

See discussions, stats, and author profiles for this publication at: <https://www.researchgate.net/publication/327163474>

ФАРМАКОТЕРАПИЯ ОПУХОЛЕЙ. Посвящается памяти Михаила Лазаревича Гершановича

Book · December 2017

CITATIONS

0

READS

648

59 authors, including:



Stukov Alexander

80 PUBLICATIONS 83 CITATIONS

[SEE PROFILE](#)



Tatiana Semiglazova

НИИ онкологии им.Н.Н. Петрова

164 PUBLICATIONS 116 CITATIONS

[SEE PROFILE](#)



Vladimir N Anisimov

N.N. Petrov Research Institute of Oncology, Saint-Petersburg, Russia

576 PUBLICATIONS 8,168 CITATIONS

[SEE PROFILE](#)



Anna Sergeevna Artemyeva

НИИ онкологии им.Н.Н. Петрова

26 PUBLICATIONS 5 CITATIONS

[SEE PROFILE](#)

Some of the authors of this publication are also working on these related projects:



The study of emotional distress in oncology patients [View project](#)



Trastuzumab neoadjuvant therapy [View project](#)

Ассоциация онкологов Северо-Западного федерального округа
ФГБУ «НИИ онкологии им. Н.Н. Петрова» Минздрава России
ФГБУ «Российский научный центр радиологии
и хирургических технологий» Минздрава России

ФАРМАКОТЕРАПИЯ ОПУХОЛЕЙ

*Посвящается памяти
Михаила Лазаревича Гершановича*

*Под редакцией А.Н. Стукова, М.А. Бланка,
Т.Ю. Семиглазовой, А.М. Беяева*

Санкт-Петербург
2017

УДК 616-006:615.03

ББК 55.6

Ф24

Ф24 **Фармакотерапия опухолей. Посвящается памяти Михаила Лазаревича Гершановича/** А.Н. Стуков и коллектив авторов / Под ред. А.Н. Стукова, М.А. Бланка, Т.Ю. Семиглазовой, А.М. Беляева. – СПб. : Издательство АННМО «Вопросы онкологии», 2017. – 512 с.

ISBN 978-5-9908557-2-4

Книга «Фармакотерапия опухолей» посвящена памяти Михаила Лазаревича Гершановича – великого врача, ученого, основоположника Ленинградской/Санкт-Петербургской Школы лекарственной противоопухолевой терапии, проработавшего в НИИ онкологии им. Н.Н. Петрова больше полувека.

В I главе рассказывается о творческом пути М.Л. Гершановича. Во II главе представлена информация по лекарственному лечению, как важнейшему этапу комбинированного лечения опухолей. В этой главе также представлены препараты, которые изучаются в рамках клинических исследований и не зарегистрированы в Государственном реестре лекарственных средств. Глава III содержит различные схемы химиотерапии злокачественных опухолей. Приложения включают сведения об опухолеассоциированных, иммуногистохимических и молекулярно-генетических маркерах для диагностики и выбора противоопухолевой терапии, а также об оптимальном времени суток назначения цитостатиков.

Для удобства работы с книгой материал изложен в форме справочника и в алфавитном порядке.

Книга предназначена для онкологов и исследователей в области лечения злокачественных новообразований.

УДК 616-006:615.03

ББК 55.6

ISBN 978-5-9908557-2-4

© Коллектив авторов, 2017

АВТОРСКИЙ КОЛЛЕКТИВ

Стуков Александр Николаевич, Бланк Михаил Аркадьевич, Семиглазова Татьяна Юрьевна, Беляев Алексей Михайлович, Алексеев Сергей Михайлович, Анисимов Владимир Николаевич, Артемьева Анна Сергеевна, Балдуева Ирина Александровна, Барчук Антон Алексеевич, Беляева Олеся Александровна, Берлев Игорь Викторович, Берштейн Лев Михайлович, Беспалов Владимир Григорьевич, Бланк Ольга Алексеевна, Гафтон Георгий Иванович, Дашян Гарик Альбертович, Джалилов Имран Бейрутович, Жабина Альбина Сергеевна, Звягинцева Дарья Андреевна, Иванцов Александр Олегович, Имянитов Евгений Наумович, Киреева Галина Сергеевна, Канаев Сергей Васильевич, Карачун Алексей Михайлович, Клещев Максим Александрович, Клименко Василий Николаевич, Клименко Вероника Викторовна, Клюге Валерия Алексеевна, Комаров Юрий Игоревич, Котова Зарина Сергеевна, Криворотько Петр Владимирович, Кудайбергенова Асель Галимовна, Кулева Светлана Александровна, Латипова Дилором Хамидовна, Левченко Евгений Владимирович, Лушина Полина Анатольевна, Моталкина Маргарита Сергеевна, Нейштадт Эдуард Львович, Новик Алексей Викторович, Новиков Сергей Николаевич, Носов Александр Константинович, Осипов Михаил Анатольевич, Палтуев Руслан Маликович, Прохоров Георгий Георгиевич, Проценко Светлана Анатольевна, Раджабова Замира Ахмедовна, Рева Сергей Александрович, Рогачев Михаил Васильевич, Семенова Анна Игоревна, Семиглазов Владимир Федорович, Семиглазов Владислав Владимирович, Телетаева Гульфия Мидхатовна, Ульрих Елена Александровна, Урманчеева Адель Федоровна, Филатова Лариса Валентиновна, Цырлина Евгения Владимировна, Харченко Евгения Владимировна, Хадонов Урузмаг Батразович, Чудиновских Юлия Александровна, Щербаков Александр Михайлович

СОДЕРЖАНИЕ

Список принятых сокращений	7
Предисловие	9
Глава I.	
Жизненный путь Михаила Лазаревича Гершановича	11
Глава II.	
Лекарственное лечение отдельных форм новообразований	17
Ангиосаркома	17
Апудомы	18
Базальноклеточный рак	18
Воспалительная миофибробластическая опухоль	20
Гастриномы	21
Гастроинтестинальные стромальные опухоли (GIST)	23
Гемангиомы	27
Гепатоцеллюлярный рак	28
Герминогенные опухоли	33
Герминогенные опухоли яичка	35
Герминогенные опухоли яичника	45
Гиперпластический нефробластоматоз	48
Дерматофибросаркома протуберанс	48
Десмоид	49
Десмопластическая мелкокруглоклеточная опухоль	50
Злокачественная тимома	51
Злокачественная фиброзная гистиоцитома	52
Злокачественные выпоты	53
Канцероматоз брюшины	53
Капошиформная гемангиома	56
Карциноиды и эндокринные карциномы	56
Карцинома из клеток Меркеля	58
Колоректальный рак	59
Кортикостерома	70
Лейомиосаркома	72
Лимфангиоматоз	72
Лимфома Ходжкина	72
Медулярный рак щитовидной железы	87
Мезотелиома	88
Меланома	93
Меланома увеальная	105
Метастазы из невыявленного первичного очага	106
Множественные эндокринные неоплазии	108
Нейробластома	109
Нейроэндокринные опухоли	110
Нефробластома	114
Неходжкинские лимфомы	114
Опухолевые асциты	135
Опухолевые плевриты	136
Опухолевый выпот в полость перикарда	138
Опухоли вилочковой железы	139
Опухоли гипофиза	140
Опухоли глаз	141
Опухоли головного мозга	145
Опухоли головы и шеи	156

Опухоли гортани	163
Опухоли гортаноглотки	163
Опухоли двенадцатиперстной кишки	164
Опухоли желчного пузыря и внепеченочных желчных протоков	164
Опухоли кожи	164
Опухоли костей	166
Опухоли мягких тканей	168
Опухоли надпочечников	175
Опухоли носоглотки	176
Опухоли печени	177
Опухоли поджелудочной железы	177
Опухоли ротоглотки	179
Опухоли слюнных желез	179
Опухоли яичка	180
Опухоли яичника	180
Опухоль Вильмса	182
Опухоль Клатскина	184
Остеосаркома	185
Параганглиома	187
Почечноклеточный рак	188
Псевдомиксома брюшины	193
Рабдомиосаркома	194
Рак анального канала	194
Рак влагалища	196
Рак вульвы	196
Рак гортани	196
Рак губы	197
Рак желудка	197
Рак желчного пузыря и внепеченочных желчных протоков	209
Рак кожи	213
Рак легкого	213
Мелкоклеточный рак легкого	214
Немелкоклеточный рак легкого	218
Рак молочной железы	228
Рак мочевого пузыря	259
Рак мочеточников	263
Рак носоглотки	263
Рак печени	265
Рак пищевода	265
Рак поджелудочной железы	269
Рак полового члена	277
Рак полости рта	277
Рак почечной лоханки	279
Рак почки	279
Рак предстательной железы	279
Рак прямой кишки	290
Рак ротоглотки	292
Рак слюнных желез	293
Рак тела матки	293
Рак уретры	295
Рак уротелия	296
Рак фатерова сосочка	297
Рак червеобразного отростка	297
Рак шейки матки	298
Рак щитовидной железы	301
Рак эндометрия	303
Рак яичка	303

Рак яичника	303
Ретинобластома.....	306
Саркома Капоши.....	306
Саркома матки	308
Саркомы мягких тканей	309
Саркома Юинга	309
Семинома	311
Трофобластическая болезнь	311
Феохромоцитомы	313
Холангиоцеллюлярный рак	315
Хондросаркома	315
Хориокарцинома	316
Глава III.	
Схемы полихимиотерапии злокачественных опухолей	317
Приложение №1.	
Маркеры для выбора оптимальной противоопухолевой терапии	365
Приложение №2.	
Сывороточные опухолеассоциированные маркеры	369
Приложение №3.	
Основные иммуногистохимические маркеры, используемые в онкоморфологических исследованиях	373
Приложение №4.	
Оптимальное время суток для использования основных групп противоопухолевых препаратов	385
Список литературы	387

СПИСОК ПРИНЯТЫХ СОКРАЩЕНИЙ

* - информация по лекарственному лечению новообразований не зарегистрирована в Государственном реестре лекарственных средств (ГРЛС)

АД – артериальное давление
АЛТ - аланинаминотрансфераза
АСТ - аспаргатаминотрансфераза
АФП – альфа-фетопротеин
БРВ – безрецидивная выживаемость
БСВ – бессобытийная выживаемость
в/а - внутриартериально
в/б - внутрибрюшинно
в/в - внутривенно
в/м – внутримышечно
ВБП – выживаемость без прогрессирования
ВГННТ - внутрипротоковая герминогенная неоплазия неклассифицированного типа
ВСНЛ – выживаемость, свободная от неудач лечения
ГИПХ – гипертермическая интраперитонеальная химиоперфузия
Г-КСФ – гранулоцитарный колониестимулирующий фактор
ГМ-КСФ – гранулоцитарно-макрофагальный колониестимулирующий фактор
ГН-РГ – гонадотропин-рилизинг гормон
ГЭБ – гематоэнцефалический барьер
ДВКЛ - диффузная В-крупноклеточная лимфома
ЖКТ – желудочно-кишечный тракт
КСФ – колониестимулирующие факторы
ЛГ-РГ – рилизинг-гормон лютеинизирующего гормона
ЛДГ – лактатдегидрогеназа
БРВ – безрецидивная выживаемость
БСВ – бессобытийная выживаемость
ЛТ – лучевая терапия
ЛУ – лимфатические узлы
ЛХ – лимфома Ходжкина
мес - месяц
МХТ - монокимиотерапия
МАБ – максимальная андрогенная блокада
МЕ – международная единица
МРЛ – мелкоклеточный рак легких
млн - миллион
МПД – максимально переносимая доза
МТИ – медиастинально-торакальный индекс
НЛХЛП - нодулярная лимфома Ходжкина с лимфоидным преобладанием
НМРЛ – немелкоклеточный рак лёгких
НС-ЗЛАЭ нервосберегающая забрюшинная лимфаденэктомия
ОВ – общая выживаемость
ОНПЛ - опухоли невыясненной первичной локализации
ОО – общие ответы
ПЖ – продолжительность жизни
п/к - подкожно
ПРм – полная ремиссия
ПСА – простатаспецифический антиген
ПСК - периферические стволовые клетки

ПХТ - полихимиотерапия
Рм – ремиссия
РМЖ – рак молочной железы
РПЖ – рак поджелудочной железы
РПрЖ – рак предстательной железы
КРР – колоректальный рак
РОД – разовая очаговая доза (облучения)
РФП – радиофармацевтический препарат
рЧГ-КСФ – рекомбинантный человеческий гранулоцитарный колониестимулирующий фактор
СОД – суммарная очаговая доза (облучения)
соотв. – соответственно
ст. – степень
ТГСК – трансплантация гемопоэтических стволовых клеток
ТУР – трансуретральная резекция
ХГЧ – хорионический гонадотропин человека
ХТ – химиотерапия
ЧРм – частичная ремиссия
ЦНС – центральная нервная система
ER - эстрогеновые рецепторы
pCR – полный патоморфологический ответ
PR – прогестероновые рецепторы
BSC – оптимальная симптоматическая терапия
IPS – международный прогностический индекс

ПРЕДИСЛОВИЕ

Ровно 70 лет назад, в 1947 году, в Институте онкологии в Ленинграде Ларионовым Л.Ф. и Немецем В.Г. был разработан и клинически апробирован первый отечественный цитостатик эмбихин. На протяжении последующих десятилетий в рамках отечественных и международных исследований было изучено более 150 различных противоопухолевых препаратов и средств сопроводительной терапии, вошедших в практику современной онкологии и гематологии. Сегодня, базируясь на результатах фундаментальных и клинико-экспериментальных исследований, успешно изучаются и внедряются все новые подходы в системном лечении злокачественных опухолей, включающие таргетную терапию и иммунотерапию. Как результат, с помощью системной терапии онкологи научились полностью излечивать одни опухоли и переводить некогда инкурабельные заболевания в хронические.

Настоящая книга «Фармакотерапия опухолей» подготовлена к 90-летию нашего Института и посвящена памяти Михаила Лазаревича Гершановича - великого врача и ученого, одного из основоположников лекарственной противоопухолевой терапии в России и основателя научной школы, проработавшего в Научно-исследовательском институте им. Н.Н. Петрова больше полувека. В 2001 году «За клиническую разработку и внедрение в медицинскую практику новых эффективных методов лекарственной терапии злокачественных опухолей» М.Л. Гершанович вместе с коллективом выдающихся химиотерапевтов нашей страны был награжден Государственной премией. Все друзья, ученики, пациенты, сотрудники и просто знакомые люди с Михаилом Лазаревичем Гершановичем хранят яркие и теплые воспоминания об этом выдающемся человеке. У каждого из нас остались в памяти свои моменты встреч и общения, свой Михаил Лазаревич. Объединяет наши воспоминания чувство глубокой благодарности этому мудрому, доброжелательному и чрезвычайно скромному человеку. Служба Родине, титанический труд, открытие новых путей, воспитание учеников, успехи в науке и в лечении людей были судьбой и жизненным принципом Врача Михаила Лазаревича Гершановича.

*Главный внештатный онколог СЗФО,
директор ФГБУ «НМИЦ онкологии им. Н.Н. Петрова»
Минздрава России,
заведующий кафедрой онкологии
ГБОУ ВО «СЗГМУ им. И.И. Мечникова»
Минздрава России,*

проф., д.м.н.

А.М. Беляев



МИХАИЛ ЛАЗАРЕВИЧ ГЕРШАНОВИЧ
(18.09.1924–16.12.2013)

«Родился 18 сентября в г. Прилуки Черниговской области (Украина). Доктор медицинских наук, профессор. Окончил Военно-Медицинскую академию (1947). Работал на клинических должностях в медицинских учреждениях Военно-Морского Флота (1947-1961). С 1961 года по настоящее время руководитель отдела химиотерапии и химиотерапевтического отделения НИИ онкологии им. проф. Н.Н. Петрова. Основные направления научной деятельности: разработка методов химиогормонотерапии опухолей, средств профилактики и коррекции специального лечения онкологических больных, способов лекарственной терапии с использованием синтетических пиримидинов локальных осложнений радиотерапии, новых методов лечения (химиотерапии) злокачественных лимфом». (Краткий автобиографический материал, представленный М.Л. Гершановичем в 2007 году для оформления буклета серии «Лауреаты Национальной портретной галереи авторов научных открытий», созданной под эгидой Российской академии естественных наук, Международной академии авторов научных открытий и изобретений и Российской национальной библиотеки).

Глава I

ЖИЗНЕННЫЙ ПУТЬ МИХАИЛА ЛАЗАРЕВИЧА ГЕРШАНОВИЧА

Т.Ю. Семиглазова, А.Н. Стуков, М.А. Бланк,
Л.В. Филатова, М.В. Рогачев, А.М. Щербаков, А.М. Беляев

Михаил Лазаревич Гершанович (18.09.1924–16.12.2013) – Заслуженный деятель науки Российской Федерации, доктор медицинских наук, профессор, лауреат Государственной премии Российской Федерации, академик Российской академии естественных наук, автор научного открытия, член редколлегии Всероссийского журнала «Вопросы онкологии», руководитель отдела терапевтической онкологии ФГБУ «НИИ онкологии им. Н.Н. Петрова» Минздрава России

Михаил Лазаревич Гершанович родился 18 сентября 1924 года в старинном городе Прилуки Черниговской области в рабочей семье. В 1928 году семья переехала в Ленинград. Первую блокадную зиму он прожил в осаждённом городе, продолжал обучение в школе №155 Смольнинского района. В марте 1942 года был эвакуирован из Ленинграда в поселок Пестово Новгородской области. Осенью 1942 года Михаил Лазаревич поступил в Военно-Морскую Медицинскую Академию и по окончании обучения в 1947 году получил звание старшего лейтенанта медицинской службы и был направлен в Главный госпиталь Краснознаменного Балтийского Флота (г. Таллинн). В этом госпитале военный врач Гершанович прослужил 14 лет, сочетая клиническую деятельность с научными исследованиями, и стал начальником терапевтического отделения.

Результатом научных изысканий Михаила Лазаревича в 1954 году стала успешная защита кандидатской диссертации по клинической фармакологии на тему «Материалы о жаропонижающем и антиаллергическом действии сульфаниламидов». Работа была выполнена под руководством Заслуженного деятеля науки, профессора Николая Васильевича Лазарева, руководителя кафедры фармакологии. Михаил Лазаревич всегда с благодарностью вспоминал своего Учителя. В период с 1950 по 1957 гг. в должности старшего врача-специалиста лабораторного отделения госпиталя он продолжил экспериментально-клинические исследования на базах Таллиннского химико-фармацевтического завода и Института экспериментальной и клинической медицины Академии Наук Эстонской ССР. В 1957 г. военный врач М.Л. Гершанович был назначен на должность начальника лабораторного отделения госпиталя. Все свободное от основной службы время он уделял изучению вопросов экспериментальной терапии аллергического и воспалительного процессов. Результаты этой научной работы были представлены в двух главах методического пособия «Воспроизведение заболеваний у животных для экспериментально-терапевтических исследований». Его обширные знания и полученный опыт исследователя и клинициста вызывали глубокое уважение в научном сообществе. Михаил Лазаревич вошёл в состав Учёного Совета Института экспериментальной и клинической медицины Академии наук Эстонии и был избран председателем правления Военно-медицинского научного общества врачей Балтийского флота. Продолжая военную службу, М.Л. Гершанович за этот период опубликовал 23 работы, в т.ч. главы в коллективных монографиях и фундаментальных руководствах, а также статьи в «Большой медицинской энциклопедии».

В 1961 году подполковника медицинской службы Гершановича демобилизовали. Отказавшись от должности руководителя терапевтического отдела Инсти-

туда акушерства и гинекологии АМН СССР и последовав за своим учителем Николаем Васильевичем Лазаревым, он приходит в Институт онкологии на должность младшего научного сотрудника. С момента прихода М.Л. Гершановича в историю Института начался этап развития клинической химиотерапии злокачественных опухолей, которому предшествовал важнейший этап в развитии экспериментальной химиотерапии.

Начало развитию отечественного противоопухолевого лекарственного лечения злокачественных опухолей было положено еще в 40-х годах прошлого века, на экспериментальном этапе становления системной противоопухолевой терапии, когда произошло одно из самых знаменательных событий в развитии отечественной онкологии. В 1947 году в Институте онкологии АМН СССР (г. Ленинград) впервые в СССР был применен в клинической практике первый отечественный препарат эмбихин. Препарат был разработан Леонидом Федоровичем Ларионовым – руководителем лаборатории экспериментальной терапии рака, созданной в 1945 году при поддержке директора Института Николая Николаевича Петрова, и профессором Ленинградского технологического института Вульфом Григорьевичем Немецем [Ларионов Л.Ф., 1951].

В 1946 году в зарубежной печати появилась первая статья Gilman A. и Philips F.S. [Ларионов Л.Ф., 1951; Gilman A., Philips F.S., 1946] о возможной активности азотистых ипритов при гемобластозах. К этому времени в Ленинграде под руководством Ф.Л.Ларионова и В.Г.Немеца уже был синтезирован целый ряд производных азотистых ипритов (хлорэтиламинов), в числе которых был и метилбис-(β-хлорэтил)-амин, обозначенный авторами как эмбихин. Доступных сведений ни о методике лечения хлорэтиламинами в клинике, ни о дозах и способах их введения в то время не было. Только в 1948 году вышла работа Грэфа о действии однократных смертельных доз азотистых ипритов у животных при разных способах введения [Ларионов Л.Ф., 1951; Graef I., Karnofsky D.A. et al., 1948]. Доклиническое изучение противоопухолевых и токсических свойств эмбихина проводила сотрудница лаборатории экспериментальной терапии рака врач Лидия Леонидовна Малюгина, которая в 1947 году по категорическому требованию самого пациента, специальному разрешению правительственных и партийных инстанций и по просьбе Николая Николаевича Петрова впервые ввела эмбихин больному лимфопролиферативным заболеванием [Ларионов Л.Ф., 1951].

Клиническое наблюдение: «Больной С., 49 лет, поступил в НИИ онкологии 08.12.1947 года с жалобами на слабость, быструю утомляемость, значительную потливость и похудание. Периферические лимфатические узлы во всех областях (шейные, подчелюстные, подбородочные, подмышечные, паховые) увеличены, некоторые до 4 см в диаметре. Лейкоцитоз – 35 тыс. при 78% лимфоцитов. Гистологическое исследование удаленного узла подтвердило диагноз лимфаденоза. Больному было сделано 30 введений эмбихина по 3 раза в неделю в дозе 4-5 мг. Все лимфатические узлы значительно уменьшились, некоторые почти перестали прощупываться. Полностью прекратились клинические симптомы. Выписан 19.03.1948г. Затем через 2 месяца последовал очередной цикл химиотерапии. При выписке 07.06.1948 г. клинический анализ нормализовался. В дальнейшем число лейкоцитов держится в пределах 10.000-16.000 тыс. (процент лимфоцитов 70-80, нейтрофилов 16-20). От начала лечения прошло два года и пять месяцев» [Ларионов Л.Ф., 1951].

С 1947 года монохимиотерапию эмбихином больным «белокровием», лимфогранулематозом, некоторыми опухолями продолжают научные сотрудники НИИ онкологии АМН СССР – Е.М. Кузьмина, О.Н. Никонова, Ю.В. Петров, Е.А. Цель [Л.Ф.Ларионов, 1951]. В 1950 году Л.Ф. Ларионову и В.Г. Немецу «За разработку нового метода лечения лимфогранулематоза и лейкокровия препаратом «Эмбихин»

и внедрение его в практику здравоохранения» присуждена Сталинская премия третьей степени. В 1951 году вышла монография Л.Ф.Ларионова «Лечение белокровия и лимфогранулематоза эмбихином» [Л.Ф.Ларионов, 1951]. В этом же году Л.Ф.Ларионов был переведен на работу в Москву в недавно созданный институт экспериментальной и клинической онкологии АМН СССР, где он также организовал лабораторию экспериментальной химиотерапии опухолей, которой руководил до последних дней. Талант экспериментатора, сила научного предвидения, аналитический ум и широкая эрудиция, а также слаженная работа единомышленников (В.Г. Немеца, И.Я. Постовского, З.В. Пушкарева, И.Л. Кнунянц, О.Ф. Гинзбург, Л.Б. Радиной) позволили академику АМН СССР, профессору Л.Ф. Ларионову заложить более полувека назад фундамент всей современной лекарственной терапии злокачественных опухолей [Ларионов Л.Ф., 1951; Ларионов Л.Ф., 1959; Ларионов Л.Ф., 1960; Лесная Н.А., Трещалина Е.М., 1963; Blokhin N., Larionov L., Perevodchikova N., 1958].

1. Злокачественная опухоль – это потенциально системное заболевание. Ф.Л. Ларионов защитил в 1937 году докторскую диссертацию на тему «Эндокринные железы и рак», блестяще обосновав положение, что рак – это болезнь всего организма, причиной развития которой может быть нарушение функций эндокринной системы.
2. Нет универсального средства, эффективного при всех злокачественных новообразованиях. «Идея создания универсального препарата против всех злокачественных опухолей абсурдна», - напишет Ф.Л. Ларионов.
3. Избирательное действие противоопухолевых препаратов. Спектр действия цитостатиков ограничивается несколькими опухолями, в связи с чем необходимо создание большего числа противоопухолевых препаратов с различными механизмами действия.
4. Химический радикализм достигается высокими дозами цитостатиков. Для уничтожения всех опухолевых клеток с целью достижения полного выздоровления больного приходится временно жертвовать здоровыми органами и тканями.
5. Лечебный ответ на терапию опухоли обратно пропорционален массе опухоли.
6. Метастазы более чувствительны к противоопухолевому лекарственному лечению, чем первичная опухоль.
7. Комплексный подход в лечении злокачественных опухолей. В лабораторных условиях изучалось сочетанное действие на опухолевый процесс химиотерапии и хирургического воздействия.
8. Культуры и гетеротрасплантаты человеческих опухолей – оптимальная модель для изучения противоопухолевых препаратов.
9. Комбинированный подход к синтезу противоопухолевых препаратов. Основан на идее, которая была сформулирована еще в 1948 году, об использовании естественных метаболитов (производных пуринов, пиримидинов, аминокислот, а в наши дни и моноклональных антител) в качестве носителей цитотоксических групп.

После перевода Л.Ф. Ларионова в Москву направление экспериментальной лекарственной терапии в Институте онкологии было возобновлено в 1959 году с приходом талантливого токсиколога профессора Николая Васильевича Лазарева, предложившего еще в 1946 году использовать в качестве стимуляторов репаративной регенерации нормальные метаболиты пуриновых и пиримидиновых оснований [Н.В. Лазарев, 1961]. Другим вкладом Н.В. Лазарева в онкологию стало учение об адаптогенах и о состоянии неспецифически повышенной сопротивляемости, а также его идея о значении физико-химических свойств химических соединений в их фармакологическом действии. В 1961 году за своим учителем Н.В.

Лазаревым в Институт онкологии после демобилизации последовал подполковник медицинской службы Михаил Лазаревич Гершанович (1924-2013).

По совету своего друга и учителя Михаил Лазаревич одним из самых первых в нашей стране начал специализироваться по химиотерапии злокачественных опухолей. Ему посчастливилось работать в Институте в то время, когда еще консультировал больных Николай Николаевич Петров, активно работал Александр Иванович Раков, а директором был Александр Иванович Серебров. В 1963 году М.Л. Гершанович был избран на должность старшего научного сотрудника, а в 1965 году возглавил отделение лекарственной терапии Института. Всю свою дальнейшую жизнь Михаил Лазаревич посвятил поиску новых методов лекарственной терапии опухолей и разработке средств профилактики и коррекции осложнений лечения онкологических больных.

На первых этапах своей деятельности в Институте Михаил Лазаревич фундаментально разработал проблему применения синтетических пиримидинов (близких к «натуральным» метаболитам) в качестве противовоспалительных агентов и мощных стимуляторов репаративной регенерации. В итоге им был предложен нашедший широкое распространение в клинической практике метод лечения язв желудка метилурацилом с целью предупреждения факультативного рака. Результатом 15 лет работы стали оригинальные способы лекарственной терапии синтетическими пиримидинами локальных осложнений лучевой терапии (тяжелых радиационных повреждений прямой и сигмовидной кишок, лёгких, мочевого пузыря, влагалища, вульвы и кожи). Исследования М.Л.Гершановича внесли огромный вклад в теорию, они привели к пересмотру представлений о необратимости лучевых осложнений и открыли перспективные направления в их профилактике и лечении с помощью других фармакологических агентов, близких к природным метаболитам, в частности – к производным пиримидина. Практическим результатом стало излечение и функциональное восстановление 75% ранее полностью инвалидизированных больных без применения калечащих хирургических вмешательств, а также предупреждение развития радиогенного рака в зоне локальных лучевых повреждений (на способ лечения получено авторское свидетельство на изобретение №171096.КЛ.30). Разработки М.Л. Гершановича в данной области, не имеющие аналогов в отечественном опыте и за рубежом, были повсеместно внедрены в практику радиологических учреждений. С его личным творческим участием обеспечено широкомасштабное производство необходимых лекарственных форм препарата. Итогом многолетних трудов стала успешная защита докторской диссертации на тему «Лекарственное лечение местных лучевых повреждений у онкологических больных», состоявшаяся в 1978 году.

Михаил Лазаревич обладал широчайшим кругом знаний и высочайшей врачебной квалификацией. Многие люди обращались к этому выдающемуся онкологу за помощью как к талантливому терапевту. Долгое время он был врачом чемпиона мира по шахматам Анатолия Карпова, постоянно наблюдал его в Ленинграде и сопровождал во многих поездках. В своей книге «В далеком Багио» А.Е. Карпов с благодарностью вспоминает о помощи и поддержке, оказанной ему Михаилом Лазаревичем. У великого шахматиста и великого врача сложились не только профессиональные, но и долгие дружеские отношения.

Значительный раздел творческой деятельности М.Л. Гершановича составили многолетние успешные клинические исследования в области новых методов лечения (химиотерапии) злокачественных лимфом. Предложенные им новые программы комбинированной химиотерапии и химиолучевого лечения лимфомы Ходжкина значительно повысили эффективность лечения генерализованных форм этого заболевания. Применение производных нитрозомочевины позволило достигать успеха в терапии ранее инкурабельных рецидивов и лечении поражения цен-

тральной нервной системы. Михаил Лазаревич наблюдал пациентов с лимфомой Ходжкина, находящихся в ремиссии более 30 лет (период наблюдения, когда уже можно говорить об излечении). Одновременно Михаилом Лазаревичем были обоснованы рациональные принципы и стратегия ведения неходжкинских лимфом. Этот передовой опыт был обобщен и опубликован в многочисленных изданиях для практического здравоохранения и в фундаментальных руководствах.

Научно-клиническое подразделение под руководством Михаила Лазаревича одно из первых в стране начало принимать активное творческое участие практически во всех клинических испытаниях отечественных и зарубежных противоопухолевых препаратов. За годы работы М.Л.Гершановичем изучены более 130 противоопухолевых и 25 вспомогательных препаратов, большинство из которых прочно вошли в онкологическую практику и были включены в Государственный реестр лекарственных средств. На базе вновь синтезированных отечественных и зарубежных противоопухолевых препаратов, допущенных к I и II фазам апробации, были разработаны и представлены в публикациях методологические подходы, обеспечивающие безопасность больного, объективность оценок и достоверность результатов. Благодаря этой работе такие препараты, как блеомицетин (блеомицетина гидрохлорид), араноза (арабинопиранозилметил нитрозомочевины), гидразин сульфат, карминомицин (карубицин), торемифен, проспидин (проспидия хлорид), кардиоксан (дексразоксан), метилурацил, беталейкин, дикарбамин (имидазолилэтанамид пентандиовой кислоты), вошли в Государственный реестр лекарственных средств.

В сферу интересов Михаила Лазаревича входили также изучение осложнений применения цитотоксических лекарственных средств и гормональных препаратов в терапии злокачественных опухолей и разработка способов профилактики и коррекции нежелательных эффектов. Монография «Осложнения при химио- и гормонотерапии», в которой были обобщены результаты данной работы, стала настольной книгой онкологов.

Огромный вклад внес Михаил Лазаревич в развитие паллиативной медицины. Им не только была разработана система коррекции патологических синдромов, таких как боль, хакексия и диспепсические расстройства, сопровождающих распространённый опухолевый процесс. Усилиями коллектива, возглавляемого М.Л. Гершановичем, рациональные методы паллиативной помощи онкологическим больным удалось внедрить в практику здравоохранения. Монография, посвященная проблемам симптоматического лечения («Симптоматическая терапия больных злокачественными новообразованиями в далеко зашедших стадиях»), в XX веке была издана и переиздана («Симптоматическое лечение при злокачественных новообразованиях») массовым тиражом и была чрезвычайно востребована. В XXI веке выдающийся врач и ученый вернулся к этой теме. В 2007 году вышла книга «Симптоматическая терапия в онкологии» под редакцией М.Л. Гершановича и В.А. Филова.

Многолетние дружба и творческое сотрудничество Михаила Лазаревича и Владимира Александровича Филова были очень плодотворны. Их общим детищем стал препарат гидразин сульфат, проявивший эффективность в терапии инкурабельных больных и в случаях невозможности проведения какого-либо другого лечения. Ценным свойством гидразин сульфата оказался специфический субъективный терапевтический эффект, выражавшийся в улучшении общего самочувствия, повышении аппетита, коррекции астенического синдрома, в уменьшении интенсивности или в полном купировании болей. В 50% случаев пациенты, получавшие гидразин сульфат, отказывались от наркотических анальгетиков.

Результатами первых международных программ, кооперированных с различными странами (США, Финляндия, Венгрия, Чехословакия, Польша, Швейца-

рия, Италия, Япония), стали новые данные о возможностях эффективного применения ингибиторов ароматазы (аминоглутетимид), антиэстрогенов (торемифен), гестагенов (медроксипрогестерон), высоких доз эпирубина, высоких доз торемифена в лечении рака почки, а также ряда комбинаций цитотоксических лекарственных средств в терапии других опухолей.

Михаил Лазаревич в качестве члена Проблемной комиссии по лекарственной терапии при Научном Совете по раку Президиума АМН СССР совместно с Наталией Иннокентьевной Переводчиковой принимал активное участие в организации мероприятий по внедрению методов химиотерапии злокачественных опухолей в практику работы онкологических учреждений страны. Совместно с группой специалистов им были выполнены фундаментальные расчеты потребности лечебных учреждений страны в химиотерапевтических средствах, послужившие фундаментом для планирования ряда организационных мероприятий. Кроме того, Михаил Лазаревич долгие годы являлся экспертом стран – членов СЭВ по комплексной программе «Злокачественные новообразования». В 2001 году М.Л. Гершанович вместе с коллективом выдающихся химиотерапевтов нашей страны был награжден Государственной премией «За клиническую разработку и внедрение в медицинскую практику новых эффективных методов лекарственной терапии злокачественных опухолей».

Долгие годы М.Л. Гершанович был членом редколлегии журнала «Вопросы онкологии», председателем Проблемной комиссии «Клиника и лечение опухолей» НИИ онкологии им. Н.Н. Петрова. Научное наследие ученого составляют около 600 печатных трудов и 11 монографий, в том числе, опубликованных за рубежом. Итог многолетней подготовки научных кадров – научная школа, ориентированная на поиск новых методов и средств лекарственного и комбинированного лечения злокачественных опухолей. Он был внимателен и требователен к своим ученикам, всегда искренне радовался их успехам.

Выдающийся ученый и клиницист, М.Л. Гершанович был принципиален в решении научных вопросов, обладал редкими способностями организатора и обостренным чувством нового. Его вклад в науку был признан несколькими общественными академиями (академик Российской Академии естественных наук, Международной Академии наук, Академии экологии, безопасности человека и природы, а также и ряда других) и отмечен заслуженными наградами, в частности, Государственной премией за выдающиеся успехи в науке и званием Заслуженного деятеля науки РФ.

Отличительные черты Михаила Лазаревича Гершановича – руководителя, учёного, учителя и человека – это высокая ответственность за любое порученное дело, требовательность к себе, феноменальная память, необыкновенная интуиция, скромность и доброжелательное отношение к людям, снискавшие ему всеобщее уважение и признание. Несмотря на все свои достижения, Михаил Лазаревич всегда был полон научных и клинических идей, которые воплощают в жизнь его ученики и соратники.

Глава II

ЛЕКАРСТВЕННОЕ ЛЕЧЕНИЕ ОТДЕЛЬНЫХ ФОРМ НОВООБРАЗОВАНИЙ

АНГИОСАРКОМА

Ю.И. Комаров, А.С. Артемьева

Ангиосаркома – злокачественная опухоль, которая в той или иной степени сохраняет морфологические и функциональные черты эндотелия. В качестве синонимов иногда используются термины: гемангиосаркома, злокачественная гемангиоэндотелиома, злокачественная ангиоэндотелиома. В соответствии с действующей классификацией к ангиосаркомам относят лимфангиосаркому (ангиосаркому, ассоциированную с лимфедемой).

Ангиосаркомы встречаются в 1-2% случаев среди всех сарком мягких тканей. Заболевают с одинаковой частотой мужчины и женщины, преимущественный возраст – 40-50 лет [WHO classification of tumors of soft tissue and bone. Edited by C.D.M. Fletcher et al. IARC. Lyon, 2013]. Пятилетняя общая выживаемость не превышает 30%. Этиология неизвестна в большинстве случаев ангиосаркомы; возможна связь с ионизирующим облучением, воздействием винилхлорида.

Небольшая часть ангиосарком возникает вблизи синтетических имплантов/протезов или инородных материалов, вблизи артериовенозной фистулы у пациентов на гемодиализе, а также при некоторых наследственных синдромах (нейрофиброматоз, синдром Мафуччи) и крайне редко в составе других опухолей как проявление гетерологической дифференцировки. Но подобные ассоциации, вероятнее всего не более чем случайные совпадения. Чаще всего поражаются кожа и мягкие ткани конечностей (особенно нижних), туловища, волосистая часть головы и шеи, зона облучения (после проведенной ЛТ). По данным ВОЗ, чаще всего ангиосаркомой мягких тканей поражаются глубокие мышцы нижних конечностей (около 40% случаев), далее по частоте возникновения следуют забрюшинное пространство, средостение и брыжейка. Ангиосаркомы могут также локализоваться во внутренних органах и костях. При пальпации определяется плотное бугристое образование, болезненное, без четких контуров. В толще опухоли образуются кисты с кровянистым содержимым. Гистологически ангиосаркомы мягких тканей демонстрируют широкий спектр изменений: от хорошо сформированных анастомозирующих сосудов до солидных полей низкодифференцированных эпителиодных или веретинovidных клеток без отчетливых признаков сосудистых структур. Различные формы могут быть представлены в пределах одной опухоли. Опухоли, состоящие преимущественно из эпителиодных клеток, классифицируют как «эпителиодные ангиосаркомы», их нередко путают с карциномами из-за морфологического сходства и сходного иммунофенотипа. Большинство мягкотканых ангиосарком – опухоли высокой степени злокачественности с большим количеством митозов, часто с участками некроза.

Ангиосаркомы отличаются высокой агрессивностью. Растут быстрее, чем другие саркомы мягких тканей. Метастазируют лимфогенно в ЛУ и гематогенно в легкие, внутренние органы и кости. Склонны к рецидивированию после радикального удаления.

Практически не чувствительны к лекарственному лечению. В практике применяются стандарты лечения опухолей мягких тканей (см.). Вместе с тем в настоящее время изучаются и другие режимы проведения ХТ с использованием препаратов в нестандартных дозах и таргетных препаратов.

- *Паклитаксел* (80 мг/м² в/в в 1, 8, 15 дни на фоне премедикации дексаметазоном циклами по 4 недели) = медиана времени до прогрессирования – 4 мес, общая выживаемость – 8 мес [Penel N., Bui B.N., Bay J.O. et al., 2008].
- *Сорафениб* (400 мг x 2 раза в день) = медиана времени до прогрессирования – 3.8 мес, общая выживаемость – 14.9 мес [Robert G. Maki R.G., 2009].
См. Опухоли мягких тканей.

АПУДОМЫ

А.С. Жабина

В настоящее время термин «апудомы» изъят из действующей классификации ВОЗ, тем не менее, частое его использование в клинической практике и исторический контекст происхождения самого термина и предшествующих классификаций требуют дать некоторые пояснения. Нейроэндокринные клетки, образующие так называемую диффузную эндокринную систему, вырабатывают различные нейроамины и олигопептидные гормоны путем поглощения и декарбоксилирования предшественников амина. Этот процесс получил название APUD (amine precursor uptake and decarboxylation), поэтому нейроэндокринные клетки называют апудоцитами, систему нейроэндокринных дифферонов – APUD-системой, а опухоли из апудоцитов – апудомами. Нейроэндокринные опухоли (НЭО = NET), или апудомы – опухоли APUD-системы, которая представлена нейроэндокринными клетками (апудоцитами), широко распространенными в различных тканях и органах.

Существует много типов нейроэндокринных клеток. От названия вырабатываемых гормонов получили название и опухоли К нейроэндокринным опухолям (апудомам) относятся продуцирующие полипептидные гормоны опухоли поджелудочной железы (инсулинома, глюкагонома, соматостатинома) и гипофиза, опухоли эпифиза (пинеаломы), продуцирующий кальцитонин медуллярный рак щитовидной железы, карциноиды, феохромоцитомы, хемодектомы, параганглиомы, гастриномы, випомы, соматолибериномы.

См. Нейроэндокринные опухоли.

БАЗАЛЬНОКЛЕТОЧНЫЙ РАК (БАЗАЛИОМА)

А.В. Новик, А.С. Артемьева, Г.Г. Прохоров, З.Р. Раджабова, С.Н. Новиков

Базальноклеточный рак кожи – наиболее частая форма немеланоцитарных опухолей кожи. Его доля в структуре опухолей кожи составляет 75%. Локальные методы лечения являются основными при данном заболевании: хирургическое лечение и лучевая терапия. Сочетание местной терапии с криодеструкцией улучшает отдаленные и косметические результаты лечения. Вместе с тем у больных высокого риска частота рецидивов достигает 27%. Отдаленные метастазы выявляются у 0,028-0,1% больных.

Локальная терапия базальноклеточного рака

- *Имиквимод* (нанесение на очаг 1 раз в день 5 дней в неделю, от 6 до 12 недель). Возможны вариации в частоте применения препарата 2 раз в день до 2 раз в неделю. Сокращение курса терапии менее 6 недель ведет к снижению эффективности лечения. Частота патоморфологического регресса составляет 52-81%. [DeVita V.T., Lawrence S.T., Rosenberg S.A., 2011].

- *Фторурациловая мазь** (5% мазь, 2 раза в день местно от 3 до 6 недель) = до 90% патоморфологически подтвержденных регрессов [DeVita V.T., Lawrence S.T., Rosenberg S.A., 2011].
- *Блеомициновая мазь** (1%).
- *Глицифоновая мазь**: очаг поражения, кожу в очаге и вокруг него смазывают марлевым шариком, смоченным в спирте; вокруг очага наносят цинковую пасту, отступая от края очага 0,3-0,5 см; затем на очаг поражения накладывают 30% *глицифоновую мазь* в количестве 0,8-1,5 г с захватом окружающей кожи до 0,5 см и закрывают салфеткой из 4 слоев марли. Между двумя слоями салфетки вкладывают кусочек вощеной бумаги. Аппликации *глицифоновой мази** осуществляют один раз в день; для полного разрушения очага базалиомы применяют от 9 до 15 аппликаций. После прекращения аппликаций *глицифоновой мази** накладываются повязки с антисептическими мазями. Рубцевание очага происходит в течение 15-20 дней.
- *Проспидиновая мазь** (30% или 50% мазь 1 раз в день ежедневно или через день, всего 20-30 аппликаций). Показания: базалиома кожи, рак кожи и слизистой оболочки полости рта: 30% или 50% *проспидиновую мазь** наносят на опухоль (на кожу под окклюзионную повязку или лейкопластырь) по 0,4-3 г 1 раз в день ежедневно или через 1-2 дня. На курс лечения обычно назначают 21 аппликацию. Для профилактики дерматита участки вокруг опухоли смазывают цинковой пастой.

Фотодинамическая терапия базальноклеточного рака

При фотодинамической терапии применяются фотосенсибилизаторы с последующим облучением опухолевых очагов светом определенной длины волны. При базальноклеточном раке изучались следующие фотосенсибилизаторы:

- *5-Аминолевулиновая кислота** или ее метилированное производное = от 76 до 97% полных регрессов при поверхностных формах и от 64 до 92% регрессов при узловых формах заболевания [DeVita V.T., Lawrence S.T., Rosenberg S.A., 2011]. При комбинации с другими методами терапии эффективность составила 75-100% [Lucena S.R., Salazar N., Gracia-Cazaña T. et al., 2015].
- *Фотолон** (1,1-1,6 мг/кг при облучении опухоли светом в дозе 100-600 Дж/см² = полный регресс у 96,8%, частичный – у 3,2% [Каплан М.А., Капинус В.Н., Попучиев В.В. и др., 2013].
- *Фотодитазин** или *радахлорин** (1 мг/кг в/в) + облучение опухоли светом в дозе 200-300 Дж/см² = 100 % регресс опухоли у 26 больных после другого локального метода воздействия [Кацалап С.Н., Панова О.С., 2015].
- *Фотодитазин** или *радахлорин** (в опухолевый очаг по 0,5–1,0 мл/см² облучаемой площади – соответствовало дозе 1,75–3,50 мг/см²) + облучение светом = полный регресс – 90,7%, частичный – 3,3% [Сухова Т.Е., Матвеева О.В., Молочков В.А., 2012].
- *Фотодитазин** (0,5-1,2 мг/кг в/в капельно) + лазерное облучение (полупроводниковый лазер «Аткус-2» 662 нм, 400 Дж/см²) через 2-3 ч после окончания введения *фотодитазина** = полный регресс опухоли у 22 из 25 больных базальноклеточным раком кожи [Гельфонд М.Л., Барчук А.С., Васильев Д.В., Стуков А.Н., 2003].

Системная терапия базальноклеточного рака

Системная терапия применяется только у больных с исчерпанными возможностями локальных методов терапии или с наличием отдаленных метастазов. Применяются схемы **САР** и **РФ**, комбинация *цисплатина с паклитакселом*.

- *Висмодегиб* (150 мг внутрь 1 раз в день ежедневно) = при местнораспространенном базальноклеточном раке полный регресс у 21% больных, частичный – у 22%; при метастатическом – объективный ответ у 30% больных. Средняя длительность ответа на лечение – 7,6 мес. [Sekulic A., Migden M.R., Ogo A.E. et al., 2012]. Длительное применение может повысить частоту ответа при метастатическом базальноклеточном раке до 33,3%, при местнораспространенном – до 47,6% и увеличить медиану длительности ответов до 9,5 мес. [Sekulic A., Migden M.R., Lewis K. et al., 2015].
- *Сонидегиб** (200 мг внутрь ежедневно) = объективный ответ у 36% больных метастатическим базальноклеточным раком [Migden M.R., Guminski A., Gutzmer R. et al., 2015].
- *Интерферон-альфа* (в концентрации 3-10 млн. МЕ/мл, 1,5-3 млн. МЕ в зависимости от размера очага) в сочетании с *интерфероном-гамма* (в концентрации 2-10 млн. МЕ/мл, 0,1 – 0,2 млн. МЕ в зависимости от размера очага) или в виде монотерапии от 3 до 54 введений. В небольших проспективных исследованиях и сериях случаев – от 33 до 100% объективных ответов [Kirby J.S., Miller C.J., 2010]
- *Доксорубицин* (50 мг/м² в/в 1 день) + *цисплатин* (75 мг/ м² в/в 1 день) = полный регресс у 28% больных, частичный у 40%, длительность эффектов от 4 до 48 мес. [Guthrie T.H. et al., 1990].

Лучевая терапия базальноклеточного рака

Лучевая терапия (ЛТ) относится к числу основных методов локального лечения больных базальноклеточным раком. Наиболее частым показанием к ЛТ после хирургического лечения является рецидив заболевания, а также нерадикальное хирургическое вмешательство. При локализации базалиомы в так называемой «Н» зоне лица ЛТ используется как основной метод локальной терапии. Наиболее популярный режим подведения дозы 30 фракций по 2 Гр каждая.

ВОСПАЛИТЕЛЬНАЯ МИОФИБРОБЛАСТИЧЕСКАЯ ОПУХОЛЬ

С.А.Кулева, А.С.Артемяева

Синонимы: воспалительная псевдоопухоль, псевдосаркоматозная миофибробластическая пролиферация, плазмноклеточная гранулома, ксантоматозная псевдоопухоль, воспалительная фибросаркома, сальниково-брыжеечная миксоидная гамартома, воспалительная миофибробластическая саркома.

Воспалительная миофибробластическая опухоль (ВМФО) – редкое новообразование у детей и молодых взрослых, представляет собою мезенхимальную опухоль, локализирующуюся в различных органах и анатомических областях, включая мягкие ткани, легкие, молочную железу, стенку ЖКТ, брыжейку, ЛУ, селезенку, печень, мочевой пузырь. Возможны поражения орбитальной области, затрагивающие, главным образом, слезную железу, экстраокулярные мышцы и орбитальный жир [Kovach S.J., Fischer A.C., Katzman P.J. et al. 2006]. Макроскопически выглядит как четко ограниченный, плотноватый, беловато-серый или пестрый узел диаметром от 2 до 20 см. Возможны множественные узлы. Гистологически опухоль состоит из миофибробластов и фибробластов, при этом строма опухоли

инфильтрирована лимфоцитами, плазматическими клетками и/или эозинофилами. ВМФО клинически и морфологически отличается от IgG4-ассоциированных склеротических заболеваний (ВОЗ, 2013).

Клиническая картина зависит от локализации ВМХО: при локализации в лёгком – боли в грудной клетке и одышка, в печени – боли в правом подреберьи и желтуха, в брюшной полости – кишечная непроходимость. Системные проявления ВМФО: лихорадка, слабость, снижение массы тела, облитерирующий флебит, повышение СОЭ, анемия, тромбоцитоз, гипергаммаглобулинемия.

Большая часть ВМФО излечивается посредством радикальной хирургической резекции, однако около 25% рецидивируют, но лишь менее 2% способны давать отдаленные метастазы. В лекарственном лечении ВМФО используются кортикостероиды, в особенности при поражении лёгких [Doski J.J., Priebe S.J., Driessnack M. et al., 1991], иммуносупрессивная терапия *циклоспорином* [Karnak I., Senocak M.E., Ciftci A.O. et al., 2001], ЛТ и ХТ (*винкристин + метотрексат*, *винкристин + этопозид*, схемы с *цисплатином/карбоплатином*, схемы с *ифосфамидом*, *доксорубицин* в комбинации с другими препаратами и таксаны).

- *Винорелбин* (20 мг/м² в/в) + *метотрексат* (30 мг/м² в/в) еженедельно в течение 6 мес, а затем 1 раз в 2 недели еще 6 мес у девочки 12 лет с ВМФО конъюнктивы диаметром 2 см с инвазией в склеру и экстраокулярные мышцы = через 2 года после прекращения лечения признаков прогрессирования не было, на МРТ имелась лишь остаточная масса, расцениваемая как резидуальный фиброз [Favini F., Resti A.G., Collini P. et al., 2010].
- *Инфликсимаб* (инфузия 5 мг/кг) у больного с развившимся через 7 лет после операции рецидивом ВМФО илеоцекальной области с инвазией в брыжейку, ворота печени, тонкую и толстую кишку = значительное клиническое улучшение уже через 5 дней после первой инфузии; через 24 недели, в течение которых было проведено 5 инфузий, опухоль, по данным КТ, почти полностью регрессировала [Germanidis G., Xanthakis I., Tstouridis I. et al., 2005].
- *Кризотиниб* (250 мг) + *пазопаниб* (200 мг) ежедневно у больной с ВМФО матки = уменьшение максимального размера опухоли более чем на 30% после 2 мес терапии [Subbiah V., McMahon C., Patel S. et al., 2015].

ГАСТРИНОМЫ

А.С. Жабина, А.С. Артемьева, М.А. Бланк, О.А. Бланк, Э.Л. Нейштадт

Гастрономы – доброкачественные или злокачественные высокодифференцированные нейроэндокринные опухоли (NET, ICD-O код 8153/3), эктопически продуцирующие (или не продуцирующие) гастрин, обуславливающие развитие синдрома Золлингера-Эллисона (СЗЭ).

Проявления СЗЭ: выраженная желудочная гиперсекреция, пептические язвы верхних отделов ЖКТ, диарея и стеаторея. Клетки, продуцирующие гастрин, хорошо дифференцированы и содержат гистологические маркеры, типичные для нейроэндокринных клеток (хромогранин А, нейроспецифическую эналазу и синаптофизин). Иммуногистохимически подтверждена возможность выработки этими клетками и других пептидов, включая панкреатический пептид, соматостатин, АКТГ и вазоактивный интестинальный пептид (ВИП). У 5% больных гастрономами формируется синдром Кушинга.

Более 80% гастрономов выявляются в анатомической области, называемой «треугольник гастрином», включающей пузырный проток и общий желчный проток, соединение второй и третьей трети 12-перстной кишки, соединение головки и тела поджелудочной железы. Около 75% гастрономов исходит из 12-перстной кишки, около 25% – из поджелудочной железы. Гастрономы могут так-

же локализоваться в яичниках, сальнике, печени, желчных путях, антральной и пилорической части желудка, тощей кишке и почечной капсуле. Описаны экстраабдоминальные гастриномы в сердце, а также гастринпродуцирующие опухоли в легких.

Течение гастрином чаще индолентное, лишь в 20-30% случаев отмечается агрессивный рост.

Наиболее часто встречающаяся локализация метастазов – ЛУ и печень. Костные метастазы нередки при распространенных стадиях заболевания.

Гастринпродуцирующие опухоли, сопровождающиеся развитием СЗЭ, являются наиболее типичными опухолями у больных множественными эндокринными неоплазиями типа 1 (MEN1). Гастриному в сочетании с СЗЭ находят в 20-61% случаев MEN1, а MEN1 обнаруживают у 30-38% пациентов с гастриномами. У больных MEN1 гастриномы обычно локализируются в 12-перстной кишке, они маленькие, часто мультифокальные, их трудно выявить обычными методами.

СЗЭ у больных MEN1 может быть ассоциирован с желудочными карциноидами, часто называемыми ECL-омами (карциноиды 2 типа) вследствие хронического воздействия гипергастринемии на клетки ECL (энтерохромаффиноподобные клетки, продуцирующие гистамин). У 13-30% больных СЗЭ в сочетании с MEN1 обнаруживают эти опухоли; при отсутствии MEN1 ECL-омы крайне редки (0-0,6%). ECL-клеточные опухоли у больных MEN1 часто мультицентрические и всегда характеризуются низким митотическим индексом. Большинство ECL-ом менее 1 см в диаметре и ограничиваются слизистой и подслизистой. Возможно метастазирование в регионарные ЛУ, существенно не влияющее на показатели выживаемости.

Основные направления лечения больных гастриномами с СЗЭ: 1) устранение гиперсекреции соляной кислоты в желудке, приводящей к развитию тягостных симптомов (изъязвления, диарея, дегидратация); 2) противоопухолевая терапия, поскольку даже в случаях медленного роста опухоль рано и диффузно метастазирует в печень.

До 1970 г., когда основной причиной смерти больных являлся СЗЭ, единственным эффективным методом лечения считалась тотальная гастрэктомия. Внедрение ингибиторов протонного насоса, позволяющих купировать осложнения СЗЭ, сделало актуальной разработку методов противоопухолевой терапии. Антисекреторная терапия ингибиторами протонного насоса (*омепразолом*, *лансопразолом*, *пантопразолом*, *рабепразолом* и *эзомеразолом*) обычно хорошо переносится. Суточная доза *омепразола*, способная контролировать желудочную гиперсекрецию у большинства больных, составляет от 60 до 400 мг в день. Дозу *омепразола*, превышающую 60 мг, разделяют на 2 введения. Эффективность *омепразола* со временем существенно возрастает, поэтому после определения начальной дозы и мониторинга желудочной секреции долговременные поддерживающие дозы могут быть существенно редуцированы.

Уменьшение желудочной гиперсекреции посредством снижения уровня гастрина в сыворотке вызывают аналоги соматостатина. В дополнение к немедленно реализуемому подкожному *октреотиду* существуют длительно действующие аналоги соматостатина, такие как *ланреотид*, который вводят раз в 10-14 дней. В ряде случаев лечение аналогами соматостатина вызывает регресс опухоли. Поэтому аналоги соматостатина, не являясь препаратами первой линии антисекреторной терапии, могут оказаться эффективными в контроле роста опухоли. Наиболее частыми побочными эффектами применения аналогов соматостатина являются камнеобразование в желчном пузыре, боли в животе, диарея и боли в месте инъекции; длительное лечение аналогами соматостатина может снизить массу желудочных энтерохромаффинных клеток.

В настоящее время основным методом лечения локализованной болезни является полное хирургическое удаление.

Современное развитие диагностики и хирургической техники позволяет идентифицировать и успешно резецировать более 95% гастрином. Поэтому все локализованные гастриномы должны быть по возможности резецированы.

Тактика по отношению к метастатическому заболеванию – консервативная. Начальное лечение этих опухолей включает в себя наблюдение и контроль над симптомами заболевания.

Пациенты с быстро прогрессирующим заболеванием или неконтролируемыми симптомами, связанными с гормональной секрецией, требуют более агрессивного вмешательства (лекарственная терапия или оперативная тактика). Аналог соматостатина *октреотид* может помочь контролировать секрецию гормонов и стабилизировать рост опухоли. Пациенты с очагами в печени являются потенциальными кандидатами для абляционных методов, таких как печеночная артериальная эмболизация. Радиочастотная абляция и криохирургические методы также могут быть актуальны, хотя данные ограничены. Паллиативная хирургическая резекция метастазов может облегчить симптомы, связанные с гормональной секрецией.

- ХТ показана при злокачественных быстро растущих формах опухоли. В лечении индолентных гастрином ХТ в качестве первой линии терапии не применяют.
- В МХТ используют *дакарбазин*, *стрептозотоцин** и *доксорубицин*. Установлена эффективность комбинаций *стрептозотоцин** + *доксорубицин* и *стрептозотоцин** + *фторурацил*. Комбинации на основе *стрептозотоцина** остаются стандартом первой линии [Brentjens R, Saltz L., 2001].
- *Стрептозотоцин** + *доксорубицин* = 69% Рм длительностью 18 мес, медиана ПЖ – 2,2 года [Moertel C.G., Lefkopoulo M., Lipsitz S. et al., 1992].
- Терапия *интерфероном* ведет к стабилизации опухоли у 20-40% больных различными гастроинтестинальными нейроэндокринными опухолями, включая метастатические гастриномы, но не приводит к увеличению ПЖ [Oberг K., 1998]. Поэтому предлагается использовать ХТ и/или интерферонотерапию при растущих и метастазирующих опухолях.

Терапевтические алгоритмы лечения гастрином:

- Локализованные гастриномы: резекция и наблюдение.
- Метастатические гастриномы: операция, лекарственная терапия (ингибиторы протонного насоса + аналоги соматостатина) до стабилизации или прогрессирования.
- Прогрессирование: ингибиторы протонного насоса + аналоги соматостатина + ХТ/химиоэмболизация + *интерферон*.

ГАСТРОИНТЕСТИНАЛЬНЫЕ СТРОМАЛЬНЫЕ ОПУХОЛИ (GIST)

А.С. Жабина, А.С. Артемьева

Гастроинтестинальная стромальная опухоль (GIST – Gastrointestinal Stromal Tumor) – самая частая первичная мезенхимальная опухоль желудочно-кишечного тракта и охватывает клинический спектр от доброкачественных до злокачественных форм. Принято считать, что GIST происходит из интерстициальных клеток Кахала (Cajal) – регуляторов перистальтики ЖКТ, она поражает

желудок или реже – другие отделы ЖКТ. Встречаемость - 0.2% от всех опухолей ЖКТ, 80% от всех сарком ЖКТ.

Гистологически выявляются признаки гладкомышечной и нейрогенной дифференцировки. Иммуногистохимическими методами определяют экспрессию белков c-kit (CD117) и PDGFR α . Гистоморфологически различают веретенообразные, эпителиоидноклеточные и смешанные типы. Анализ экспрессии c-kit (CD117) и PDGFR α рекомендуется для дифференциальной диагностики и планирования терапии. Целесообразно уточнение мутационного статуса опухоли с определением наличия мутаций в кодирующем белок c-kit гене KIT (экзоны 9,11), PDGFR α (экзоны 12,14,18, D842V) или констатация отсутствия мутации (дикий тип, WT).

Мутационный статус имеет предиктивное и прогностическое значение: пациенты с мутацией в 11 экзоне гена KIT лучше отвечают на лечение и обладают благоприятным прогнозом. ПЭТ выполняется для оценки метаболического эффекта лечения, а также при сомнительных результатах КТ.

Диагностика

У 2/3 больных вследствие неспецифичности симптомов (запоры, боли внизу живота, желудочно-кишечные кровотечения, анемия) диагноз ставится при уже большой опухоли. У некоторых больных GIST обнаруживают случайно при эндоскопии, предпринятой по поводу других заболеваний. У 50-60% больных GIST первично локализуется в желудке, у 20-30% – в тонкой кишке, у 5-15% – в толстой кишке, у 9% – в сальнике и брыжейке, у 5% – в прямой кишке, у 3% – ретроперитонеально.

Почти все GIST при размере до 2 см относятся к GIST малого риска; эндоскопическая биопсия невозможна из-за подслизистого расположения, резекция необходима ввиду злокачественной природы опухоли. При метастатическом GIST биопсия достаточна для диагноза. Патологическая диагностика базируется на морфологии и иммуногистохимии. Маркерами GIST являются c-kit (в 90%), PDGFR α (20-30%), экспрессия CD34 (65%), гладкомышечный актин (30-40%). Белок c-kit –диагностический маркер с высокой специфичностью и чувствительностью. Маркеры (DOG1, PKC тега) пока не вошли в рутинную диагностику.

Патогенез развития стромальных опухолей желудка в составе триады Карнея (Carney triad) и синдрома Карнея-Стратакиса (Carney-Stratakis syndrom) связан с дефицитом фермента сукцинатдегидрогеназы (SDH). Терапия ингибиторами тирозинкиназ у таких больных малоэффективна. У больных с диким типом могут выявляться мутации в генах SDH, KRAS, BRAF, NRAS.

Диагноз устанавливается на основании: клинической картины, эндоскопических данных, компьютерной томографии с внутривенным контрастированием, результатов морфологического исследования биоптата либо удаленной опухоли.

При стадировании заболевания должна быть использована система TNM с последующей группировкой по стадиям (7-е издание 2010). В гистологическом заключении указываются: размер опухоли, локализация, морфологический тип, митотический индекс (количество митозов в 50 полях зрения при большом увеличении). Иммуногистохимическое исследование опухоли с определением экспрессии CD117 и/или DOG1 является необходимым для подтверждения диагноза. При локализации опухоли в желудке эндоскопическая предоперационная биопсия предпочтительнее чрескожной. При невозможности верификации диагноза и убедительных клинических и эндоскопических признаков локализованных форм GIST предоперационной морфологической диагностикой можно пренебречь, если не планируется предоперационная терапия *иматинибом*. МРТ выполняется при локализации опухоли в малом тазу (опухоль прямой кишки).

Прогноз

Факторы прогноза для гастроинтестинальных стромальных опухолей: размер, локализация, митотический индекс, разрыв капсулы.

Таблица - Риск прогрессирования GIST (по Н. Joensuu 2008).

Риск	Размер опухоли, см	Митотический индекс	Локализация опухоли
Очень низкий	<2	≤ 5	Любая
Низкий	2.1-5.0	≤ 5	Любая
Промежуточный	2.1-5.0	>5	Желудок
	<5.0	6-10	Любая
	5.1-10.0	≤ 5	Желудок
Высокий	Любой	Любой	Разрыв опухоли
	> 10	Любой	Любая
	Любой	> 10	Любая
	>5.0	>5	Любая
	2.1-5.0	>5	Вне желудка
5.1-10.0	≤ 5	Вне желудка	

GIST желудка имеет лучший прогноз, чем GIST тонкого кишечника и прямой кишки.

Лечение

Оптимальным является мультидисциплинарный подход (хирургия, терапевтическая онкология и радиология). Лечение резектабельного GIST – полное хирургическое удаление.

При небольших размерах опухоли, менее 1-2 см, на основании клинической картины допустимо динамическое наблюдение, однако необходимо принимать во внимание потенциальный риск прогрессирования с учетом результатов морфологического исследования (факторов риска) при отказе от активной хирургической тактики.

При размерах опухоли более 2 см показано оперативное лечение. Лимфодиссекция при неувеличенных ЛУ не проводится, риск лимфогенного метастазирования – менее 5%. Лапароскопические операции могут выполняться при небольших размерах опухоли в высокоспециализированных учреждениях при минимальном риске интраоперационного разрыва капсулы. Эндоскопические операции при локализации в желудке нецелесообразны в связи с сомнительной возможностью радикального иссечения «ножки» опухоли. При нерадикальной операции (R1, R2) следует рассмотреть вопрос динамического наблюдения, повторной операции или таргетной терапии *иматинибом*. При локализации опухоли в пищеводе, области кардии, двенадцатиперстной кишке и прямой кишке показана предоперационная терапия с целью уменьшения размеров и попытки выполнения органосохранной операции. Повреждение псевдокапсулы рассматривается как интраперитонеальное распространение.

При невозможности полной резекции опухоли целесообразна предоперационная терапия *иматинибом* в течение 6-12 мес.

- Для терапии *иматинибом* (400 мг) предиктивным является анализ мутаций: при мутации в экзоне 11 гена KIT эффективность – около 70%, а при мутации в экзоне 9 или диком типе – около 40%. Больные с мутацией в экзоне 9 чувствительны к более высокой дозе *иматиниба* (800 мг ежедневно). Значение

мутаций в PDGFR-альфа пока не изучено, однако попытка лечения *иматинибом* оправдана.

- При чувствительности к *иматинибу* операция должна быть осуществлена не раньше, чем через 6 мес. Максимальный эффект терапии *иматинибом* наблюдается через 1-2 года.
- После радикальной операции с низким риском прогрессирования показано динамическое наблюдение.
- При промежуточном и высоком риске прогрессирования показана адьювантная терапия *иматинибом* в течение трех лет.
- При назначении адьювантной терапии, либо лечении неоперабельных и метастатических опухолей необходимо учитывать наличие GIST, резистентных к таргетной терапии (мутация D842V в гене PDGFR, встречаемость – менее 5%).
- До внедрения в клиническую практику *иматиниба* эффективность лекарственного лечения GIST не превышала 10%, а медиана ПЖ – 15 мес.
- При рецидиве болезни после адьювантной терапии показано возобновление приема *иматиниба*.
- При исходно нерезектабельных опухолях у больных с эффектом в результате терапии целесообразна оценка возможности радикального хирургического лечения через 6-12 мес после начала терапии.
- При нерезектабельных опухолях, рецидиве или метастатической болезни основной метод лечения – таргетная терапия *иматинибом* 400 мг в сутки.
- При выявлении мутации в 9-м экзоне гена KIT рекомендован *иматиниб* 800 мг в сутки (достоверно увеличивает время до прогрессирования без статистически значимого улучшения общей выживаемости).
- При изолированном поражении печени возможно выполнение радиочастотной термоабляции, либо резекция (R0) печени. При мультифокальном прогрессировании хирургическое лечение не улучшает результаты выживаемости по сравнению с лекарственным лечением.
- При мультифокальном прогрессировании хирургическое лечение не улучшает результаты выживаемости по сравнению с лекарственным лечением. При локализованном прогрессировании – увеличении отдельного метастатического очага при сохраняющемся эффекте со стороны других метастазов – может быть рассмотрен вопрос о хирургическом удалении очага.
- При прогрессировании заболевания на фоне терапии *иматинибом* в дозе 400 мг – увеличение дозы до 800 мг в сутки.
- При неэффективности 800 мг *иматиниба* и дальнейшей генерализации процесса показана терапия второй линии *сунитинибом* (50 мг в сутки в течение 4 недель циклами по 6 недель). При выраженных побочных эффектах допустимо снижение дозы *сунитиниба* до 37,5 мг в сутки. Медиана времени до прогрессирования составляет 6 мес. При локализованном прогрессировании (увеличение отдельного метастатического очага при сохраняющемся эффекте со стороны других метастазов) может быть рассмотрен вопрос о хирургическом удалении очага.
- При прогрессировании или непереносимости терапии второй линии изучаются новые терапевтические возможности. Исследуется эффективность у больных GIST ингибиторов тирозинкиназы *ваталаниба**, *дазатиниба*, *мазатиниба**, *нилотиниба*, *сорафениба* и ингибитора mTOR *эвиролимуса** и ингибитора VEGF *цединариба**.

- *Регорафениб* (160 мг внутрь ежедневно в течение 3 недель циклами по 4 недели). Медиана времени до прогрессирования составляет 5 месяцев по сравнению с плацебо.
- *Сунитиниб* – мультитаргетный препарат, блокирующий тирозинкиназную активность сразу нескольких рецепторов, включая рецептор васкулярного эндотелиального фактора роста (VEGFR) и рецептор фактора роста тромбоцитов (PDGFR). Препарат оказался эффективным у 54% больных GIST [Demetri G. et al., 2004]; *сунитиниб* проявил также активность и у больных GIST, резистентных к *иматинибу* [Demetri G.D., 2005].

Проведение ХТ, ГТ или других видов лекарственного лечения считается неэффективным.

Контроль за течением заболевания

После радикальных операций для раннего выявления метастазов и для оценки эффективности терапии метастатической болезни должна применяться КТ с внутривенным контрастированием органов брюшной полости и малого таза. При КТ должны быть оценены не только размеры опухолевых очагов, но и плотность. Формальное увеличение размеров опухоли без оценки плотности не всегда означает прогрессирование. Часто об эффекте свидетельствует кистозное изменение опухоли. Клинически типичная картина прогрессирования – появление «узлов внутри узлов».

УЗИ может применяться при невозможности проведения КТ для оценки появления новых очагов, но не является надежным методом для мониторинга эффективности терапии метастатической болезни.

При низком риске прогрессирования после радикальных операций компьютерная томография проводится один раз в 6-12 мес в течение 5 лет. КТ при промежуточном и высоком риске проводится каждые 6 мес на протяжении 5 лет.

В период терапии GIST рекомендуется каждые 3 мес проводить КТ брюшной полости и/или малого таза.

ПЭТ выполняется для оценки метаболической активности первичной опухоли или метастазов, но не является рутинным методом

ГЕМАНГИОМЫ

Ю.И. Комаров, А.С. Артемьева, М.А. Бланк, О.А. Бланк, Э.Л. Нейштадт

Гемангиомы – доброкачественные сосудистые образования, к которым помимо истинных доброкачественных сосудистых опухолей также относят сосудистые мальформации, являются наиболее часто встречающимися опухолями у детей. Характерно течение ювенильных гемангиом: быстрый рост в течение первых 8-12 мес жизни с последующей фазой инволюции, которая может продолжаться несколько лет. Большинство гемангиом не требует специального лечения в связи с высокой частотой спонтанной регрессии. Отдельные гемангиомы, особенно нарушающие функции органов, подлежат локальной терапии.

Гемангиома печени встречается у 2-7% населения и по частоте она занимает второе место среди всех опухолей печени. Средний возраст пациентов – 30-50 лет. У женщин она встречается в 5 раз чаще, чем у мужчин, что, очевидно, связано со стимулирующим влиянием эстрогенов. Грозное осложнение гемангиомы печени – массивное внутреннее кровотечение.

У детей гемангиома печени обычно обнаруживается в возрасте до 6 мес. Большинство гемангиом печени асимптоматичны. Часто наблюдаются спонтанные регрессии после 18-24 мес. Гемангиомы печени могут осложниться сердеч-

ной недостаточностью, дисфункцией печени, разрывом опухоли и синдромом абдоминальной гипертензии (abdominal compartment syndrome).

- В качестве химиотерапевтических средств используют *винкристин* или *циклофосфамид*, известные своей антиангиогенной активностью. Положительные результаты дает лечение бета-адреноблокаторами *пропранололом**, *атенололом** и локальное применение бета1-адреноблокатора *тимолола малеата**.
- *Винкристин* (1-2 мг/м² еженедельно около 4 мес) = лечебный эффект у ребенка с угрожающим жизни диффузным неонатальным гемангиоматозом. Осложнения: запоры с угрозой непроходимости, полинейропатия [Enjolras O., Breviere G.M., Roger G. et al., 2004].
- *Циклофосфамид* (10 мг/кг/день в течение 4 дней циклами по 2 недели вместе с *Месна*) у девочки 5 дней с поражением кожи, печени, легких и мозжечка и у мальчика 2 недель с поражением кожи и печени = значительный регресс гемангиом после проведения 3-4 циклов позволила прекратить ХТ. Обследование через 20 и 6 мес подтвердило нормальное развитие детей и полную регрессию всех поражений у первого ребенка, и почти полную регрессию очагов в печени у второго [Gottschhling S., Schneider G., Meyer S. et al., 2006].
- *Пропранолол** (2 мг/кг/день) у мальчика 7 мес с множественными гемангиомами печени и двумя кожными гемангиомами, у которого ранее безуспешно проводили терапию *метилпреднизолоном* и *интерфероном альфа*, а также *преднизолоном* и *винкристином* = после 80 дней приема *пропранолола* одна из двух кожных гемангиом полностью регрессировала, а вторая уменьшилась с 15 до 5 мм. На МРТ было документировано значительное уменьшение числа и размеров гемангиом печени [Sarialioglu F., Erbay A., Demir S. et al., 2010].
- *Атенолол** (0,5-1 мг/кг) = положительный эффект через 6 мес у 96% из 302 детей с младенческими гемангиомами; осложнения: умеренные аритмия (21,7%), тахикардия (15,5%), брадикардия (6,2%) [Романов Д.В., Горбатова Н.Е., Пачес О.А. и др., М. 2016].
- *Тимолол малеат** (гель 0,5-1%, 1 капля 2 раза в день на неповрежденную кожу над гемангиомой) у 101 ребенка с поверхностными гемангиомами = регресс гемангиом у 57 детей (56,4%), в том числе у 12 (11,8%) – полный регресс [Yu L., Li S., Su B. et al., 2013].

ГЕПАТОЦЕЛЛЮЛЯРНЫЙ РАК

Т.Ю. Семиглазова, М.А. Бланк, О.А. Бланк, А.С. Жабина,
А.Г. Кудайбергенова, Г.М. Телетаева, А.С. Артемьева

Гепатоцеллюлярный рак (ГЦР) развивается из клеток паренхимы печени (гепатоцитов) и составляет 90% первичных опухолей этого органа.

Таблица - Классификация ВОЗ 2010 г. (цитируется по AJCC 8th ed. 2017)

Код	Диагноз
8170	Гепатоцеллюлярная карцинома
8171	Фиброламеллярная карцинома
8171	Скirrosная гепацеллюлярная карцинома
8173	Саркоматоидная гепацеллюлярная карцинома

Диагностика ГЦР, оценка распространенности и стадирование заболевания преимущественно основаны на неинвазивных методах диагностики. Согласно рекомендациям NCCN Guidelines (version 1.2017), core-биопсия узловых образований печени проводится в тех случаях, когда диагноз ГЦР не может быть установлен неинвазивными методами исследования.

Наиболее часто используют РКТ или МРТ с обязательным внутривенным контрастированием и оценкой особенностей васкуляризации новообразования в различные (в артериальную, венозную и отсроченную) фазы исследования при рекомендуемой скорости введения контрастного препарата 2-4-8 мл/сек (при РКТ). В отличие от окружающей неизменной паренхимы печени, которая питается из системы портальной вены, гепатоцеллюлярные опухоли кровоснабжаются преимущественно из системы печеночной артерии, поэтому в типичных случаях они характеризуются диффузным, гетерогенным «усилением» в артериальную (как при РКТ, так и при МРТ) фазу с последующим вымыванием контрастного препарата в венозную и отсроченные фазы, что считается классическим отображением ГЦР компьютерной и/или магнитно-резонансной томографии. В международных (AASLD и EASL) руководствах диагноз печеночно-клеточного рака считается обоснованным, если оба метода (динамическая КТ и МРТ) независимо выявляют типичную васкуляризацию в опухоли.

Биопсия опухоли в печени необходима при:

- малом размере опухоли (< 2 см) и типичном для ГЦР кровотоке,
- нетипичной васкуляризации узла размером > 2 см,
- расхождениях в описании и трактовке контрастных динамических исследований в сочетании с нормальным или незначительно повышенным уровнем АФП,
- выявлении любого опухолевого образования в нецирротической печени.

План лечения должен учитывать наличие и степень цирроза, распространенность опухолевого процесса, функциональные резервы печени, объективное состояние больного и прогноз основного и фонового заболевания печени.

Резекция или трансплантация печени – методы выбора лечения раннего ГЦР без сопутствующего цирроза печени. Резекция возможна и у больных с циррозом при сохранной функции печени, нормальном уровне билирубина и без портальной гипертензии. Размер опухоли не является абсолютным противопоказанием к операции. Множественное внутриорганный поражение не является абсолютным противопоказанием к резекции. Ортотопическая трансплантация печени – метод выбора лечения раннего ГЦР в случаях, не подходящих для резекции (множественное опухолевое поражение, цирроз или выраженное нарушение функции печени).

Для трансплантации чаще используются Миланские критерии: размер единственной опухоли не более 5 см или наличие в печени до 3 очагов с диаметром наибольшего узла не более 3 см и отсутствием инвазии в сосуды. Пациенты, ожидающие трансплантации печени, могут получать как неoadьювантное, так и иное противоопухолевое лечение, в том числе аблацию, химиоэмболизацию, резекцию печени, *сорафениб*: это увеличивает вероятность выполнения трансплантации печени, способствует селекции агрессивных случаев ГЦР.

Адьювантная терапия не показана.

Методы локальной деструкции опухоли (РЧА и другие методы аблации). Показания: неоперабельный ГЦР, рецидивы после резекции печени либо РЧА солитарных или единичных опухолевых узлов до 3 см в диаметре. Если опухоль прилежит к критическим органам и структурам, целесообразно использовать инъ-

екции *этанол*. Метод не оправдан при множественном поражении (более 4 опухолевых узлов), больших размерах опухоли (> 3 см в диаметре), декомпенсированном циррозе (Child-Pugh C), внепеченочных проявлениях заболевания, наличии портальной шунта, несмещаемом прилежании опухолевого узла к органам и крупным желчным протокам.

Трансартериальная химиоэмболизация (ТАХЭ) применяется в первой линии паллиативного лечения больных ГЦР при нерезектабельном/неоперабельном процессе без признаков инвазии/тромбоза магистральных печеночных сосудов и внепеченочных проявлений заболевания. При выраженном циррозе (Child-Pugh C) ТАХЭ не проводится.

Дистанционная лучевая терапия ГЦР: возможна стереотаксическая или конформная 3D лучевая терапия. При проведении 3D конформной лучевой терапии лечение осуществляется в режиме классического или гиперфракционирования (ужедневно 2 фракции по 1.5 Гр каждая) до суммарной очаговой дозы 60 Гр-70 Гр. При использовании стереотаксической лучевой терапии наиболее популярный режим подведения дозы – 6 фракций по 6 Гр каждая.

Показания к проведению лекарственной терапии: внепеченочное метастазирование, прогрессирование процесса в печени после применения локальных методов лечения, противопоказания к локальным методам лечения. Согласно классификации BCLC, сюда относятся случаи заболевания не хуже стадии C: объективное состояние больного по шкале ECOG в пределах 0-1, цирроз класса A (Child-Pugh).

Перкутанные инъекции этанола

При высоком операционном риске или отказе больного от операции используется методика чрескожного введения *этанол* в опухоль (PEI). Метод, достаточно широко используемый в лечении раннего ГЦР с 1970-х годов. PEI осуществляется под контролем УЗИ, КТ, лапароскопии или лапаротомии. Опухоль погибает в результате обезвоживания, коагуляционного некроза и васкулярного тромбоза. Некроз возникает в 70% опухолей. Пятилетняя выживаемость сравнима с резекцией печени при опухолях менее 3 см.

- *Этанол* (перкутанные инъекции 95% *этанол*, 2-3 инстилляции в неделю в среднем по 8 мл *этанол* с интервалами в 2-3 мес, в среднем по 8 инстилляций) = задержка роста опухоли со снижением уровня АФП у 9 из 12 больных при средних диаметрах опухолей 4 см. Побочное действие выразалось в острой болевой реакции во время инстилляций и после неё, других осложнений не было [Fuduka J., Buidet Th., Wechsler J.G. et al., 1995].
- *Этанол* (перкутанные инъекции): при единичных опухолях ≤5 см обеспечивает в течение 1, 2 и 3 лет выживаемость соотв. 80-100%, 80-90% и 60% больных [Hackl F., Schneider G., 1996].
- *Этанол* (перкутанные инъекции): 59 больным гепатоцеллюлярным раком с циррозом печени вводили перкутанно 2 раза в неделю (всего от 4 до 8 инъекций) 2-10 мл *этанол* (в зависимости от размеров опухолей, составлявших 3-6 см) = в течение 16±9 мес живы 70% больных по сравнению с 29% в контроле [Huo T.I., Huang Y.H., Wu J.C. et al., 2002].

Регионарная внутривартериальная ХТ

- *Доксорубин* (7-10 мг/м² в/а в течение 3 дней или 60 мг/м² в/а один раз в 4-6 недель, или 75 мг/м² в/а один раз в 2-4 недели) = до 30% Рм, отдельные больные жили до 20 мес [Urist M.M., Balch C.M., 1989].
- *Доксорубин* (100-150 мг/м² в/а с изоляцией печеночных вен) = 60% Рм (полная Рм у 1 больного и частичные Рм у 6 из 10 больных). Увеличения ПЖ

не отмечено, системная токсичность была минимальной [Ku Y., Saiton M., Tominaga M. et al., 1991].

- *Фтордезоксигуцидин** (0,1-0,5 мг/кг/день в/а).
- *Фторурацил* (3-30 мг/кг/день в/а).
- *Цисплатин* (2 мг/кг в/а один раз в 8 недель) + *интерферон альфа* (3 млн. МЕ п/к 3 раза в неделю) в сравнении с *цисплатин* (2 мг/кг в/а один раз в 8 недель) и с BSC (всего 68 больных неоперабельным ГЦР, в т.ч. у 47 больных – тромбоз воротной вены) = выживаемость 1 год – соотв. 27%, 9% и 0% [Schung U., Song I., LeeG. et al., 2000].

Химиоэмболизация при гепатоцеллюлярном раке

Трансартериальная масляная химиоэмболизация (ТАХЭ) широко применяется в лечении неоперабельных больных гепатоцеллюлярным раком (ГЦР) с циррозом печени в качестве паллиативной терапии. При хорошем техническом выполнении такое лечение обеспечивает 1- и 5-летнюю выживаемость соотв. у 60% и 30% больных [Vetter D. et al., 1998].

- В химиоэмболизации используют смесь жировой эмульсии или микросферы, *доксорубицин* (20-100 мг/м²), *митомицин* (10-40 мг/м²) или *цисплатин* (40-100 мг/м²).
- ТАХЭ; от 3 до 11 раз с интервалами в 1,5-2,0 мес) с введением в печеночную артерию 5 мл липиодол, 100 мг *карбоплатина*, 10 мг *митомицина* и 500 мг *фторурацила* в группе 45 больных ГЦР с большим размером опухолевых очагов (≥5 см в диаметре) через 2-4 недели после резекции печени в сравнении с 48 больными ГЦР, подвергшимися только оперативному лечению без ТАЭ = частота рецидивов в течение 1 года – соотв. 43% и 71%. ТАХЭ не сопровождалась тяжелыми осложнениями [Li Chao-long, Zhu Wei-bing, Fang Xue-jun et al., 2001].
- ТАХЭ посредством введения в печеночную артерию эмульсии, содержащей 20 мг *триоксици мышьяка** в липиодоле = частичные Рм у 6 из 29 больных (20,7%) через 1-3 мес после эмболизации, снижение уровня АФП. Основные побочные эффекты: пирексия, тошнота и рвота, боли в области печени [Shao Hai-bo, Hu Ke, Zhang Xi-tong et al., 2004].
- Трансартериальная химиоэмболизация с *диоксадэтом**: *диоксадэт** (15-60 мг в зависимости от массы тела больного) растворяли в 9-10 мл мфйодила или липиодол (после предварительного растворения *диоксадэта** в 2=4 мл 95% спирта) и вводили в печеночную артерию; процедуру завершали проксимальной эмболизацией печеночной артерии двумя спиралями Гиантурко или периферической эмболизацией гемостатической губкой или аутогемосгустками = частичная Рм у 7 (41,2%0, чтабилизация – у 10 (15,8%) из 17 больных первичным раком печени; осложнения: болевой синдром (умеренный - 76%, выраженный – 7,1%) [Борисов А.Е., Гершанович М.Л., Земляной В.П. и др., 1998].
- Трансартериальная эмболизация с использованием *йод-131-липидола** = объективный эффект почти у 30% больных, в отличие от химиоэмболизации может быть использована даже при тромбозе воротной вены [Risse J., Caselmann W.H., Strunk H. J. et al., 2001].
- Ферромагнитная химиоэмболизация* + локальная гипертермия = выживаемость 1 год – 70%, выживаемость 2 года – 40% [Гранов Д.А., Таразов П.Г., 2002].

Химиотерапия гепатоцеллюлярного рака (ГЦР)

- Первичный рак печени малочувствителен к ХТ. Объясняют это гиперэкспрессией гена множественной лекарственной устойчивости в гепатоцитах.
- Цитотоксическая ПХТ эффективна в 20 % случаев, но не увеличивает продолжительности жизни. Возможна ХТ антрациклин/платиносодержащими режимами в сочетании с фторпиримидинами, *гемцитабином*. Больные циррозом печени плохо переносят ХТ, что резко снижает возможности проведения активного лечения.

Схемы полихимиотерапии ГЦР

Исследования по системной полихимиотерапии ГЦР показали эффективность комбинаций до 20 -30% при медиане выживаемости до года.

- **CAPOX** {*капецитабин* (1000 мг / м² внутрь в 1-14 дни) + *оксалиплатин* (120 мг/м² в/в кап в 1 день) циклами по 3 недели}.
- **FOLFOX4** {*фторурацил* (400 мг/м² в/в стр. в 1, 2 дни) + *фторурацил* (600 мг/м² в/в инфузия 22 часа в 1, 2 дни) + *кальция фолинат*(200 мг/м² в/в инфузия 2 часа в 1, 2 дни) + *оксалиплатин* (85 мг / м² в 1 день) циклами по 2 недели} [Qin S., Bai Y., Lim H.Y. et al., 2013].
- **GC**{*гемцитабин* (1000 мг /м² в/в в 1 и 8 дни) + *цисплатин* (25 мг / м² в/в в 1 и 8 дни) циклами по 3 недели}.
- **GEMOX** {*гемцитабин* (1000 мг / м² в 1 и 15 дни) + *оксалиплатин* (85 мг / м² в 1 и 15 дни) циклами по 2 недели}.
- **PIAF** {*цисплатин* (20 мг/м² в / в 1–4 дни) + *интерферон-α* (5 млн/м² п/к в 1–40 дни) + *доксорубицин* (40 мг в / в в 1 день) + *фторурацил* (400 мг в/в в 1–4 дни) циклами по 3 недели}.
- **PIAF** в сравнении с *доксорубицином* в рандомизированном исследовании = объективный ответ – соотв. 20,9% и 10,5%; выживаемость – 8,67 и 6,83 мес. [YeoW., MokT.S., ZeeB., 2005].
- Также используются комбинации: **AFOP, AF,CAF, EAP, FAB, FACE, FAT, MiF, PEF, PVFL**.
- *Фторурацил* (250 мг/м² в/в в 1-5 дни) + *цисплатин* (10 мг/м² в/в в 1-5 дни) + *интерферон альфа* (2,5 млн. МЕ в/в три раза в неделю) циклами по 4 недели = Рм у 2 (33%) и стабилизация у 1 из 6 больных распространенным ГЦР с циррозом печени и тромбозом воротной вены; управляемая гемо- и нефротоксичность у 4 больных [Komorizono Y., Kohara K., Oketani M. et al., 2003].

Схемы монотерапии ГЦР

- *Доксорубицин* (75 мг/м² 1 раз в 3 недели).
- Стандартом в большинстве стран считается монотерапия *доксорубицином*. Рандомизированные исследования, сравнивающие его с полихимиотерапией, не продемонстрировали достоверное преимущество последней.
- *Гемцитабин* (1000 мг/м² в 1, 8 и 15 дни каждые 4 недели) = непосредственный эффект – 17,8%, стабилизация – 25%, у леченных с эффектом медиана выживаемости составила 34,7 недель, у леченных без эффекта – 18,7 недель [Yang T.S., Lin Y.C., Chen J.S. et al., 2000].
- *Капецитабин* (1250 мг/м² x 2 р / день внутрь в 1–14 дни каждые 3 недели).
- *Капецитабин* = 13% Рм у 63 больных, выживаемость 1 год – 67% [Гарин А.М., Базин И.С., 2000].

- *Пегилированный липосомальный доксорубин** = 13,3% Рм у 35 больных (в т.ч. у 1 больного – полная Рм), стабилизации – 36,7% [RuffP., MoodleyS.D., RappoportB.L. et al., 2000].
- *Октреотид* (250 мкг/день п/к два раза в день) = увеличение выживаемости больных ГЦР в рандомизированном исследовании: 6-месячная выживаемость – 75%, в контроле – 37%, 12-месячная – соотв. 56% и 13%. *Октреотид* улучшал качество жизни больных [Allgaier H.P., Becker G., Blum H.E. et al., 2000].
- *Октреотид* в сравнении с плацебо в рандомизированном исследовании = медиана выживаемости – соотв. 13 и 4 мес; рецепторы соматостатина обнаружены в опухолях печени [Kouroumalis E., Skordilis P., Thermos K. et al., 1998].
- *Интерферон альфа* (5 млн ЕД 3 раза в неделю в течение 18 мес) у 568 больных ГЦР, ассоциированным с вирусным гепатитом В = при медиане наблюдения 53,3 мес выживаемость больных, получавших *интерферон альфа*, оказалась выше, чем у больных, подвергавшихся только радикальной резекции ($p=0,010$) [QuL., JinF., HuangX., Shen X., 2010].

Таргетная терапия гепатоцеллюлярного рака

- *Сорафениб* достоверно увеличивает продолжительность жизни больных распространенным ГЦР. В сравнении с плацебо у 602 больных ГЦР общая выживаемость – соотв. 10,7 и 7,9 мес ($p<0,001$), выживаемость 1 год – 44% и 33%, медиана времени до прогрессирования – 5,5 и 2,8 мес ($p<0,001$); осложнения 1-2 ст. (ЖКТ-кожа) [Llovet J.M., Ricci S., Mazzaferro V. et al., 2008]. Начальная суточная доза *сорафениба* – 800 мг: (по 400 мг 2 раза в день внутрь до прогрессирования). В случае ГЦР при циррозе степени Child-Pugh В и для ослабленных пациентов – 400 мг/день, при удовлетворительной переносимости – эскалация до 800 мг. При развитии выраженной (≥ 2 ст.) специфической токсичности суточная доза может быть снижена до 600/400/200 мг, возможен временный перерыв. При токсичности 3-4 ст. необходимы перерыв в приеме препарата на 1 неделю и активная симптоматическая терапия. При уменьшении токсичности менее 2 ст. *сорафениб* возобновляется в редуцированной дозе и на фоне симптоматической терапии. Непереносимая токсичность лечения *сорафенибом* в дозе 200 мг через день – отмена терапии.
- *Бевацизумаб* = 15% Рм [Patt Y.Z., Hassan M.M., Lozano R.D. et al., 2005].
- *Эрлотиниб* = 10% Рм.

ГЕРМИНОГЕННЫЕ ОПУХОЛИ

С.А. Проценко, А.С. Артемьева, А.К. Носов, С.А. Рева, Е.А. Ульрих, И.В. Берлев, А.Г. Кудайбергенова

Герминогенные (герминально-клеточные, герминативные) опухоли представляют собой гетерогенную группу новообразований, развивающихся из клеток половых желез, участвующих в процессах гаметогенеза, – «зародышевых клеток» (germ cells). Встречаются в различных анатомических областях по средней линии, преимущественно в гонадах (как в яичниках, так и в яичках), а также ретроперитонеально, медиастинально и в хиазмально-селлярной области и в области дна третьего желудочка. Распределение обусловлено миграцией зародышевых клеток в процессе внутриутробного развития.

Классификация герминогенных опухолей ВОЗ
[WHO classification of tumours of the urinary system and male genital organs. Edited by Holger Moch et al. IARC. Lyon, 2016]

Герминальноклеточные опухоли, развивающиеся из герминальноклеточной неоплазии in situ (GCNIS – germinal cell neoplasia in situ):

Неинвазивная герминальноклеточная неоплазия:

- GCNIS
- Специфические формы интратубулярной герминальноклеточной неоплазии

Опухоли одного гистологического типа (чистые формы):

- Семинома
- Семинома с клетками синцитиотрофобласта

Несеминозные герминальноклеточные опухоли:

- Эмбриональный рак
- Опухоль желточного мешка, постпубертатный тип
- Трофобластические опухоли
- Тератома, постпубертатный тип
- Тератома со злокачественным компонентом соматического типа

Несеминозные герминальноклеточные опухоли более чем одного гистологического типа:

- Смешанные герминальноклеточные опухоли

Герминальноклеточные опухоли неизвестного типа:

- Регрессировавшие герминальноклеточные опухоли

Герминальноклеточные опухоли, не связанные с герминальноклеточной неоплазией in situ:

- Сперматоцитарная опухоль (ранее называлась сперматоцитарной семиномой)
- Тератома, препубертатный тип
 - дермоидная киста
 - эпидермоидная киста
- Высокодифференцированная нейроэндокринная опухоль (монодермальная тератома)
- Смешанная тератома и опухоль желточного мешка, препубертатный тип
- Опухоль желточного мешка, препубертатный тип.

Экстрагонадные герминогенные опухоли

Экстрагонадные герминогенные опухоли представлены новообразованиями герминогенной природы, локализующимися в средостении, забрюшинном пространстве, крестцово-копчиковой области и в головном мозге.

В ХТ используют схемы, базирующиеся на цисплатине: **ВЕР**, **ЕР**, **РЕI**, **VIP**.

Терапия медиастинальных герминогенных опухолей

- Зрелые доброкачественные тератомы подлежат хирургическому лечению.
- Лечение тератобластом начинают со схем ХТ, содержащих *цисплатин, этопозид, блеомицин*.
- При семиномах средостения проводят 4 цикла **ВЕР**. В случае неэффективности ХТ показана ЛТ.
- Несеминозные экстрагонадные герминогенные опухоли средостения (опухоли желточного мешка, эпидермального синуса, эмбриональная карцинома, хориокарцинома) характеризуются высокой агрессивностью. На первом этапе лечения проводят 4 цикла ПХТ по схеме **ВЕР**. По достижении полного эффекта с нормализацией маркеров (β ХГЧ, АФП, ЛДГ) больные остаются под

динамическим наблюдением. В случае сохранения остаточной опухоли показано хирургическое лечение. При наличии в удаленной опухоли жизнеспособной ткани проводят 2-4 цикла ПХТ второй линии. В лечении рецидивных или резистентных к ВЕР опухолей используют схемы с *ифосфамидом* (VeIP, TIP).

Терапия забрюшинных несеминозных герминогенных опухолей

- Зрелые доброкачественные тератомы подлежат хирургическому лечению.
- Больным с повышенным уровнем опухолевых маркеров и морфологически подтвержденной злокачественной опухоли на первом этапе проводят 3-4 цикла ВЕР, а на втором этапе, после нормализации маркеров, необходимо оперативное удаление остаточной опухоли. При рецидиве или резистентности к ВЕР используют схемы с *ифосфамидом* (VeIP, TIP).

ГЕРМИНОГЕННЫЕ ОПУХОЛИ ЯИЧКА

А.К. Носов, С.А. Рева

Свыше 90% всех герминогенных опухолей у мужчин представлено герминогенными опухолями яичка. Первичные внегонадные опухоли забрюшинного пространства, переднего средостения и ЦНС встречаются значительно реже. С точки зрения подходов к терапии выделяют семиному и гетерогенную группу несеминозных опухолей.

Диагностика

Диагноз устанавливается на основании гистологического исследования яичка после выполнения орхофуникулэктомии [International Germ Cell Consensus Classification, 1997].

Выполнение биопсии показано больным с первичными опухолями забрюшинного пространства или средостения. При метастазах низкодифференцированного рака в забрюшинные и медиастинальные ЛУ, легкие или печень из невыявленного первичного очага рекомендуется исследование опухолевых маркеров – альфа-фетопroteина (АФП) и бета-хорионического гонадотропина (ХГЧ).

Пациентам с обширным метастатическим поражением легких или других органов по жизненным показаниям рекомендуется немедленное начало химиотерапии. Диагноз в этих случаях может быть установлен без выполнения биопсии на основании сочетания типичной клинической картины и значимо повышенных опухолевых маркеров – АФП и ХГЧ [Матвеев В.Б., Волкова М.И., 2003].

Первичное обследование

Всем пациентам выполняется полный общий анализ крови, биохимический анализ крови (мочевина, креатинин, электролиты, оценка функции печени), коагулограмма.

У всех пациентов исследуются опухолевые маркеры (АФП, ХГЧ, ЛДГ) перед орхофуникулэктомией и через 7–10 дней после нее, выполняются УЗИ мошонки, КТ (предпочтительнее) органов грудной клетки, брюшной полости и малого таза с внутривенным контрастированием. При невозможности выполнения КТ – рентгенография органов грудной клетки, УЗИ органов брюшной полости, забрюшинного пространства, органов малого таза [Peyret C., 1993; Swanson, D.A.; 1996; Bosl G.J., Vajorin D.F., Sheinfeld J. et al., 2005].

Возможно выполнение биопсии здорового контралатерального яичка, особенно при его атрофии (объем < 12 мл) в молодом возрасте (до 30 лет)

[Heidenreich A., Moul J.W., 2002]. В этом случае существует риск ВГННТ (внутрипротоковой герминогенной неоплазии неклассифицированного типа, ранее – carcinoma in situ), частота её достигает 33% [Dieckmann KP, Kulejewski M, Pichlmeier U, Loy V., 2007].

Необходимо выполнение МРТ (если нет – КТ) головного мозга с внутривенным контрастированием у больных с высоким уровнем ХГЧ (свыше 50.000 Е/мл) и/или с множественными метастазами в легкие [Albers P., Albrecht W., Algaba F. et al., 2005]. Метастазирование в кости не характерно для ГО. Поэтому радиоизотопная скintiграфия костей скелета выполняется лишь при наличии соответствующих клинических симптомов [International Germ Cell Consensus Classification, 1997].

Выполнение ПЭТ с целью первичного стадирования не рекомендуется [de Wit, M., et al., 2008].

В случае, когда планируется проведение ХТ, необходимо обсудить с пациентом необходимость криоконсервации спермы. Процедура должна быть выполнена до проведения ХТ [Jacobsen K.D., Fosså S.D., Bjørø T.P. et al. 2002].

Стадирование и оценка прогноза

Стадирование опухолей яичка осуществляется в соответствии с классификацией TNM 2010 г. Для больных с метастазами, а также для внегонадных опухолей обязательно определение прогностической группы согласно классификации International Germ Cell Cancer Collaborative Group (IGCCCG).

Таблица - Классификация International Germ Cell Cancer Collaborative Group (IGCCCG)

Несеминома	Семинома
Благоприятный прогноз 56% пациентов, 5-летняя общая выживаемость – 92%	
<ul style="list-style-type: none"> • Локализация первичной опухоли в яичке или забрюшинном пространстве • Отсутствие нелегочных висцеральных метастазов • АФП < 1000 МЕ/мл, ХГЧ < 5000 мМЕ/мл и ЛДГ < 1,5 x ВГН 	<ul style="list-style-type: none"> • Любая локализация первичной опухоли • Отсутствие нелегочных висцеральных метастазов • Нормальный АФП, любые ХГЧ и ЛДГ
Промежуточный прогноз 28% пациентов, 5-летняя общая выживаемость – 80%	
<ul style="list-style-type: none"> • Локализация первичной опухоли в яичке или забрюшинном пространстве • Отсутствие нелегочных висцеральных метастазов • АФП 1000–10000 МЕ/мл и/или • ХГЧ 5000–50000 мМЕ/мл и/или • ЛДГ 1,5–10 x ВГН 	<ul style="list-style-type: none"> • Любая локализация первичной опухоли • Наличие нелегочных висцеральных метастазов
Неблагоприятный прогноз 16% пациентов, 5-летняя общая выживаемость – 48%	
<ul style="list-style-type: none"> • Локализация первичной опухоли в средостении и/или • Наличие нелегочных висцеральных метастазов и/или • АФП > 10000 МЕ/мл и/или • ХГЧ > 50000 мМЕ/ мл и/или • ЛДГ > 10 x ВГН 	Варианта неблагоприятного прогноза для семиномы не предусмотрено

ВГН – верхняя граница нормы.

Патоморфологическое исследование

Для полноценного гистологического исследования опухоли необходимо приготовление не менее трех блоков с опухоли: с прилежащей к опухоли здоровой части яичка, с канатика по краю резекции и на расстоянии 1 см от яичка. Патоморфологическое описание опухоли должно включать в себя: локализацию и размер опухоли, распространение опухоли на оболочки яичка, категорию pT по классификации TNM, гистологический вариант (в соответствии с классификацией ВОЗ), наличие или отсутствие внутрипротоковой карциномы в окружающей ткани яичка, наличие или отсутствие опухолевой инвазии в кровеносные или лимфатические сосуды. Если опухоль представлена несколькими компонентами, то дается их количественное соотношение [Eble J.N. et al. , 2004].

Патоморфологическая классификация ВОЗ:

Внутрипротоковая герминогенная неоплазия неклассифицированного типа (ВГННТ, ранее обозначалась как carcinoma in situ);

Семинома (варианты – семинома с клетками синцитиотрофобласта, сперматоцитарная семинома и сперматоцитарная семинома с саркомой);

Эмбриональный рак;

Опухоль желточного мешка;

Трофобластические опухоли (варианты – хориокарцинома, монофазная хориокарцинома, трофобластическая опухоль места крепления плаценты);

Тератома (варианты: дермоидная киста, монодермальная тератома, тератома с соматической малигнизацией);

Смешанные опухоли (с более чем одним гистологическим вариантом) [Eble J.N. et al. 2004].

Лечение герминогенных опухолей яичка

Учитывая высокую курабельность опухолей, лечением должен заниматься онколог, имеющий опыт ведения больных герминогенными опухолями. Низкая заболеваемость ГО яичка требует концентрации этих пациентов в руках узких специалистов. Большой поток больных повышает компетентность врачей, что позволяет принимать правильные решения даже в нетипичных ситуациях, а также способствует «концентрации» пациентов с ГО в определенных специализированных центрах. Врачам первичного звена нужно сразу направлять больных с подозрением на ГО яичка в специализированный онкологический стационар, а не стремиться выполнить орхифуникулэктомию и только после этого рекомендовать обратиться к онкологу [Harding M.J. et al., 1993; Collette L. et al., 1993].

Лечение семиномы

Следует помнить, что при семиноме не может быть повышенного уровня АФП. В последнем случае, несмотря на гистологическое заключение, лечение должно осуществляться, как при несеминозных опухолях. Высокий (свыше 200 мМЕ/мл) уровень ХГЧ также позволяет заподозрить наличие несеминозного компонента, и данные опухоли также лучше лечить по принципам несеминозных [Sternberg C.N., 1998].

Лечение I стадии (поражение только яичка)

Факторами повышенного риска развития рецидива являются:

- размер первичной опухоли свыше 4 см;
- опухолевая инвазия стромы rete testis (подтверждено не во всех исследованиях).

При отсутствии вышеуказанных факторов риск развития рецидива составляет около 4%, при наличии 1-2 факторов – около 15-20%. А практически

все пациенты с рецидивами вылечиваются с помощью ХТ. По этой причине стандартным подходом является динамическое наблюдение, которое должно проводиться по определенному протоколу на протяжении не менее 5 лет.

При невозможности/нежелании наблюдения показано проведение адьювантной терапии по одному из вариантов, обладающих равной эффективностью:

- ЛТ на парааортальные лимфоузлы;
- адьювантная ХТ *карбоплатином* [Warde P., Jewett M.A., 1998; Aparicio J, García del Muro X, Maroto P. et al. 2003; Tandstad T, Smaaland R, Solberg A, 2011].

В качестве адьювантной ХТ используется один цикл ХТ *карбоплатином* в дозе АUC 7 (доза в мг = 7 x [клиренс креатинина + 25]). Клиренс креатинина обычно определяется по формуле Cockcroft-Gault [Aparicio J., Germà J.R., García del Muro X., 2005].

Адьювантная ЛТ проводится на парааортальные ЛУ (Th10-L5) с СОД 20 Гр/10 фракций за 2 недели. Если пациенту ранее выполнялось хирургическое вмешательство на паховой области или мошонке, то поле облучения расширяется до ипсилатеральных пахово-подвздошных областей с СОД 20 Гр/10 фракций за 2 недели (так называемая Dogleg radiotherapy) [Melchior D., Hammer P., Fimmers R. et al., 2001].

ЛТ ассоциирована с повышением риска развития вторичных злокачественных опухолей и в настоящее время становится все менее популярной.

Для лечения больных с ВГННТ яичка используют ЛТ на пораженное яичко (20 Гр/10 фракций в течение двух недель), орхофуникулэктомию или наблюдение. Выбор одного из методов обсуждается с пациентом и основывается, главным образом, на гормональной функции яичек и желании сохранения фертильности.

Наблюдение за больными семиномой I стадией после лечения

Для больных, находившихся под наблюдением: осмотр, АФП, ХГЧ, УЗИ органов брюшной полости, забрюшинного пространства, подвздошных областей – каждые 2 мес – 1-й год; каждые 4 мес – 2-й и 3-й годы; каждые 6 мес – 4-й и 5-й годы, далее – ежегодно (до 10 лет). Рентгенография органов грудной клетки выполняется 2 раза в год первые 2 года, далее – ежегодно.

Для больных, получавших адьювантную терапию: осмотр, АФП, ХГЧ, ЛДГ, УЗИ органов брюшной полости и малого таза каждые 3 мес – 1-й год; каждые 4 месяца – 2-й год; 1 раз в полгода – 3-й год, далее – ежегодно (до 10 лет). Рентгенография органов грудной клетки выполняется 2 раза в год – первый год, далее – ежегодно [Schmoll H.-J., Jordan K., Huddart R. et al., 2010].

Диссеминированные стадии (II, III)

При IIA – В стадии (метастазы в забрюшинные ЛУ <2см или 2-5 см):

- ЛТ на парааортальные и ипсилатеральные подвздошные области (dogleg) по 2 Гр в день – 5 дней в неделю до 30 Гр (IIA стадия) и 36 Гр (IIВ стадия) [Classen J., Schmidberger H., Meisner C. et al., 2003].
- Равноценным подходом может быть проведение ХТ, как при IIC стадии (см. ниже) [Garcia-del-Muro X., Maroto P., Gumà J.R., 2008].

При IIC – III стадии (метастазы в забрюшинные ЛУ >5 см или M1):

- Больным с благоприятным прогнозом по IGCCCG проводится ХТ 3 циклами ВЕР или 4 циклами ЕР [Chung P.W., Gospodarowicz M.K., Panzarella T. et al., 2004].
- Роль *блеомицина* в лечении ранних стадий семиномы точно не определена. Поэтому больным старше 40 лет или с нарушением функции легких в анамнезе можно отказаться от применения *блеомицина*. При промежуточном прогнозе по

IGCCCG назначаются 4 цикла **ВЕР** или при противопоказаниях к *блеомицину* 4 цикла **PEI** [Krege S., Boergermann C., Baschek R. et al., 2006].

При рецидивах после лучевой терапии:

- Больным с рецидивом заболевания после ранее проведенной ЛТ показано проведение 3 циклов ХТ по программе **ВЕР** или 4 циклов **ЕР** [Lorch A., Kollmannsberger C., Hartmann J.T. et al., 2007].

Оценка эффекта при метастатическом процессе:

- КТ органов грудной клетки и брюшной полости, малого таза, опухолевые маркеры через 3–4 недели после лечения.

Тактика после химиотерапии при распространенной семиноме:

- Больные, достигшие полного эффекта, остаются под наблюдением.
- Резидуальная опухоль по завершении ХТ в подавляющем большинстве случаев представлена некрозом. Кроме того, вследствие особенностей роста сеиномы, попытка удаления остаточных забрюшинных ЛУ лишь в половине случаев бывает радикальной. Поэтому пациентам с остаточной опухолью после ХТ также рекомендуется наблюдение. ЛТ не улучшает результатов лечения.
- При остаточной опухоли свыше 3 см рекомендуется выполнение ПЭТ-КТ (в срок не ранее 8 недель после завершения ХТ). В случае отсутствия накопления РФП показано наблюдение, при повышенном накоплении РФП – биопсия или хирургическое лечение [Spermon J.R., De Geus-Oei L.F., Kiemeny L.A. et al., 2002].

Наблюдение после лечения по поводу метастатического процесса

- Осмотр, АФП, ХГЧ, ЛДГ, УЗИ органов брюшной полости и малого таза – каждые 2 мес – 1-й год; каждые 3 мес – 2-й год; каждые 4 мес – 3-й год, каждые 6 мес – 4-й год, далее – ежегодно.
- Рентгенография органов грудной клетки – каждые полгода первые 2 года, далее ежегодно.
- КТ пораженных областей – через 12 мес после завершения ХТ.

Лечение несеминозных герминогенных опухолей яичка

Лечение I стадии (опухоль ограничена яичком)

- Если после орхофуникулэктомии ограничиться наблюдением, то прогрессирование заболевания наблюдается у 30% больных. Для I стадии при нессеминозных опухолей известен ряд факторов, негативно влияющих на риск рецидива. Важнейшим из них является инвазия опухоли в кровеносные и лимфатические сосуды. Пациенты с опухолевой инвазией в сосуды имеют риск развития рецидива около 50%, тогда как без инвазии – около 20%. Таким образом, выбор тактики после выполнения орхофуникулэктомии у больных I стадией определяется наличием опухолевой инвазии в сосуды [Kollmannsberger C., Moore C., Chi K.N. et al., 2010].
- При отсутствии инвазии (низкий риск рецидива) больным рекомендуется наблюдение [П,А]. В этом случае выполнение орхофуникулэктомии позволяет излечить 76–88% больных с клинически I стадией, а у 12–24% с прогрессированием ранняя диагностика прогрессирования и начало ХТ в подавляющем большинстве случаев приводит к излечению. Только при невозможности наблюдения больным с отсутствием инвазии в сосуды яичка

проводят 1 цикл адъювантной ХТ комбинацией **ВЕР** [Kollmannsberger C., Moore C., Chi K.N. et al., 2010].

- Больным с наличием опухолевой инвазии (высокий риск рецидива) в сосуды яичка рекомендовано проведение 1 цикла ХТ комбинацией **ВЕР**. Это позволяет достигнуть 5-летней безрецидивной и общей выживаемости соотв. в 97% и 99%. Недостатком такого подхода является тот факт, что, по крайней мере, у 50% больных проведение адъювантной ХТ является излишним и сопровождается побочными эффектами. Теоретически один цикл **ВЕР** может обладать отсроченной токсичностью, но данных, подтверждающих это, пока нет [Tandstad T., Cohn-Cedermark G., Dahl O. et al., 2010].
- Тем больным, которые отказываются от наблюдения или адъювантной химиотерапии, может быть предложено выполнение профилактической нервосберегающей забрюшинной лимфаденэктомии (НС-ЗЛАЭ). Следует помнить, что при этом 50% больных будут подвергнуты ненужному оперативному вмешательству, следствием которого будет ретроградная эякуляция у 6–8% из них как результат повреждения симпатических нервных волокон. Кроме того, выполнение профилактической ЗЛАЭ не предотвратит развитие отдаленных метастазов (в основном, в легких) у 10% больных [Baniel J., Roth B.J., Foster R.S., Donohue J.P., 1996].
- Для пациентов с планируемой ХТ следует рассмотреть вопрос о возможности криоконсервации спермы [Spermon J.R., Kiemeny L.A., Meuleman E.J. et al., 200].

Лечение IА стадии (метастазы в забрюшинные лимфоузлы <2см)

- При нормальных опухолевых маркерах и размерах забрюшинных ЛУ до 2 см (IА; по данным КТ) в 10–20% случаев метастазы в них при патоморфологическом исследовании не обнаруживаются. Таким образом, выполнение НС-ЗЛАЭ при IА стадии позволяет части больных избежать ХТ. Важнейшим осложнением ЗЛАЭ является развитие ретроградной эякуляции, имеющей место даже при выполнении НС-ЗЛАЭ в 3–8%. При рN+, в зависимости от степени распространенности процесса, возможно, как наблюдение, так и проведение 2 циклов адъювантной ХТ **ВЕР** [Krege S., Voergermann C., Baschek R. et al., 2006].
- При повышенных опухолевых маркерах показано проведение ХТ в соответствии с прогнозом по IGCCCG.

Лечение IВ стадии (метастазы в забрюшинные лимфоузлы 2-5 см)

- При нормальных маркерах и изолированных одной зоной бессимптомных малочисленных метастазах до 5 см подходы соответствуют таковым при IА стадии. При множественных, симптомных метастазах показано проведение 3 циклов ХТ по программе **ВЕР** [Logothetis C.J., Samuels M.L., Selig D.E., 1985].
- При повышенных опухолевых маркерах показано проведение ХТ в соответствии с прогнозом по IGCCCG.

Лечение IС, IIІ стадии (метастазы в забрюшинные ЛУ >5 см или M1)

- Показано проведение химиотерапии в соответствии с прогнозом по классификации IGCCCG.
- Больным с *благоприятным прогнозом* показано проведение 3 циклов **ВЕР** или 4 цикла **ЕР** [Sternberg C.N., 1993].
- Больные с *промежуточным прогнозом*, согласно классификации IGCCCG, должны получить 4 цикла ХТ комбинацией **ВЕР**, что позволяет добиться 5-

летней выживаемости у 80% больных. По данным исследования EORTC, добавление *паклитаксела* к режиму **ВЕР** (режим **ТВЕР**) при поддержке филграстима улучшило отдаленные результаты по сравнению со стандартным **ВЕР** у пациентов с промежуточным прогнозом [Hogwich A., Norman A., Fisher C. et al., 1994].

- Для больных с *неблагоприятным прогнозом* стандартная терапия подразумевает проведение 4 циклов **ВЕР**. В этом случае, согласно анализу IGCCCG, 5-летняя выживаемость составляет около 50%. В настоящее время отсутствуют убедительные свидетельства того, что другие режимы ХТ или высокодозная ХТ с последующей трансплантацией костного мозга улучшают результаты этой группы больных по сравнению со стандартным **ВЕР**. При противопоказаниях к назначению *блеомицина* вместо **ВЕР** возможно проведение 4 циклов режимом **PEI** [Donohue J.P., Thornhill J.A., Foster R.S. et al., 1995]. Однако при равной эффективности последняя комбинация является более миелотоксичной [Motzer R.J., Sheinfeld J., Mazumdar M., 1996].

Особенности проведения химиотерапии первой линии, модификация доз

- Все циклы ХТ проводятся каждые 3 недели (считая от начала предыдущего цикла ХТ).
- Возможна задержка очередного цикла лечения при наличии инфекционных осложнений, нейтропении менее 500/мкл или тромбоцитопении менее 50000/мкл в 1-й день планируемого цикла.
- Не рекомендуется профилактическое назначение Г-КСФ всем больным герминогенными опухолями, получающим ХТ комбинациями **ВЕР** или **ЕР**.
- Однако если при проведении предыдущего цикла ХТ отмечена фебрильная нейтропения, нейтропения 4 ст. длительностью свыше 7 дней или осложненная инфекцией, обосновано профилактическое назначение Г-КСФ при проведении всех последующих циклов ХТ [Mead G.M., Cullen M.H., Huddart R. et al., 2005].

Схема редукции доз препаратов при проведении индукционной химиотерапии по программе ВЕР/ЕР

- Если перед началом очередного цикла число нейтрофилов составляет менее $0,5 \times 10^9/\text{л}$ или число тромбоцитов составляет менее $50 \times 10^9/\text{л}$, то начало цикла откладывается до восстановления числа нейтрофилов свыше $0,5 \times 10^9/\text{л}$ и тромбоцитов свыше $50 \times 10^9/\text{л}$.
- Если число нейтрофилов варьирует от $0,5 \times 10^9/\text{л}$ до $1,0 \times 10^9/\text{л}$, а число тромбоцитов – от $50 \times 10^9/\text{л}$ до $100 \times 10^9/\text{л}$, то используется следующая схема модификации доз [Loehrer P.J., Gonin R., Nichols C.R. et al., 2010] (табл.).

Таблица – Схема редукции доз препаратов в режиме ВЕР при гематологической токсичности

п тромбоцитов, $\times 10^9/\text{л}$	≥ 100	75–99	50–74	< 50
Режимы ПХТ	VP-16* DDP**	VP-16 DDP	VP-16 DDP	VP-16 DDP
п нейтрофилов, $\times 10^9/\text{л}$				
$\geq 1,0$	100% 100%	75% 100%	50% 100%	Отсрочка на 4 дня
0,5–0,99	100% 100%	50% 100%	Отсрочка на 4 дня	Отсрочка на 4 дня
$< 0,5$	Отсрочка на 4 дня	Отсрочка на 4 дня	Отсрочка на 4 дня	Отсрочка на 4 дня

*VP-16 – этопозид, ** DDP – цисплатин

- Решение о модификации доз принимается только на основании анализов, полученных за день до начала очередного цикла.
- Если в перерыве у пациента развилась фебрильная нейтропения либо возникает необходимость в отсрочке начала данного цикла ХТ, то показано профилактическое применение *Г-КСФ* в дозе 5 мкг/кг подкожно ежедневно в 6-й – 15-й дни.
- Если же, несмотря на профилактическое применение *Г-КСФ*, развились: нейтропения, осложненная инфекцией 3/4 ст., либо нейтропения 4 ст. длительностью свыше 7 дней, либо тромбоцитопения 4 ст. длительностью свыше 3 дней или потребовавшая трансфузии тромбоконцентрата, то редукция дозы этопозиды на 20–40% должна быть использована во всех последующих циклах.

Модификация доз при почечной недостаточности

- При почечной недостаточности, обусловленной компрессией мочеточников, на первом этапе показано наложение нефростомы или стентирование мочеточника.
- Доза *цисплатина* не снижается при клиренсе креатинина > 40 мл/мин. Далее введение *цисплатина* отменяется. В таком случае возможна замена его на *карбоплатин*. При восстановлении почечной функции *цисплатин* вводится в дозе, составляющей 75% от первоначальной.
- Введение *блеомицина* прекращается при снижении клиренса креатинина < 40 мл/мин.
- Для *этопозиды*, имеющего низкую почечную экскрецию, модификация доз в зависимости от почечной функции не предусматривается.

Оценка эффекта, лечение после завершения химиотерапии

- Необходимо перед каждым циклом ХТ определять опухолевые маркеры, по окончании ХТ – повторить КТ исходных зон поражения.
- Остаточные образования после окончания химиотерапии размерами свыше 1 см следует стремиться удалить. Это же касается и первичных внегонадных несеминомных опухолей. Оптимальное время выполнения хирургического вмешательства – 4–6 недель после завершения ХТ.
- В случае поражения нескольких анатомических областей хирургическое лечение начинается с зоны максимального поражения.
- Больные с полным регрессом либо те, у кого в резецированной резидуальной опухоли обнаружены некроз или тератома, подлежат наблюдению. При наличии в радикально резецированной опухоли жизнеспособной злокачественной опухоли показано проведение 2 циклов химиотерапии по программе **VeIP** или **TIP** [Oechsle K., Lorch A., Honecker F. et al., 2010].

Таблица - Основные режимы химиотерапии первой линии при герминогенных опухолях

Ре-жим	Препараты	Введение	Дни	Показания
EP	<i>Этопозид</i> 100 мг/м ² <i>Цисплатин</i> [#] 20 мг/м ²	в/в, 40 мин. в/в, 1 час	1-5 1-5	4 цикла – благоприятный прогноз (при противопоказаниях к <i>блеомицину</i>)
BER	<i>Блеомицин</i> 30 мг <i>Этопозид</i> 100 мг/м ² <i>Цисплатин</i> [#] 20 мг/м ²	в/в, 2–20 мин. в/в, 40 мин. в/в, 1 час	1, 3, 5 или 1,8,15 1-5 1-5	3 цикла – благоприятный прогноз, 4 цикла – промежуточный/неблагоприятный прогноз
PEI	<i>Этопозид</i> 75 мг/м ² <i>Ифосфамид</i> 1200 мг/м ² <i>Цисплатин</i> [#] 20 мг/м ² <i>Месна</i> ^{##} 800 мг	в/в, 40 мин. в/в, 1–2 часа в/в, 1 час в/в, струйно**	1-5 1-5 1-5 6-15	4 цикла – промежуточный/неблагоприятный прогноз (при противопоказаниях к <i>блеомицину</i> как альтернатива BER)

Таблица – Основные режимы химиотерапии второй линии при герминогенных опухолях

Ре-жим	Препараты	Введение	Дни	Показания
VeIP	<i>Винбластин</i> 0,11 мг/кг <i>Ифосфамид</i> 1200 мг/м ² <i>Месна</i> 60% от дозы <i>ифосфамида</i> <i>Филграстим</i> 5 мкг/кг <i>Цисплатин</i> [#] 20 мг/м ²	в/в в/в, 1–2 ч в/в, струйно** п/к в/в, 1 час	1, 2 1– 5 1– 5 6-15 2-5	4 цикла – стандартный режим второй линии
TIP	<i>Паклитаксел</i> 175 мг/м ² <i>Ифосфамид</i> 1200 мг/м ² <i>Месна</i> 100% от дозы <i>ифосфамида</i> <i>Цисплатин</i> [#] 20 мг/м ²	в/в, 3 часа в/в, 1-2 часа в/в в/в, 1 час, после <i>ифосфамида</i>	1 1-5 1-5 1-5	4 цикла – стандартный режим второй линии

Таблица – Основные режимы химиотерапии третьей линии при герминогенных опухолях

TGO	<i>Паклитаксел</i> 80 мг/м ² <i>Гемцитабин</i> 800 мг/м ² <i>Оксалиплатин</i> 130 мг/м ²	в/в, 1 час в/в, 30 мин. в/в, 2 часа	1, 8 1, 8 1	
GemOX	<i>Гемцитабин</i> 1000 мг/м ² <i>Оксалиплатин</i> 130 мг/м ² <i>Этопозид</i> 100 мг	в/в, 30 мин в/в, 2 часа внутри	1, 8 1 1-10	

[#]Введение *цисплатина* осуществляется на фоне внутривенной гидратации 0,9% р-ром натрия хлорида (суммарный суточный объем 2,5 л), необходимой для поддержания диуреза > 100 мл/час в процессе введения *цисплатина* и в последующие 3 часа.

^{##}*Месна* вводится в дозе 20-30% от суммарной дозы *ифосфамида* непосредственно перед *ифосфамидом* и далее через 4 и 8 часов после завершения инфузии *ифосфамида*.

Лечение рецидивов герминогенных опухолей

- Перед началом ХТ рецидива важно исключить синдром «растущей зрелой тератомы» – появление или увеличение в размерах метастазов на фоне снижающихся/нормальных опухолевых маркеров. В данной ситуации показано хирургическое лечение в виде резекции метастазов или, при невозможности, их биопсии [Lorch A., Kollmannsberger C., Hartmann J.T. et al., 2007].
- Стандартной ХТ рецидива являются комбинации на основе *ифосфамида*, прежде всего – режим **TIP**, позволяющие добиться длительной выживаемости у 25% больных с несеминомной опухолью. Альтернативой могут служить режимы **PEI** (особенно если пациент не получал в первой линии терапии *этопозид*) и **VeIP** [International Prognostic Factors Study Group., 2010]. Обычно проводится 4 цикла. Не показано преимущество того или иного режима в качестве второй линии терапии. Применение высокодозной ХТ с поддержкой костномозгового кроветворения достоверно не улучшает результаты лечения, однако может применяться в центрах, имеющих опыт ее проведения.
- Прогноз при рецидивах семиномы существенно лучше, вторая линия *цисплатин*-содержащей ХТ излечивает около 50% больных. Режимы те же, что и для несеминомных ГО. После завершения ХТ рецидива в случае наличия остаточной опухоли рекомендовано ее удаление. При обнаружении в удаленных массах жизнеспособной семиномы оправданно проведение послеоперационной лучевой терапии [Oechsle K., Lorch A., Honecker F. et al, 2010].
- Таким образом, ХТ второй линии на основе *ифосфамида* (**VeIP**, **PEI** или **TIP**) является обязательной для больных с рецидивами, имеющих хороший прогноз (достигнутый ранее полный эффект, чувствительный к *цисплатину* рецидив, семинома). Она позволяет добиться излечения у 30–50% таких пациентов. Больные с платинорезистентными рецидивами, несеминомными внегонадными опухолями средостения практически не имеют реальных шансов на излечение. Им показано проведение ХТ с включением новых, экспериментальных препаратов [Mead G.M., Cullen M.H., Huddart R. et al., 2005].

Хирургия рецидивов

- Принципы хирургии при рецидивах остаются такими же, как и после индукционной ХТ: в случае нормализации опухолевых маркеров или персистенции их на низком уровне показано удаление всей резидуальной опухоли.
- В случае роста маркеров, несмотря на проводимую терапию, исчерпанности возможностей ХТ, локализации опухоли в одной анатомической области возможна попытка ее удаления. Этот подход дает шанс спасти около 25% пациентов, особенно с поздними рецидивами, умеренно повышенным уровнем АФП и забрюшинной локализацией резидуальной опухоли [Albers P., Ganz A., Hannig E., 2000]. При бурном прогрессировании с ростом ХГЧ оперативное лечение бессмысленно.

Лечение поздних рецидивов

- К поздним рецидивам относятся рецидивы после 2 лет по окончании предшествующей ХТ. Их доля от общего числа рецидивов не превышает 5%. Особенностью поздних рецидивов является низкая чувствительность к ХТ, что позволяет рекомендовать в случае потенциально резектабельных опухолей на первом этапе выполнять хирургическое лечение даже в случае повышенных маркеров [Ravi R., Ong J., Oliver R.T. et al., 1998]. При невозможности

радикального удаления опухоли и повышенных маркерах необходимо начинать ХТ второй линии с последующим выполнением операции.

Наблюдение за больными несеминомными опухолями I стадией с динамическим наблюдением:

- Физикальный осмотр;
- Опухолевые маркеры – ежемесячно в первый год, каждые 2 мес во второй год, каждые 3 мес в третий год, каждые 4 мес в четвертый год, каждые 6 мес в пятый год, далее – ежегодно;
- УЗИ органов брюшной полости, забрюшинного пространства и пахово-подвздошных областей – каждые 2 мес в первый год, каждые 3 мес – во второй год, каждые 4 мес – в третий и четвертый годы, далее ежегодно;
- Рентгенография органов грудной клетки выполняется каждый второй визит [Huddart R.A., Joffe J.K., 1998].

Наблюдение за больными после проведенной химиотерапии:

- Физикальный осмотр;
- Опухолевые маркеры;
- УЗИ органов брюшной полости, забрюшинного пространства и пахово-подвздошных областей – каждые 2–3 мес в первый год, каждые 3 мес во второй год, затем каждые 4 мес в третий и четвертый годы, раз в полгода в пятый год и далее ежегодно;
- Рентгенография органов грудной клетки выполняется каждый 2-й визит [Krege S., Kalund G., Otto T. Et al., 1997].

ГЕРМИНОГЕННЫЕ ОПУХОЛИ ЯИЧНИКОВ

С.А. Проценко, Е.А. Ульрих, И.В. Берлев, А.Г. Кудайбергенова

Герминогенные опухоли яичников (ГОЯ) происходят из примордиальных герминогенных клеток яичников и их можно подразделить на:

- дисгерминомы,
- недисгерминомы,
- тератомы.

Течение ГОЯ очень агрессивное с быстрой генерализацией, лимфогенным и гематогенным метастазированием.

Три свойства отличают их от эпителиальных опухолей яичников:

- раннее возникновение – средний возраст больных – 16-20 лет (от 6 до 46 лет);
- раннее выявление (50-75% – I стадия);
- благоприятный прогноз (60-80% стойких длительных ремиссий при распространенных стадиях).

Перечисленные особенности определяют важность сохранения репродуктивной функции.

Органосохраняющее хирургическое лечение включает аднексэктомию на стороне поражения, оментэктомию, биопсию подозрительных участков брюшины, перитонеальные смывы, биопсию контрлатерального яичника (только при подозрении на его малигнизацию); вопрос необходимости лимфаденэктомии остается дискутабельным.

Дисгерминомы

Дисгерминомы составляют 50% всех ГОЯ. Дисгерминома – единственная из ГОЯ, которая может поражать оба яичника (10-15% случаев); по своему гистогенезу является аналогом семиномы у мужчин. Протекает дисгерминома более доброкачественно, чем другие герминогенные опухоли яичников, и более чувствительна к ХТ и ЛТ. Основной путь метастазирования дисгерминомы – лимфогенный (в ЛУ забрюшинного пространства). В поздних стадиях возможно гематогенное метастазирование в легкие и печень.

Опухолевые маркеры дисгерминомы:

- ЛДГ сыворотки крови (повышение, наблюдаемое у 95% больных, коррелирует с размерами опухоли);
- ХГЧ;
- АФП.

Учитывая преимущественно молодой возраст больных дисгерминомой и благоприятный прогноз, целесообразно применение органосохраняющего лечения: аднексэктомии на стороне поражения, оментэктомии, биопсию подозрительных участков брюшины, перитонеальные смывы, биопсию контрлатерального яичника только при подозрении на его малигнизацию.

Вопрос о необходимости лимфаденэктомии остается дискуссионным.

- После операции проводят адъювантную ХТ 3-4 циклами ВЕР. В случаях частичной регрессии, стабилизации или рецидива возможно использование ЛТ.
- Схемы ПХТ первой линии: 3-4 ВЕР, 3 ВЕР + 4-ый ЕР, Есb
- Схемы ПХТ второй линии: VIP, VAC, PVB, TIP, ТСb, высокодозная ХТ (Gynecologic Cancer Intergroup (GCIIG) Consensus Review for Ovarian Germ Cell Tumors, 2014, NCCN, 2015).
- Повышение уровня опухолевых маркеров не характерно для дисгерминомы, но у больных возможно повышение уровня ХГЧ. Дисгерминома, гистологически представляющая собой эквивалент семиномы, высоко чувствительна к ХТ и ЛТ.

Недисгерминомы

Вторая группа ГОЯ – недисгерминомы, к которым относят опухоли эндодермального синуса (опухоль желточного мешка), эмбриональную карциному, полиэмбриому, хориокарциному.

Опухоли эндодермального синуса составляют около 20%; они секретируют альфа-фетопротеин, отличаются быстрым ростом и гематогенным метастазированием в лёгкие.

Эмбриональная карцинома, полиэмбриома и хориокарцинома – редкие опухоли.

Опухоли секретируют АФП и ХГЧ.

Тератомы

Третья группа ГОЯ – тератомы, к которым относят незрелые тератомы (около 20% всех ГОЯ), зрелые тератомы и монодермальные формы (струма яичников, карциноид). У 1/3 больных незрелыми тератомами определяется АФП.

Симптоматика и терапия ГОЯ

Около 10% ГОЯ являются смешанными формами, представленными, по крайней мере, двумя тканевыми элементами. Одним из таких элементов чаще всего бывает дисгерминома.

Клинические проявления ГОЯ – подострая боль в животе и пальпируемая опухоль в тазовой области. У 10% пациенток возникает острая абдоминальная боль из-за разрыва опухоли, её напряжения или кровоизлияния. К моменту установления диагноза ГОЯ нередко достигают крупных размеров – от 7 до 40 см; медиана – 7 см. Другие симптомы: субфебрилитет, вагинальные кровотечения, напряжение мышц передней брюшной стенки. Диагностически ценно определение уровня опухолевых маркеров: повышение АФП выявляется при опухоли эндодермального синуса, ХГЧ – при хориокарциноме, АФП и ХГЧ – при эмбриональной карциноме.

- Необходимость адьювантной ХТ определяется гистологическим типом ГОЯ.
 - При I стадии дисгерминомы и I стадии незрелой тератомы низкой степени злокачественности может быть достаточным одно оперативное лечение без адьювантной ХТ. Длительная выживаемость больных дисгерминомой I стадии, не получавших адьювантную ХТ, >90% [Thomas G.M., Dembo A.J., Hacker N.F., 1987]. В прошлом у большинства больных опухолями эндодермального синуса и эмбриональной карциномой, подвергшихся радикальной операции, развивались рецидивы, и они погибали. Поэтому больные с полностью резецированной опухолью эндодермального синуса, эмбриональной карциномой или смешанными опухолями подлежат адьювантной ХТ. Адьювантную ХТ проводят также большим хориокарциномой яичников I стадии (негестагенной хориокарциномой) и высокозлокачественной незрелой тератомой I стадии.
 - Больным рекомендуется 3 или 4 цикла **ВЕР** {*цисплатин* (20 мг/м² в 1-5 дни) + *этопозид* (100 мг/м² в 1-5 дни) + *блеомицин* (30 мг в/в еженедельно или 10-15 мг/день постоянная инфузия в течение 3 дней, максимальная общая суммарная доза *блеомицина* не более 270 мг)} с периодичностью циклов в 21 день. Возможен вариант трёх циклов **ВЕР** споследующим – четвертым **ЕР**. Больным ГОЯ II-IV стадий после операции проводят 4-6 циклов **ВЕР**. Схема **ВЕР** обеспечивает длительную безрецидивную выживаемость 96% больных ГОЯ. Схемы **PVP** и **VAC** используются теперь реже, они эффективны в >80% случаев. Токсичность схемы **ВЕР** выражается в алопеции (100%), миелодепрессии, мукозитах. Индуцируемые *цисплатином* нейро- и нефротоксичность, *блеомицином* – пневмофиброзы и *этопозидом* – лейкозы наблюдаются редко [Gynecologic Cancer Intergroup (GCIg); Consensus Review for Ovarian Germ Cell Tumors, 2014; NCCN, 2015].
 - После завершения ХТ пациентки должны обследоваться через каждые 3 мес в течение 2 лет, поскольку 90% рецидивов развиваются в первые 2 года.
 - Лечение рецидива у больных ГОЯ, не получавших адьювантной ХТ (I стадия дисгерминомы и I стадия незрелой тератомы низкой степени злокачественности), предусматривает ХТ по схеме **ВЕР**. В случаях возникновения рецидива через несколько месяцев после адьювантной ХТ, повторяют платиносодержащие комбинации.
 - Прогноз более благоприятный у больных, опухоль которых чувствительна к препаратам платины (рецидивы не ранее 6 мес). В качестве «спасательной терапии» при резистентности к препаратам платины используют схемы **ЕМА-СО** {*этопозид* + *метотрексат* + *дактиномицин* + *циклофосфамид* + *винкристин*} или комбинацию *этопозид* + *доксорубицин* + *циклофосфамид* [Messing M.J., Gershenson D.M., Morris M. et al., 1992].
- См. также Хориокарцинома

ГИПЕРПЛАСТИЧЕСКИЙ НЕФРОБЛАСТОМАТОЗ

С.А. Кулева

Участки недифференцированной метанефрогенной бластомы в нормальной почечной ткани ребенка, сохранившиеся после 36-й недели гестации, получили название нефробластоматоза.

Гиперпластический нефробластоматоз (ГН) в 30-40% случаев предшествует или сопутствует опухоли Вильмса, т.е. является преопухолевым процессом. У детей с ГН опухоль Вильмса может поражать обе почки.

- Применение неoadьювантной ХТ у больных ГН (в течение 4-6 недель) позволяет осуществить органосохраняющую операцию, а адьювантная ХТ (18 недель) снижает риск развития опухоли Вильмса.
- В ХТ используют *винкристин* (1,5 мг/м²) и *дактиномицин* (45 нг/кг) еженедельно [Rauth T., Slone J., Grane G. Et al., 2011].

ДЕРМАТОФИБРОСАРКОМА ПРОТУБЕРАНС

Ю.И. Комаров, А.С. Артемьева, М.А. Бланк, О.А. Бланк, Э.Л. Нейштадт

Дерматофибросаркома протуберанс (ДФСП, взрывающаяся дерматофибросаркома) – редко встречающаяся саркома кожи, поверхностная местноагрессивная фибробластическая опухоль низкой степени злокачественности (ICD-O код 8832/1), ассоциированная с COL1A1-PDGFB фьюжен геном, в 10-15% случаев встречается прогрессирование в фибросаркому высокой степени злокачественности. ДФСП представляет собой нодулярное кожное образование, чаще на туловище или верхних конечностях, встречается у лиц молодого или среднего возраста. Характеризуется прогрессивным медленным ростом в течение нескольких лет, локальными рецидивами, распространением в дерму, подкожную и мышечную ткани.

Стандартное лечение – оперативное. Высокий риск рецидивирования (до 50%) обосновывает необходимость широкого иссечения. Ввиду возможности поздних рецидивов необходимо длительное наблюдение за больными (свыше ныне рекомендуемого 5-летнего срока) [Archontaki M. et al., 2010].

До 15% ДФСП текут более агрессивно и способно к метастазированию, как правило, в лёгкие. ХТ ДФСП малоэффективна.

ДФСП – одна из мягкотканых сарком, имеющих специфические хромосомные нарушения. В клетках опухоли присутствуют дополнительные крупные кольцевые хромосомы, содержащие материал из 17q22 и 22q13 рядом друг с другом или транслокацию t(17;22) (22;q13) [Mandahl N. Et al., 1990]. Это приводит к тому, что β-цепь гена тромбоцитарного фактора роста (PDGFB) попадает под контроль промотора коллагенового гена типа 1α1 (COL1A). В результате возрастает локальная продукция PDGF с ауто- и паракринной стимуляцией роста опухоли.

- *Иматиниб*, будучи ингибитором тирозинкиназы рецепторов PDGF, проявляет терапевтическую активность при ДФСП. *Иматиниб* (400 мг/день внутрь) в лечении 2 больных рецидивной распространенной ДФСП с метастазами в легких = кратковременная частичная Рм у одного больного и длительная (свыше 6 мес) частичная Рм у другого со значительной регрессией очагов в легких и купированием синдрома верхней полой вены [Maki R.G., et al., 2002].

ДЕСМОИД

Ю.И. Комаров, А.С. Артемьева, М.А. Бланк, О.А. Бланк, Э.Л. Нейштадт

Десмоид (синонимы: десмоидные фибромы, десмоидная опухоль, мышечно-апоневротический фиброматоз, агрессивный фиброматоз) – местноагрессивная (мио)фибробластическая опухоль, которая часто развивается в глубоких мягких тканях, характеризуется инфильтративным ростом и тенденцией к местному рецидивированию при отсутствии потенциала к отдаленному метастазированию. Макроскопически представляет собой один или несколько плотных узлов, а микроскопически – монотонные веретеновидные клетки без признаков атипии, расположенные в коллагенизированной строме. Десмоиды являются редкими медленно растущими фиброзными местноагрессивными новообразованиями, возникающими в фасциальных или мышечно-апоневротических структурах. Экстраабдоминальные десмоиды чаще поражают конечности или грудную стенку. Десмоиды способны к местному деструктивному росту, но не образуют метастазов.

Десмоидные опухоли нередко встречаются у больных семейным аденоматозным полипозом. Сочетание семейного полипоза с десмоидными и другими опухолями описано как синдром Гарднера (Gardner).

Традиционный способ лечения десмоидов – агрессивная хирургическая операция с широким иссечением. Вследствие инфильтрации и компрессии окружающих структур, частого рецидивирования и анатомической локализации, не допускающей резекции, десмоидные опухоли могут оказаться фатальными [Merchant N.B. et al., 1999].

- В эксперименте показано, что при введении в грудную стенку эстрогенов у 100% животных развиваются опухоли, подобные десмоидам. Рост этих индуцированных эстрогенами опухолей угнетается под влиянием *тестостерона, прогестерона, дезоксикортикостерона*. Роль эстрогенов в развитии десмоидов подтверждается также клиническими наблюдениями. В связи с этим предложено использование антиэстрогенов в терапии десмоидов.

Гормонотерапия десмоидных фибром

- *Тамоксифен* (высокие дозы 1 мг/кг или 50-80 мг в сутки, длительно – от 4 до 28 мес) в группе 15 больных (7 мужчин и 8 женщин) = клинически значимый эффект (полная или частичная резорбция узлов или стабилизация) у 14 из 15 больных (92,9%).
- *Тамоксифен* (20 мг/день внутрь) = значительный регресс рецидивирующего (после операции и ЛТ) десмоида грудной стенки через 3 мес терапии *тамоксифеном* у женщины 27 лет; через год *тамоксифен* был отменен, женщина забеременела; на 36 неделе беременности было отмечено возобновление роста десмоида и произведена частичная его резекция.; после рождения здорового ребенка лечение *тамоксифеном* было возобновлено; наблюдение в последующие 18 мес не выявило роста десмоида [Ohashi T. Et al., 2006].
- Комбинация ГТ с ХТ или с ЛТ позволила существенно ускорить темпы резорбции опухоли и снизить частоту рецидивов до 7,2% [Дарьялова С.Л. и др. 2005].

ХТ десмоидных фибром

- В лечении десмоидов наиболее эффективными лекарственными противоопухолевыми препаратами считаются *винбластин* и *метотрексат*.
- *Ифосфамид* + *винкристин* (4 цикла) = Рм десмоидной фибромы, резистентной к винкаалкалоидам, антрациклинам, антиэстрогенам. Авторы связывают

положительный результат с применением *ифосфамида* [Hoffman W. Et al., 1987].

- *Метотрексат* (50 мг/м² в/в в 1 день) + *этопозид* (50 мг/м² внутрь в 1-10 дни), 2-3 цикла с периодичностью 28 дней.
- *Метотрексат* (50 мг/м² в/в один раз в неделю) + *винбластин* (10 мг/м² в/в один раз в неделю), 6-8 циклов.
- *Гидразин сульфат* (60 мг внутрь 3 раза в день курсами по 1 мес с интервалами между курсами по 2 недели) = Рм у 6 + стабилизация у 3 из 11 больных с рецидивом десмоида [Филов В.А., Данова Л.А. Гершанович М.Л. и др., 1990].
См. Опухоли мягких тканей.

ДЕСМОПЛАСТИЧЕСКАЯ МЕЛКОКРУГЛОКЛЕТОЧНАЯ ОПУХОЛЬ

А.С. Артемьева, А.Н. Стуков

Десмопластическая мелкокруглоклеточная опухоль (ДМКО) — злокачественная мезенхимальная опухоль, состоящая из мелких круглых опухолевых клеток, расположенных в хорошо выраженной десмопластической строме и демонстрирующих полифенотипическую дифференцировку при иммуногистохимическом исследовании. Характеризуется генетической перестройкой, приводящей к формированию EWSR1-WT1 фьюжен гена. Это крайне злокачественное новообразование, поражающее молодых лиц (от 3 до 48 лет, в среднем 22 года). Локализация — брюшная полость (нередко с асцитом, обструкцией органов живота, а также мочевого пузыря и мочеточников), полость таза, реже — плевральная полость. Макроскопически представляет собой плотный, серовато-белый, многоочаговый узел с нечеткими границами диаметром 2-38 см. Опухоль отличается обширной инвазией и бурно прогрессирующим метастазированием. Сопровождается выраженным болевым синдромом.

Клетки опухоли могут одновременно экспрессировать эпителиальные (цитокератин, эпителиальный мембранный антиген), нейроэктодермальные (нейронспецифическую энолазу) и миогенные (десмин) маркеры. ДМКО гистологически характеризуется гнездами различного размера и формы, обычно окруженными выраженной десмопластической стромой, состоящими из мелких опухолевых клеток. Часто выявляются участки некроза, может возникать кистозная дегенерация опухолевого узла. Некоторые опухоли демонстрируют эпителиальную дифференцировку в виде формирования железистых или розетко-подобных структур. Опухолевые клетки обычно мономорфные с мелкими гиперхромными ядрами, скудной цитоплазмой и неразличимыми межклеточными границами. В части случаев в опухолевых клетках выявляются рабдоидные эозинофильные интрацитоплазматические включения. Некоторые опухоли состоят из более крупных клеток с более выраженным полиморфизмом. Фигуры митоза многочисленны. Часто выявляются некротические изменения индивидуальных опухолевых клеток. Десмопластическая строма состоит из фибробластов или миофибробластов, расположенных в рыхлой межклеточной субстанции или коллагене, может быть выражена сосудистая сеть в виде сосудов разного калибра, в то числе с эксцентричным утолщением стенок крупных сосудов. Опухоль следует дифференцировать с саркомой Юинга, периферической примитивной нейроэктодермальной опухолью, нейробластомой, эмбриональной рабдомиосаркомой, низкодифференцированным раком, нейроэндокринными опухолями и мезотелиомой.

В лечении ДМКО используют циторедуктивную операцию, ЛТ, ПХТ.

ДМКО химио- и радиочувствительна.

- Эффективны *циклофосфамид*, *доксорубицин*, *винкристин*, *карбоплатин*, *этопозид*; изучаются *иринотекан*, *темозолomid*, *бевацизумаб*.

- Схема **HD-CAV** по протоколу Р6 {*циклофосфамид* (4200 мг/м² в/в суточная инфузия в 1 день) + *доксорубицин* (75 мг/м² в 1 день) + *винкристин* (2 мг в 1 день)} = частичный регресс опухоли после 1 цикла и значительный регресс после 2 циклов ПХТ у больной 29 лет с ДМКО (Т4N1M1 с поражением костей). Ввиду осложнений 3-4 ст. схему **HD-CAV** заменили на ЕС {*этопозид* (100 мг/м² в 1-4 дни) + *карбоплатин* (100 мг/м² в 1-4 дни)} = полная Рм длительностью >1 года после 7 циклов ЕС и последующей ЛТ на зону остаточной опухоли (суммарная очаговая доза 30 Гр) [Крячок И.А. и др., 2014].

ЗЛОКАЧЕСТВЕННАЯ ТИМОМА

Ю.И. Комаров, М.А. Бланк, О.А. Бланк, Э.Л. Нейштадт

Злокачественные тимомы (ЗТ) возникают из эпителия вилочковой железы и составляют 10-15% среди опухолей средостения. Дифференциальную диагностику ЗТ проводят со злокачественными лимфомами, нейроэпителиальными опухолями, карциномой. У 30-52% больных ЗТ развивается прогрессирующая миастения, а среди пациентов с прогрессирующей миастенией у 10% находят тимомы. В случае резектабельности ЗТ стандартом является первичное хирургическое вмешательство, в других ситуациях показана ЛТ с целью уменьшения размеров опухоли и достижения резектабельности. При проведении предоперационной ЛТ суммарная доза составляет 45 Гр, увеличивается до 50-54 Гр при проведении послеоперационной ЛТ и достигает 60–70 Гр при макроскопически «положительных» краях резекции и у неоперабельных больных.

ХТ применяют в адьювантном и неoadьювантном режимах.

Схемы ПХТ злокачественной тимомы

- **ADOC** {*доксорубицин* (40 мг/м² в 1 день) + *цисплатин* (50 мг/м² в 3 день) + *винкристин* (0,6 мг/м² в 3 день) + *циклофосфамид* (700 мг/м² в 4 день); периодичность циклов – 3 недели}.
- **CAР** (или **PAC** – см.) {*циклофосфамид* (400-500 мг/м² в/в в 1 день) + *доксорубицин* (40-50 мг/м² в/в в 1 день) + *цисплатин* (100 мг/м² в/в в 1 день); периодичность циклов – 3-4 недели}.
- **COLP** {*циклофосфамид* (1000 мг/м² в/в или в/м в 1 день) + *винкристин* (1,3 мг/м² в/в в 1 день) + *ломустин* (40 мг/м² внутрь в 1 день) + *преднизолон* (40 мг/м² внутрь ежедневно в 1-7 дни); периодичность циклов – 4 недели} (ХТ второй линии).
- **PAC** {*цисплатин* (50 мг/м² в/в 1-часовая инфузия в 1 день) + *доксорубицин* (50 мг/м² в/в в 1 день) + *циклофосфамид* (500 мг/м² в/в в 1 день), 2-4 цикла по 3 недели}, с последующей ЛТ.
- **PE** {*цисплатин* (60 мг/м² в/в 1-часовая инфузия в 1 день) + *этопозид* (120 мг/м² в/в 30-минутная инфузия в 1-3 дни); периодичность циклов – 3 недели}.
- *Доксорубицин* (50 мг/м² в 1 день) + *цисплатин* (30 мг/м² в 1-5 дни); периодичность циклов – 3 недели.
- *Доксорубицин* (40 мг/м² в 1 день) + *цисплатин* (50 мг/м² в 1 день) + *винкристин* (0,6 мг/м² в 3 день) + *циклофосфамид* (700 мг/м² в 4 день); периодичность циклов – 3 недели.
- *Доксорубицин* (40 мг/м² в 1 день) + *цисплатин* (50 мг/м² в 1 день) + *ифосфамид* (1 г/м² во 2 и 3 дни) + *преднизолон* (40 мг/м² в 1-5 дни) = 80% Рм при первичной ХТ после резекции и 50% Рм – при рецидиве [Stucke D., Aul C., Schneider W., 1994].

- *Циклофосфамид* (800 мг/м²) + *доксорубицин* (50 мг/м²) + *винкристин* (1 мг/м²) циклами по 3 недели = полная Рм длительностью более 12 мес у 1 из 5 больных после 12 циклов ХТ + частичные Рм у 2 больных. Проведение ХТ очень быстро (на 2-3 день) привело к ликвидации миастенического синдрома. Осложнения: тяжелая нейтропения и фатальная инфекция у одного больного [Kosmidis P.A., Piopoulos E., Pentea S., 1968].
- *Цисплатин* (30-40 мг/м² в/в в 1-3 дни или 100 мг/м² в 1 день) + *доксорубицин* (40-60 мг/м² в/в в 1 день) + *циклофосфамид* (400-600 мг/м² в/в во 2 день); периодичность циклов – 4 недели.
- *Цисплатин* (50 мг/м² в/в в 1 день) + *доксорубицин* (50 мг/м² в/в в 1 день) + *циклофосфамид* (500 мг/м² в/в во 2 день); периодичность циклов – 3 недели.
- *Цисплатин* + *доксорубицин* + *циклофосфамид* = 70% Рм, СПЖ – 6 лет [Stucke D., Aul C., Schneider W., 1994].
- *Цисплатин* (80 мг/м² в/в в 1 день) + *этопозид* (120 мг/м² в/в в 1, 2 и 3 дни); периодичность циклов – 3 недели.

МХТ злокачественной тимомы

- *Дактиномицин* (300 мкг в 1-5 дни циклами по 4 недели);
- *Доксорубицин* (75 мг/м² один раз в 3-4 недели);
- *Ифосфамид*;
- *Циклофосфамид* (1000 мг/м² один раз в 3-4 недели);
- *Цисплатин* (120 мг/м² один раз в 3-4 недели).

ЗЛОКАЧЕСТВЕННАЯ ФИБРОЗНАЯ ГИСТИОЦИТОМА

Ю.И. Комаров, А.С. Артемьева

Термин исключен из действующей классификации опухолей мягких тканей и костей (ВОЗ, 2013). Большая часть опухолей, ранее классифицированных как ЗФГ, в настоящее время отнесены к недифференцированным полиморфноклеточным саркомам высокой степени злокачественности (high grade), часть отнесены к миксофибросаркомам высокой степени злокачественности, дедифференцированным и плеоморфным липосаркомам.

Недифференцированная полиморфноклеточная саркома high grade костей чаще всего локализуется в нижнем отделе бедренной или в верхнем отделе большеберцовой кости. Основные клинические симптомы – опухолевидное образование и боли. Рентгенологически определяется очаг деструкции кости, чаще литического типа. ЗФГ обладает высоким злокачественным потенциалом; метастазирует чаще в легкие, реже – в ЛУ.

Лечение – хирургическое с использованием неoadъювантных протоколов, применяемых в лечении остеосаркомы (см.).

- Четыре цикла неoadъювантной ХТ {*карбоплатин* (100 мг/м²) + *этопозид* (100 мг/м²) + *метотрексат* (8-12 г/м²)} + операция + 6 циклов адъювантной ХТ {*карбоплатин* (300 мг/м²) + *этопозид* (200 мг/м²) + *метотрексат* (12 г/м²)} = отсутствие рецидивов и метастазов 4,5 года у больного ЗФГ верхней трети большеберцовой кости, индуцированной облучением этой области (СОД 60 Гр), производившимся 10 лет назад по поводу поражения костей при лимфоцитарном лейкозе [Matsuo T., et al., 2005].

ЗФГ мягких тканей – см. Опухоли мягких тканей.

ЗЛОКАЧЕСТВЕННЫЕ ВЫПОТЫ

См. Канцероматоз брюшины, Опухолевые асциты, Опухолевые плевриты, Опухолевый выпот в перикард.

КАНЦЕРОМАТОЗ БРЮШИНЫ

А.И. Семенова, В.Г. Беспалов, О.А. Беляева, Г.С. Киреева, Г.И. Гафтон,
А.М. Беляев

Канцероматоз брюшины (перитонеальный канцероматоз) - диссеминация опухолевых клеток в брюшной полости и их депозиция по поверхности париетальной и висцеральной брюшины. Перитонеальный канцероматоз может сопровождаться злокачественным выпотом в брюшной полости.

**Таблица – Частота опухолевого поражения брюшной полости
[Nissan A., Stojadinovic A., Garofalo A. Et al., 2009]**

	Частота в мире (число случаев в год)	Частота перитонеальной диссеминации (%)
Первичные опухоли перитонеума		
Первичная перитонеальная карцинома	20 000	100
Перитонеальная мезотелиома	2 000	100
Десмопластическая мелкокругло-клеточная опухоль	100	100
Вторичные опухоли перитонеума		
Колоректальный рак	1 023 152	15
Рак желудка	933 997	40
Рак яичников	204 499	60
Рак поджелудочной железы	232 306	25

Канцероматоз брюшины с асцитом чаще всего вызывают рак яичников, метастазы из невыявленного первичного очага, рак толстой кишки, желудка, желчных путей, поджелудочной железы, рак молочной железы, а также мезотелиома и псевдомиксома.

Интраперитонеальная ХТ канцероматоза брюшины имеет следующие преимущества перед системной ХТ:

- Концентрация препарата в брюшной полости остается высокой в течение длительного времени и превышает концентрацию в крови в 12-20 раз – для *цисплатина*, в 75 раз – для *митомидина*, в 250 раз – для *фторурацила*, в 500 раз – для *доксорубина* и в 1000 раз – для *наклитаксела*.
- Глубина проникновения препарата составляет от 1 до 3 мм, что позволяет непосредственно воздействовать на опухолевые образования размером до нескольких мм.
- 80% препарата попадает в кровоток через систему воротной вены, создавая высокую концентрацию вещества в печени. Обычно дозировки препаратов для интраперитонеальной терапии в 1,5 раза выше, чем для системной ХТ.

Выбор препарата для интраперитонеальной терапии определяется гистотипом опухоли:

- При канцероматозе, обусловленном раком желудка, мезотелиомой и саркомой, рекомендуется использовать в/б введение комбинации *цисплатина* (50 мг/м²) с доксорубицином (15 мг/м²), а при карциноматозе, вызванном колоректальным раком и псевдомиксомой, – *митомоцин* (12,5 мг/м²) [Sugarbaker P.H., 1995].
- *Цисплатин* (100 мг/м² в/б) + *циклофосфамид* (в/в) в сравнении с *цисплатин* (в/в) + *циклофосфамид* (в/в) у 546 больных с перитонеальным канцероматозом рака яичников после циторедуктивной операции = медиана ПЖ – соотв. 49 и 41 мес [Alberts D.S., Liu PY, Hannigan E.V. et al., 1996].
- *Паклитаксел* (80 мг/м² в 1 л 0,9% р-ра NaCl внутривенно после операции при уже зашитой операционной ране) у больных раком желудка с перитонеальным канцероматозом; дренажи закрывали через 24 или 48 ч; цитологически через 24 ч опухолевых клеток в перитонеальной жидкости не находили; соотношение между площадями под кинетическими кривыми концентрации *паклитаксела* в брюшной полости и плазме составляло 569,9:1 [Imano M., Imamoto H., Iton T. Et al. 2012].
- При интраперитонеальной перфузии рекомендуемая концентрация *доксорубицина* на 1 литр перфузата составляет 15 мг, *митомоцина* – 10-12 мг, *цисплатина* – 20-30 мг, *этопозида* – 20 мг. Общая доза для *митомоцина* – 50 мг, *цисплатина* – 200-250 мг, *доксорубицина* – 60 мг. В качестве растворителя препаратов используют 4-5 л 0,9% р-ра NaCl или 1,5% раствора декстрозы.
- Применение гипертермической интраперитонеальной химиоперфузии (ГИПХ) позволяет усилить действие цитостатиков на опухолевые клетки, ее проводят в операционной под наркозом сразу после окончания циторедуктивной операции. Продолжительность ГИПХ может составлять от 60 до 120 мин.

Таблица - Существующие протоколы ГИПХ [Киреева Г. С., Сенчик К. Ю., Гафтон Г.И. и др., 2016]

Препараты	Дозы	Генез канцероматоза
<i>Митомоцин</i>	20 мг/м ² (с адьювантной ХТ) 35 мг/м ² (без адьювантной ХТ)	Колоректальный рак (!), рак яичников, рак аппендикса
<i>Цисплатин</i>	50 -250 мг/м ² (чаще 150-200 мг/м ²)	рак яичников (!), рак желудка, мезотелиома, псевдомиксома
<i>Оксалиплатин</i>	260-460 мг/м ² (чаще 460 мг/м ²)	Колоректальный рак, рак яичников
<i>Цисплатин + митомоцин</i>	25 мг/л/м ² + 15 мг/л/м ²	Опухоли ЖКТ, рак яичников, псевдомиксома
<i>Цисплатин + доксорубицин</i>	40-50 мг/м ² + 15 мг/м ²	Рак яичников (!), колоректальный рак
<i>Мелфалан</i>	50-70 мг/м ²	Разные опухоли

Таблица - Виды и эффекты гипертермии в химиоперфузионном лечении

Эффекты	Мягкая гипертермия 38–41°С	Умеренная гипертермия 41–43°С	Жесткая гипертермия >43°С
Цитотоксические	Минимальное торможение опухолевого роста	Обратимое торможение опухолевого роста	Экспоненциальное торможение опухолевого роста
Сосудистые	Усиление кровотока	Усиление кровотока	Снижение кровотока
Иммунные	Активация	Активация	Подавление
Термосенсибилизация	Увеличение доставки препаратов в опухоль	Радиосенсибилизация Химиосенсибилизация	Радиосенсибилизация Химиосенсибилизация

Осложнения ГИПХ

(гипертермической интраперитонеальной химиоперфузии)

- Наиболее вероятные интраоперационные осложнения интраперитонеальной химиоперфузии – повышение внутрибрюшного давления вследствие нарушения оттока перфузата по отводящему зонду. Оно легко купируется сменой положения больного, изменением объемной скорости перфузии или сменой направления потока в отводящих и приводящих дренажах.
- Послеоперационные осложнения ГИПХ: несостоятельность анастомоза, парез кишечника, внутрибрюшное кровотечение, нефротоксичность, гипопроteinемия, гематологические осложнения, эметогенные осложнения, пневмония; болевой синдром.
- Проявления нефротоксичности наиболее характерны для: повышение уровня креатинина и мочевины на 2-7 сутки после операции. Механизм снижения белка плазмы после гипертермической интраперитонеальной химиоперфузии – многофакторный. Страдает белковообразовательная функция печени, происходит потеря белка вследствие интраоперационной кровопотери. Кроме того, имеет значение еще один фактор – термический ожог брюшины, вызывающий длительное истечение экссудата из брюшной полости. Этот период продолжается от 4 до 7 дней.
- При анализе гематологических осложнений отмечается, что показатели крови самостоятельно возвращаются в границы нормы на 12-16 сутки без необходимости в гемостимулирующей терапии.
- Наиболее выраженное эметогенное действие химиотерапевтических препаратов подтверждено для *цисплатина*. Рвота может сохраняться в течение 3–4 дней. Рвота носит как самостоятельный характер, так и сопровождает парез желудочно-кишечного тракта.
- Специфической чертой раннего послеоперационного периода у больных, перенесших ГИПХ, является длительный, более 2-3 суток, парез кишечника, сохраняющийся дольше, чем после обычных циторедуктивных операций.
- У пациентов, у которых ГИПХ выполнялась с доксорубицином, послеоперационный период может сопровождаться выраженным болевым синдромом, продолжающимся до 7 суток, что связано с асептическим воспалением брюшины. Большинство из описанных осложнений носит временный характер, не оставляя существенных последствий [Беляев А. М., Гафтон Г. И., Киреева Г. С. и др., 2016].

Циторедуктивная операция + ГИПХ

- Повторная оптимальная циторедукция + гипертермическая интраперитонеальная ХТ (*цисплатин* 100 мг/м² или *доксорубицин* 25 мг/м²) в сравнении с повторной оптимальной циторедукцией + внутривенная ХТ (*цисплатин*, *карбоплатин*, *гемцитабин*, *оксалиплатин*) у больных с рецидивом рака яичников = 3-летняя выживаемость = соотв. 41% и 18% [Гусейнов К. Д., Беляев А. М., Сенчик К. Ю. и др., 2014].
- Циторедуктивная операция + ГИПХ с *митомицином* (25 мг/м²) + адьювантная ХТ (*фторурацил* 400 мг/м² и *лейковорин* 80 мг/м²) в сравнении с циторедуктивной операцией + адьювантная ХТ в аналогичном режиме у больных колоректальным раком с канцероматозом брюшной полости = медиана ПЖ – соотв. 22,3 и 12,6 мес. [Verwaal V.J., van Ruth S., de Bree E. et al., 2003].
- Циторедуктивная операция + ГИПХ с *митомицином* и *цисплатином* в сравнении с оптимальной циторедуктивной операцией у больных раком

желудка с канцероматозом брюшной полости = медиана ПЖ – соотв. 11 и 6,5 мес; 3-летняя выживаемость – соотв. 5,9% и 0% [Yang X. J., Huang C. Q., Suo T. et al., 2011].

КАПОШИФОРМНАЯ ГЕАНГИОЭНДОТЕЛИОМА

А.С. Артемьева, М.А. Бланк, О.А. Бланк, Э.Л. Нейштадт

Капошиформная гемангиоэндотелиома (КГЭ) – местноагрессивная сосудистая опухоль, часто ассоциированная с синдромом Казабаха-Мерритта (большие гемангиомы с тромбопенически-тромботической пурпурой в раннем грудном возрасте, признаки тромбоза в области гемангиом) и гистологически демонстрирующая структуры, напоминающие как капиллярную гемангиому, так и саркому Капоши.

Встречается преимущественно у детей, случаи среди взрослых исключительно редки, более половины образований выявляется в первый год жизни.

Чаще, чем кожная, наблюдается экстракутанная локализация (забрюшинная или в средостении). У детей непосредственную опасность при КГЭ представляют масса опухоли, накопление в ней тромбоцитов и тромбоцитопения (коагулопатия потребления).

- Резекция опухоли, являющаяся основным методом лечения КГЭ, часто оказывается невозможной из-за инфильтрации ею окружающих тканей и угрожающего жизни кровотечения.
- Другие методы лечения включают кортикостероиды, *пропранолол*, МХТ или ПХТ, ЛТ, антиангиогенные агенты, такие как *интерферон* и *бевацизумаб*, а также ингибиторы мишени рапамицина млекопитающих (mTOR), такие как *сиролимус*.
- *Сиролимус* (в начальной дозе 0,1 мг/кг/день 2 раза в день) у девочки 13 мес с КГЭ под кожей спины размером 12x13 см и синдромом Казабаха-Мерритта = в течение 2 недель после начала лечения уровень тромбоцитов повысился с 7000/мм³ до 23000/мм³. Через 10 мес на МРТ было зарегистрировано драматическое уменьшение размеров опухоли [Blatt J. et al., 2010].

КАРЦИНОИДЫ И ЭНДОКРИННЫЕ КАРЦИНОМЫ

А.С. Жабина, М.А. Бланк, О.А. Бланк, Э.Л. Нейштадт

В настоящее время к карциноидам относят нейроэндокринные опухоли дыхательной системы. Карциноиды пищеварительной системы выделены в отдельную группу – эндокринные карциномы (ЭК), которые чаще всего локализуются в аппендиксе и тонкой кишке.

Карциноиды и ЭК – высокодифференцированные нейроэндокринные опухоли (NET), наиболее многочисленный вариант нейроэндокринных опухолей (апудом), возникают из энтерохромаффинных и энтерохромаффиноподобных клеток и могут локализоваться в различных органах. Около 10% карциноидов и ЭК гормонально активны, они продуцируют серотонин, тахикинины, калликреин, простагландины и другие биологически активные амины, обуславливая клиническую картину карциноидного синдрома, характеризующегося диареей, вазомоторными реакциями, гипертонией, бронхоспазмом, отеками, обмороками.

Классическая триада карциноидного синдрома включает:

- Приступы гиперемии и приливов крови к лицу, туловищу, нередко сопровождающиеся бронхоспазмом и обусловленные периодическим выбросом массы брадикинина, простагландинов, 5-гидрокситриптофана.

- Диарею (стул может быть до 20–30 раз в сутки), возникающую в результате как гипермоторики кишечника на фоне избыточной секреции серотонина, так и нарушения полостного пищеварения вследствие закисления двенадцатиперстной кишки и инактивации ферментов ПЖ.
- Развитие эндокардиального фиброза с отложением карциноидных бляшек на створках трехстворчатого клапана, что приводит к формированию трикуспидальной недостаточности и стенозу легочной артерии [Симоненко В.Б. и др., 2008; Kulke M.H., Mayer R.J., 1999].

Основная цель лечения карциноида и ЭК — контроль симптомов болезни, биохимический контроль, достижение объективного ответа со стороны опухоли и улучшение качества жизни больного. К настоящему времени оперативное лечение является единственным излечивающим методом. Было показано, что у радикально оперированных больных 10-летняя безрецидивная выживаемость составляет 94%.

Однако в связи с распространенностью болезни на момент установления диагноза частота выполнения радикальной операции не превышает 20%. Последнее никаким образом не снижает ведущую роль хирургического лечения [Янкин А.В., 2005].

Если резекция не может быть радикальной, ее следует выполнять в паллиативных целях. Циторедуктивные операции улучшают клиническую ситуацию.

При метастазах в печени возможно использование эмболизации (или химиоэмболизации) сосудов печени в сочетании с ХТ или без нее. В ХТ используют *фторурацил*, *доксорубицин*, *митомицин*. Контроль симптомов болезни достигается у 50–75% больных, значимая редукция опухоли с симптоматическим эффектом — у 30–50% длительностью 15–30 мес.

Первыми препаратами, оказавшими при карциноиде существенное лечебное действие, были аналоги соматостатина — *октреотид* и его пролонгированные формы. Их применение контролирует симптомы болезни у 65–85% больных, снижает риск развития карциноидных кризов.

- *Октреотид* (50 мкг 1-2 раза в день с повышением дозы до 100-200 мкг 3 раза в день) = ликвидация карциноидного синдрома у 30-75%, частичные регрессии опухоли у 10-20%, стабилизация 8-16 месяцев у 50% больных [Переводчикова Н.И., 2000]. Применение *октреотида* требует дополнительного приёма панкреатических ферментов, так как *октреотид* подавляет их секрецию.
- *Интерферон* показан в первой линии лечения при низкой пролиферативной активности ЭК из средних отделов кишечной трубки. Имеются сообщения эффективности интерферона во второй линии при неэффективности цитостатической ХТ.
- *Интерферон альфа* = улучшение у 29-60% больных [Oberg K., Norheim I., Theodorsson E., 1991].
- *Интерферон альфа* применяют в дозе 3–5 млн МЕ 3 раза в неделю. Более высокие дозы не приводили к увеличению эффективности.
- При совместном применении аналоги соматостатина и *интерферон* обладают аддитивным эффектом и, возможно, синергизмом.
- *Октреотид* + *интерферон альфа* = биохимический эффект у 77% больных [Jansen E.T., Oberg K., 1993].
- МХТ *доксорубицином*, *стрептозотоцином** или *фторурацилом* вызывает 20-30% Рм длительностью от 3 до 7 мес [Höffken K., Schmidt K.G., 1986]. Комбинация *фторурацила* и *стрептозотоцина** не имеет преимуществ перед МХТ [Cantrell J., Schein P.S., 1982].
- *Доксорубицин* (60 мг/м² 1-часовая инфузия в 1 день циклами по 3-4 недели)

- *Тамоксифен* = паллиативное действие при распространенной печеночной ЭК [Cantrell J., Schein P.S., 1982].
- *Этопозид* = 20,5% полных и частичных Рм [Sinkule, 1984].
- Схема **ФАС-S** {*фторурацил* (400 мг/м² в/в в 1 и 8 дни) + *доксорубицин* (30 мг/м² в/в в 1 день) + *циклофосфамид* (75 мг/м² внутрь в 1-14 дни) + *стрептозотоцин** (400 мг/м² в/в в 1 и 8 дни); периодичность циклов – 4 недели}.
- *Доксорубицин* (40 мг/м² в/в в 1 день) + *стрептозотоцин** (500 мг/м² в/в в 1-4 дни); периодичность циклов – 4 недели.
- *Доксорубицин* (40 мг/м² в/в в 1 день) + *стрептозотоцин** (500 мг/м² в/в в 1-4 дни) + *фторурацил* (325 мг/м² в/в в 1-3 дни); периодичность циклов – 4 недели.
- *Доксорубицин* (30 мг/м² в/в в 1 день) + *циклофосфамид* (400 мг/м² в/в в 1 день) + *стрептозотоцин** (500 мг/м² в/в в 1-4 дни), периодичность циклов – 4 недели.
- *Доксорубицин* (50 мг/м² в/в в 1 день) + *фторурацил* (400 мг/м² в/в в 1,8 дни) + *стрептозотоцин* (400 мг/м² в/в в 1 и 8 дни) + *циклофосфамид* (75 мг/м² внутрь в 1-14 дни); периодичность циклов – 5 недель.
- *Фторурацил* (500 мг/м² в/в в 1 день) + *дакарбазин* (200 мг/м² в/в 30-минутная инфузия в 1 день) + *эпирубицин* (30 мг/м² в/в в 1-3 дни), максимально 9 циклов по 3 недели [Wajetta et al., 1988].
- *Фторурацил* + *дакарбазин* + *эпирубицин* = Рм у 6 (20%) из 30 больных метастатическим карциноидом [Artale S. et al., 2000].
- *Фторурацил* (400 мг/м² в/в в 1-5 дни) + *стрептозотоцин** (500 мг/м² в/в в 1-5 дни) через каждые 6 недель.
- *Фторурацил* (600 мг/м² в/в в 1 день) + *стрептозотоцин** (1000 мг/м² в/в в 1 день); периодичность циклов – 4 недели.
- *Циклофосфамид* (500 мг/м² в/в в 1 и 8 дни) + *фторурацил* (500 мг/м² в/в в 1 и 8 дни) + *стрептозотоцин* (500 мг/м² в/в в 1 и 8 дни); периодичность циклов – 4 недели.
- *Цисплатин* (100 мг/м² в/в капельно в 1 день) + *этопозид* (100 мг/м² в/в капельно в 1-5 дни); периодичность циклов – 4 недели.
- *Цисплатин* + *этопозид* = 28% Рм, уменьшение выраженности карциноидного синдрома у 48% больных [Fjalskog M.D. et al., 2000].
- *Эпирубицин* (20 мг/м² в/в в 1, 8 и 15 дни) + *метотрексат* (150 мг/м² в 1, 8 и 15 дни) + *фторурацил* (600 мг/м² в 1, 8 и 15 дни) + *кальция фолинат* (25 мг в/м или внутрь 4 раза в сутки в 1, 8 и 15 дни); периодичность циклов – 6 недель.
- *Этопозид* (130 мг/м² в 1, 2 и 3 дни) + *цисплатин* (45 мг/м² в 1 день) циклами по 4 недели.
- Таргетная терапия
- *Сунитиниб* (37,5 мг внутрь ежедневно); только при ЭК поджелудочной железы.
- *Эверолимус* (10 мг внутрь ежедневно); только при ЭК поджелудочной железы.

КАРЦИНОМА ИЗ КЛЕТОК МЕРКЕЛЯ

А.В. Новик

Карцинома из клеток Меркеля (синонимы: рак из клеток Меркеля, нейроэндокринный рак кожи; клетки Меркеля – нейроэндокринные клетки кожи) – редкая кожная опухоль с эпителиальной и нейроэндокринной дифференцировкой. Характеризуется агрессивным, рецидивирующим ростом с вовлечением регионарных ЛУ; метастазирует в печень, легкие и кости.

Таблица - Классификация ВОЗ 2006 г. (цитируется по AJCC 8th ed. 2017)

Код	Диагноз
8041	Мелкоклеточная нейроэндокринная карцинома
8190	Трабекулярная карцинома
8247	Карцинома из клеток Меркеля

Распределение типов карциномы Меркеля составляет: трабекулярный – 10%), промежужочный – 80%, мелкоклеточный – 10%.

При карциноме из клеток Меркеля обнаружен вирус Merkel Cell Polyomavirus, морфологически сходный с онкогенным полиомавирусом человека, присутствующим в клетках морфологически сходного мелкоклеточного рака легкого (МРЛ). Наличие этого вируса указывает на лучший прогноз. Обычно представлена единичным, безболезненным однородным неизъязвленным узлом красно-фиолетового цвета, чаще располагающимся на подверженных солнечному облучению участках кожи (голова и шея – в 50%, конечности – в 40%, туловище – 10%). Возможно изъязвление, сателлиты, мультифокальное распространение. К моменту диагноза метастазы имеются у 15% больных. У 50-70% метастазы развиваются в более поздние сроки.

Стандарт лечения – хирургическое удаление опухоли и регионарных ЛУ, ЛТ на ложе опухоли и регионарные зоны. Карцинома Меркеля чувствительна к ЛТ.

- Карцинома из клеток Меркеля высоко чувствительна к схемам ХТ, используемым при МРЛ (*цисплатин, карбоплатин, этопозид*), но Рм непродолжительны. Адьювантная ХТ используется у больных с высоким риском рецидива (наличие опухолевых клеток в краях резекции и метастазы в ЛУ).
- ПХТ по схемам **CAF** и **EP** обеспечивает 60% Рм при диссеминированном процессе. Медиана общей выживаемости составляет 22 мес.; 2- и 5- летняя выживаемость – 36% и 17% [Переводчикова Н.И., Горбунова В.А., 2015].
- *Иматиниб* = лечебного эффекта не установлено [Samlowski W.E., Moon J, Tuthhill R.J. et al., 2009].
- *Пазопаниб* = единичные случаи положительных эффектов при карциноме Меркеля [Davids M.S., Charlton A., NgS. S. et al., – 2009].
- *Сандостатин ЛАР* = нормализация уровня сывороточного хромогранина А и отсутствие признаков заболевания у больного с рецидивом карциномы из клеток Меркеля в области послеоперационного рубца и высоким уровнем хромогранина в сыворотке [Орлова К.В., Орел Н.Ф., Маркович А.А., Демидов Л.В., 2011].

КОЛОРЕКТАЛЬНЫЙ РАК

С.А. Проценко, Д.Х. Латипова, Г.М. Телетаева, А.Г. Кудайбергенова,
М.А. Бланк, О.А. Бланк, В.Н. Анисимов, В.А. Ключе, З.С. Котова,
А.М. Карачун, Т.Ю. Семиглазова

Колоректальный рак (КРР) – рак толстой и прямой кишок. В 95% случаев представлен аденокарциномами тубулярной структуры, 5% приходится на перстневидноклеточный, плоскоклеточный, аденоплоскоклеточный, мелкоклеточный и медуллярный недифференцированный раки.

Таблица - Классификация ВОЗ 2010 г.
(цитируется по AJCC 8th ed. 2017)

Код	Диагноз
8140	Аденокарцинома in situ
8140	Аденокарцинома
8510	Медуллярная карцинома
8480	Муцинозная карцинома (коллоидный тип; >50% представлено карциномой с внеклеточной секрецией слизи)
8490	Перстневидноклеточный рак
8070	Плоскоклеточный рак
8560	Аденосквамозный рак
8246	Нейроэндокринная карцинома
8041	Мелкоклеточная нейроэндокринная карцинома
8013	Крупноклеточная нейроэндокринная карцинома
8020	Недифференцированная карцинома
8010	Карцинома, неспецифизированная

Лечение больных карциномой толстой кишки основано на стадировании по классификации TNM, хотя в последнее время достигнуты значительные успехи в детальной молекулярно-генетической характеристике колоректального рака, а также в разработке для специфических видов терапии. Впечатляющие достижения в современном понимании иммунных механизмов ответа на опухоль и привела к разработке критериев оценки, называемая IMMUNOSCORE. Эта система обладает предиктивной и прогностической силой, сопоставимой с общепринятой системой гистологической оценки опухоли и стадированию по TNM.

Адьювантная терапия колоректального рака (KPP)

- Адьювантная химиотерапия (**FOLFOX-4, XELOX**) назначается пациентам с pT3b-4N0 или pT1-4N+ и должна начинаться сразу же после восстановления пациента, но не позднее 6-8 недель с момента операции. Общая продолжительность адьювантной ХТ должна составлять 6 мес. Для больных группы благоприятного прогноза (T1-3N1) продолжительность адьювантной ХТ может составлять 3 мес [Qian Shi, Alberto F. Sobrero A.F., Shields A.F., 2017].
- Минимальный объем ХТ включает в себя монотерапию *фторпиримидинами*.
- Оптимальный объем адьювантной ХТ при III стадии включает в себя комбинацию *оксалиплатина с фторпиримидинами* на протяжении 6 мес.
- У пациентов старше 75 лет адьювантная ХТ проводится только *фторпиримидинами*.

Режимы адьювантной химиотерапии KPP

- **FOLFOX-4** {кальция *фолинат* (200 мг/м² 2-часовая инфузия в 1 и 2 дни) + *фторурацил* (400 мг/м² в/в струйно после *кальция фолинат* + 600 мг/м² 22-часовая инфузия в 1 и 2 дни) + *оксалиплатин* (85 мг/м² в/в 2-часовая инфузия в 1 день; *оксалиплатин* вводят раньше остальных препаратов), 12 циклов по 2 недели}.
- **FOLFOX-4** в сравнении с **LVFU2** = снижение риска рецидива на 24%, повышение 3-летней выживаемости [Andre T. et al., 2004].
- Схема **Roswell Park** {кальция *фолинат* (500 мг/м² в/в в течение 2 часов) + *фторурацил* (500 мг/м² в/в струйно в течение 5 мин через 1 час после введения *кальция фолината*), еженедельно в течение 6 недель, затем перерыв 2 недели; 4 цикла}.

- **XELOX** {*капецитабин* (1000 мг/м² внутрь 2 раза в день в течение 14 дней) + *оксалиплатин* (130 мг/м² 2-часовая инфузия в 1 день) циклами по 3 недели}.
- *Фторурацил* (425 мг/м² в/в в 1-5 дни струйно) + *кальция фолинат* (20 мг/м² в/в в 1-5 дни непосредственно перед введением фторурацила), 6 циклов по 4 недели = снижение частоты рецидивов на 35%, повышение 5-летней выживаемости больных раком ободочной кишки на 11% [Тюляндин С.А., 2001].
- *Капецитабин* (1250 мг/м² 2 раза в день ежедневно в 1-14 дни, 8 циклов по 3 недели). *Капецитабин* в сравнении со схемой **Маюо** = 3-летняя безрецидивная выживаемость – соотв. 64,2% и 60,6%, общая выживаемость – соотв. 81,3% и 77,6%, снижение частоты рецидивов по сравнению со схемой **Маюо** – на 13% [Scheithauer W., 2004].
- *Мелатонин* (3 мг за 30 мин до сна курсами весной с 1 марта по 31 мая и осенью с 1 сентября по 30 ноября) в группе 47 больных в комбинации с адьювантной ХТ = 30-месячная безрецидивная выживаемость увеличилась по сравнению с группой контроля с 58% до 72% [Ермаченков М.Н., Гуляев А.В., Анисимов В.Н., 2012].

Неoadьювантная терапия колоректального рака

- Схема **FOLFOX-4** + одновременная ЛТ в группе 63 больных КРР стадий Т₃₋₄= снижение стадии у 75% больных, 2-летний локальный контроль, безрецидивная и общая выживаемость – соотв. 95%, 88% и 93% [Calvo F.A., Serano J., Comez-Espi M. et al., 2005].
- *Фторурацил* + *кальция фолинат* + *оксалиплатин* + ЛТ (РОД 1,8 Гр, СОД 45 Гр) или *капецитабин* + *оксалиплатин* + ЛТ в лечении нерезектабельного рака прямой кишки = через 4-7 недель 15 из 18 больных, завершивших химиолучевую терапию, были прооперированы; полная радикальная резекция осуществлена в 14 случаях. Рекомендовано применение *оксалиплатина* в дозе 85 мг/м² в 1 и 29 дни в дополнение к ЛТ и к ХТ *фторурацилом/кальцием фолинатом* или *капецитабином* [Reerink O., Mulder N.H., Verschueren R.C.J. et al., 2005].
- У больных раком прямой кишки ЛТ наиболее часто используется в качестве компонента неoadьювантного химиолучевого лечения при наличии местнораспространенного опухолевого процесса (Т3-Т4 и/или N+). В настоящее время наибольшее распространение получил режим облучения фракциями по 1.8 Гр - 2 Гр до суммарной дозы 50 Гр. При проведении предоперационной ЛТ возможно использование более коротких курсов радиотерапии (5 фракций по 5 Гр). При лечении больных с олигометастатическим опухолевым процессом в настоящее время активно применяются методы стереотаксической ЛТ метастатических очагов, локализованных в печени (режим подведения дозы от 5 фракций по 8 Гр до 3 фракций по 20 Гр), легких (3 фракции по 20 Гр), костях и головном мозге.

Схемы ПХТ первой линии метастатического колоректального рака

- **АЮ** {*фторурацил* (2,6 г/м² 24-часовая инфузия) + *кальция фолинат* (500 мг/м²) еженедельно} = 20% Рм. МХТ *фторурацилом* в том же режиме без *кальция фолината* = 10% Рм [Schmoll H.J., Kohne C.H., Lorenz M. et al., 2000].
- Схема **De Gramont** {*кальция фолинат* (200 мг/м² 2-часовая в/в инфузия в 1, 2 дни) + *фторурацил* (400 мг/м² в/в струйно в 1, 2 дни) + *фторурацил* (600 мг/м² 22-часовая в/в инфузия в 1, 2 дни) циклами по 4 недели} [de Gramont A., Bosset J.F., Milan C. et al., 1997].

- Схема **de Gramont** в сравнении со схемой **Mayo** = соотв. 32,6% и 14,4% Рм; токсичность 3-4 ст. – соотв. 9% и 21% [De Gramont A., Bosset J.F., Milan C. et al., 1997].
- Схема **de Gramont** + *оксалиплатин* (25 мг/м² в/в в течение 4-5 дней через каждые 3 недели или 125 мг/м² в/в 1 раз в 3 недели) = 32-34% Рм + 45% стабилизаций, медиана ПЖ – 15 мес. С добавлением *оксалиплатина* не было значительного усиления токсичности схемы **de Gramont** [Bleiberg H., de Gramont A., 1998].
- **CapIri** {*капецитабин* (2000 мг/м²/день в 1-14 дни) + *иринотекан* (100 мг/м² в 1 и 8 дни)} в сравнении со схемой **CapOx** = соотв. 37,5% и 49,3% Рм, время до прогрессирования – 8,2 и 6,6 мес, общая ПЖ – 17,8 и 17,7 мес [Grothey A. et al., 2004].
- **CaPox** {*капецитабин* (2500 мг/м²/день в 1-14 дни) + *оксалиплатин* (130 мг/м² в 1 день) циклами по 3 недели} в качестве ХТ первой или второй линии после ХТ *фторурацилом* = 44-50% и 22% Рм соотв. [Cassidy J. et al., 2004].
- **CFP** {*ломустин* (100 мг/м² внутрь 1 раз в 6 недель) + *фторурацил* (500 мг/м² в/в 1, 2, 4 дни) + *цисплатин* (100 мг/м² в/в в 4 день); введения *фторурацила* и *цисплатина* повторяют через 3 недели}.
- **FOLFIRI** {*иринотекан* (180 мг/м² в/в в 1 день) + *кальция фолинат* (200 мг/м² в 1 день) + *фторурацил* (400 мг/м² струйно в 1 день и затем 2400 мг/м² 46-часовая инфузия); периодичность циклов – 2 недели} в качестве ХТ первой или второй линии после схемы **FOLFOX-6** = 57,5% и 21% Рм соотв. [Tournigand Ch., Louvet Ch., Quinaux E. et al., 2001].
- **FOLFIRI** {*иринотекан* (180 мг/м² в/в в 1, 15 дни) + *кальция фолинат* (200 мг/м² в 1, 2, 15, 16 дни) + *фторурацил* (400 мг/м² струйно в 1, 2 дни и затем 600 мг/м² 22-часовая инфузия в 1, 2, 15, 16 дни) циклами по 4 недели} [Douillard JY1; V-303 Study Group, et al., 2000].
- **FOLFIRI** + *афлиберцепт* {*афлиберцепт* (4 мг/м² в 1, 15 дни) + *иринотекан* (180 мг/м² в/в в 1, 15 дни) + *кальция фолинат* (400 мг/м² в 1, 15 дни) + *фторурацил* (400 мг/м² струйно в 1, 15 дни и затем 2400 мг/м² 46-часовая инфузия в 1, 15 дни) циклами по 4 недели} [Van Cutsem E., Tabernero J., Lakomy R. et al., 2012].
- **FOLFOX** в сравнении с **FOLFIRI** = соотв. 54% и 56% Рм, длительность безрецидивного периода – соотв. 8 и 8,5 мес, общая ПЖ – соотв. 21,5 и 20,6 мес, регресс метастазов в печени – соотв. 22% и 9%. Осложнения: **FOLFOX** – чаще сенсорная нейропатия и нейтропения; **FOLFIRI** – рвота и стоматиты [Scheithauer W., 2004].
- **FOLFOX-4** {*оксалиплатин* (85 мг/м² 2-часовая инфузия в 1 день) + *кальция фолинат* (200 мг/м² 2-часовая инфузия в 1 и 2 дни) + *фторурацил* (400 мг/м² струйно в 1 и 2 дни после *кальция фолината*) + *фторурацил* (600 мг/м² 22-часовая инфузия в 1 и 2 дни) циклами по 2 недели} в группе 27 больных распространенным КРР в качестве первой линии ХТ = 44,4% Рм, в т.ч. 3,7% полных Рм и 40,7% частичных Рм, медиана продолжительности Рм – 5,7 мес, медиана ПЖ всех больных – 10 мес, медиана ПЖ больных, ответивших или не ответивших на лечение – соотв. 11,8 и 8,5 мес; осложнения 3-4 ст.: нейротоксичность, диарея, мукозиты. Гемотоксичность минимальная [Wu Dong-ping, Lu Jie-ging, Tao Feng et al., 2006].
- **FOLFOX-6** {*оксалиплатин* (100 мг/м² 2-часовая инфузия в 1 день) + *кальция фолинат* (200 мг/м² 2-часовая инфузия в 1 день) + *фторурацил* (400 мг/м² струйно в 1 день и затем 2400 мг/м² 46-часовая инфузия)} = 56% Рм (ХТ

- первой линии) и 7% Рм (ХТ второй линии после схемы **FOLFIRI**) [Tournigand Ch., Louvet Ch., Quinaux E. et al., 2001].
- **FOLFOX-7** {оксалиплатин (130 мг/м² 2-часовая инфузия в 1 день) + кальция фолинат (400 мг/м² 2-часовая инфузия в 1 день) + фторурацил (2400 мг/м² непрерывная 46-часовая инфузия) циклами по 4 недели} [Andre T., Colin P., Louvet C. et al., 2003].
 - **FOLFOX-7** {оксалиплатин (100 мг/м² 2-часовая инфузия в 1 день) + кальция фолинат (400 мг/м² 2-часовая инфузия в 1 день) + фторурацил (3000 мг/м² непрерывная 46-часовая инфузия) циклами по 4 недели} [Mabro M., Artru P., André T. et al., 2006].
 - **IFL** {иринотекан (125 мг/м² в/в) + фторурацил (500 мг/м² в/в) + кальция фолинат (20 мг/м² в/в) 1 раз в неделю в течение 4 недель циклами по 6 недель}, ХТ первой линии, в группе 231 больной метастатическим КРР = 39% Рм, медиана ПЖ – 14,8 мес. В группе 226 больных метастатическим КРР, получавших только фторурацил (425 мг/м²/день в/в) + кальция фолинат (20 мг/м² в/в) в течение 5 дней циклами по 4 недели, – соотв. 21% и 12,6 мес. В группе 226 больных, получавших только иринотекан (125 мг/м² в/в) 1 раз в неделю в течение 4 недель циклами по 6 недель, – соотв. 18% и 12 мес [Douillard J.Y., Cunningham D., Roth A.D. et al., 2000].
 - **IFL** {иринотекан (180 мг/м² в/в в 1 день) + фторурацил (400 мг в/в + 600 мг/м² в/в 22-часовая в 1 день) + кальция фолинат (200 мг/м² в/в в 1 и 2 дни) каждые 2 недели} = 35% Рм, медиана ПЖ – 17,4 мес [Salz L.B., Cox J.V., Blanke C. et al., 2000].
 - Схема **Machover** {фторурацил (375 мг/м² в/в струйно в 1-5 дни) + кальция фолинат (200 мг/м² в/в струйно за 1 час до фторурацила в 1-5 дни); периодичность циклов – 28 дней} = 23-42% Рм + 52% стабилизаций, симптоматический эффект у >83% больных [Гарин А.М., 2000].
 - Схема **Mayo** {фторурацил (425 мг/м² в/в струйно в 1-5 дни) + кальция фолинат (20 мг/м² в/в струйно в 1-5 дни); периодичность циклов – 28 дней} = 11% Рм [Schmoll H.J., Kohne C.H., Lorenz M. et al., 2000].
 - **OXXEL** {оксалиплатин (100 мг/м² в 1 день) + капецитабин (1000 мг/м² внутрь 2 раза в день с вечера первого дня по утро 11 дня) циклами по 2 недели, от 4 до 12 циклов} в качестве первой линии ХТ = Рм у 17 (45%) из 38 больных метастатическим КРР (в т. ч. 7 полных Рм и 10 частичных Рм), стабилизация у 12 пациентов, медиана времени до прогрессирования – 7,9 мес. Гемотоксичность 4 ст. не зафиксирована, фебрильная нейтропения 3 ст. – 1 случай, анемия 3 ст. – 4, нейтропения 3 ст. – 9 [Comella P., Massidda B., Palmeri S. et al., 2005].
 - Схема **Roswell-Park** (кальция фолинат (500 мг/м² в/в в течение 2 часов) + фторурацил (500 мг/м² в/в струйно в течение 5 мин через 1 час после введения кальция фолината), еженедельно в течение 6 недель, затем перерыв 2 недели; 4 цикла}.
 - **XELOX** {капецитабин (1000 мг/м² внутрь 2 раза в день в течение 14 дней) + оксалиплатин (130 мг/м² 2-часовая инфузия в 1 день) циклами по 3 недели} в сравнении со схемой **FOLFOX** = соотв. 55% и 50% Рм, медиана времени до прогрессирования – 7,6 и 8,2 мес, медиана ПЖ – ≥16 и 16,2 мес. Осложнения 3-4 ст.: нейтропения – соотв. 6% и 42%, тромбоцитопения – 4% и 2,5%, диарея – 14% и 12%, тошнота и рвота – 13% и 6%, нейросенсорные нарушения – 14% и 18%, ладонно-подошвенный синдром – 3% и 0%. Преимущество схемы **XELOX** – возможность амбулаторного проведения (визит в клинику 1 раз в 3 недели для 2-часовой инфузии оксалиплатина [Twelwes C., 2002].

- **XELOX** {*капецитабин* (1000 мг/м² внутрь 2 раза в день в 1-14 дни) + *оксалиплатин* (70 мг/м² 2-часовая инфузия в 1 и 8 дни) циклами по 3 недели} в сравнении со схемой **XELIRI** {*капецитабин* (1000 мг/м² 2 раза в день в 1-14 дни) + *иринотекан* (100 мг/м² в 1 и 8 дни) циклами по 3 недели} = соотв. 49,3% и 37,5% Рм, время до прогрессирования – 6,6+ и 8,2 мес, общая ПЖ – 17,7 и 17,8 мес [Grothey A. et al., 2004].
- **XELOX** {*капецитабин* (1000-2500 мг/м²/день в течение 14 дней циклами по 3 недели) + *оксалиплатин* (130 мг/м² 1 раз в 3 недели)} в разнородной группе 23 больных (колоректальный рак – 9 пациентов). Дозолимитирующая токсичность (диарея 3-4 ст.) отмечена у 2 из 8 больных при использовании капецитабина в дозе 2500 мг/м². В подгруппе больных РТПК получено 5 частичных Рм и 3 – стабилизации. Для дальнейших исследований этой комбинации рекомендованы дозы *капецитабина* 2000 мг/м² и *оксалиплатина* – 130 мг/м² [Diaz-Rubio E., Evans J., Tabernero J. et al., 2000].
- **XELOX** {*капецитабин* (2500 мг/м²/сутки в 1-14 дни) + *оксалиплатин* (130 мг/м² в 1 день) циклами по 3 недели} в качестве ХТ первой линии = 44-50% Рм [Горбунова В.А., Топчиева С.В., 2004]
- **XELIRI** {*иринотекан* (250 мг/м² в 1 день) + *капецитабин* (1000 мг/м² 2 раза в день с 1-14 дни) циклами по 3 недели [Kerr D. 2002].
- *Иринотекан* (70 мг/м² в 1, 8, 15, 22, 29, 35 дни) + *капецитабин* (1000 мг/м² 2 раза в день в 1-14 дни и 22-35 дни) циклами по 6 недель = 42% Рм [Cassata A., Stani S.C., Alu M. et al., 2001].
- *Иринотекан* (240 мг/м² в 1 день или 120 мг/м² в 1 и 8 дни) + *капецитабин* (1000 мг/м² 2 раза в день во 2-14 дни) циклами по 3 недели = 71% Рм [Cassata A., Stani S.C., Alu M. et al., 2001].
- *Иринотекан* (175 мг/м² 90-минутная инфузия) + *оксалиплатин* (100 мг/м² 2-часовая инфузия) + *кальция фолинат* (200 мг/м² 2-часовая инфузия) + *фторурацил* (3800 мг/м² 48-часовая инфузия) через каждые 2 недели = 67% Рм (в т.ч. 12% полных Рм) в группе 40 больных КРР, ранее получавших *фторурацил* или *ралтитрексид*. Осложнения 3-4 ст.: нейтропения – 38-55%, диарея – 21-27%, нейротоксичность – 11-26% [Masi G., Allegrini G., Lencioni M. et al., 2001].
- *Иринотекан* (200 мг/м²) + *оксалиплатин* (85 мг/м²) + через каждые 3 недели в сравнении с *иринотеканом* (350 мг/м² через каждые 3 недели) в группе 628 больных, ранее получавших схемы, содержавшие *фторурацил* = соотв. 21,3% и 7% Рм, время до прогрессирования – 5,3 и 2,8 мес, общая ПЖ – 13,4 и 11,1 мес [Haller D.G., 2004].
- *Иринотекан* (350 мг/м² 30-минутная инфузия в 1 день) + *ралтитрексид* (3 мг/м² 15-минутная инфузия в 1 день через час после *иринотекана* или во 2 день), ХТ первой линии диссеминированного рака толстой кишки = 30-53% Рм, в группе ранее леченных больных эффекта не было [Реутова Е.В., Горбунова В.А., 2001].
- *Иринотекан* (250 мг/м² в 1 день) + УФТ* (300 мг/м²/день в 1-14 дни) + *кальция фолинат* (45 мг/м² в 1 – 14 дни) циклами по 3 недели = 30% Рм [Castellano D., Gravalos C., Garcia-Alfonso P. et al., 2001].
- *Иринотекан* (80 мг/м² 90-минутная инфузия в 1 день) + *фторурацил* (2,3 г/м² 24-часовая инфузия в 1 день) + *кальция фолинат* (500 мг/м² 2-часовая инфузия в 1 день) еженедельно в течение 6 недель циклами по 7 недель в сравнении с *фторурацил* (400 мг/м² в/в + 600 мг/м² 22-часовая инфузия в 1 и 2 дни) + *кальция фолинат* (200 мг/м² 2-часовая инфузия в 1 и 2 дни) через каждые 2 недели в качестве ХТ первой линии метастатического КРР = соотв. 35% и 22%

- Рм. Осложнения 3-4 ст.: диарея – соотв. 14% и 6%, нейтропения – соотв. 46% и 14% [Saltz L.B., Douillard J.Y., Pirota N. et al., 2001].
- *Капецитабин* (1000 мг/м² 2 раза в день в 1-14 дни) + *иринотекан* (100 мг/м² в 1 и 8 дни) циклами по 3 недели в сравнении со схемой *капецитабин* (1000 мг/м² 2 раза в день в 1-14 дни) + *оксалиплатин* (70 мг/м² в 1 и 8 дни) циклами по 3 недели в группах 16 и 17 первичных больных соотв. = 37,5% и 41% Рм соотв. Токсичность 3-4 ст. – соотв. 25 и 22% [Kerr D., 2002].
 - *Оксалиплатин* (85 мг/м² 2-часовая инфузия в 1 день) + последующее введение *фторурацила* (400 мг/м² в/в струйно и затем 3000 мг/м² посредством постоянной 46-часовой инфузии) и *кальция фолината* (150 мг/м²) с периодичностью циклов в 2 недели, медиана количества циклов составила 7 = Рм у 21 (40,4%) из 52 больных, в т.ч. полные 3 Рм; медиана безрецидивного периода – 5,2 мес, медиана ПЖ – 14,2 мес. Предшествующее лечение *фторурацилом* не оказывало влияния на эффективность комбинации *оксалиплатин* + *фторурацил* + *кальция фолинат*. Токсичность 3-4 ст.: сенсорная нейропатия – 11%, лейкопения – 10%, рвота – 11%, анемия – 6%, гепатотоксичность – 6,6% и диарея – 5%. В случаях проявления нейротоксичности >3 ст. дозу *оксалиплатина* снижали до 65 мг/м²; при гематоксичности (нейтрофилы <500x10⁹/л) дозу *фторурацила* снижали до 2500 мг/м², 2000 мг/м², 1500 мг/м² [Hsich Ruey-Kuen, Chao Tsu-Yi, Chen Wei-Shon, 2004].
 - *Ралтитрексид* (2,6 мг/м² в/в) + *иринотекан* (300 мг/м² в/в за 1 ч до *ралтитрексида*) 1 раз в 3 недели = медиана ПЖ – 14 мес [Stevenson J.P., De Maria D., Redliger M. et al., 1998].
 - *Ралтитрексид* (2,6 мг/м² в/в капельно в 200 мл 0,9% *p-ра натрия хлорида* в течение 15 мин в 1 день циклами по 3 недели) + *тегафур* (1200 мг/день внутрь в 3 приема после еды ежедневно без перерывов до лимитирующей токсичности = 35,6% Рм и 11,8% длительных стабилизаций (≥6 мес.) в группе 17 больных метастатическим РТПК; снижение РЭА ≥50% у 78% пациентов. Нейтропения 3 ст. – в 1 из 88 циклов, диарея 1 ст. – в 12,5% циклов, 2 ст. – в 5,7%, стоматит 1 ст. – в 2,2% [Личиницер М.Р., Доброва Н.В., Вахабова Ю.В., 2007].
 - *Тевафур* + *кальция фолинат* в сравнении с режимом клиники Мейо в группе 237 больных с метастазами РТПК = 33,7% и 16% Рм, 42,7% и 39% (p=0,001) стабилизаций, ПЖ –12,5 и 12,6 мес соотв. Токсичность 3-4 ст.: нейтропения – 4,1 и 0%, астеня – 5 и 10,5%, диарея – 14 и 18%, стоматит – 7,4 и 6,1%, тошнота – 0,8 и 3,5%, рвота – 2,5 и 4,4% соотв. [Losa A., Cirera L., Mendez M. et al., 2004].
 - *УФТ** (300 мг/м² внутрь в 1-28 дни) + *кальция фолинат* (75-90 мг/сутки 3 раза в день внутрь в 1-28 дни) циклами по 5 недель в сравнении с *фторурацил* (425 мг/м²/сутки в/в струйно в 1-5 дни) + *кальция фолинат* (20 мг/м² в/в струйно в 1-5 дни) циклами по 4 недели в рандомизированном исследовании на 860 больных ранее не леченным метастатическим КРР = 11,7% и 14,5% Рм (p=0,232), медиана времени до прогрессирования – 3,5 и 3,8 мес (p=0,011), медиана ПЖ – 12,4 и 13,4 мес (p=0,630) соотв. Схема *УФТ** + *кальция фолинат* значительно менее токсична, осложнения (диарея, тошнота и рвота, стоматиты, мукозиты, угнетение кроветворения, фебрильная нейтропения, инфекции, нарушения функции печени) развивались достоверно реже. Пациентам, получавшим *фторурацил* + *кальция фолинат*, чаще назначали колониестимулирующие факторы, противорвотные средства, антибиотики [Douillard J.-Y., Hoff P.M., Skillings J.R. et al., 2002].

- УФТ* (300 мг/м² внутрь в 1-28 дни) + кальция фолинат (90 мг внутрь в 1-28 дни) циклами по 5 недель в сравнении с фторурацил (500 мг/м² в/в струйно в 1, 8, 15, 22, 29 и 36 дни) + кальция фолинат (500 мг/м² в/в 2-часовая инфузия за 1 ч до введения фторурацила в 1, 8, 15, 22 и 29 дни) циклами по 8 недель в качестве адьювантной ХТ в группах соотв. 805 и 803 больных раком ободочной кишки II-III стадий = при равной эффективности в группе УФТ* + кальция фолинат лечение чаще осложнялось диареей и болями, обусловленными метеоризмом, а в группе фторурацил + кальция фолинат – бессонницей, поражением глаз и кожи, гиперемией, онемением кистей и стоп. Больные предпочитали схему УФТ* + кальция фолинат [Корес J.A., Yothers G., Ganz P.A. et al., 2007].

Таргетная терапия метастатического колоректального рака

Чувствительность колоректального рака к таргетной терапии зависит от мутаций в гене KRAS. К панитумумабу, цетуксимабу и эрлотинибу чувствительны опухоли с диким типом KRAS [Price T.J., Peeters M., Kim T.W. et al., 2014], а к бевацизумабу, регорафенибу – с любым типом.

- Афлиберцепт (4 мг/кг в/в 60-минутная инфузия каждые 2 недели вместе с режимом FOLFIRI во второй линии терапии) [Van Cutsem E., Tabernero J., Lakomy R. et al., 2012].
- Бевацизумаб (5 мг/кг или 10 мг/кг в/в 30-90-минутные инфузии 1 раз в 2 недели) + схема IFL в сравнении с IFL = 45% и 35% Рм, ПЖ –20,3 мес и 15,6 мес соотв. Частота токсических реакций 3-4 ст. одинаковая, за исключением гипертензии 3 ст. 10,9% и 2,3% соотв. [Hurwitz H., Fehrenbacher L., Carwriht T. et al., 2003].
- Бевацизумаб + FOLFOX {бевацизумаб (5 мг/м² в 1, 15 дни) + оксалиплатин (85 мг/м² в/в 2-часовая инфузия в 1, 15 день) + кальция фолинат (200 мг/м² 2-часовая инфузия в 1, 2, 15, 16 дни) + фторурацил (400 мг/м² в/в струйно после кальция фолината + 600 мг/м² 22-часовая инфузия в 1, 2, 15, 16 дни) циклами по 2 недели} [Saltz L.B., Clarke S., Díaz-Rubio E. et al., 2008. Kabbinarav F., Irl C., Zurlo A., Hurwitz H. et al., 2008].
- Бевацизумаб (7,5 мг/м² в 1 день) + капецитабин (2500 мг/м² внутрь в 2 приёма в 1-14 дни) каждые 3 недели [Cunningham D., Lang I., Marcuello E. et al., 2013].
- Панитумумаб + FOLFOX {панитумумаб (6 мг/м² в 1, 15 дни) + оксалиплатин (85 мг/м² в/в 2-часовая инфузия в 1, 15 день) + кальция фолинат (200 мг/м² 2-часовая инфузия в 1, 2, 15, 16 дни) + фторурацил (400 мг/м² в/в струйно после кальция фолината + 600 мг/м² 22-часовая инфузия в 1, 2, 15, 16 дни) циклами по 4 недели} [Amado R.G., Wolf M., Peeters M. et al., 2008; Douillard J.Y., Siena S., Cassidy J. et al., 2010].
- Регорафениб (160 мг в сутки в 1-21 дни каждые 4 недели. Применение регорафениба в группе 53 больных распространенным КРР, ранее получавших все стандартные режимы ХТ и таргетной терапии, позволило достоверно улучшить общую выживаемость с 5,0 до 6,4 мес (медианы, HR 0.77, p=0,0052). Схожий выигрыш был достигнут и в показателях выживаемости до прогрессирования (медианы, 1,9 и 1,7 мес., HR 0,49; p<0,00001). Регорафениб не увеличивал частоту объективных ответов, однако приводил к росту контроля заболевания с 15% до 41% больных [Grothey A., Van Cutsem E., Sobrero A. et al., 2013].
- Цетуксимаб + САРОХ {цетуксимаб (400 мг/м², затем еженедельно 250 мг/м²) + схема САРОХ оксалиплатин (85 мг/м² в 1 день) + капецитабин (2000 мг/ м² в 1-7 дни) циклами по 2 недели} в группе 40 больных КРР, резистентным к

оксалиплатину = 20% Рм (в т.ч. 2,5% полных Рм) и 27,5% стабилизаций, медиана времени до прогрессирования – 3 мес, медиана ПЖ – 10,7 мес, выживаемость 1 год – 53,4%. Нейтропения 3-4 ст. – 12,5%, диарея 3-4 ст. – 7,5%, нейротоксичность 2-3 ст. – 22,5% [Souglakos J., Kalykaki A., Vamvakas L. et al., 2007].

- *Цетуксимаб* + **FOLFIRI** в сравнении с одной **FOLFIRI** = 46,9% и 36,9% Рм (p=0,005), медиана времени до прогрессирования – 8,9 и 8 мес (p=0,036) соотв. Токсичность 3-4 ст.: нейтропения – 26,7 и 23,3%, кожная токсичность – 18,7 и 0,2%, диарея – 15,2 и 10,2% соотв. [Van Cutsem E., Novacki M. et al., 2007].

ПХТ колоректального рака второй линии

- *Иринотекан* (350 мг/м² в 1 день циклами по 21 дню) vs *иринотекан* (175 мг/м² в 1 и 10 дни циклами по 21 дню), в группах по 60 пациентов с рецидивами после ХТ *фторурацил* + *кальция фолинат* = 23% и 25% Рм, 35% и 37% стабилизации соотв. Осложнения: острый холинергический синдром – 42 и 18% (p=0,001), поздняя диарея 3-4 ст. – 66 и 41% (p=0,001), тошнота и рвота 3-4 ст. – 11 и 5% (p=0,0001), нейтропения 3 ст. – 40 и 34% (p=0,03), фебрильная нейтропения – 7 и 0%, анемия >2 ст. – 28 и 12% (p=0,05), астения >3 ст. – 24 и 18% (p=0,001), алопеция >3 ст. – 40 и 34% (p=0,2) соотв. Т.о., режим введения *иринотекана*, использованный во второй группе, обладает таким же терапевтическим эффектом, но гораздо меньшей токсичностью [Tsavaris N., Ziras N., Giannakakis T. et al., 2004].
- *Иринотекан* vs модифицированные режимы (режимы Lokich, De Gramont, AIO) в лечении прогрессирования после ХТ *фторурацилом* = СПЖ – соотв. 10,8 и 8,5 мес, выживаемость 1 год – соотв. 45% и 32% [Орлова Р.В., 2002].
- **FOLFIRI** после **FOLFOX-6** вызывает 4% Рм, а схема **FOLFOX-6** после **FOLFIRI** – 15% Рм, медиана ПЖ – соотв. 20,6 и 21,5 мес [Tournigand C., Andre T. et al., 2004].
- **FOLFOX-4** = 19% Рм после 2 или более циклов в группе 16 ранее леченных больных распространенным КРР; медиана времени до прогрессирования – 4 мес, медиана общей ПЖ – 7 мес. Осложнения преимущественно 1-2 ст.: нейтропения, гастроинтестинальная и нейротоксичность [Ying J., Zhong H., Feng H., 2005].
- **FOLFOXIRI** в сравнении с **FOLFIRI** = соотв. 60% и 34% Рм, время до прогрессирования – 9,8 и 6,9 мес, общая выживаемость – 22,6 и 16,7 мес [Falkone et al., 2007].

МХТ метастатического колоректального рака

- *Иринотекан* (212-350 мг/м² 1 раз в 3-4 недели) в группе 16 больных метастатическим РТПК в качестве второй линии ХТ; за 30 мин до инфузии *иринотекана* проводили премедикацию: *ондансетрон* (8 мг внутрь), *атропин* (0,25 мг п/к) и *дексаметазон* (16 мг в/в); *лоперамид* применяли при начальных признаках диареи = 19% частичных Рм + 47% стабилизаций. Отсроченная диарея в 57% циклов, лейкопения 3-4 ст. в 54% циклов, фатальные нарушения функции печени и почек у 4 больных [Nikolic-Tomasevic Z., Jelic S., Popov I., Radosavljevic D., 2000].
- *Иринотекан* (300-350 мг/м² в/в в 1 день) 1 раз в 3 недели. Осложнения: нейтропения 3-4 ст., фебрильная нейтропения (12%) и диарея [Rougier P., Paillot B., LaPlanche A. et al., 1997].

- *Иринотекан* (350 мг/м² 1 раз в 3 недели) в группе 174 больных диссеминированным раком толстой кишки в качестве ХТ второй линии = 2% полных и 25% частичных Рм [Iveson T., Eggleton S.P.H., Hickish T. et al., 1998].
- *Иринотекан* (350 мг/м² 1 раз в 3 недели до прогрессирования) в качестве первой линии ХТ = 20-32% Рм длительностью до 6 мес, в т.ч. единичные полные Рм при метастазах в печени и легких [Conti J.A., Kemeny N., Saltz L. et al., 1994].
- *Иринотекан* (125 мг/м² 1 раз в неделю в течение 4 недель каждые 6 недель) в качестве ХТ второй линии; в группе 61 больной диссеминированным раком толстой кишки = полные Рм у 5 (8,2%) и частичные у 6 (9,8%) пациентов [Lopez-Alvares P., Martinez-Guisado M., Huidobro G. et al., 2001].
- *Иринотекан* (350 мг/м² в/в 90-минутная инфузия в 250 мл 0,9% р-ра натрия хлорида 1 раз в 3 недели; медиана количества циклов – 6) в группе 60 больных распространенным КРР, резистентным к *фторурацилу* = 1,7% полных Рм, 13,6% ЧРм, 42,4% стабилизаций. Медиана времени до прогрессирования – 4,4 мес, медиана ПЖ – 10,5 мес. Осложнения: нейтропения 3-4 ст. – 48,3%, фебрильная нейтропения – 10%, тошнота и рвота – 71,7%, алоpecia – 80,3%, холинергический синдром в первые 24 часа после инфузии *иринотекана* – 43,3%, отсроченная диарея – 75% [Anton A., Aganda E., Carrato A. et al., 2003].
- *Капецитабин* в сравнении со схемой Mayo {кальция фолинат (20 мг/м² в/в в 1-5 дни) + *фторурацил* (425 мг/м² в/в в 1-5 дни); периодичность циклов – 4 недели} в группе 1207 ранее не леченных больных распространенным КРР = соотв. 2,6% и 17% Рм (p<0,0002), медиана ПЖ – соотв. 12,9 и 12,8 мес, время до прогрессирования – соотв. 4,6 и 4,7 мес; нейтропения 3-4 ст. – соотв. 2,4% и 23,1%, диарея – соотв. 13% и 12%, ладонно-подошвенный синдром – соотв. 17% и 0% [Cox J.V., Pazdur A., Thibault A. et al., 1999; Twelves C., Harper P., Van Cutsem E. et al., 1999].
- *Капецитабин* (1250 мг/м² 2 раза в сутки с 1 по 14 день циклами по 3 недели) в сравнении со схемой **Mayo** = соотв. 24,8% и 15,5 % Рм, медиана общей ПЖ – соотв. 13,3 и 12,5 мес. Осложнения 3-4 ст.: нейтропения – соотв. 2,6% и 25,9%, диарея –15,4% и 14%, стоматит – 3% и 16%, рвота – 3,6% и 4,7%, ладонно-подошвенный синдром – 18,1% и 0,7% [Hoff P.M., Ansari R., Batist G. et al., 2001].
- *Оксалиплатин* (100-130 мг/м² в/в капельно в течение 2-6 часов 1 раз в 3 недели) =18% Рм [Vescouarn Y., Ychou M., Ducreux M. et al., 1998; Diaz-Rubio E., Sastre J., Zaniboni A. et al., 1998].
- *Оксалиплатин* (130 мг/м² 2-часовая инфузия 1 раз в 3 недели или 85 мг/м² 2-6-часовая инфузия 1 раз в 2 недели) в качестве первой или второй линии ХТ = до 20% и 10% Рм соотв. [Переводчикова Н.И., 2001].
- *Ралтитрексид* (3 мг/м² 15-минутная в/в инфузия 1 раз в 3 недели) в группе 16 больных распространенным раком толстой кишки = 6% полных и 25% частичных Рм, длительностью соотв. 38 и 19,6 недель; стабилизация – 18%; медиана ПЖ после достижения Рм, стабилизации или прогрессирования соотв. 48 недель, 42 недели и 20 недель. Метастазы в печени наиболее чувствительны к ХТ. Осложнения: нейтропения 3 ст. – 11%, анемия 3 ст. – 5,5%, тромбоцитопения 3 ст. – 5,5%, гепатотоксичность 3-4 ст. –22%. Дозолимитирующая токсичность (диарея 2 ст.) контролировалась *лоперамидом* [Реутова Е.В., 2001].
- *Тевафур* (1600 мг/день по 800 мг/м² 2 раза в сутки внутрь ежедневно в 1-21 дни) циклами по 6-8 недель в сравнении с *тевафур* (1600 мг/день внутрь 3 раза в день: 9 ч – 800 мг, 15 ч – 400 мг и 21 ч – 400 мг) + *кальция фолинат* (500

мг/день внутрь 5 раз в день по 100 мг в 7 ч, 8 ч, 9 ч, 15 ч и 21 ч) в 1-21 дни циклами по 6-8 недель = соотв. 12,1% и 24,2% Рм и 24,2% и 33,3% стабилизаций. Осложнения: стоматит – 5,7% и 41,6% соотв., диарея – 8% и 21,3%, тошнота – 2,2% и 9%, рвота – 1,1% и 4,5%. Гемотоксичность минимальная [Манзюк Л.В., Переводчикова Н.И., Горбунова В.А. и др., 2001].

- УФТ* (300-600 мг/м²/день в течение 4 и более недель) = 25% Рм [Ota K., Taguchi I., Kimura K., 1988].
- Фторурацил (200 мг/м² в/в 24-часовая постоянная инфузия с помощью инфузомата в течение 6-8 недель (режим **Lokich**).
- Фторурацил (300 мг/м²/день постоянная в/в инфузия в течение 10 недель) в качестве ХТ первой линии распространенного рака толстой кишки = 30% Рм. Осложнения: ладонно-подошвенный синдром [Meta Analysis Group in Cancer, 1998].

Высокий уровень опухоль-инфильтрирующих лимфоцитов (TILs) в наибольшей степени связан с лучшими показателями общей выживаемости у пациентов с правосторонними опухолями КРР

- В нескольких исследованиях сообщается о высоком уровне инфильтрации ТП и натуральными киллерами, которые связаны с наилучшим прогнозом при колоректальном раке (КРР).
- Berntsson J. et al. (2017) оценили уровень всех 3-х типов ТILs: Т-киллеров, Т-хелперов и натуральных киллеров (NK-клетки). Иммуногистохимическая экспрессия CD3, CD8, FoxP3 и CD56 была проанализирована в 557 гистологических препаратах КРР. Во всей когорте высокий уровень инфильтрации всеми типами исследованных иммунных клеток достоверно коррелировал с лучшей 5-летней общей выживаемостью как в одномерном, так и в многофакторном анализе с учетом возраста, TNM-стадии, степени дифференцировки и наличия сосудистой инвазии.
- Выраженная инфильтрация клетками с экспрессией CD3 + и CD8 + была независимым благоприятным прогностическим фактором для опухолей, расположенных в правой половине ободочной кишки (ОР = 0,53, ДИ 95% 0,29-0,95 и ОР = 0,35, 95% ДИ 0,19-0,65, соответственно), однако такая зависимость не была описана при опухолях, локализующихся в левом фланге ободочной кишки и в прямой кишке.
- Когда статус микросателлитной нестабильности был включен в скорректированную модель исследования, только инфильтрация CD8+ клетками оставалась независимым благоприятным прогностическим фактором в опухолях, располагающихся в правой половине ободочной кишки. Высокий уровень инфильтрации клетками с экспрессией FoxP3+ был независимым благоприятным прогностическим фактором для опухолей в прямой кишке (ОР = 0,54, 95% ДИ 0,30-0,99), но не в правом или левом фланге ободочной кишки. Инфильтрация CD56+ клетками не оказывала какого-либо независимого прогностического воздействия после стратификации в зависимости от локализации первичного очага опухоли.
- Таким образом, результаты показали, что высокий уровень опухоль-инфильтрирующих лимфоцитов (TILs) в наибольшей степени связан с лучшими показателями выживаемости у пациентов с правосторонними опухолями (Berntsson J. et al., 2017).

КОРТИКОСТЕРОМА

Е.В. Цырлина, А.С. Артемьева

Кортикостерома – аденома коры надпочечника, опухоль, исходящая из кортикального слоя надпочечника. Доброкачественные кортикостеромы (аденомы), составляют более 50 % наблюдений, злокачественный аналог аденокортикальной аденомы – аденокортикальный рак. Чем меньше размер опухоли и больше возраст больного, тем более вероятен ее доброкачественный характер.

Кортикостерома – опухоль, способная продуцировать глюкокортикоиды. Избыточная продукция кортизола опухолью приводит к развитию эндогенного гиперкортицизма – синдрома Иценко-Кушинга.

Патогенез заболевания обусловлен избыточной длительной продукцией опухолью глюкокортикоидов, в меньшей степени – минералокортикоидов и андрогенов и особенностями биологических эффектов гормонов на тканевом уровне.

Клиническая картина весьма характерна и проявляется развивающимся симптомокомплексом гиперкортицизма. Изменения выявляют практически во всех органах и системах. Наиболее ранними и постоянными проявлениями заболевания считают центрипетальный тип ожирения (кушингоидное ожирение), артериальную гипертензию (у 90-100%), головную боль, мышечную слабость и быструю утомляемость, нарушение углеводного обмена (нарушение толерантности к глюкозе или стероидный диабет) и половой функции (дисменорея, аменорея). Обращают внимание на синюшно-багровые полосы растяжения (стрии) на коже живота, молочных желез и внутренних поверхностей бедер, петехиальные кровоизлияния. У женщин отмечают явления вирилизма – гирсутизм, барифонию, гипертрофию клитора, у мужчин – признаки демаскулинизации – снижение потенции, гипоплазию яичек, гинекомастию. Развивающийся у большинства пациентов остеопороз может являться причиной компрессионных переломов тел позвонков. У 25-30 % пациентов выявляют мочекаменную болезнь, хронический пиелонефрит. Нередко развиваются психические нарушения (возбуждение, депрессия).

Довольно яркие клинические проявления гиперкортицизма, сочетающиеся с повышением суточной экскреции свободного кортизола с мочой, свидетельствуют о наличии синдрома Иценко-Кушинга.

Для дифференциальной диагностики кортикостеромы, болезни Иценко-Кушинга и эктопированного АКТГ-синдрома используют большую дексаметазоновую пробу (большая проба Лиддла), определяют уровень АКТГ. При наличии кортикостеромы прием *дексаметазона* (8 мг внутрь в 24 ч) не приводит к снижению уровня кортизола крови (забор проводят на следующий день в 8 ч утра). Повышенный уровень АКТГ свидетельствует о вероятном АКТГ-эктопическом синдроме.

Топическая диагностика кортикостеромы основывается на применении полипозиционного УЗИ, КТ и МРТ, чувствительность которых достигает 90-98%. Возможно использование скинтиграфии надпочечников с ¹³¹I-холестеролом.

Единственным радикальным методом лечения кортикостеромы является хирургический. В последние годы для этих целей все чаще используют минимально инвазивные эндовидеохирургические операции. При злокачественной опухоли после операции назначают ХТ.

Высокая вероятность развития в раннем послеоперационном периоде острой надпочечниковой недостаточности, обусловленной атрофией контралатерального надпочечника, требует применения своевременной (профилактической)

и адекватной заместительной терапии *кортизоном* или *кортизон ацетатом*, а также минералкортикоидами (*кортинефф*, *флоринеф*).

ПХТ кортикостеромы

- **ВЕР** {*блеомицин* (30 мг в/в 1 раз в неделю в течение 9 недель) + *этопозид* (100 мг/м² в/в в 1-5 дни каждые 3 недели) + *цисплатин* (20 мг/м² в/в в 1-5 дни каждые 3 недели)}.
- **САР** {*циклофосфамид* (600 мг/м² в/в в 1 день) + *доксорубицин* (40 мг/м² в/в в 1 день) + *цисплатин* (50 мг/м² в/в в 1 день) циклами по 3 недели}.
- *Митотан** (5 г ежедневно внутрь в течение 14 недель) + *фторурацил* (500 мг/м² в/в один раз в 3 недели).
- *Митотан** (6-15 мг/кг/сутки внутрь в 3-4 приема) + *фторурацил* (500 мг/м² в/в в 1 день) + *дакарбазин* (200 мг/м² в/в 30-минутная инфузия в 1 день) + *эпирубицин* (30 мг/м² в/в в 1-3 дни), максимально 9 циклов по 3 недели.
- При распространенном процессе *митотан** применяют в комбинации с *этопозидом*, *доксорубицином* и *цисплатином* [Creemers S.G. et al., 2015].
- *Цисплатин* (50 мг/м² в/в в 1 день) + *доксорубицин* (40 мг/м² в/в в 1 день) + *циклофосфамид* (600 мг/м² в/в в 1 день) циклами по 3 недели.
- *Цисплатин* (40 мг/м² в/в в 1 день) + *этопозид* (100 мг/м² в/в в 1 день) + *блеомицин* (30 МЕ в/в в 1 день) циклами по 4 недели.
- ХТ редко оказывается эффективной, что заставляет искать маркеры чувствительности кортикостеромы к проводимому лечению. Маркером прогноза течения кортикостеромы считается Ki67. При Ki67 <10% прогноз лучше, чем при Ki67 ≥20% [Beuschlein F. et al., 2015].
- Опухоли коры надпочечников могут сопровождаться гиперпродукцией андрогенов и эстрогенов [Fassnacht M., Allolio B., 2009]. Для подавления стероидогенеза могут использовать *кетоконазол* или *метипрапон**, а также *аминоглутетимид** (одни или в комбинации) [Cocuff J.B., et al., 2015; Creemers S.G. et al., 2015]. Может также применяться *мифепристон**, снижающий эффект кортизола за счет конкуренции с ним на уровне связывания с рецепторами [Fleseriu M. et al., 2012].
- При гиперпродукции андрогенов и эстрогенов может применяться *верошпирон* по 100 мг 2 раза в сутки [Hunter M.H., Carek P.J., 2003].

Прогноз при доброкачественных кортикостеромах благоприятный; в случаях злокачественных опухолей, как правило, неблагоприятный.

МХТ кортикостеромы

- *Аминоглутетимид** (250 мг внутрь каждые 6 часов с постепенным повышением дозы до 2 г в сутки) в сочетании с *гидрокортизоном* (по 30 мг в день) или *кортизон ацетатом* (25 мг утром и 12,5 мг днем), или *дексаметазоном* (2 мг 3 раза в день).
- *Кетоконазол* (200-600 мг в день).
- *Митотан** (по 2 г внутрь 3-4 раза в сутки длительно с постепенным повышением дозы на 500 мг/сутки до достижения суточной дозы 8-12 г). Для эффективного лечения концентрация *митотана* в плазме должна составлять 14 – 20 мг/л.
- Терапия *митотаном** может сопровождаться побочными эффектами (тошнота, диарея, сонливость), которые в ряде случаев могут приводить к его отмене [Allolio B., Fassnacht M., 2006].

- Лечение длительное, проводится под контролем содержания кортикостероидов в крови и моче (каждые 10-14 дней) ввиду возможности развития надпочечниковой недостаточности.

ЛЕЙОМИОСАРКОМА

Лейомиосаркома – злокачественная опухоль, демонстрирующая чистую гладкомышечную дифференцировку, чаще встречается в мягких тканях забрюшинного пространства, включая область таза. Раньше лейомиосаркомы называли также гастроинтестинальные стромальные опухоли (см.).

Наличие мутации КИТ (CD117) определяет чувствительность некоторых лейомиосарком к *иматинибу*, *сунитинибу* и *нилатинибу*.

См. Опухоли мягких тканей.

ЛИМФАНГИОМАТОЗ

С.А. Кулева, М.А. Бланк, О.А. Бланк

Диссеминированный лимфангиоматоз – редкое заболевание, характеризующееся диффузной или мультифокальной пролиферацией лимфатических сосудов в мягких тканях, внутренних органах и костях, встречается, главным образом, у лиц моложе 20 лет.

Клинические проявления зависят от локализации поражения, первичной манифестацией часто являются респираторные симптомы.

Прогноз обычно плохой, особенно при вовлечении легких.

- *Рекомбинантный интерферон альфа-2b* (1,5 млн. МЕ в день п/к в течение 28 мес) = значительное клиническое и рентгенологическое улучшение у мальчика 3,5 лет, поступившего с респираторными нарушениями, инфильтратами в легких, литическими очагами в ребрах, мелкими кистами в селезенке [Laverdiere C. et al., 2000].
- *Бевацизумаб* (10 мг/кг 1 раз в мес) = стабилизация более 27 мес у мальчика 2,5 лет с прогрессирующей формой лимфангиоматоза и литическим полиоссальным поражением [Grunewald T.G. et al., 2010].
- *Сиролимус* (с индивидуальным подбором дозы с тем, чтобы минимальная концентрация в крови составляла 4-12 нг/мл) = полный регресс лимфангиоматоза шеи и грудной клетки у новорожденной девочки [Laforgia N. et al., 2015].

ЛИМФОМА ХОДЖКИНА

Л.В. Филатова, С.М. Алексеев, А.С. Артемьева, Д.А. Звягинцева,
Т.Ю. Семиглазова

Лимфома Ходжкина (ЛХ) – В-клеточная лимфома с выраженным реактивным полиморфноклеточным микроокружением, характеризующаяся присутствием в опухолевом субстрате одноядерных клеток Ходжкина и многоядерных гигантских клеток Березовского-Рид-Штернберга (БРШ). Классическая ЛХ составляет около 15-30% среди всех лимфом. По классификации ВОЗ выделяют классическую ЛХ (95%) и нодулярную ЛХ с лимфоидным преобладанием (5%).

Рассматривают 4 гистологических варианта классической ЛХ:

- нодулярный склероз (70% случаев);
- смешанно-клеточный вариант (20-25%);
- классический вариант с большим количеством лимфоцитов (5%);

- вариант с лимфоидным истощением (1-5%).

Все гистологические варианты классической ЛХ характеризуются одинаковым фенотипом: CD30 (100% случаев), CD15 (75-85%), PAX-5 (95%). Опухолевые клетки экспрессируют CD20 приблизительно в 40% случаев. В опухолевых клетках с разной частотой в зависимости от гистологического варианта выявляется вирус Эпштейна-Барр.

Нодулярная ЛХ с лимфоидным преобладанием (НЛХЛП) встречается очень редко, иммуноморфологически и клинически отличается от классической ЛХ. Типичные клетки БРШ немногочисленны или отсутствуют. Опухолевые лимфогистиоцитарные клетки не экспрессируют CD15 и CD30 (в редких случаях обнаруживается слабая экспрессия CD30). Большая часть малых лимфоцитов экспрессирует CD20.

Диагноз ЛХ должен быть верифицирован опытным морфологом с обязательным иммуногистохимическим исследованием.

ЛХ является высоко курабельным заболеванием. Применение современной терапии высокоэффективно, позволяет индуцировать полную ремиссию, излечивая от 80 до 95% пациентов с первичной ЛХ, при этом 5-летняя выживаемость превышает 80-90%. Тем не менее, у 5-30% пациентов ЛХ возникают рецидивы или первично-рефрактерное течение заболевания. В настоящее время терапия ЛХ направлена на достижение высокой частоты полного излечения от заболевания при минимальной поздней (после 10 лет наблюдения) токсичности, прежде всего снижение риска возникновения индуцированных опухолей, сердечно-легочных осложнений.

Определение стадии проводится по классификации Ann Arbor (1971) в модификации Cotswold (1989).

Большое значение придается определению факторов риска для разделения пациентов на прогностические группы для выбора оптимальной тактики лечения.

Таблица - Неблагоприятные факторы прогноза (Классическая лимфома Ходжкина I-II стадия)

Факторы риска	GHSG	EORTC	NCCN
Возраст		≥ 50 лет	
Гистологический вариант			
СОЭ, В-симптомы	СОЭ >50 при А ст.; СОЭ >30 при В ст.	СОЭ >50 при А ст.; СОЭ >30 при В ст.	СОЭ >50; В-симптомы
Поражение средостения	МТИ >0,33 или X ≥10 см	МТИ >0,35	МТИ >0,33
Поражение зон ЛУ	>2	>3	>3
Е-стадия	любая		
Массивное поражение (bulky)			>10 см

Зоны лимфатических узлов:

- Правые, левые шейные лимфатические узлы (околоушные, верхние шейные, средние или нижние шейные, задние шейные, надключичные).
- Медиастинальные лимфатические узлы (паратрахеальные, медиастинальные, корня).
- Правые, левые подмышечные лимфатические узлы.
- Правые, левые надмышечковые лимфатические узлы.

- Мезентериальные лимфатические узлы (мезентериальные, ворот селезенки, ворот печени, портальные, чревные).
- Парааортальные лимфатические узлы (парааортальные, общие подвздошные, наружные подвздошные).
- Правые, левые паховые (паховые, бедренные).
- Правые, левые лимфатические узлы (подколенные).

Эффективность терапии ЛХ оценивается в соответствии с пересмотренными критериями ответа для злокачественных лимфом, изложенных в руководстве Международной рабочей группы (Cheson, 2007).

Терапия пациентов благоприятной прогностической группы (ранние I/II стадии без факторов риска)

- Стандартная терапия ранних стадий ЛХ с благоприятным прогнозом включает 2-4 цикла **ABVD** в комбинации с ЛТ в СОД 20-30 Гр на зоны исходного поражения [Engert A., Franklin J., Eich Н.Т. et al., 2007; Fermé С., Eghbali Н., Meerwaldt J.H. et al., 2007; Klimm В., Engert А., 2009].
- При минимальных проявлениях болезни может быть достаточно проведения 2 циклов **ABVD** с последующей ЛТ в СОД 20 Гр. В последние годы существенно сократились объемы ЛТ до облучения только зон поражения минимальными полями в сниженных дозах. Использование комбинированного химиолучевого лечения для ранних стадий ЛХ значительно снижает частоту рецидивов [Herbst С., Rehan FА., Brillant С. et al., 2010]. При достижении ПРм после 2 циклов **ABVD**, особенно у молодых пациентов, допустимо проведение суммарно 4-6 циклов **ABVD** без ЛТ. Общая 10-летняя выживаемость (ОВ) составляет 90% [Raemaekers J.M.M., 2006].
- У пациентов благоприятной прогностической группы (ранние I/II стадии без факторов риска) активно изучаются возможности снижения частоты поздних осложнений за счет уменьшения интенсивности ХТ, снижения доз и сокращения объемов облучения, а также применения риск-адаптированной терапии с учетом результатов ПЭТ/КТ [Andre M.P., Reman O., Federico M. et al., 2012; Cercí J.J., Pracchia L.F., Linardi С.С. et al., 2010]
- Для снижения частоты ложноположительных результатов ПЭТ/КТ в 2009 году в Довиле предложены новые международные критерии (Deauville 1-5), сравнивающие накопление РФП в зонах поражения, средостении и печени, для оценки промежуточного ПЭТ-ответа на лечение и после его завершения [Barrington S.F., Qian W., Somer E.J. et al., 2010] (табл.).
- Исключение из режима **ABVD** *блеомицина* и *дакарбазина* (схема **AV**) или *дакарбазина* (схема **ABV**) с целью снижения токсичности не привело к ожидаемым результатам [Borchmann P, Diehl V, Goergen H, et al., 2010].

Таблица - Шкала накопления РФП в зонах поражения для оценки ПЭТ-ответа на лечение (Шкала Deauville, 5-балльная)

ПЭТ/КТ(-)	1 балл	нет накопления
	2 балла	накопление в очаге ниже, чем в средостении
	3 балла	накопление в очаге выше, чем в средостении, но ниже чем в печени
ПЭТ/КТ(+)	4 балла	накопление в очаге умеренно выше, чем в печени
	5 баллов	накопление в очаге значительно выше, чем

		в печени, или появление новых патологических очагов
--	--	---

Протокол лечения пациентов благоприятной прогностической группы:

- 2-4 цикла **ABVD** + ЛТ на зоны исходного поражения СОД 20-30 Гр;
- 2 цикла **ABVD** + 2 цикла **BEACOPPesc +/-** ЛТ на зоны исходного поражения СОД 30 Гр;
- 6 циклов **ABVD**.

При достижении ПЭТ/КТ(-) ПРм после 2 циклов **ABVD** проводится ЛТ на зоны исходного поражения СОД 20-30 Гр. Около 80% пациентов достигают ПЭТ/КТ(-) ремиссии.

При достижении ПЭТ/КТ(+) статуса после 2 циклов **ABVD** проводится:

- 2 цикла **ABVD** + ЛТ на зоны исходного поражения 20-30 Гр;
- 4 цикла **ABVD**;
- 2 цикла **BEACOPPesc +/-** ЛТ на зоны исходного поражения СОД 30 Гр.

При прогрессировании проводится вторая линия терапии (обязательно выполнение повторной биопсии).

Терапия пациентов промежуточной прогностической группы

- Для ранних стадий ЛХ с неблагоприятным прогнозом показано проведение 4-6 циклов **ABVD** в комбинации с ЛТ в СОД 30 Гр на зоны исходного поражения, при этом 5-летняя ОВ составляет 85-90% [Gisselbrecht C., Mounnier N., Andre M. et al., 2005]. Для пациентов данной категории приоритетным является применение комбинированной химиолучевой терапии.

Умеренная интенсификация лечения с применением режима **BEACOPPbas** с консолидирующей ЛТ в редуцированных дозах 20 Гр не выявила различий ($p=0,7$) в 5-летней ОВ по сравнению с режимом **ABVD**, хотя отмечено улучшение выживаемости, свободной от неудач лечения (ВСНЛ), $p=0,016$. Токсичность, связанная с лечением, чаще отмечалась при проведении режима **BEACOPPbas**. Режим **BEACOPPbas** не является стандартом в лечении ЛХ.

Сочетание 2 циклов **BEACOPPesc** и 2 циклов **ABVD** с последующей ЛТ в СОД 30 Гр повысило 5-летнюю выживаемость до прогрессирования ($p<0,001$).

Протокол лечения пациентов промежуточной прогностической группы:

- 4-6 цикл **ABVD** + ЛТ на зоны исходного поражения СОД 30 Гр
- 2 цикла **BEACOPPesc** + 2 цикл **ABVD** + ЛТ на зоны исходного поражения СОД 30 Гр
- 6 цикла **ABVD**
- При прогрессировании (обязательно выполнение повторной биопсии) проводится вторая линия терапии.

**Терапия пациентов неблагоприятной прогностической группы
(распространенные стадии)**

- Пациентам в возрасте до 60 лет рекомендуется проведение 6 циклов **ABVD** или 6 циклов **BEACOPPesc** с последующим облучением ПЭТ/КТ(+) резидуальных очагов размером более 2,5 см в СОД 30 Гр.
- Пациентам старше 60 лет терапией выбора считается режим **ABVD**, который сопровождается наименьшей токсичностью.
- ЛТ проводится в СОД 30 Гр на остаточные (резидуальные) очаги и/или исходно большие опухолевые массы (более 5 см).

Проведение 6 циклов оптимально для распространенных стадий ЛХ [Diehl V., Franklin J., Pfreundschuh M., Lathan B. et al., 2003]. Около 70% пациентов с распространенными стадиями ЛХ могут быть излечены 6 циклами ХТ.

Результаты исследования RATHL показали возможность исключения *блеомицина* из дальнейших циклов **ABVD** у пациентов с ПЭТ/КТ(-) статусом после 2 циклов без снижения общей эффективности лечения. Трехлетняя ВВП и ОВ составили 85% и 97% при продолжении лечения по схеме **ABVD**, по схеме **AVD** – 84% и 97%. Однако пульмональная токсичность чаще регистрировалась у пациентов, продолжающих получать *блеомицин* на момент окончания лечения ($p < 0,001$), через 1 ($p < 0,001$) и 2 года ($p = 0,049$). У пациентов с ПЭТ/КТ(-) статусом после 2 циклов **ABVD** ЛТ не проводилась независимо от наличия массивного поражения или остаточной опухолевой массы. [Johnson P.W., McKenzie H., 2015].

Пятилетняя ОВ пациентов неблагоприятной прогностической группы достигает 80-85%, неудачи лечения отмечаются в 30-40% случаев после проведения антрацилин-содержащих режимов ХТ [Kuruville J., 2009].

Hasenclever D. и Diehl V. [Hasenclever D., Diehl V., 1998] выделили 7 неблагоприятных факторов прогноза для пациентов с распространенными стадиями ЛХ.

Международный прогностический индекс (каждый фактор = 1) для распространенных стадий:

- Альбумин <40 г/л
- Гемоглобин <105 г/л
- Мужской пол
- Возраст ≥ 45 лет
- Стадия IV
- Лейкоцитоз $\geq 15,0 \times 10^9$ /л
- Лимфопения $<8\%$ при подсчете формулы крови или $<0,6 \times 10^9$ /л.

При распространенных стадиях ЛХ с международным прогностическим индексом (IPS) 0-1 риск возникновения рефрактерных форм или рецидивов ЛХ составляет 20%, с $IPS \geq 4$ – более 50%. Поэтому у пациентов с $IPS \geq 3-4$ оправдано проведение интенсивной программы в первой линии – **BEACOPPesc**.

Программа **BEACOPPesc** превосходит **BEACOPPbas** по показателям 10-летней ВСНЛ и ОВ (82%, 70% и 86%, 80%, $p < 0,0001$ и $p = 0,0053$) [Engert A., Diehl V., Franclin J. et al., 2009]. Для снижения токсичности режима **BEACOPPesc** используются различные варианты деэскалации: уменьшение циклов **BEACOPPesc**, применение режима **BEACOPP-14**.

Протокол HD12 не выявил статистических различий в результатах лечения при сравнении 8 циклов **BEACOPPesc** и сочетания 4 циклов **BEACOPPesc** с 4 циклами **BEACOPPbas** [Borchmann P., Haverkamp H., Diehl V. et al., 2011]. Пациентам с распространенными стадиями ЛХ с $IPS \geq 3$ при адекватном ПЭТ/КТ-ответе после 2 циклов **BEACOPPesc** лечение может продолжаться по схеме **ABVD** без снижения эффективности; при этом 5-летняя ОВ составляет 91%, бессобытийная выживаемость (БСВ) – 78%.

Исследование HD15 сравнения эффективности и безопасности 8 циклов **BEACOPPesc**, 6 циклов **BEACOPPesc** и 8 циклов **BEACOPP-14** выявило преимущества 6 циклов **BEACOPPesc** с ЛТ, проведенной при ПЭТ/КТ(+) остаточной опухоли размерами более 2,5 см. Пятилетняя ВСНЛ и ОВ составляют 84,4%, 89,3%, 85,4% и 91,9%, 95,3%, 94,5% ($p = 0,019$). При проведении 6 циклов **BEACOPPesc** отмечены более низкая летальность, связанная с проводимым лечением (7,5%, 4,6% и 5,2%), и меньшая частота возникновения вторых опухолей (4,7%, 2,4% и 3,1%) [Engert A., Haverkamp H., Kobe C. et al., 2012]. По данным

разных исследователей, консолидирующая ЛТ может не проводиться при ПЭТ/КТ(-) ЧРм после завершения ХТ.

Режим **ABVD** остается наиболее оптимальным для терапии первой линии ЛХ по соотношению эффективности и токсичности. Режим **BEACOPPesc** улучшает показатели ОБ, контроль опухоли, снижает частоту ранних рецидивов ЛХ.

Российские клинические рекомендации по диагностике и лечению лимфопролиферативных заболеваний (2016 г.) для пациентов с распространенными стадиями ЛХ с IPS-3-7 в качестве альтернативной программы предлагают режим **BEACOPP-14**, при сравнимой эффективности режимов **BEACOPPesc** и **BEACOPP-14**, режим **BEACOPP-14** менее токсичный [Поддубная И.В., Савченко В.Г., 2016.].

Перспективные направления терапии ЛХ связаны с проведением рискадаптированной терапии в соответствии с IPS, применением ПЭТ/КТ как фактора прогноза эффективности лечения и возможности оптимизации последующей терапии, с ранней интенсификацией лечения пациентов с высоким риском возникновения рецидивов, с индивидуализацией выбора программ терапии с учетом молекулярно-генетических особенностей заболевания, сочетанием комбинированной химиолучевой терапии с таргетной терапией (*ритуксимаб, анти-CD30, анти-CD25, бевацизумаб, леналидомид, эверолимус* и др.) [Batlevi S.L., Younes A., 2013]. Изучается прогностическое значение морфологических, иммуногистохимических факторов риска в сочетании с промежуточным ПЭТ/КТ статусом у пациентов ЛХ [Meginan M., 2015].

Брентуксимаб ведотин активно исследуется в комбинации с **ABVD** или **AVD** [Younes A., Connors J.M., Park S.I. et al., 2013]. Проводится дальнейшее изучение новых мишеней опухолевых клеток и их сигнальных путей. Современная терапия ЛХ направлена на излечение в первой линии с максимальной эффективностью и минимальной токсичностью.

Протокол лечения пациентов неблагоприятной прогностической группы

- 6 циклов **ABVD** + ЛТ резидуальных очагов ПЭТ/КТ(+) более 2,5 см СОД 30 Гр;
- 2 цикла **ABVD** + 4 цикла **BEACOPPesc** + ЛТ резидуальных очагов ПЭТ/КТ(+) более 2,5 см СОД 30 Гр
- 6 циклов **BEACOPPesc** + ЛТ резидуальных очагов ПЭТ/КТ(+) более 2,5 см СОД 30 Гр

Протокол лечения пациентов неблагоприятной прогностической группы (IPS ≥ 4, возраст < 60 лет)

- 6 циклов **BEACOPP-14** + ЛТ резидуальных очагов ПЭТ/КТ(+) более 2,5 см СОД 30 Гр.

Протокол лечения пациентов неблагоприятной прогностической группы (IPS ≥ 4, возраст < 60 лет)

- 2 цикла **BEACOPPesc** + 4 цикла **ABVD** + ЛТ резидуальных очагов ПЭТ/КТ(+) более 2,5 см СОД 30 Гр.
- При достижении ПЭТ/КТ(-) ПР после 2 циклов **BEACOPPesc** проводится 4 цикла **ABVD**.
- При прогрессировании (обязательно выполнение повторной биопсии) проводится вторая линия терапии.

Рефрактерные формы и рецидивы лимфомы Ходжкина

- ВДХТ с аутологичной трансплантацией гемопоэтических стволовых клеток (аутоТГСК) считается стандартом лечения первично-рефрактерных форм и первых рецидивов ЛХ [James P., 2009].
- У больных с рецидивами и рефрактерными формами ЛХ, которым не показана ХТ второй линии и ВДХТ в связи с тяжестью состояния, пожилым возрастом, с повторными рецидивами и получавших ранее несколько линий терапии, может проводиться МХТ.

Прогностически неблагоприятную группу представляют пациенты с первично-рефрактерными формами ЛХ. Применение режима **BEACOPPesc**, предложенного в 1992 году Немецкой группой по изучению ЛХ (GHSG), снизило частоту возникновения первично-рефрактерных форм до 2-5% с исходными I-II стадиями и 5-10% случаев с исходными III-IV стадиями ЛХ [Diehl V., Franklin J., Pfreundschuh M., Lathan B. et al., 2003].

В настоящее время *гемицитабин* является наиболее эффективным препаратом МХТ пациентов с рецидивами и резистентными формами ЛХ с частотой общих ответов (ОО) до 40% [Oki Y., Younes A., 2008; Santoro A., Bredenfeld H., Devizzi L. et al., 2000], у пациентов после неудачи проведенной ВДХТ с аутоТГСК частота ОО составляет 22% [Venkatesh H., Di Bella N., Flynn T.P. et al. 2004]. При применении *гемицитабина* в комбинации с другими цитостатиками, такими как *цисплатин*, *винорелбин*, *доксорубицин*, *ифосфамид* частота ОО превышает 70% [Oki Y., Younes A., 2008]. У пациентов с классической ЛХ с экспрессией CD20 (приблизительно 15-30%) *ритуксимаб* с *гемицитабином* или с программой **GIFOX** (*гемицитабин*, *ифосфамид*, *оксалиплатин*) может применяться при резистентном течении и рецидивах [Corazzelli G., Frigeri F., Marcacci G. et al., 2009; Gopal A.K., Press O.W., Shustov A.R. et al., 2010; Oki Y., Younes A., 2010].

Бендамустин может эффективно использоваться с частотой ОО 56% у ранее леченных больных ЛХ [Moskowitz A.J., 2012; Moskowitz A.J. Hamlin P.A., Perales M.A. et al., 2013].

Вторая линия терапии («спасения»)

- Оптимальный режим терапии второй линии не определен рандомизированными исследованиями; эффективные режимы – **ДНАР**, **ICE**, **IGEV**. При одинаковой эффективности с программами **mini-BEAM** и **Dexa-BEAM** платиносодержащие режимы терапии второй линии отличаются лучшей переносимостью. Результаты ПЭТ/КТ позволяют оценить статус болезни перед ВДХТ с аутоТГСК как фактор прогноза.
- Терапия второй линии позволяет достичь максимальной редукции опухоли до начала ВДХТ с минимальной токсичностью и эффективно мобилизовать гемопоэтические стволовые клетки для забора. Кроме этого терапия «спасения» проводится пациентам, которым не показана ВДХТ с аутоТГСК.
- В качестве терапии второй линии также применяются *брентуксимаб*, *брентуксимаб* с *бендамустин*ом. У пациентов с первично-рефрактерным течением ЛХ проведение терапии *брентуксимабом* с *бендамустин*ом повышает эффективность терапии второй линии.

Программа **ДНАР** (*цисплатин*, *цитарабин*, *дексаметазон*) – эффективная терапия «спасения» (частота ОО – 89% сопоставима с другими режимами, ПРм – 21%) с низкой токсичностью (лейкопения 4 ст. и тромбоцитопения 4 ст. – 43% и 48%). Этот режим также подходит для успешной мобилизации периферических стволовых клеток (ПСК) у 96% пациентов [Josting A, Franklin J, May M. et al., 2002].

Из *ифосфамид*-содержащих режимов чаще используется **ICE** (*ифосфамид, карбоплатин, этопозид*) с частотой ОО – 88% (ПРм – 26%), БСВ – 58% и успешной мобилизацией ПСК у 86% пациентов [Moskowitz C.H., Nimer S.D., Zelenetz A.D. et al., 2001].

Ретроспективное сравнение режимов **GDP** (*гемцитабин, дексаметазон, цисплатин*) и **mini-VEAM** не выявило различий в частоте ОО и ОВ (62% и 91% против 68% и 82%, $p=0,61$ и $p=0,23$). При этом доказано преимущество программы **GDP** в выживаемости, свободной от прогрессирования (ВСП) (74% и 35%, $p=0,005$), и успешной мобилизации ПСК (97% и 57%, $p=0,0003$) [Kuruvilla J., Nagy T., Pintilie M. et al., 2006].

В проспективном исследовании (CALGB 59804) эффективность режима **GVD** (*гемцитабин, винорелбин, пегилированный липосомальный доксорубицин**) при рефрактерных формах и рецидивах ЛХ сравнима с другими более токсичными программами терапии «спасения»: 4-летняя ОВ и БСВ составили 70% и 52%, а частота фебрильной нейтропении (ФН) – только 7% [Bartlett N.L., Niedzwiecki D., Johnson L. et al., 2007].

Комбинация *гемцитабина* и *винорелбина* успешно используется в режиме **IGEВ** (*ифосфамид, гемцитабин, винорелбин, преднизолон*). При частоте ОО 81% отмечена высокая частота ПРм – 54% по сравнению с другими режимами терапии второй линии. Важно отметить, что у 60% пациентов с первично-резистентной ЛХ был получен ответ на данную терапию: 3-летняя ОВ и БРВ составили 70% и 53%. Успешная сепарация ПСК была проведена у 99% пациентов [Santoro A., Magagnoli M., Spina M. et al., 2007].

Выбор режима терапии второй линии проводится в лечебных центрах соответственно внутренним протоколам.

Режим **BEACOPPesc** в терапии второй линии не рекомендуется, учитывая увеличение суммарной дозы антрациклиновых антибиотиков и выраженную гематологическую токсичность. Однако он может эффективно использоваться при ПЭТ(+) статусе после 2 циклов **ABVD** [Cavaliere E., Matturro A., Annechini G. et al., 2009; Eichnauer D.A., Engert A., 2009; Gallamini A., Patti C., Viviani S. et al., 2011].

Аутологичная трансплантация гемопоэтических стволовых клеток

- ВДХТ с аутоТГСК является современным стандартом терапии при рецидивах и рефрактерных формах ЛХ. ВДХТ с аутоТГСК эффективна у 50-60% пациентов при первом позднем химиочувствительном рецидиве ЛХ. При прогрессировании или раннем рецидиве ЛХ после ВДХТ с аутоТГСК прогноз становится крайне неблагоприятным.
- Последовательная ВДХТ с аутоТГСК и тандемная аутоТГСК изучаются как терапия выбора с целью улучшения результатов аутоТГСК при первично-рефрактерных ЛХ и рецидивах с неблагоприятными факторами прогноза: симптомы интоксикации, экстранодальное поражение, продолжительность первой ремиссии менее 12 мес [Castagna L., Magagnoli M., Balzarotti M. et al., 2007].

В Британском (BNLI) рандомизированном проспективном исследовании сравнения высокодозная ХТ (ВДХТ) по схеме **VEAM** с аутоТГСК и стандартной терапии «спасения» **mini-VEAM** бессобытийная выживаемость (БСВ) была значимо выше у пациентов, получивших ВДХТ с аутоТГСК, и составила 53% против 10%, $p=0,025$ [Linch D.C., Winfield D., Goldstone A.H. et al., 1993]. Преимущество ВДХТ с аутоТГСК при рецидивах ЛХ было подтверждено многоцентровым рандомизированным исследованием, проведенным позднее в Европе (GHSG, EBMT). Семилетняя ВСНЛ составила 49% в группе ВДХТ по схеме **VEAM** с аутоТГСК и 32% в группе стандартной ХТ второй линии по схеме **Dexa-VEAM** ($p=0,02$)

[Schmitz N., Haverkamp H., Josting A. et al., 2005]. По данным других не рандомизированных исследований, ВДХТ с различными режимами кондиционирования с аутоТГСК значительно улучшают долговременную выживаемость пациентов с рефрактерными формами и рецидивами ЛХ.

Интенсификация режима кондиционирования не влияет на показатели 3-летней ВСНЛ (67% против 72%, $p=0,51$) и ОВ (80% против 87%, $p=0,82$) по сравнению со стандартным режимом у пациентов с рецидивами ЛХ, чувствительными к ХТ [Josting A., Muller H., Borchmann P. et al., 2010].

Химиорезистентность определена как предиктивный фактор неблагоприятного прогноза ($p<0,0001$). Пятилетняя ОВ составила 86-79% при достижении ПРМ перед началом аутоТГСК, 59-37% при достижении ЧРМ и 13-17% при резистентной ЛХ, 5-летняя ВВП – 69%, 44% и 14% [Ferme C., Mounier N., Divine M. et al., 2002; Sirohi B., Cunningham D., Powles R. et al., 2008].

У пациентов с первично-рефрактерной ЛХ или рецидивом с неблагоприятными факторами прогноза результаты после тандемной аутоТГСК оказались лучше (5-летняя ОВ, БРВ и ВСНЛ составили 57%, 49% и 55%, чем в группе исторического контроля – 25-35%, 15-32% и 23-25%) [Constans M., Sureda A., Terol M.J. et al. 2003; Fung H.C., Stiff P., Schriber J. et al., 2007]. Кроме того, отмечены преимущества тандемной аутоТГСК по сравнению с ВДХТ с аутоТГСК у пациентов с резистентностью к циторедуктивной ХТ: 5-летняя ОВ составила 46% против 31% [Gopal A.K., Metcalfe T.L., Gooley T.A. et al., 2008; Morschhauser F., Brice P., Ferme C. et al., 2008].

Третья линия терапии

- Программы ICE, IVOx, GVD, IGEV применяются в третьей линии терапии после режима DНАР; DНАР или подобные (DНАС, DНАОx, GPD), GVD, IGEV – после режима ICE [Kuruville J., Keating A., Crump M., 2011; Santoro A., Magagnoli M., Spina M. et al., 2007].
- 2-4 цикла *брентуксимаб ведотин* +/- *бендамустин*. При достижении частичного или полного ответа на третьей линии терапии проводится аллоТГСК или ВДХТ с аутоТГСК (если ранее не проводилась).
- 8-16 циклов *брентуксимаб ведотин* (не кандидаты для ВДХТ с аутоТГСК, аллоТГСК).

Аллогенная трансплантация гемопоэтических стволовых клеток

- Место аллоТГСК в алгоритме терапии рецидивов ЛХ не определено.
- В рамках проспективных клинических исследований аллогенные трансплантации гемопоэтических стволовых клеток с режимами кондиционирования со сниженной интенсивностью (RIC аллоТГСК) могут проводиться при рецидивах ЛХ после аутоТГСК с сохраненной химиочувствительностью, предпочтительно в группе молодых пациентов [Crump M., 2008; Farina L. et al., 2010].

Роль аллогенной трансплантации при ЛХ продолжает обсуждаться. В середине 90-х г.г. аллогенные трансплантации гемопоэтических стволовых клеток с режимами кондиционирования со сниженной интенсивностью – минитрансплантации (RIC аллоТГСК) стали альтернативой аллоТГСК с классическими миелоаблативными режимами (MA аллоТГСК).

В ретроспективных исследованиях сравнения результатов аллоТСК и аутоТСК при рефрактерных формах и рецидивах ЛХ отмечена тенденция к снижению частоты рецидивов при аллоТГСК (34-48% против 51-77%, $p<0,05$) при отсутствии различий в показателях 5-летней актуальной ОВ и БСВ (20% и 22% против 13% и 14%, $p=0,9$). Однако снижение частоты рецидивов нивелировалось

высокой токсичностью при аллоТГСК, ограничивающей применение данного метода лечения. Летальность, не связанная с рецидивом, была значительно выше при аллоТГСК (48-58% и 27-41%, $p=0,047$) по сравнению с аутоТГСК [Акрек G., Ambinder R.F., Piantadosi S. et al., 2001; Anderson J.E., Litzow M.R., Appelbaum F.R. et al., 1993; Milpied N., Fielding A.K., Pearce R.M. et al., 1996].

В ретроспективных исследованиях сравнения RIC аллоТГСК и МА аллоТГСК показаны значительно лучшие результаты 3-летней БРВ, при проведении RIC аллоТГСК (21-24% против 48%, $p=0,003$). Пятилетняя ОВ и БРВ (28-29% и 25-18% против 22% и 20%) не имели статистически значимых различий ($p=0,06$ и $p=0,6$). Однако частота рецидивов оказалась выше в RIC аллоТГСК группе (57,3% против 30,4% в МА аллоТГСК группе, $p=0,04$) [Sureda A., Robinson S., Canals C. et al., 2008; Robinson S.P., Sureda A., Canals C. et al., 2009]. Аналогичные результаты ОВ и БРВ получены в проспективном исследовании [Alvarez I., Sureda A., Caballero M.D. et al., 2006].

RIC режимы предполагают улучшение долговременной выживаемости, но их применение ограничено высокой частотой рецидивов при сравнении с МА режимами. Для преодоления рефрактерности используют двойные трансплантации – аутоТГСК с последующей RIC аллоТГСК [Carella A.M., Cavaliere M., Lerma E. et al., 2000].

Химиолучевая терапия

- ЛТ «спасения» как альтернативный вариант лечения может использоваться при рецидивах ЛХ, особенно поздних, с локальными стадиями без симптомов интоксикации у пациентов, ранее не получавших ЛТ, или с рецидивами, возникшими вне зон предшествующего облучения с хорошим прогнозом.
- ЛТ «спасения» при рефрактерных формах и рецидивах ЛХ, протекающих чаще всего с диссеминацией процесса, применяется преимущественно в комбинации с ХТ [James P., 2009].
- Общий ответ после химиолучевой программы «спасения» у 88% пациентов позволил провести аутоТГСК. Показатели БСВ и ОВ с медианой наблюдения 43 мес составили 68% и 83% [Moskowitz C.H., Nimer S.D., Zelenetz A.D. et al., 2001].
- Тотальное нодальное облучение с высокодозной ХТ улучшает результаты 5-летней БСВ и ОВ с 15-45% до 83% у пациентов с неудачей лечения первой линии терапии [Evens A.M., Altman J.K., Mittal B.V. et al., 2007]. При применении тотального облучения тела с высокодозной ХТ у пациентов с высоким риском рецидивирования ЛХ, ранее не подвергавшихся ЛТ, 5-летняя БСВ достигает 60% [Brice P., 2008]. Химиолучевой режим кондиционирования нивелирует различия БСВ между химиорезистентными и химиочувствительными пациентами и неудачу первой линии терапии как неблагоприятный фактор прогноза [Evens A.M., Altman J.K., Mittal B.V. et al., 2007].
- У пациентов с неудачей лечения после аутоТГСК ЛТ «спасения» может локально (в облученных зонах) контролировать заболевание приблизительно в 70% случаев с меньшей токсичностью и без потери потенциальной выгоды от дальнейшей системной терапии [Tsang R.W., Goda J.S., Massey C. et al., 2010].

В самом крупном ретроспективном исследовании Немецкой группы по изучению ЛХ (GHSG) применение только ЛТ «спасения» у пациентов с первично-рефрактерным течением или первым рецидивом ЛХ эффективно у 81% (ПР – 77%). Пятилетняя ВСНЛ и ОВ составили 28% и 51%; 5-летняя ОВ для пациентов с локальными стадиями ЛХ – 68%, для распространенных стадий – только 27% [Josting A., Muller H., Borchmann P. et al., 2010].

Высокая частота ПРм (75%) достигнута при проведении ЛТ «спасения» у больных ЛХ с неудачами ХТ первой линии; 10-летняя ВЧНЛ и ОВ составляют 33% и 46% [Campbell B., Wirth A., Milner A. et al., 2005].

Таргетная терапия, новые препараты

Клинические исследования терапии рефрактерных форм и рецидивов ЛХ включают моноклональные антитела (МАК) к CD30, CD20, CD40 (lucatumumab*), CD80 (galiximab*) и малые молекулы [Freedman A.S., Kuruvilla J., Assouline S. et al., 2010; Meadows S.A., Vega F., Kashishian A. et al., 2012.; Smith S.M., Schooder H., Johnson J.L. et al., 2013].

- Наибольшая активность из изучаемых МАК к CD30 выявлена у конъюгированного антитела с цитотоксином монометилауристатином E (ММАЕ) (синтетический ингибитор тубулина) – *брентуксимаба ведотина*.

По результатам исследований I-II фазы ОО был получен у 47-75% пациентов с рефрактерным течением или рецидивом ЛХ, ПР – у 34%. Пятилетняя ОВ составила 41% [Arai S., Fanale M., DeVos S. et al., 2013; Gopal A.K., Chen R., Smith S.E. et al., 2015].

В августе 2011 г. *брентуксимаб ведотин* был зарегистрирован FDA для лечения пациентов классической ЛХ после неудачи (прогрессирование или ранний рецидив) ВДХТ с аутоТГСК или пациентов, не являющихся кандидатами для ВДХТ, при неудаче двух и более линий ХТ. В Евросоюзе по этим же показаниям *брентуксимаб ведотин* зарегистрирован в октябре 2012 г., в России – в феврале 2016 г.

Аналогичные результаты терапии *брентуксимабом ведотином* отмечены у пациентов с рецидивом ЛХ после аллоТГСК; ОО составил 60,5 %, ПРм – 44,8%. У 24% пациентов полученный эффект терапии *брентуксимабом ведотином* был консолидирован аутоТГСК или аллоТГСК [Perrot A., Monjanel H., Bouabdallah R. et al., 2016].

Применение *брентуксимаба ведотина* в течение 1 года рекомендуется после ВДХТ с аутоТГСК пациентам с первично-рефрактерным течением или ранним рецидивом ЛХ для улучшения выживаемости без прогрессирования (ВБП). У пациентов, получавших *брентуксимаб ведотин* как консолидирующую терапию, в исследовании AETHERA (III фаза) 2-летняя ВБП составила 65%, в группе контроля – только 45%, $p=0,0013$ [Moskowitz C.H., Nadamanee A., Masszi T. et al., 2015]. В августе 2015 г. FDA одобрило применение *брентуксимаба ведотина* для консолидации после аутоТГСК у пациентов ЛХ с высоким риском рецидива или прогрессирования.

- В настоящее время *брентуксимаб ведотин* активно изучается при повторном применении, если был ответ на предыдущее лечение (II фаза), в комбинации с **ABVD/AVD**, **BEACOPP** в первой линии терапии ЛХ (I, III фаза) [Batlevi C.L., Younes A., 2013; Younes A., Connors J.M., Park S.I. et al., 2013], в комбинации с **AVD** и проведением лучевой терапии при ранних стадиях ЛХ с неблагоприятным прогнозом, в комбинации с ингибиторами mTOR, HDAC (mometinostat).

Предварительные результаты подтверждают высокую эффективность *брентуксимаба ведотина* в комбинации с **AVD**. У пациентов с ранними стадиями IA-IB без массивного поражения лимфатических узлов частота ПРм составила 91%, с массивным поражением средостения или E стадией – 82%. У пациентов с распространенными стадиями ЛХ при применении *брентуксимаба ведотина* с **AVD** 3-летняя выживаемость, свободная от неудач лечения, составила – 96%, ОВ – 100%.

Комбинации *брентуксимаба ведотина* с режимами ICE, ESHAP, *бендамустином* значительно повысили эффективность циторедуктивной терапии: частота ПР составила – 73%, 89%, 76% соответственно. Отмечена эффективность применения *брентуксимаба ведотина* с инфузией донорских лимфоцитов у пациентов с ранним рецидивом после аллоТГСК.

Высокая активность у пациентов с рецидивами ЛХ отмечена у ингибиторов контрольных точек PD-1/PD-L1, активирующих противоопухолевый иммунитет (*ниволумаба, пембролизумаба*).

- При применении *ниволумаба* у пациентов с рецидивами (78% пациентов после ВДХТ с аутоТГСК и терапии *брентуксимабом ведотином*) и рефрактерным течением ЛХ частота ОО составила – 87%, ПРм – 17%. Препарат вводился в дозе 1 и 3 мг/кг каждые 2 нед. в течение 2 лет [Ansell S.M., Lesokhin A.M., Borrello I. et al., 2015]. В мае 2016 г. FDA одобрило применение *ниволумаба* для лечения рецидива или прогрессирования классической ЛХ после ВДХТ с аутоТГСК и применения *брентуксимаба ведотина*.
- При применении *пембролизумаба* у пациентов с рецидивами и рефрактерным течением ЛХ (исследование KEYNOTE-087) частота ОО составила – 69%, ПР – 22%. Медиана длительности ответа на лечение составила 11,1 мес [Chen R.W., Zinzani P.L., Fanale M.A. et al., 2016; Moskowitz C.H., Zinzani P., Fanale M. et al., 2016]. В марте 2017 г. FDA одобрило применение *пембролизумаба* для лечения пациентов с рефрактерным течением или при возникновении рецидива ЛХ после трех и более линий терапии.
- *Ритуксимаб* (моноклональное антитело к CD20) эффективен у 22% пациентов с рефрактерными формами и рецидивами при только нодальных поражениях ЛХ и у 48% в комбинации с *гемцитабином* [Oki Y., Pro B., Fayad L.E. et al., 2008; Younes A., Romaguera J., Hagemeister F. et al., 2003]. Применение *ритуксимаба* в комбинации с **ABVD** улучшает БСВ у пациентов ЛХ с ПЭТ(+) статусом после 2-3 циклов **ABVD**. Двухлетняя БРВ составляет 0% у пациентов с ПЭТ(+) статусом после 2 циклов **ABVD**. Пятилетняя БСВ составляет 93% у пациентов с ПЭТ(-) статусом после 2-3 циклов **R-ABVD** и 75% с ПЭТ(+) статусом, $p=0,05$ [Kasamon Y.L., Jacene H.A., Gocke C.D. et al., 2012; Younes A., Oki Y., McLaughlin P. et al., 2012].

Другой многообещающий подход в терапии рефрактерных форм и рецидивов ЛХ связан с изучением ингибиторов гистоновых деацетилаз (HDAC), участвующих в реконструкции хроматина и регуляции генной экспрессии при ЛХ.

- *Мочетиностат** (ингибитор HDAC) показал значительную противоопухолевую активность (40% клинических ответов) с приемлемой токсичностью у пациентов с ЛХ, ранее леченных ВДХТ с аутоТГСК [Younes A., Pro B., Fanale M. et al., 2007.; Younes A., Oki Y., Sosiek R.G. et al., 2011].
- Эффективность *панобиностата** (ингибитора HDAC I и II классов) составляет около 13-27% [Sureda A., Robinson S., Canals C. et al., 2008; Younes A., Bartlett N.L., Leonard J. et al., 2010; Younes A., Sureda A., Ben-Yehuda D. et al., 2012]. При применении *панобиностата** в комбинации с программой **ICE** перед аутоТГСК частота ОО составила 81%, ПРм – 71% [Oki Y., Fanale M.A., Westin J.R. et al., 2013].
- При применении *леналидомида** (иммуномодулятора с антиангиогенными свойствами) при резистентных формах ЛХ, в том числе при неудачах лечения ВДХТ с аутоТГСК частота ОО составляет около 19% [Fehniger T.A., Larson S., Trinkaus K. et al., 2011]. Группа GHSG проводит оценку роли *леналидомида** в комбинации со стандартной терапией в первой линии у пожилых (старше 60 лет) пациентов ЛХ. При комбинации *талидомида** и винбластина частота

общих ответов составляет 36% у пациентов, ранее леченных ВДХТ с аутоТГСК [Kuruvilla J., Song K., Mollee P. et al., 2006].

- При применении *эверолимуса* (ингибитора пролиферативного сигнала mTOR) ОО получены в 47% у пациентов с рефрактерными формами и рецидивами ЛХ [Johnston P.B., Inwards D.J., Colgan J.P. et al., 2010]. В последнее время изучается (I/II фаза) комбинация *эверолимуса* и *панобиностата* у пациентов с ЛХ и неходжкинскими лимфомами [Buglio D., Georgakis G.V., Hanabuchi S. et al., 2008; Lemoine M., Derenzini E., Buglio D. et al., 2012]. При проведении комбинации *эверолимуса* и *панобиностата* у пациентов с рецидивом ЛХ после ВДХТ с аутоТГСК частота ОО составила – 43% [Oki Y., Buglio D., Fanale M. et al., 2013].
- Сопоставимый ответ был отмечен при комбинации ворипостата и *сиролимуса*, частота ОО составила 57% [Janku F., Oki Y., Falchook G.S. et al., 2014].

МАК и малые молекулы становятся неотъемлемой частью терапии ЛХ, особенно при рецидивах, в комбинации с терапией «спасения». Необходимо дальнейшее изучение новых мишеней опухолевых клеток и их сигнальных путей.

Протокол лечения рефрактерных форм лимфомы Ходжкина:

- Химиотерапия второй линии (IPS 1-3, химиочувствительная опухоль)
 - 2 цикла **DHAP**;
 - 2 цикла **ICE**;
 - 2 цикла **IGEV** или режимы (**ESHAP, GDP, GCP, GVP, MINE, Mini-BEAM**).
- Химиотерапия второй линии (IPS 4, химиорезистентная опухоль):
 - 2 цикла *брентуксимаб +/- бендамустин* или *брентуксимаб ведотин* (1,8 мг/кг в/в в 1 день) + *бендамустин* (90 мг/м² в/в в 1-2 дни) циклами по 21 дню
- ВДХТ (**BEAM**) с аутоТГСК +/- Лучевая терапия.
- Аутологичная трансплантация гемопоэтических стволовых клеток: При достижении частичного или полного ответа на второй линии терапии. Режим мобилизации стволовых клеток и режим кондиционирования проводится в трансплантационных центрах соответственно внутренним протоколам.
- Поддержка *брентуксимабом ведотином* после аутоТГСК (для пациентов с факторами риска): ранний рецидив ЛХ; массивное поражение (bulky) при рецидиве; экстранодальное поражение при рецидиве; отсутствие ПО после терапии второй линии; первично-рефрактерное течение. *Брентуксимаб ведотин* 1,8 мг/кг в/в каждые 3 недели в течение 1 года (16 циклов).
- Лучевая терапия (не кандидаты для проведения ВДХТ).
- Альтернативные режимы ХТ.
- Клиническое исследование.

Протокол лечения рецидивов лимфомы Ходжкина

- Терапия второй линии.
- ВДХТ с аутоТГСК +/- ЛТ.
- Лучевая терапия (рецидив в исходных зонах поражения для I-IIA стадии, ЛТ ранее не проводилась).
- Альтернативные режимы химиотерапии.
- Клиническое исследование.
- *Брентуксимаб ведотин* (рецидив после ВДХТ с аутоТГСК, не кандидаты для проведения ВДХТ, повторные рецидивы).
- Аллогенная трансплантация стволовых клеток (рецидив после ВДХТ с аутоТГСК у молодых пациентов при сохраненной химиочувствительности).

Протокол лечения классической ЛХ у пожилых пациентов (>60 лет)

Стадия I-II без факторов риска

- 2 цикла **A(B)VD** +/- 2 цикла **AVD** + ЛТ 20-30 Гр
- 4 цикла **СНОР** + ЛТ
- 4 цикла **VEREMВ** +/- ЛТ
- **VEREMВ**: {винбластин (6 мг/м² (суммарно не более 10 мг) в/в в 1 день) + циклофосфамид (500 мг/м² в/в в 1 день) + прокарбазин 100 мг/м² внутрь в 1-5 дни) + преднизолон (30 мг/м² внутрь в 1-5 дни) + этопозид (60 мг/м² внутрь в 15-19 дни) + митоксантрон (6 мг/м² в/в в 15 день) + блеомицин (10 мг/м² в/в в 15 день) + гидрокортизон (100 мг в/в в 16 день) циклами по 27 дней}.

Стадия I-II с факторами риска, III-IV

- 2 цикла **A(B)VD** + 4 цикла **A(B)VD**
- 6 циклов **СНОР** +/- ЛТ
- 6-8 циклов **PVAG**
- **PVAG**: {преднизолон (40 мг/м² внутрь в 1-5 дни) + винбластин (6-5 мг/м² (суммарно не более 10 мг) в/в в 1 день) + доксорубицин (50-40 мг/м² в/в в 1 день) + гемцитабин (1000-800 мг/м² в/в в 1 день) циклами по 21 дню}.
- 6-8 циклов **VEREMВ** +/- ЛТ.

Рецидив/Рефрактерная форма

- Клиническое исследование
- *Брентуксимаб ведотин*
- *Бендамустин*
- Монохимиотерапия:
 - *Винбластин* 10 мг в/в 1 раз в 10 дней
 - *Этопозид* 50 мг/м² внутрь 7-14 дней
 - *Циклофосфамид* 50-150 мг внутрь 7-14 дней
- Индивидуализация лечения
- Лучевая терапия
- Метрономный режим **PERC**.

Нодулярная лимфома Ходжкина с лимфоидным преобладанием (НЛХЛП)

НЛХЛП – очень редкое заболевание, отличается от классической ЛХ преобладанием ранних стадий (более 70% случаев), индолентным течением, поздними рецидивами, тенденцией к трансформации в диффузную В-крупноклеточную лимфому (ДВКЛ) или в богатую Т-лимфоцитами В-крупноклеточную лимфому (ДВКЛ-БТ). НЛХЛП – высоко курабельное заболевание. По данным GHSG оценки эффективности проведенной терапии у 219 пациентов НЛХЛП частота ПРМ достигает 81,7% , 10-летняя ВБП составляет 70%, ОВ – 92%.

Неблагоприятные факторы прогноза НЛХЛП: распространенные стадии; уровень гемоглобина <105 г/л; лимфопения <8%; возраст старше 45 лет.

Ранние стадии, благоприятный прогноз (I-IIА стадия без факторов риска)

- У пациентов этой группы наилучший прогноз, ОВ приближается к 100% независимо от тактики ведения.
- По данным французских исследователей (Adult Lymphoma Study Group), 10-летняя ВБП у пациентов, получивших лечение, была выше, чем у пациентов с тактикой ведения «наблюдай и жди» и составила 66% против 41% (p=0,002). При этом 10-летняя ОВ оказалась одинаковой – 91% и 89% соответственно [Biasoli I., Stamatoullas A., Meignin V. et al., 2010].

- Чаще всего при ранних стадиях НЛХЛП с благоприятным прогнозом проводят ЛТ. Сравнение германской группой GHSG облучения только зон исходного поражения, облучения по радикальной программе, химиолучевой терапии (клинические исследования HD4, HD7, HD10) не выявило различий в частоте ПРм (98%, 98%, 100%), в ВСНЛ (100%, 92%, 97%) и ОВ (94%, 100%, 96% соответственно).
- При применении *ритуксимаба*, по данным группы GHSG, частота ПРм составила 85,7%, однако 3-летняя ВБП – 81%, а рецидивы были выявлены у 25% пациентов. Для улучшения отдаленных результатов используют ритуксимаб в комбинации с локальной ЛТ.

Протокол лечения пациентов НЛХЛП с благоприятным прогнозом

- «Наблюдай и жди» у пациентов после радикального удаления пораженного лимфатического узла.
- Хирургическое удаление одиночного лимфатического узла.
- ЛТ СОД 36 Гр. Локальная ЛТ – стандарт лечения IA стадии НЛХЛП (рекомендации NCCN).
- Химиотерапия.
- *Ритуксимаб*.
- Комбинация вышеперечисленных методов (локальная ЛТ СОД 30 Гр + *ритуксимаб*).

Ранние стадии, неблагоприятный прогноз, распространенные стадии

Ранние стадии с неблагоприятным прогнозом встречаются в 16% случаев, распространенные стадии – в 21% среди пациентов НЛХЛП (данные GHSG). При применении комбинированной химиолучевой терапии по различным протоколам с антрацилин-содержащими схемами без *ритуксимаба* у пациентов с распространенными стадиями НЛХЛП 5-летняя ВСНЛ составила 77%, ОВ – 96%. В M.D. Anderson Cancer Centre была предложена тактика ведения пациентов НЛХЛП аналогичная В-клеточным неходжкинским лимфомам. У пациентов, получавших ритуксимаб в комбинации с ХТ, 5-летняя ВБП составила 95%, ОВ – 95%, а у пациентов, не получавших *ритуксимаб*, – 71%, 91% соответственно.

Протокол лечения пациентов НЛХЛП с неблагоприятным прогнозом

- Проводится 6 циклов химиотерапии первой линии + ЛТ на зоны исходного поражения. При распространенных стадиях предпочтение отдается схеме **СНОР-R**.

Режимы химиотерапии первой линии:

- **ABVD +/- R**
- **СНОР +/- R**
- **СVP +/- R**
- *Ритуксимаб*

Лечение рецидивов и трансформаций НЛХЛП в агрессивные В-клеточные лимфомы

При подозрении на рецидив НЛХЛП обязательно проводится повторная биопсия. По данным British Columbia Cancer Agency (BCCA) риск трансформации НЛХЛП в ДВКЛ составляет 7%, 15% и 31% для 5, 10 и 15 лет наблюдения.

Факторы риска трансформации НЛХЛП в ДВКЛ:

- Поражение селезенки
- Поражение абдоминальных лимфатических узлов
- Распространенные стадии исходно
- ЛТ в первой линии

Результаты терапии рецидивов НЛХЛП значительно превосходят результаты терапии рецидивов классической ЛХ. По данным Adult Lymphoma Study Group 10-летняя выживаемость пациентов после рецидива НЛХЛП составляет 94%. Однако 10-летняя ОВ пациентов с трансформацией НЛХЛП в ДВКЛ составляет только 76%.

Стандарты терапии рецидивов НЛХЛП не разработаны из-за небольшого числа наблюдений. Тактика ведения определяется предшествующей терапией, продолжительностью ремиссии, возрастом пациента, сопутствующими заболеваниями.

Роль ВДХТ с аутоТГСК в терапии НЛХЛП не определена. Применение ВДХТ с аутоТГСК не оправдано у пациентов с индолентным течением заболевания, с небольшой опухолевой массой при рецидиве.

Протокол лечения рецидивов НЛХЛП и трансформаций в ДВКЛ

- ХТ второй линии +/- *ритуксимаб*
- ВДХТ с аутоТГСК
- Локальная ЛТ
- Химиолучевая терапия

Так же изучаются оптимальные подходы к терапии первичной НЛХЛП, эффективность ВДХТ с аутоТГСК, применение *ритуксимаба* при рецидивах НЛХЛП.

МЕДУЛЛЯРНЫЙ РАК ЩИТОВИДНОЙ ЖЕЛЕЗЫ

А.В. Новик

Медуллярный рак щитовидной железы (МРЩЖ) – редкая нейроэндокринная опухоль, демонстрирующая С-клеточную дифференцировку, составляет 5-10% опухолей щитовидной железы. МРЩЖ может быть спорадическим или наследственным. Наследственный МРЩЖ характеризуется аутосомно-доминантным типом наследования и может быть частью множественной эндокринной неоплазии 2 типа (MEN2) или изолированным новообразованием. Синдром MEN2 подразделяется на MEN2A (сочетание МРЩЖ, феохромоцитомы и гиперпаратиреозидизма) и MEN2B (или MEN3; сочетание МРЩЖ, множественных нейром слизистых оболочек и феохромоцитомы; часто ассоциируется с марфаноидным телосложением). МРЩЖ протекает особенно злокачественно, когда является компонентом MEN2B.

Клетки медуллярного рака щитовидной железы обладают способностью продуцировать кальцитонин, что свидетельствует об их высокой дифференцировке и объясняет сравнительно медленное течение болезни. У 5% больных отмечается диарея, обусловленная гормональными факторами, секретируемыми опухолью.

Куративный метод лечения МРЩЖ – хирургическая резекция щитовидной железы.

ЛТ может использоваться в качестве дополнительного метода лечения после нерадикальных хирургических вмешательств и в качестве метода паллиативной терапии. При этом, как правило, применяются режимы классического фракционирования дозы (30 фракций по 2 Гр).

- В ХТ используют *дакарбазин, доксорубицин, стрептозотоцин**, *фторурацил*, схемы **САР, СVD, РАВР**.
- *Фторурацил* (500 мг/м² в/в в 1 день) + *дакарбазин* (200 мг/м² в/в 30-минутная инфузия в 1 день) + *эпирубицин* (30 мг/м² в/в в 1-3 дни), максимально 9 циклов по 3 недели [Bajetta E. et al., 1988].
- *Вандетаниб* (300 мг внутрь ежедневно) = снижение риска прогрессирования до 0,35 по сравнению с плацебо, объективный ответ – 44%. [Thornton K., Kim G., Maher V.E. et al., 2012].
- *Довитиниб** (500 мг внутрь 1 раз в день 5 дней в неделю) = 20,5% Рм, 48,6% стабилизаций, медиана времени до прогрессирования – 5,4 мес., медиана общей выживаемости > 8,4 мес [Lim S.M., Chung W.Y., Nam K.H. et al., 2015].
- *Кабозатиниб** (140 мг внутрь ежедневно) = уменьшение риска прогрессирования до 0,28 по сравнению с плацебо, 28% объективных ответов [Elisei R., Schlumberger M.J., Müller S.P. et al., 2013].
- *Сорафениб* (400 мг 2 раза в день ежедневно) = 6,3–25% Рм; 1-летняя выживаемость -100%.
- *Сунитиниб* (50 мг/сут в 1-28 дни) циклами по 6 недель = 33,3% Рм, 27,6% стабилизаций [Ravaud A., De la Fouchardière C., Courbon F., et al., 2008].

МЕЗОТЕЛИОМА

А.И. Семёнова, В.Г. Беспалов, М.А. Бланк, О.А. Бланк, Г.И. Гафтон,
О.А. Беляева, Г.С. Киреева, А.С. Артемьева, А.М. Беляев

Злокачественная мезотелиома плевры является редкой агрессивной опухолью, возникающей из мезотелиальных клеток плевры; у 79-90% больных отмечен контакт с асбестовой пылью в анамнезе или асбестоз.

Таблица - Классификация опухолей легкого, плевры и тимуса ВОЗ [WHO classification of tumours of the Lung, Pleura, Thymus and Heart IARC. Lyon, 2015]

Код	Диагноз
9050	Злокачественная мезотелиома
9051	Саркоматоидная мезотелиома, злокачественная
9051	Десмопластическая мезотелиома, злокачественная
9052	Эпителиоидная мезотелиома, злокачественная
9053	Бифазная мезотелиома, злокачественная

Среди них преобладают эпителиоидные мезотелиомы. Чаще встречается мезотелиома плевры, реже – брюшины. Мезотелиома преимущественно локализуется в правой половине тела. Выпот в плевральной полости (обычно геморрагический) наблюдается у 60-80% больных, но по мере роста мезотелиомы плевральная полость облитерируется.

Прогноз мезотелиомы плевры плохой. Общая ПЖ без лечения – около 6 мес, 5-летняя выживаемость после резекции опухоли <15%.

ЛТ малоэффективна.

Схемы ПХТ мезотелиомы

- **АР** {доксорубицин (90 мг/м² в/в в 1 день) + *цисплатин* (100-120 мг/м² 2-3 часовая в/в инфузия в 1 день); периодичность циклов – 3-4 недели}.
- **САД** {циклофосфамид (500 мг/м² в/в в 1 день) + *доксорубицин* (50 мг/м² в 1 день) + *дакарбазин* (400 мг/м² в 1 и 2 дни); периодичность циклов – 3-4 недели}.

- **CAF** {циклофосфамид (500 мг/м² в/в в 1 день) + доксорубин (50 мг/м² в/в в 1 день) + фторурацил (500 мг/м² в/в в 1 день); периодичность циклов – 3-4 недели}.
- **SAM** {циклофосфамид (500 мг/м² в/в в 1 день) + доксорубин (50 мг/м² в/в в 1 день) + метотрексат (30 мг/м² в/в в 1 день); периодичность циклов – 3 недели}.
- **SAV** {циклофосфамид (1,0-1,5 г/м² в/в в 1 день) + доксорубин (60 мг/м² в/в в 1 день) + винкристин (2 мг в/в в 1 день); периодичность циклов – 3 недели}.
- **SAV** {циклофосфамид (500 мг/м² в/в в 1 день) + доксорубин (50 мг/м² в/в в 1 день) + винкристин (1,4 мг/м² в/в в 1 день); периодичность циклов – 3-4 недели}.
- **GC** {гемцитабин (1000 мг/м² в 1, 8 и 15 дни) + карбоплатин (AUC 5 в 1 день); периодичность циклов – 4 недели}.
- **GEMOX** {гемцитабин (1000 мг/м² в 1 и 8 дни) + оксалиплатин (80 мг/м² в 1 и 8 дни); периодичность циклов – 3 недели} = 40% Рм + 25% стабилизаций, время до прогрессирования – 28 недель, медиана ПЖ – 40 недель, выживаемость 1 год – 60% [Schutte W., 2002; 2003].
- **GP** {гемцитабин (1200 мг/м² в 1 и 8 дни) + цисплатин (75 мг/м² в 1 день); периодичность циклов – 3-4 недели}.
- **ICE** {ифосфамид (5 г/м² в 1 день) + карбоплатин (300 мг/м² в 1 день) + этопозид (150 мг/м² во 2 и 3 дни)} = объективная частичная Рм у большого диффузной злокачественной мезотелиомой при комбинации схемы ICE с гипертермией всего тела [Bakshandeh A., Bruns I., Eberhardt K., Wiedermann C.J., 2000].
- **IPM** {иринотекан (100 мг/м² в 1 и 15 дни) + цисплатин (40 мг/м² в 1 и 15 дни) + митомицин (6 мг/м² в/в в 1 день); периодичность циклов – 4 недели}.
- **MVP** {митомидин С (8 мг/м² в/в в 1 день) + винбластин (6 мг/м² в/в в 1 день) + цисплатин (50 мг/м² в/в в 1 день); периодичность циклов – 3 недели}.
- **PCVP** {проспидия хлорид (200 мг в/м в 1, 3 и 5 дни каждой недели в течение 4-5 недель) + циклофосфамид (200-300 мг в/м в том же режиме) + винкристин (1,4 мг в/в в 1, 8, 15, 22 и 29 дни) + преднизолон (20 мг/м² внутрь ежедневно в течение 4 недель); периодичность циклов – 1,5-2 мес}.
- Винкристин (2 мг в/в в 1 день) + дактиномицин (0,4 мг/м² в/в в 1 день) + циклофосфамид (1000 мг/м² в/в в 1 день); периодичность циклов – 3 недели.
- Гемцитабин + циклоплатин* = Рм у 2 из 5 больных + стабилизация у 2 больных [Багрова С.Г., 2002].
- Доксорубин (60-75 мг/м² в/в в 1 день) + дакарбазин (250 мг/м² в/в в 1-5 дни), периодичность циклов – 3-4 недели.
- Доксорубин (50 мг/м² в/в в 1 день) + ифосфамид (5 г/м² в/в 24-часовая инфузия в 1 день, непосредственно перед введением ифосфамида, затем через 4 и 8 часов после введения ифосфамида вводят Месна); периодичность циклов – 3 недели.
- Доксорубин (60 мг/м² в/в в 1 день) + ифосфамид (3,5 г/м² в/в 24-часовая инфузия в 1 день) + дакарбазин (900 мг/м² в/в в 1 день); периодичность циклов – 3-4 недели.
- Доксорубин (60 мг/м² в/в в 1, 8 и 15 дни) + тиофосфамид (20 мг/м² внутривенно или в/б в 1, 8 и 15 дни); периодичность циклов – 3 недели.
- Паклитаксел (200 мг/м²) + карбоплатин (AUC 6) = 57% Рм с выраженным симптоматическим эффектом [Hoffman K.R., 1996].

- *Паклитаксел + оксалиплатин* = частичные Рм у 6 (35%) из 17 больных, в т.ч. в случаях рефрактерности к *цисплатину* [Fizazi K., Caliendo R., Soulie P. et al., 2000].
- *Паклитаксел + цисплатин* = 6% Рм в группе 18 больных; токсичность высокая [Fizazi K., Caliendo R., Soulie P. et al., 2000].
- *Пеметрексед* (500 мг/м² в 8 день) + *гемцитабин* (1250 мг/м² в 1 и 8 дни) циклами по 3 недели = Рм у 1 из 3 больных мезотелиомой; осложнения: нейтропения, артралгия, тошнота, сыпь, повышение уровня трансаминаз [Adjei A.A., Erlichman C., Sloan J.A. et al., 2000].
- *Пеметрексед* (400-500 мг/м²) + *карбоплатин* (AUC 4-6 после *пеметрекседа*) циклами по 3 недели = частичные Рм у 8 из 27 (32%) больных мезотелиомой; медиана времени до прогрессирования – 10 мес, медиана ПЖ – 15 мес. Токсичность: нейтропения, тошнота, рвота, стоматиты, сыпь. Дозы *пеметрекседа* – 500 мг/м², *карбоплатина* – AUC 5 рекомендованы для II фазы исследований [Hugnes A., Calvert P., Plummer R. et al., 2002].
- *Пеметрексед + карбоплатин* = 40% Рм и 56% стабилизаций в группе 25 больных мезотелиомой плевры [Calvert H., Bunn P.A., 2002].
- *Пеметрексед* (500 мг/м² в течение 10 мин) + *цисплатин* (75 мг/м² в течение 2 ч, начиная через 30 мин после завершения инфузии *пеметрекседа*). Перед введением ампулу с 500 мг *пеметрекседа* растворяют в 20 мл 0,9% р-ра натрия хлорида и затем разводят до 100 мл. Оба препарата вводят в 1 день циклами по 3 недели; необходима гипергидратация до и после введения *цисплатина* с целью снижения риска нефротоксичности. Премедикация *кортикостероидами* (*дексаметазон* 4 мг внутрь 2 раза в день в течение 3 дней) применяется у всех больных для снижения дерматотоксичности *пеметрекседа*. За неделю до начала цикла терапии необходимо ввести *витамин В₁₂* (1000 мкг в/м и затем через каждые 9 недель) и начать применение *кальция фолината* (≥300 мкг ежедневно в течение всего курса лечения *пеметрекседом* и затем еще 21 день после последней его дозы) [Puto K., Garey S., 2005].
- *Пеметрексед* (500 мг/м² в 1 день) + *цисплатин* (75 мг/м² в 1 день) циклами по 3 недели в сравнении МХТ *цисплатином* в группе 456 неоперабельных больных мезотелиомой, ранее не получавших лечения = частичные Рм соотв. 41% и 17% (p<0,0001), медиана времени до прогрессирования – 5,7 и 3,9 мес. Проведение лечения на фоне применения *фолиевой кислоты* и *витамина В₁₂* способствовало снижению токсичности *пеметрекседа* [Vogelzang N.J., Rusthoven J.J., Symanowski J. et al., 2003].
- *Пеметрексед* (500 мг/м² в/в в 1 день) + *цисплатин* (75 мг/м² в/в в 1 день); периодичность циклов – 3 недели.
- *Ралтитрексид* (3 мг/м² в/в в 1 день) + *цисплатин* (80 мг/м² в/в в 1 день); периодичность циклов – 3 недели.
- *Ралтитрексид* (3 мг/м²) + *оксалиплатин* (130 мг) = Рм у 15 (32%) из 47 больных; токсичность умеренная [Fizazi K., Caliendo R., Soulie P. et al., 2000].
- *Ралтитрексид + оксалиплатин* = 26% Рм + стабилизация 40% в группе 111 больных [Горбунова В. А., Орел Н.Ф., Бесова Н.С., 2003].
- *Ралтитрексид + циклоплатам* = 38% Рм + 25% стабилизаций [Багрова С.Г., 2002].
- *Фторурацил + этопозид* = 28% Рм, СПЖ – 7,7 мес [Kasseyet S., Lanteaume A., Boutin C., 1998]
- *Циклофосфамид* (200 мг/м² в/м, внутривенно или в/б в 1-5 дни) + *винкристин* (1,4 мг/м² в/в в 1 и 8 дни) + *дактиномицин* (0,3 мг/м² в/в в 1, 3, 5 и

- 7 дни) + *дакарбазин* (200 мг/м² в/в во 2, 4, 6 и 8 дни); периодичность циклов – 4 недели.
- *Циклофосфамид* (500 мг/м² в/м, в/в в 1 день) + *доксорубицин* (50 мг/м² в/в в 1 день) + *дакарбазин* (250-400 мг/м² в/в в 1 и 2 дни); периодичность циклов – 4 недели.
 - *Циклофосфамид* (500 мг/м² в/в в 1 день) + *винкристин* (1,4 мг/м² в/в в 1 и 5 дни) + *доксорубицин* (50 мг/м² в/в в 1 день) + *дакарбазин* (250 мг/м² в/в в 1-5 дни); периодичность циклов – 3-4 недели.
 - *Циклофосфамид* (1000-1500 мг/м² в/в в 1 день) + *доксорубицин* (50-60 мг/м² в/в в 1 день) + *винкристин* (2 мг в/в в 1 день); периодичность циклов – 3 недели.
 - *Цисплатин* (50 мг/м²) + *митомицин* (10 мг/м²) в/в через каждые 4 недели = полная Рм 8% + частичная Рм – 25%, стабилизация – 42%
 - *Цисплатин* + *интерферон альфа* = 15-40% Рм в исследованиях на 98 больных [Fizazi K., Caliendo R., Soulie P. et al., 2000].
 - *Эпирубицин* (70 мг/м² в/в в 1 день) + *карбоплатин* (300 мг/м² в/в в 1 день) + *ифосфамид* (2,0-2,5 г/м² в/в в 1-3 дни); периодичность циклов – 4 недели.
 - *Этопозид* (120 мг/м² в/в в 1-3 дни) + *ифосфамид* (1,5 г/м² в/в в 1-5 дни) + *митоксантрон* (6-8 мг/м² в/в в 1 день); периодичность циклов – 4 недели.
- **МХТ** *цисплатином*, *гемцитабином*, *метотрексатом* вызывает 10-30% Рм без увеличения общей ПЖ.
 - В качестве первой линии терапии мезотелиомы плевры FDA одобрена комбинация *пеметрексед* + *цисплатин* [Puto K., Garey S., 2005].
 - В ХТ мезотелиомы применяют *доксорубицин* (22-44% Рм), *винорелбин*, *гемцитабин* (33% Рм), *митомицин*, *ифосфамид*, *карбоплатин*, *пеметрексед*, *ралтитрексид*.
 - *Гемцитабин* = 7-48% Рм [Kindier H. et al., 2002].
 - *Доксорубицин* (50-75 мг/м² в/в один раз в 3 недели) ± ЛТ (СОД 25 Гр).
 - *Доксорубицин* (60 мг/м² в/в через каждые 28 дней в течение 8 мес) = частичная Рм длительностью 34 мес у больного с рецидивом мезотелиомы после частичной Рм (24 мес), вызванной *фторурацилом*. Эффекта при лечении *доксорубицином* других 10 больных мезотелиомой, рефрактерной к *фторурацилу*, не было получено [Harvey V.J., Slevin M.L., Ponder B.A. J. et al., 1984].
 - *Паклитаксел* = частичная Рм у 2 из 15 больных (13,2%) [Vogelzang N.J., Herdon J., Clamon G.H. et al., 1994].
 - *Паклитаксел* (120 мг/м² 120-часовая инфузия) + ЛТ (58-63 Гр) = объективный эффект у 7 из 8 больных [Herscher L., Hahn S., Pass H. et al., 1995].
 - *Пегилированный липосомальный доксорубицин** (55 мг/м² в/в 2-4-часовая инфузия один раз в 28 дней, от 2 до 14 циклов) = частичная Рм (>6 мес) у 1 и стабилизация (7, 12 и 13 мес) у 3 из 14 больных мезотелиомой плевры и брюшины. Токсичность проявлялась, главным образом, в мукозитах и ладонно-подошвенном синдроме [Skubitz K.M., 2002].
 - *Пеметрексед* (500 мг/м² один раз в 3 недели) в группе 64 больных мезотелиомой, ранее не получавших терапии = частичные Рм у 9 пациентов (14,1%), в т.ч. у 7 (17%) из 42, получавших дополнительно *фолиевую кислоту* и *витамин В₁₂*. Медиана ПЖ – 10,7 мес. Переносимость лечения, число проведенных циклов терапии и продолжительность жизни были выше в подгруппе пациентов, получавших *фолиевую кислоту* и *витамин В₁₂* (соотв. 13 и 8 мес). Токсичность проявлялась в нейтропении, слабости, стоматитах, тошноте и рвоте [Scagliotti G.V., Shin D.M., Kindler H.L. et al., 2003].

- *Пеметрексед* (500 мг/м² в 1 день) + *цисплатин* (75 мг/м² в 1 день) циклами по 3 недели) = медиана времени до прогрессирования – 5-6 мес; ожидаемая 1-летняя выживаемость – 50%, медиана общей выживаемости – 12-13 мес. [Vogelzang N.J. et al., 2003].
- *Циклоплатам* (80-100 мг/м² в/в капельно в 5% растворе глюкозы в 1-5 дни) = полные Рм (исчезновение выпота и узлов на плевре) у 2 из 13 больных (15,4%), частичная Рм – у 4 (30,8%), стабилизация – у 6 (46,1%) [Иванова Ф.Г., 1997].
- *Цисплатин* = 10% Рм [Sleifer D.Th., Meijer S., Mulder N.H., 1985].

Внутриполостная ХТ мезотелиомы плевры и брюшины

Особенностью мезотелиомы является наличие выпота в плевральной, брюшной и перикардиальной полостях. Выпот в плевральной полости наблюдается у 80% больных мезотелиомой плевры.

Параллельно с системной ХТ мезотелиомы при наличии выпотов целесообразна внутриполостная ХТ с соблюдением следующих условий:

- 1) коррекция доз в общей схеме ХТ,
- 2) предварительная эвакуация выпота,

3) внутриполостное введение глюкокортикоидов (например, *гидрокортизона* в суспензии 2,5% – 5 мл) одновременно с введением противоопухолевого препарата:

- *Доксорубицин* (10-20 мг внутриплеврально или в/б).
- *Карбоплатин* (50 мг внутриплеврально или в/б).
- *Метотрексат* (10-30 мг внутриплеврально или в/б).
- *Митоксантрон* (5-10 мг внутриплеврально или в/б).
- *Сарколизин* (20-40 мг внутриплеврально или в/б).
- *Тиофосфамид* (20-30 мг внутриплеврально или в/б).
- *Циклофосфамид* (200-400 мг внутриплеврально или в/б).
- *Циклоплатам* (100 мг/м² внутриплеврально с предварительной эвакуацией жидкости из плевральной полости и введением в неё 50 мл 0,25% новокаина в связи с местнораздражающим действием *циклоплатамы*).
- *Цисплатин* (25-50 мг внутриплеврально или в/б).
- *Эпирубицин* (20 мг внутриплеврально или в/б).
- Схема **ЕР** {*этопозид* (200 мг/м² в/б в 1 день) + *цисплатин* (100 мг/м² в/б в 1 день), повторение через 6 недель, асцитическая жидкость после введения препаратов не выпускается}.
- *Винкристин* (2 мг в/в в 1 день) + *дактиномицин* (0,4 мг/м² в/в в 1 день) + *циклофосфамид* (200 мг/м² внутриплеврально или в/б в 1-5 дни, после эвакуации выпота), периодичность циклов – 3 недели.
- *Доксорубицин* (30 мг/м² в/в в 1, 8 и 15 дни) + *тиофосфамид* (20 мг/м² внутриплеврально или в/б в 1, 8 и 15 дни); периодичность циклов – 4 недели.
- *Доксорубицин* (90 мг/м² в/в в 1 день) + *цисплатин* (30-40 мг внутриплеврально или в/б после эвакуации выпота в 1 день) + *цисплатин* (80 мг в/в в 1 день); периодичность циклов – 3 недели.
- *Циклофосфамид* (150 мг/м² внутриплеврально или в/б в 1-5 дни после эвакуации выпота) + *винкристин* (1,4 мг/м² в/в в 1 и 5 дни) + *доксорубицин* (50 мг/м² в/в в 1 день) + *дакарбазин* (250 мг/м² в/в в 1-5 дни); периодичность циклов – 3-4 недели.

Разновидностью внутриплевральной ХТ мезотелиомы плевры является гипертермическая химиоперфузия плевральной полости, которая используется в комбинации с циторедуктивной операцией. Для гипертермической химиоперфузии, как правило, применяется *цисплатин* (200 мг/м²), разведенный в 3-4 л 0,9% р-

ра натрия хлорида, нагретого до 42,0-42,5°C.[Левченко Е. В., Мамонтов О. Ю., Сенчик К. Ю., Барчук А. С., Гельфонд М. Л., 2014].

МЕЛАНОМА

И.А. Балдуева, А.В. Новик

Меланома – злокачественная опухоль нейроэктодермального происхождения, развивающаяся из меланоцитов, расположенных преимущественно в коже. На долю внекожных меланом, локализующихся на слизистой прямой кишки, гениталий, полости носа и носовых пазух, а также на оболочках головного и спинного мозга, приходится около 1%. Метастазирование происходит лимфогенным путем (с поражением регионарных и отдаленных ЛУ, образованием внутрикожных и подкожных метастазов) и гематогенным путем (чаще всего в легкие, затем в печень и ЖКТ, головной мозг, надпочечники и кости).

Таблица - Классификация меланом
[Классификация опухолей кожи ВОЗ, 2006]

Код	Диагноз
8720	Злокачественная меланома
8720	Невоидная меланома
8720	Меланома у детей
8743	Поверхностно распространяющаяся меланома
8721	Узловая меланома
8742	Лентиго меланома
8744	Акрально-лентигинозная меланома
8745	Десмопластическая меланома
8780	Меланома, возникшая из голубого невуса
8761	Меланома, возникшая в гигантском врожденном невусе

Могут быть выделены следующие формы меланомы, отличающиеся не только по месту возникновения, но и по особенностям кинетики роста, прогнозу и генетическим изменениям, связанных со злокачественным ростом.

1. Меланома гладкой кожи (периодически облучаемой кожи: туловище, конечности, часто – закрытые одеждой участки кожи). Меланомы такого типа бывают поверхностно распространяющимися и узловыми.

Поверхностно распространяющаяся меланома – наиболее частая (до 65% от всех меланом). Она характеризуется относительно длительной фазой радиального роста – более 5 лет.

Нодулярная меланома (узловая меланома). Частота – 25%; характеризуется первичным вертикальным ростом, фаза радиального роста отсутствует. Эта опухоль характеризуется более быстрым прогрессированием процесса.

В плане генетических изменений вне зависимости от формы роста для этих опухолей характерны мутации в гене BRAF. Наиболее часто (до 80%, особенно у молодых пациентов) определяется мутация V600E, реже – мутация V600K, еще реже – другие мутации в положении V600. До 15-22% этих больных имеют мутации в гене NRAS, 1% – в гене HRAS. Мутации в гене KIT наблюдаются редко.

2. Меланомы на постоянно облучаемых участках кожи. К ним относятся кисти, стопы, голова и шея. Помимо выше упомянутых форм роста в этих участках отмечаются еще 2 формы меланомы: лентиго-меланома и акрально-лентигинозная меланома.

Частота лентиго-меланомы (меланома типа злокачественного лентиго) составляет – 7%. Опухоль характеризуется медленным внутриэпидермальным ростом, развитием из меланотических веснушек, локализацией на открытых участках кожи лица и шеи. Фаза радиального роста – более 10 лет.

Частота акрально-лентигинозной меланомы составляет 3%; развивается на коже и ногтевых ложах пальцев рук и ног. Фаза радиального роста – около 2 лет.

Генетически для меланомы постоянно облучаемых участков кожи характерна меньшая частота мутаций BRAF. По спектру мутаций несколько чаще, чем при меланомах периодически облучаемой кожи, встречается мутация BRAFV600K. Лентиго-меланома и акрально-лентигинозная меланома характеризуется высокой частотой мутаций в гене KIT – до 5%, и мутациями в гене ERBB4 у 20% больных

3. Меланома слизистых оболочек.

В европейской популяции на долю этих меланом приходится менее 1% случаев. В азиатской популяции частота доходит до 10%. Патогенез данной меланомы не связан с солнечной радиацией. Клинически данные меланомы чаще выявляются при большей распространенности первичной опухоли или исходно с регионарными или отдаленными метастазами.

Генетически в меланомах слизистых крайне редко встречаются мутации BRAF и NRAS, однако, до 25% этих меланом имеют мутации в гене KIT.

4. Меланома глаза.

Меланома глаза является редкой опухолью. Она составляет около 5% от всех меланом. Опухоль характеризуется агрессивным течением, преимущественно гематогенным метастазированием, при этом, как правило, первые метастатические очаги наблюдаются в печени.

Генетически для меланом глаза характерно развитие мутаций в генах GNA-11 и GNAQ, каждая из которых встречается в 5% случаев меланомы глаза, однако при увеальной меланоме частота мутаций GNA-11 доходит до 80%. Описаны лишь единичные случаи мутаций в гене BRAF у этой категории больных.

5. Наследственная меланома. Она составляет 1-2% от всех меланом. Как правило, у больного имеется 2 и более родственников 1 степени родства со злокачественной меланомой. Генетически характеризуется высокой частотой мутаций в генах CDK4 и CDKN2A (20-40% больных).

Лекарственное лечение меланомы кожи

Лекарственная терапия меланомы включает в себя применение методов иммунотерапии, ХТ, использование ингибиторов тирозинкиназ, *виротерапии*, местного применения лекарственных средств (в том числе, в сочетании с физическими факторами) и комбинация этих методов.

На сегодняшний день иммунотерапия рекомендована в качестве адъювантного лечения при меланомах кожи и слизистых IIВ-III стадии, используется как самостоятельное лечение или в комбинации с ХТ при лечении IV стадии меланомы кожи и слизистых. Именно с использованием иммунотерапии связан последний прорыв в лечении диссеминированной меланомы, позволивший поднять вопрос о возможности излечения данного заболевания. Изучается применение иммунотерапии в виде неoadъювантного лечения.

Применение ингибиторов тирозинкиназ также позволило существенно увеличить эффективность терапии меланом. Вместе с тем, использование BRAF и MEK ингибиторов на сегодняшний день ограничено больными с наличием мутаций в гене BRAFV600. При отсутствии мутаций использование в лечении данных препаратов категорически запрещено, поскольку приводит к развитию вторых опухолей и может ускорить прогрессирование основного процесса. Использо-

ние препаратов в адьювантном режиме изучается и на сегодняшний день не рекомендовано.

ХТ меланомы кожи в настоящее время отходит на второй план в свете получения новых методов иммунотерапии и новых ингибиторов тирозинкиназ, которые доказали свое преимущество. Вместе с тем проведение МХТ и ПХТ остается актуальным при метастатическом процессе в тех случаях, когда вышеуказанные препараты не доступны или не эффективны. ПХТ диссеминированной меланомы не приводит к увеличению выживаемости больных, но сопровождается большей частотой развития непосредственных ответов на лечение и значительно большей частотой нежелательных явлений. Поэтому, данный вид терапии должен использоваться у больных с хорошим функциональным состоянием при необходимости быстрого достижения эффекта лечения.

Назначение ХТ для адьювантного лечения меланомы кожи оказалось не эффективным. Вместе с тем ХТ *темозоламидом* и *цисплатином* в исследовании 2 фазы увеличивала общую и безрецидивную выживаемость больных меланомой слизистой по сравнению как с терапией высокими дозами *интерферона альфа*, так и наблюдения.

Химиоиммунотерапия меланомы, включающая в себя введение цитокинов в сочетании с различными цитостатиками, показала значительное увеличение времени до прогрессирования заболевания при сравнении с МХТ или ПХТ при метастатическом процессе и по сравнению с наблюдением в адьювантном режиме [Bin Lian, Li Li Mao, Chuan Liang Cui et al., 2012]. Влияния на общую выживаемость данных подходов продемонстрировано не было. Сочетание ХТ и иммунотерапии сопровождается значительным увеличением токсичности лечения.

Важным компонентом механизма действия местных лекарственных средств, также как и виротерапии, является иммунотерапия. Эти методы показали преимущество при использовании в адьювантных режимах или при М1а-М1b стадиях заболевания, т.е. при низкой агрессивности течения и умеренной опухолевой нагрузке.

Лекарственная терапия имеет свои особенности в зависимости от источника меланомы. Большинство препаратов изучалось при меланоме кожи. В исследовании включалось незначительное количество пациентов с меланомами слизистых или глаза. Тем не менее, при меланоме слизистых и глаза могут использоваться те же препараты из групп цитостатиков, цитокинов и модуляторов работы иммунологического синапса, что и при меланоме кожи, однако эффективность их применения может отличаться от результатов клинических исследований. Использование ингибиторов тирозинкиназ при увеальной меланоме и меланоме слизистых ограничено наличием соответствующих мутаций.

Адьювантная терапия меланомы кожи

- *Интерферон альфа* высокие дозы (20 млн. МЕ/м² в/в 1-5 еженедельно в течение 4 недель, затем 10 млн. МЕ/м² 3 раза в неделю п/к до 1 года) или низкие дозы (3-5 млн. МЕ 3 р/нед. п/к в течение 1 года). Высокодозный режим предпочтителен при ПС и ШВ-С стадиях, низкодозный – при ПВ и ША стадиях. По данным метаанализа [Mocellin S., Lens M.B., Pasquali S. et al., 2013], относительный риск прогрессирования при применении адьювантной терапии с *интерфероном альфа* – 0,83, риск смерти – 0,91 по сравнению с наблюдением. Статистически значимых различий между различными режимами терапии выявлено не было.
- *Цисплатин* (20 мг/м² в/в 30 мин в 1-4 дни) + *винбластин* (1,2 мг/м² в/в сразу после *цисплатина* в 1-4 дни) + *дакарбазин* (800 мг/м² в/в 1 день после *винбластина*) + *интерлейкин -2* (9 млн.МЕ/м² – 96 ч инфузия в 1-4 дни) +

интерферон альфа 2b (5 млн МЕ/м² п/к Д1-5, 8,10,12) + рчГ-КСФ (5 мкг/кг 7-14 дни или до подъема уровня нейтрофилов выше 10*10⁹/л) 6 циклов по 3 недели = медиана времени до прогрессирования – 4 года (группа сравнения – высокие дозы *интерферона альфа* – 1,9 лет, относительный риск 0,75); медиана общей выживаемости – 9,9 лет (6,7 лет при высоких дозах интерферона, относительный риск 0,98), 5-летняя общая выживаемость – 56% [Flaherty L.E., Othus M.2, Atkins M.B., 2014].

- *Ипилимумаб* (10 мг/кг в/в 1 раз в 3 недели – 4 введения, затем 3 мг/кг в/в 1 раз в 3 мес. до 3 лет) = медиана времени до прогрессирования – 26,1 мес. (относительный риск 0,75 по сравнению с плацебо), 3-летняя безрецидивная выживаемость – 46,5% [Eggermont A.M., Chiarion-Sileni V., Grob J.J., 2015].
- *Рижский вирус** (2 мл в/м в 1-3 дни, 2 цикла по 1 мес, далее 1 раз в мес. в течение 1 года, 1 раз в 6 недель в течение 13—18 мес, 1 раз в 2 мес до 3 лет после хирургического лечения) = снижение риска прогрессирования в 4,39 – 6,57 раза у больных ПА-ПС стадий [Donina S., Stréle I., Proboka G. et al., 2015].
- *Аутологичная вакцина на основании зрелых дендритных клеток*, полученных из мононуклеаров периферической крови и нагруженных раково-тестикулярными антигенами (10-20 млн. клеток внутривожно в 4 день) + *циклофосфамид* (300 мг в/м в 1 день); интервал между первым и вторым курсом введенной вакцины и *циклофосфамида* – 2 недели., между 2 и 3, 3 и 4 курсами – 3 недели, далее введения по 1 разу в мес; всего 12 курсов = медиана времени до прогрессирования – 16,1 мес., 1-летняя безрецидивная выживаемость – 59,1%, 1-летняя общая выживаемость – 90,7%, 2-летняя общая выживаемость – 65,6% у больных меланомой кожи ШВ-ПС стадий после хирургического лечения. [Novik A., Baldueva I., Nehaeva T. et al., 2014].

Неoadьювантная терапия меланомы

- *Дабрафениб* (150 внутрь 2 раза в день) 14 дней, затем *дабрафениб* (150 внутрь 2 раза в день) в сочетании с *траметинибом* (2 мг 1 раз в день) 14 дней = клинический эффект у 14 из 124 больных, сокращение объема опухоли на 78% к 28 дню у больных местно-распространенной меланомой с мутацией BRAF V600 [Johnson A.S., Crandall H., Dahlman K., Kelley M.C. et al., 2015].
- *Интерферон альфа* (20 млн. МЕ/м² в/в 5 дней в неделю 4 недели) перед хирургическим лечением у больных меланомой кожи ШВ-ПС стадий с последующим проведением терапии *интерфероном альфа* 10 млн. МЕ/м² 3 раза в неделю в течение 48 недель = 55% – объективный ответ, 15% – полный патоморфологический регресс; через 18,5 мес. наблюдения у 50% нет признаков прогрессирования процесса. [Moschos S.J., Edington H.D., Land S.R. et al., 2006].
- На протяжении длительного времени ЛТ не рассматривалась как компонент стандартного лечения больных меланомой, что связано с высокой радиорезистентностью этой опухоли. Однако разработка методов радиохирургии и стереотаксической ЛТ привела к широкому использованию этих технологий при лечении пациентов с олигометастатическим поражением головного мозга, легких, печени, скелета.

Применение ингибиторов тирозинкиназ при меланоме кожи

- *Вемурафениб* (960 мг 2 раза в день ежедневно) = 57% Рм длительностью 6,9 мес; общая выживаемость – 13,6 мес [Larkin J., Ascierto P.A., Dreno B. et al., 2015].

- *Вемурафениб* (960 мг 2 раза в день ежедневно) + *кобиметиниб* = 67% Рм длительностью 9,9 мес [Larkin J., Ascierto P.A., Dreno B. et al., 2015].
- *Вемурафениб* (960 мг 2 раза в день ежедневно) + *кобиметиниб* (60 мг 1 раз в день в1-28 дни) циклами по 6 недель = объективный ответ – 67% (10% – полный регресс), стабилизация 20%; медиана времени до прогрессирования – 9,9 мес., 9-месячная общая выживаемость – 81% [Larkin J., Ascierto P.A., Dreno B.N. et al., 2014].
- *Вемурафениб* (960 мг 2 раза в день ежедневно) + *траметиниб* (2 мг внутрь 1 раз в день ежедневно) = 64% Рм длительностью 11,4 мес [Robert C., Karascewska B., Schachter J. et al., 2014].
- *Дабрафениб* (150 мг 2 раза в день внутрь ежедневно) = 50% Рм длительностью 5,1 мес [Hauschild A., Grob J.J., Demidov L.V. et al., 2012].
- *Дабрафениб* (150 мг 2 раза в день внутрь) = медиана общей выживаемости – 18,7 мес., выживаемость 1 год – 68%, 2 года – 42%. Медиана времени до прогрессирования – 8,8 мес, частота объективных ответов – 51% [Long G.V., Stroyakovskiy D., Gogas H., 2015].
- *Дабрафениб* (150 мг 2 раза в день внутрь ежедневно) + *траметиниб* (2 мг внутрь 1 раз в день ежедневно) = медиана общей выживаемости – 25,1 мес., медиана времени до прогрессирования – 11 мес., 1-летняя общая выживаемость – 74%, 2-летняя – 51%. [Long G.V., Stroyakovskiy D., Gogas H., 2015].
- *Иматиниб* (400 – 800 мг в день ежедневно) = объективный ответ – 29% (54% при наличии мутаций в гене KIT, 0% при наличии только амплификации гена) [Hodi F.S., Corless C.L., Giobbie-Hurder A. et al., 2013].
- *Дабрафениб* = объективный ответ у 63-76% пациентов, ранее не получавших ингибиторы BRAF, и у 9-15% , у ранее получавших подобную терапию [Sosman J.A., Daud A., Weber J.S et al., 2013 – Vol. 31 (suppl; abstr 9005)].
- *Сорафениб* (800 мг/сутки) у 37 больных диссеминированной меланомой = частичная РМ у 1 и стабилизация у 6 больных [Eisen T., Ahmad T., Filaherty K.T. et al., 2006].
- *Сорафениб* (800 мг/сутки) + *дакарбазин* (1000 мг/м² каждые 3 недели) у 82 больных меланомой = частичная Рм у 10 % + стабилизация у 41 %, медиана выживаемости до прогрессирования – 3,5 мес, медиана ПЖ – 10 мес, а при МХТ *дакарбазин*ом положительный эффект – 7,5 %, а медиана до прогрессирования – 1,5 мес. [Eisen T., Marais R., Affolter A., et al. 2007].
- *Сорафениб* (800 мг/сутки) + *дакарбазин* (1000 мг/м² каждые 3 недели) в сравнении с МХТ *дакарбазин*ом = время до прогрессирования – соотв. 21,1 и 11,7 нед., выживаемость без прогрессирования – соотв. 24 и 12 мес [Mc Dermott D.F., Sosman J.A., Hodi F.S., et al. 2007].
- *Траметиниб* (2 мг внутрь 1 раз в день ежедневно) = 22% Рм длительностью 4,8 мес [Flaherty K.T., Robert C., Hersey P. et al., 2012].

Локальная терапия меланомы

- *Тазаротена гель** (ретиноид для локального применения; 0,1%, ежедневные локальные аппликации = регресс очагов более чем на 80% после 10-12 мес терапии у 2 больных лентиго-меланомой с размерами опухоли свыше 6 см [Carrozzo A.M., Citarella L., Fargnoli M.C. et al., 2001].
- *Интерлейкин-2* внутриопухолевые инъекции в среднем по 2,08 мл (5 мкг/мл) 2 раза в неделю, всего в среднем 12 инъекций (от 1 до 57 инъекций в интразитные метастазы) = из 629 интразитных метастазов полностью регрессировали 479 (76%); при полной регрессии выживаемость больных была

больше, чем при частичной ($p=0,012$) [Boyd K.U., Wehrli B.M., Temple C.L.F., 2011].

- *T-VEC** (10^8 БОЕ/мл 1-4 мл 1 раз в 2 неделю в опухолевые внутрикожные/подкожные очаги не менее 24 недель) = полный регресс- 10,8%, частичный регресс – 15,6%, ответ сохранялся у 68% больных в течение 6 мес, у 65% – 12 мес; 1-летняя общая выживаемость – 74%, 2-летняя – 50%, 3-летняя – 39%, 4-летняя – 33%; максимальный эффект у больных с M1a стадией заболевания. [Andtbacka R.H., Kaufman H.L., Collichio F., 2015]
- *Бенгальский розовый* ($0,5$ мл/см³ очага) = объективный ответ – 27% [Thompson J.F., Hersey P., Wachter E., 2008].
- *Имиквимод** (5% крем 5 дней в неделю в течение 3 мес) = 64% полных регрессов при лентиго-меланоме, у 22% – сохранялись опухолевые клетки в очаге [ArcHyde M.A., Hadley M.L., Tristani-Firouzi Ph. et al., 2012].

Иммунотерапия меланомы: цитокины

- *ГМ-КСФ* (ингаляции в аэрозоле два раза в день в 1-7 дни циклами по 2 недели в разовых дозах 60, 120, 240 мкг соответственно в I, II и III циклах ; затем в 1-7 дни также циклами по 2 недели в разовой дозе 240 мкг в течение 2-6 мес) = частичный регресс билатеральных легочных метастазов размерами <2 см длительностью свыше 9 мес у 1 из 2 больных меланомой и стабилизация билатеральных легочных метастазов размерами >2 см свыше 10 мес у другого пациента; ингаляции не сопровождались токсическими явлениями, не оказывали заметного влияния на уровень лейкоцитов в крови и не изменяли легочной функции [Anderson P.M., Markovic S.N., Sloan J.A. et al., 1999].
- *Интерлейкин-2* (высокие дозы – 600 000 МЕ/кг в/в 15 мин 3 раза в день до 15 последовательных доз в 1-5 и 15-19 дни 6-недельных циклов – 1-2 цикла) = 15-20% Рм у больных метастатической меланомой, 90% больных, достигших полного регресса, не прогрессируют при сроках наблюдения до 25 лет [DeVita V.T., Lawrence T.S., Rosenberg S. A., 2011].
- *Интерлейкин-2* (высокие дозы – 18 млн МЕ 24-часовая инфузия в 1-5 и 15-19 дни в 1-5 и 15-19 дни 6-недельного цикла– 1-2 цикла) = 16.3% Рм у больных метастатической меланомой, медиана ОВ – 13 мес. [Clark J.I., Kuzel T.M., Lestingi T.M. et al., 2002].
- *Интерлейкин-2* (низкие дозы – 1-1,1 мг п/к или в/в за 15 мин в 1-5 дни еженедельно или 3 раза в неделю длительно) = объективный ответ – 4%, стабилизация – 15%, медиана общей выживаемости – 8,7 мес. медиана времени до прогрессирования – 2,2 мес [Новик А.В., Новик В.И., Моисеенко В.М., 2007].
- *Интерлейкин-2* (1-9 мг, 3-часовые инфузии в 1-5 дни 21-дневных циклов, от 3 до 17 циклов) = полная Рм у 1 и частичные Рм у 4 из 22 больных. Осложнения: тахикардия, гипотония, аритмия, лихорадка, дерматотоксичность. Рекомендуемая доза *интерлейкина-2* – 6 мг [Моисеенко В.М., Новик А.В., Орлова Р.В., 2005].
- *Интерферон альфа-2b* (20 млн. МЕ/м²) в/в 5 дней в неделю в течение 1 мес и затем п/к 10 млн. МЕ 3 раза в неделю в течение 11 мес в группе больных с метастазами = ПЖ по сравнению с контролем – соотв. 3,8 и 2,7 года; безрецидивный период – соотв. 1,72 и 0,98 года, 5-летняя выживаемость – соотв. 46% и 37%. Токсичность в период применения высокой дозы крайне выражена [Dutcher J.P., Kikwood, 2000].

- *Интерферон альфа* (3 млн. МЕ 3 раза в неделю; возможно повышение дозы на 2-3 млн МЕ один раз в 1-2 недели до достижения максимально переносимых доз препарата).
- *Интерферон альфа 2b* (3×10^6 млн. МЕ 3 раза в неделю) + *интерлейкин-2* (4 млн. МЕ каждые 6 недель) в течение 48 недель = увеличение общей ПЖ по сравнению с контролем [Dummer R., Hauschild A., Henseller T. et al., 1998].
- *Интерферон бета* (5 млн МЕ в 3 мл интратуморально 3 раза в неделю в течение 2 недель; после перерыва продолжительностью 1 мес – еще в течение 4 недель) в лечении больной с 40 сателлитными метастазами (размерами 0,1-1 см) на коже левой щеки, развившимися после эксцизии нодулярной меланомы (размер 1 см, глубина инвазии – 2,1 мм, уровень инвазии по Кларку V) и 10 сателлитных метастазов (размер – до 3 мм); предшествовавшая терапия – 6 циклов *дакарбазина* и ЛТ – без эффекта; для местной анестезии использовался крем Эмла = полный регресс всех 40 сателлитных метастазов через 3 мес после окончания локального лечения *интерфероном бета*. Спустя 5 лет больная жива без рецидивов и отдаленных метастазов; инъекции *интерферона-бета* сопровождались местной воспалительной реакцией, системной токсичности не было [Rapprich H., Hagedorn M., 2006]
- *Интерферон бета* по сравнению с *интерфероном альфа* обладает преимуществами при проведении локальной терапии меланомы и других кожных неоплазий вследствие большей выраженности следующих характеристик: тканевого аффинитета, липофильности и антипролиферативной активности [Hüngden M., von Eick H., 1991).

Иммунотерапия меланомы: модуляторы работы иммунологического синапса (immune checkpoint inhibitors)

- *Ипилимумаб* (3 мг/кг в/в 1,5 ч, один раз в 3 недели – 4 цикла; возможна реиндукция при наличии клинической пользы в случае последующего прогрессирования процесса) = при меланоме кожи и слизистых: полный регресс – 1,5%, частичный регресс – 9,5%, стабилизация – 17,5%, медиана времени до прогрессирования – 2,86 мес., медиана общей выживаемости – 10,1 мес. [Hodi F.S., O'Day S.J., McDermott D.F. et al., 2010].
- *Ипилимумаб* (3 мг/кг в/в 1,5 ч. один раз в 3 недели, 4 цикла; возможна реиндукция при наличии клинической пользы от лечения в случае последующего прогрессированием процесса) = при увеальной меланоме: клинический эффект – 47%, медиана времени до прогрессирования – 2,8 мес., медиана общей выживаемости – 6,8 мес [Zimmer L., Vaubel J., Mohr P. et al. 2015].
- *Ниволумаб* (3 мг/кг 1 раз в 2 недели) = объективный ответ 40%; 1-летняя выживаемость 72,9%, медиана времени до прогрессирования – 5,1 мес. [Robert C., Long G.V., Brady B., 2015].
- *Ниволумаб* (1 мг/кг в/в 1 раз в 3 недели) + *ипилимумаб* (3 мг/кг 1 раз в 3 недели) – 4 цикла, затем *ниволумаб* (3 мг/кг каждые 2 недели) = объективный ответ – 61%, полный регресс – 22%, время до прогрессирования – 8,5 мес (в группе BRAF-позитивных больных); относительный риск прогрессирования – 0,4 (по сравнению с МХТ *ипилимумабом*) [Postow M.A., Chesney J., Pavlick A.C., 2015].
- *Пембролизумаб* (2 мг/кг или 200 мг в/в 1 раз в 3 недели; изучались и другие режимы, однако, разницы между указанными и более высокими дозами не было) = 32,7 – 33,9% объективных ответов, медиана времени до прогрессирования – 5,5 мес.; 6-месячная выживаемость без прогрессирования – 47%; 74,1% больных были живы через 1 год от начала терапии [Robert C., Schachter J., Long G.V. , 2015].

- *Тремелимуаб** (10 мг/кг 1 раз в 3 мес – 4 введения) = медиана общей выживаемости – 12,6 мес., объективный ответ – 10,7%, медиана длительности ответа – 35,8 мес. [Ribas A., Kefford R., Marshall M.A., 2013].

Иммуноterapia меланомы: клеточная терапия

- *ФДК-вакцина* {*циклофосфамид* (300 мг в/м в 1 день) + *фотодитазин** (0,7 мг/кг или *радахлорин** (0,5 мг/кг в/в в течение 30 мин в 4 день) + через 2 часа от введения фотосенсибилизатора облучение опухолевого очага световодом с плоским торцом без оптических насадок (λ 662 нм, мощность на торце световода 50-100 мВт, доза света 30-50 Дж/см²) + через 6 часов – введение аутологичных незрелых дендритных клеток, полученных из костномозговых предшественников в 4-8 дни), циклами по 3 недели} = клиническая эффективность – 58%, частичный регресс – 20%, медиана времени до прогрессирования – 3,5 мес., медиана ОВ 15,9 мес. [Балдуева И.А., Новик А.В., Карицкии А.П. и др. 2015].
- Опухоль-инфильтрирующие лимфоциты (ТИЛ) в сочетании с немиелоаблятивной терапией *циклофосфамидом* и *флударабином*, а также с тотальным облучением всего тела и высокими дозами *интерлейкина-2* = медиана общей выживаемости – 16,4 мес., полный регресс – 9,3 – 16%, частичный регресс – 39-56%, ответы длительностью более 3 лет 20-40% [Dudley, M. E., et al., 2008].
- TCR-Тлимфоциты к MART-1, gp100, NY-ESO1 = объективный ответ – 13-78%.

Химиоиммуноterapia меланомы

- *Арабинопиранозилметил нитрозомочевина* (830 мг/м² в/в струйно в 1, 3, и 5 дни 3-недельных циклов) + *интерферон альфа-2а* (с эскалацией разовой дозы от начальной 2 млн. МЕ до 10-12 млн. МЕ; дозу на каждое введение повышали на 2 млн. МЕ, а затем снижали в том же темпе до первоначальной дозы и продолжали введения такой дозы 16-18 мес; *интерферон-а-2а* начинали вводить через 7-14 дней после *арабинопиранозилметил нитрозомочевины*) = 31,7% Рм, в т.ч. 12,2% полных Рм в группе 41 человек [Гершанович М.Л., Блинов Н.Н., Котова Д.Г., Сыркин А.Б., 1996].
- *Арабинопиранозилметил нитрозомочевина* (600 мг/м² в/в в 1 и 2 дни) + *цисплатин* (100 мг/м² в/в в 3 день) в сравнении с *аранозой* (600 мг/м² в/в в 1 и 2 дни) + *цисплатин* (100 мг/м² в/в в 3 день) + *интерферон-альфа* (3 млн. МЕ п/к 8 инъекций) = результаты не различались (7% полных Рм и 21% частичных Рм), в обеих группах по 14 человек [Горбунова В.А., Орел Н.Ф., Егоров Г.Н. и др., 2000].
- *Винорелбин* (30 мг/м² в 1 и 15 дни) + *интерлейкин-2* (9 млн. МЕ п/к во 2-6 и 16-19 дни), максимально 6 циклов с периодичностью в 28 дней в группе 22 больных меланомой IV стадии, ранее леченных *темозолomidом* = Рм у 2 (9,1%) больных, в т.ч. у 1 больного – полная Рм, стабилизация у 5 (22,7%) больных, прогрессирование у 13 (59,1%). Медиана времени до прогрессирования в группе – 2,9 мес, общая ПЖ – 9,1 мес, а у больных, введенных в Рм или со стабилизацией – соотв. 10,75 мес и 28 мес. Побочные эффекты: гриппоподобный синдром (лихорадка, озноб, слабость), а также боль в месте инъекции; гемотоксичность 3 ст. – редко [Gagas H., Bafaloukos D., Aravantinos G. et al., 2004].
- *Интерферон альфа* + ХТ = 40-50% Рм, в т.ч. 10% полных Рм [Радулеску Г.Г., 2002].

- *Ипилимумаб* (3 мг/кг через каждые 4 недели) в комбинации с 5-дневными введениями *дакарбазина* в (250 мг/м²/день) = полный регресс – 7,5%, частичный регресс – 24,5%, медиана общей выживаемости – 11,2 мес.; выживаемость 1 год – 47,6% , 2 года – 28,9%, 3 года – 20%, 5 лет – 18,2%. [Maio M., Grob J.J., Aamdal S. et al., 2015].
- *Темозоломид* (200 мг/м²/день в 1-5 дни каждые 28 дней) + *интерферон альфа* (5 млн. МЕ/м² ежедневно в течение первой недели, затем в 1, 3 и 5 дни каждой последующей недели) = 28,9% Рм в группе 142 больных метастатической меланомой без метастазов в головной мозг по сравнению с 16,1% – после монотерапии *темозоломидом* в группе 142 пациентов. Токсичность химиоиммунотерапии более выражена [Kaufman R., Wolfgang J., 2002].
- *Темозоломид* (в возрастающей дозе 150-200-250 мг/м²/день в течение 5 дней) + *ГМ-КСФ* + *интерлейкин-2* + *интерферон альфа* = Рм у 23 (32%) из 74 больных метастатической меланомой. ПЖ больных с Рм – 12 мес, при рецидивах у этих пациентов не было метастазов головной мозг [de Gast G.C., 2002].
- *Фактор некроза опухолей альфа* (100000 МЕ с 1 по 5 и с 7 по 11 дни п/к) + *дакарбазин* (250 мг/м² в 14-16 дни) + *ломустин* (80 мг/м² внутрь через 4 ч от начала инфузии *дакарбазина* в 14 день) + *цисплатин* (80 мг/м² в/в 1 ч в 16 день) циклами по 6 недель цикла; возможно сокращение длительности введения *фактора некроза опухолей альфа* на 5 дней с началом ХТ на 3 день после последнего введения *фактора некроза опухолей альфа* = полный регресс – 6%, частичный регресс – 18,2%, стабилизация процесса – 30,3%. [Кадагидзе З.Г., Славина Е.Г., Абрамов М.Е. и др., 2013].
- *Фотемустин* (100 мг/м² в 1 день) + *дакарбазин* (300 мг/м² во 2, 3 и 4 дни) + *цисплатин* (25 мг/м² в 3 и 4 дни); периодичность циклов – 4 недели + *интерферон альфа-2b* (3 млн. МЕ п/к 3 раза в неделю).
- ХИТ3 {*интерлейкин-2* (1 мг в/в 2,4,6,8,10 дни) + *интерферон альфа* (3 млн. МЕ в 1,3,5,7 и 10 дни) + *цисплатин* (20 мг/м² в 2,4,6 и 8 дни)} = объективный ответ – 13% (4% – полный регресс), стабилизация – 30%, медиана общей выживаемости – 7 мес., медиана времени до прогрессирования – 2,2 мес.
- ХИТ5 {*дакарбазин* (200 мг/м² во 2-6 дни) + *интерферон альфа* (5-6 млн МЕ в/м или п/к в 1,3,5,7 и 9 дни) + *цисплатин* (20 мг/м² во 2-6 дни) + *блеомицетин* (10 мг/м² в 2 и 6 дни) + *винкристин* (1,4 мг/м² (не более 2 мг) во 2 день) циклами по 3 недели}.
- ХИТ6 {*дакарбазин* (200 мг/м² в 2-6 дни) + *интерлейкин-2* (1 мг в/в в 1,3,5,7 и 9 дни) + *интерферон альфа* (6 млн. МЕ в/м или п/к во 2,4,6,8,10 дни) + *цисплатин* (20 мг/м² в 2-6 дни) + *блеомицетин* (10 мг/м² в 2 и 6 дни) + *винкристин* (1,4 мг/м² (не более 2 мг) во 2 день) циклами по 3 недели} = объективный ответ – 28% , стабилизация – 25%, медиана общей выживаемости – 9,3 мес., медиана времени до прогрессирования – 4 мес.
- Схема **CVD** (в 1-4 дни) + *интерлейкин-2b* (9 млн. МЕ/м²/день инфузия в/в в 1-4 дни) + *интерферон альфа* (5 млн. МЕ/м² п/к в 1-5 дни или в 5-9 дни) циклами по 3 недели; в случаях достижения объективного эффекта после двух циклов терапию продолжали до 6-7 циклов = полные Рм у 24 (21%) из 115 больных + частичные Рм у 45 (39%) больных. Продолжительность 10% полных Рм ≥5 лет [Legna S.S., Ring S., Eton O. et al., 1998; Legna S.S., Bedikian A., Eton O. et al., 1999].
- Схема **CVD** + *интерлейкин-2* (9 млн. МЕ/м²/день постоянная инфузия в 1-4 дни) + *интерферон альфа-2b* (5 млн. МЕ/м²/день п/к 1-5, 8, 10, 12 дни) = Рм у 19 (48%) из 40 больных, в т.ч. полные Рм – у 8 (20%) больных.;

продолжительность Рм – от 1 до 17+ мес. Основная локализация рецидивов – ЦНС [McDermott D.F., 2000].

Схемы ПХТ меланомы

- **BHD** = медиана ПЖ 8 мес в группе 49 больных с висцеральными метастазами, медиана ПЖ 49 больных, не получавших ХТ в контрольной группе – 5 мес [Seebacher C., Kostler E., 2001].
- **BOLD** {блеомицин (15 мг в/в в 1 и 4 дни, повторение с 22 дня) + винкристин (1 мг/м² в/в в 1 и 5 дни, повторение с 22 дня) + ломустин (80 мг/м² внутрь в 1 день, повторение на 43 день) + дакарбазин (200 мг/м² в/в в 1-5 дни; повторение с 22 дня)} = 22-40% Рм.
- **CVD** {цисплатин (20 мг/м² в 1-4 дни) + винбластин (1,6 мг/м² в 1-5 дни) + дакарбазин (800 мг/м² в/в в 1 день); периодичность циклов – 3 недели} = 14-38% Рм.
- Схема **DBD** {дакарбазин (220 мг/м² в/в ежедневно в 1-3 дни через каждые 3 недели) + кармустин (150 мг/м² в/в 1-часовая инфузия в 1 день через каждые 6 недель) + цисплатин (25 мг/м² в/в ежедневно в 1-3 дни через каждые 3 недели)}.
- **DBDT (CDBT)**; Дартмоутовская программа {дакарбазин (220 мг/м² в/в ежедневно в 1-3 дни через каждые 3 недели) + кармустин (100 мг/м² в/в 1-часовая инфузия в 1 день через каждые 6 недель, т.е. в I, III и V циклы) + цисплатин (25 мг/м² в/в ежедневно в 1-3 дни через каждые 3 недели) + тамоксифен (40 мг/день с 1 дня до окончания лечения)} = 16-55% Рм.
- **DBDT** {цисплатин (25 мг/м² в/в ежедневно в течение 3 дней через каждые 3 недели) + дакарбазин (250 мг/м² в/в ежедневно в течение 3 дней через каждые 3 недели) + кармустин (150 мг/м² в/в через каждые 6 недель) + тамоксифен (10 мг внутрь 2 раза в день)} = Рм у 11 (55%) из 20 больных с метастазами в кожу, легкие, печень и кости, в т.ч. полные Рм длительностью до 17 мес – у 4 (20%) больных [DeI Prete S.A., Maurer L.N., O'Donnel et al., 1984]. В рандомизированных исследованиях показано, что ПХТ по схеме **DBDT** не увеличивает продолжительности жизни по сравнению с МХТ дакарбазином [Chapman P.B., Einhorn L.H., Meyers M.L. et al., 1999].
- **DBDT** = 7% полных + 22% частичных Рм [Акимов М.А., Гершанович М.Л., 2001].
- **РОС** {прокарбазин (100 мг/м² внутрь /максимум 150 мг/день/ с 1 по 10 день) + винкристин (Онковин; 1,4 мг/м² в/в в 1 и 8 дни) + ломустин (130 мг/м² внутрь /максимум 200 мг в 1 день); циклами по 4-6 недель}.
- *Арабинопиранозилметил нитрозомочевина* (1000 мг в/в струйно в 1 и 3 дни) + *блеомицетин* (10 мг в/в или в/м) во 2, 5, 9 и 10 дни) + *цисплатин* (70-90 мг/м² в/в капельно с гипергидратацией в 7 день) циклами по 3-4 недели.
- *Арабинопиранозилметил нитрозомочевина* (1000 мг в/в струйно в 1, 2 и 3 дни) + *винкристин* (2 мг в/в струйно в 1 день) + *дактиномицин* (0,5 мг в/в струйно в 1,3, 5 и 8 дни) циклами по 3-4 недели = 33% Рм + 26,3% стабилизаций в группе 18 больных. Время до прогрессирования после достижения Рм – 7,6 мес, стабилизации – 4,1 мес. Осложнения: тошнота и рвота – 40,4%, лейкопения 1-2 степени – 18,9%, тромбоцитопения – 5,4% [Горбунова В.А., Орел Н.Ф., Семина О.В. и др., 2001].
- *Арабинопиранозилметил нитрозомочевина* (1000 мг в/в 2-часовая инфузия в 1, 3 и 5 дни) + *винкристин* (2 мг в/в в 1 день) + *дактиномицин* (0,5 мг в/в в 1, 3, 5 и 8 дни) = 33% частичных Рм в группе 18 больных диссеминированной меланомой [Манзюк Л.В., Бородкина А.Г., Артамонова Е.В. и др., 2000].

- *Арабинопиранозилметил нитрозомочевина* (600-700 мг/м² в/в в 1, 2 и 3 дни) + *винкристин* (2 мг в/в в 1 и 8 дни) + *дактиномицин* (0,5 мг в/в в 1, 3, 5 и 8 дни) циклами по 3-4 недели.
- *Арабинопиранозилметил нитрозомочевина* (1000 мг в/в струйно во 2, 3 и 4 дни) + *винкристин* (2 мг в/в струйно в 1 день) + *цисплатин* (70-90 мг/м² в/в капельно с гидратацией в 1 день) = 30% Рм + 26,3% стабилизаций в группе 20 больных. Среднее время до прогрессирования у больных, введенных в Рм – 7,6 мес, после стабилизации – 4,1 мес. Осложнения: тошнота и рвота –81,6%, лейкопения 1-2 степени – 14,3%, тромбоцитопения – 8,2% [Горбунова В.А., Орел Н.Ф., Семина О.В. и др., 2001].
- *Арабинопиранозилметил нитрозомочевина* (1000 мг в/в струйно в 1 и 2 дни) + *винкристин* (2 мг в/в струйно в 1 день) + *цисплатин* (80 мг/м² в/в капельно с гидратацией в 4 день) циклами по 3-4 недели.
- *Арабинопиранозилметил нитрозомочевина* (1000 мг в/в 2-часовая инфузия во 2 и 3 дни) + *цисплатин* (100 мг/м² в/в в 1 день) = 12,5% полных Рм + 44% частичных Рм + 56% стабилизаций в группе 16 больных диссеминированной меланомой [Горбунова В.А., Орел Н.Ф., Егоров Г.Н. и др., 2000].
- *Арабинопиранозилметил нитрозомочевина* (1000 мг в/в во 2, 3 и 4 дни) + *цисплатин* (70-90 мг/м² в/в капельно с гипергидратацией в 1 день) + *винкристин* (2 мг в/в струйно в 1 день) = частичные Рм у 6 (30%) из 20 больных диссеминированной меланомой [Горбунова В.А., Орел Н.Ф., Егоров Г.Н. и др., 2000].
- *Арабинопиранозилметил нитрозомочевина* (1000 мг в/в 2-часовая инфузия во 2, 3 и 4 дни) + *цисплатин* (70-90 мг/м² в/в в 1 день) + *винкристин* (2 мг в/в в 1 день) = 30% частичных Рм в группе 30 больных диссеминированной меланомой [Манзюк Л.В., Бородкина А.Г., Артамонова Е.В. и др., 2000].
- *Арабинопиранозилметил нитрозомочевина* (1000 мг в/в 2-часовая инфузия в 1, 3 и 5 дни) + *циклоплатам* (80-100 мг/м² в/в в 1, 3 и 5 дни) = 17% частичных Рм в группе 24 больных диссеминированной меланомой [Артамонова Е.В., Надеждина Т.М., Бородкина А.Г., Манзюк Л.В., 2002].
- *Винбластин* (6 мг/м² в/в 1 и 2 дни) + *блеомицин* (15 мг/м² в/в или в/м в 1-5 дни) + *цисплатин* (50 мг/м² в/в капельно на фоне гипергидратации в 5 день) циклами по 3 недели.
- *Лизомустин* (300 мг/м² в/в струйно в 1 и 8 дни) + *блеомицин* (30 мг в/м в 3-5 дни) + *цисплатин* (80 мг/м² в/в капельно во 2 и 9 дни); периодичность циклов – 4-6 недель = полные Рм у 2 (10,5%) + частичные Рм – у 11 (26%) + стабилизации у 7 (37%) из 19 больных [Булат Ю.В., Базин И.С., Жарков С.А., Гарин А.М., 2000].
- *Лизомустин* (400 мг/м² в/в струйно в 1 день) + *винкристин* (2 мг в/в в 1 и 8 дни) + *цисплатин* (30 мг/м² в/в капельно в 3-6 дни); периодичность циклов – 4 недели = 22% частичных Рм + 26% стабилизаций в группе 23 больных [Мороз Л.В., Бородкина А.Г., Надеждина Т.М., 1996].
- *Ломустин* (80 мг/м² внутрь в 1 день) + *блеомицин* (15 мг/м²/сутки длительная инфузия в 1-5 дни) + *цисплатин* (40-50 мг/м² в/в капельно на фоне гипергидратации в 8 день) циклами по 6 недель.
- *Ломустин* (80 мг/м² внутрь в 1 день) + *винкристин* (1,4 мг/м² в/в в 1 и 8 дни) + *цисплатин* (30 мг/м² в/в капельно на фоне гипергидратации в 3, 4, 5 и 6 дни) циклами по 6 недель.
- *Ломустин* (80 мг/м² внутрь в 1 день) + *винкристин* (1,4 мг/м² в/в в 1 и 8 дни) + *дактиномицин* (0,5 мг/м² в/в в 1, 3, 5, 8, 10 и 12 дни) циклами по 6 недель.

- *Ломустин* (80 мг внутрь в 1 и 8 дни; в зависимости от гематологических показателей в 8 день дозу снизить до 40 мг или отменить введение) + *проспидия хлорид* (200 мг в/м во 2-7 дни и 9-14 дни; при появлении симптомов полиневрита дозу снижают до 150 мг); периодичность циклов – 5-6 недель.
- *Нимустин** (1 мг/м² в/в в 1 день) + *дакарбазин* (100 мг/м² в/в в 1, 2 и 3 дни) + *цисплатин* (80 мг/м² в/в капельно на фоне гидратации в 3 день) циклами по 4 недели.
- *Паклитаксел* (175 мг/м² в/в 3-часовая инфузия в 1 день) + *цисплатин* (120 мг/м² в 3 день) + *тамоксифен* (100 мг/м² в 7-16 дни) циклами по 3-4 недели = Рм у 5 (31%) из 16 больных метастатической меланомой, в т.ч. полная Рм – у 1 (6%) больного [Гарин А.М., 2001].
- *Паклитаксел+альбумин* (100мг/м² в 1 и 8 дни) + *карбоплатин* (AUC2 в 1-й, 8-й и 21-й дни) = контроль заболевания – 72,7% , частичный ответ – 12,1%; больные, ранее не получавшие ХТ, показали лучшие результаты общей выживаемости и времени до прогрессирования; авторы полагают, что данная схема может быть хорошим вариантом для больных, которые не могут получать таргетную терапию, направленную на точки контроля иммунной системы [YI-cun Guo, YA Ding, Dan-dan Li, et al., 2015].

МХТ меланомы

- *Арабинопиранозилметил нитрозомочевина* (750-800 мг/м² в/в струйно в 20 мл 5% раствора глюкозы ежедневно 3 дня подряд или через день циклами по 4 недели) = 23% Рм (в т.ч. 12,5% полных Рм) в группе 48 больных [Горбунова В.А., Орел Н.Ф., Семина О.В. и др., 2001].
- *Арабинопиранозилметил нитрозомочевина* (667 мг/м² в/в в 1-3 дни циклами по 4 недели) в сравнении с *дакарбазином* (400 мг в/в в 1-5 дни циклами по 4 недели) = соотв. 15% и 10% Рм (в т.ч. соотв. 3,5% и 2% полных Рм) в группах, включавших 114 и 99 пациентов [Соколова В.Д., Переводчикова Н.И., Абрамова Н.А., 2000].
- *Арабинопиранозилметил нитрозомочевина* = 20,6% Рм, в т.ч. 5,2% полных Рм у 291 больного; продолжительность Рм – от 6 до 18 мес [Переводчикова Н.И., 2002].
- *Арабинопиранозилметил нитрозомочевина* в сравнении с *лизомустин* и *дакарбазином* в исследовании на 80 пациентах = соотв. 18,2%, 15% и 11,8% частичных Рм [Горбунова В.А., Орел Н.Ф., Семина О.В. и др., 2001].
- *Дакарбазин* (850-1000 мг/м² в/в однократная 1-часовая инфузия в однодневном режиме или 200-250 мг/м² в течение 5 последовательных дней; периодичность циклов – 3-4 недели) = 5-20% Рм; полные Рм – около 1-5% [Hill G.I., Krementz E.T., Hill H.Z. et al., 1984].
- *Дакарбазин* (850 мг/м² в/в в однодневном режиме или 250 мг/м² в течение 5 дней циклами по 3 недели) = 10-20% Рм (в т.ч., полных Рм – около 5%) [Ahmann D.L., Creagan E.T., Hann R.G. et al., 1989]. Дополнительное применение антагонистов эстрогенов (*тамоксифен* 20 мг/м² ежедневно) у женщин повышает частоту Рм, по сравнению с МХТ *дакарбазином* [Cocconi G., Bella M., Calabresi F., 1992].
- *Дакарбазин* (200-250 мг/м²/день в 1-5 дни или 850-1000 мг/м² 1-часовая инфузия в 1 день каждые 3-4 недели) = 15-20% Рм, в т.ч. 5% полных Рм, продолжительность Рм – 3-6 мес; наиболее чувствительны к *дакарбазину* метастазы в кожу, подкожную клетчатку, ЛУ, легкие [Демидов Л.В., Харкевич Г.Ю., 2003].
- *Доцетаксел* = 17% Рм [Mross K., Unger C., 1996].

- *Ифосфамид* = 8% [Bajetta E., Del Vecchio M., Bernard-Marty C. et al., 2002].
- *Кармустин* (150 мг/м² в/в 1-часовая инфузия один раз 6 недель).
- *Кармустин* = 10-15% Рм [Voigt H., Kleeberg U.R., 1986].
- *Лизомустин* (400-500 мг/м² в/в струйно в 40-60 мл 5% раствора глюкозы один раз в 4-6 недель) = частичные Рм у 14 (19%) + стабилизация у 19 (26%) из 74 больных меланомой кожи с метастазами в мягкие ткани, ЛУ, легкие, головной мозг. Осложнения: тошнота и рвота –38%, анемия 1-2 степени –28%, лейкопения 2-3 ст. –31%, тромбоцитопения 1-3 ст. –18% [Харкевич Г.Ю., Егоров Г.Н., Манзюк Л.В., Демидов Л.В., 2004].
- *Ломустин* (100-130 мг/м² внутрь в 1 день), повторение через 3-6 недель.
- *Ломустин* = 10-15% Рм [Voigt H., Kleeberg U.R., 1986].
- *Паклитаксел* (100 мг/м² 3-часовая инфузия) = 12% Рм [Nathan F.E., Berd D., Sato T., Mastrangelo M.J., 2000].
- *Семустин** = 13-18% Рм [Bajetta E., Del Vecchio M., Bernard-Marty C., et al., 2002].
- *Тамоксифен* = 7% Рм [Bajetta E., Del Vecchio M., Bernard-Marty C. et al., 2002].
- *Тамоксифен* = у женщин дополнительное применение *тамоксифена* (20 мг/м² ежедневно) повышает частоту Рм по сравнению с МХТ *дакарбазином* [Altmeyer P., Kreuter A., Hoffman K., Brockmeyer N.H.V., 2000].
- *Темозоломид* (150 мг/м² (для получавших ранее ХТ и 200 мг/м² для ранее не получавших ХТ, внутрь в течение 5 последовательных дней с периодичностью циклов в 4 недели) = 14% Рм, в т.ч. 6% полных Рм [Middleton M.R., Lunn J. M., Morris C. et al., 1998], улучшение качества жизни [Middleton M.R., Grob J.J., Aatanson N. et al., 2001]. При увеальной меланоме объективного ответа не выявлено, медиана времени до прогрессирования – 7 недель, медиана общей выживаемости – 9,1 мес. [Carvajal R.D., Sosman J.A., Quevedo J.F. et al., 2014].
- *Топотекан* (1,5 мг/м² в/в 30-минутная инфузия в 1-5 дни через каждые 21 или 28 дней) = 6% Рм [Gross K., Unger C., 1997].
- *Фотемустин* (100 мг/м² 1-часовая инфузия в 500 мл 5% глюкозы течение 1, 8 и 15 дни, а затем по 100 мг/м² через каждые 3 недели, начиная с 56 дня) = Рм у 71 из 351 больного (20%) диссеминированной меланомой, в т.ч. у 18 из 33 больных (21%) с церебральными метастазами; токсичность 3-4 ст.: тромбоцитопения с максимумом на 35 день –35%, нейтропения с максимумом на 44 день – 45%, тошнота и рвота – 8% [Bajetta E., Del Vecchio M., Bernard-Marty C. et al., 2002; Горбунова В.А., Орел Н.Ф., Бесова Н.С., 2003].
- *Цисплатин* = 10% Рм [Sleifer D.Th., Meijer S., Mulder N.H., 1985].
- *Цисплатин* = 14-23% Рм [Becker J.C., Kämpgen E., Bröcker V., 2000].
- В лечении меланомы неэффективны: *доксорубицин*, *дактиномицин*, *этопозид* [Voigt H., Kleeberg U.R., 1986].
- *Паклитаксел + альбумин* (100 мг/м² в/в капельно в течение 30 мин еженедельно 3 недели во второй линии ХТ и 150 мг/м² в первой линии ХТ, 3-4 цикла по 3 недели) = соотв. 2,7% Рм и 21,6% Рм, стабилизация – 37,8% и 48,6%, СПЖ – 12,1 и 9,6 мес. В исследование было включено 37 больных [Hersh E.M., 2010].

МЕЛАНОМА УВЕАЛЬНАЯ

См. Меланома, Опухоли глаз

МЕТАСТАЗЫ ИЗ НЕВЫЯВЛЕННОГО ПЕРВИЧНОГО ОЧАГА

А.В. Новик, А.Г. Кудайбергенова

Опухоли без выявленного первичного очага – гетерогенная группа злокачественных новообразований, впервые проявляющих себя метастазами в отсутствие идентифицированной первичной опухоли. Распространенность составляет 3-5% от общего числа больных с впервые выявленной онкологической патологией. Этот синдром представляет собой настоящую онкологическую проблему, поскольку более 75% больных с метастазами из невыявленного первичного очага погибают в течение первого года от прогрессирования заболевания, а по частоте смертности занимает 4 место среди всех злокачественных новообразований. Альтернативное название – неизвестная (невыявленная) первичная опухоль («Carcinoma Unknown Primary» – CUP), CUP-синдром, первичная метастатическая болезнь предложено M.J.Nissenblatt в 1981 году в монографии «Carcinoma with unknown primary tumor – CUP syndrome».

Основные характеристики CUP-синдрома – отсутствие признаков первичной опухоли, раннее проявление метастатического фенотипа, нетипичное распространение метастазов (например, метастазы рака поджелудочной железы в кости) и необычная «органоспецифичная» комбинация иммуногистохимических маркеров. Идентификация первичного источника осуществляется при жизни только у 25%, на аутопсии – не более, чем у 70%.

Терапия больных с опухолями невыясненной первичной локализации (ОНПЛ) строится на индивидуальной основе с учетом клинико-морфологических данных. Симптоматическая терапия показана всем категориям больных. При выявлении в опухолевой ткани мутаций, определяющих эффективность таргетной терапии, возможно применение соответствующих лекарственных средств. Данные молекулярно-генетического исследования по определению чувствительности к цитостатикам могут быть использованы для выбора схемы терапии. При планировании лечения выделяются отдельные подтипы, более чувствительные к лекарственному лечению и сходные с отдельными локализациями злокачественных опухолей, но отличающиеся существенно более плохим прогнозом и чувствительностью к терапии:

- Больные с аденокарциномой или низкодифференцированной карциномой с изолированным поражением ЛУ шеи (включая надключичную область). Течение заболевания у таких больных соответствует течению соответствующих опухолей головы и шеи и проводится по принципам, разработанным для данной локализации (см. соответствующие рекомендации)
- Женщины с аденокарциномой или низкодифференцированной карциномой с изолированным поражением аксиллярных лимфатических узлов получают лечение в соответствии со стандартами, разработанными для рака молочной железы.
- Лечение больных с аденокарциномой или низкодифференцированной карциномой с преимущественным поражением лимфоузлов осевой локализации (средостенные у больных моложе 50 лет, забрюшинные). Данный подтип ОНПЛ по течению напоминает герминогенные опухоли неблагоприятной прогностической группы.
- Основу терапии составляют режимы, включающие производные платины, такие как **ВЕР**, **ЕР**, **ГР**. Также могут использоваться режимы **PaC** и **Card**:
- **PaC**: *наклитаксел* (200 мг/м² в/в в 1 день) + *карбоплатин* (AUC-6 в/в в 1 день) циклами по 3 нед.
- **Card**: *доцетаксел* (65 мг/м² в/в в 1 день) + *карбоплатин* (AUC-6 в/в в 1 день).

- Лечение больных с аденокарциномой или низкодифференцированной карциномой старше 50 лет, а также больных с плоскоклеточным раком с преимущественным поражением средостения. Лечение данной категории больных проводится по принципам и рекомендациям, разработанным для мелкоклеточного рака легкого (см.).
- Лечение больных низкодифференцированной нейроэндокринной карциномой невыясненной первичной локализации. Течение заболевания у таких больных напоминает мелкоклеточный рак легкого и проводится в соответствии с рекомендациями, разработанными для нейроэндокринных опухолей с высокой пролиферативной активностью или для мелкоклеточного рака легкого (см.).
- Основу терапии составляют режимы, включающие производные платины.
- Лечение больных высокодифференцированными нейроэндокринными карциномами с низкой пролиферативной активностью. Течение заболевания у таких больных соответствует течению нейроэндокринных опухолей ЖКТ и проводится по принципам, разработанным для данной локализации (см. соответствующие рекомендации)
- Канцероматоз брюшины у женщин. Течение заболевания у больных напоминает рак яичников. Ведение больных осуществляется на основании рекомендаций для данного заболевания с учетом стадии процесса.
- Плоскоклеточный рак с поражением ЛУ головы и шеи. Течение заболевания напоминает течение плоскоклеточного рака вышеуказанных локализаций и проводится по стандартам, разработанным для данного заболевания.
- Лечение мужчин с аденокарциномой неясной первичной локализации и остеосклеротическими метастазами в костях и/или повышением ПСА. Течение данного типа ОНПЛ напоминает рак предстательной железы и проводится по стандартам, принятым для данного заболевания.
- Больные с меланомой или саркомой невыясненной первичной локализации. Лечение данных категорий больных проводится в соответствии с рекомендациями, разработанными для лечения соответствующей диссеминированной опухоли. Необходимо отметить, что при изолированном поражении ЛУ меланомой заболевание расценивается как местно распространенная меланома кожи и лечится с использованием соответствующих подходов (см. соответствующие рекомендации)

Больные с ОНПЛ, не относящиеся к вышеперечисленным группам, представляют собой наиболее неблагоприятную прогностическую группу. В связи с низкой чувствительностью таких больных к терапии предпочтение отдается малотоксичным видам терапии. Выбор препаратов основывается на предположении о наиболее частом расположении источника ОНПЛ в органах желудочно-кишечного тракта и легких. Использование ПХТ оправдано только у больных в удовлетворительном состоянии с агрессивно протекающим заболеванием. При наличии у больных метастатического поражения костей показано применение бисфосфонатов или *деносумаба*. При ограничении поражения одной анатомической зоной (например, изолированные метастазы в печени) и доступности локальных или локорегионарных методов лечения данных очагов (например, резекция очага, абляция очага, ДТ (в том числе, стереотаксическая), изолированная перфузия и др.), показано их применение.

ХТ аденокарцином невыясненной первичной локализации

- Используются режимы **PaC, CarD, GP, EP, FolFOx, CapeOx, GD**.
- **GD: гемцитабин** (1000 мг/м² в/в в 1 и 8 дни) + **доцетаксел** (75 мг/м² в/в в 8 день) циклами по 3 нед.

ХТ плоскоклеточного рака невыясненной первичной локализации

- Используются режимы **DCF, PCF, PC, GP, PF, FolFOx, CapeOx, DC**
- **PCF**: паклитаксел (175 мг/м² в/в 1 день) + *цисплатин* (100 мг/м² в/в в 1 день) + *фторурацил* (500 мг/м²/сут в/в 24-часовая инфузия в 1-5 дни) циклами по 3 недели.
- **PC**: паклитаксел (175 мг/м² в/в 1 день) + *цисплатин* (60 мг/м² в/в в 1 день) циклами по 3 недели.
- **DC**: *доцетаксел* (60 мг/м² в/в в 1 день) + *цисплатин* (80 мг/м² в/в в 1 день) циклами по 3 недели.

МНОЖЕСТВЕННЫЕ ЭНДОКРИННЫЕ НЕОПЛАЗИИ

Л.М. Берштейн

Множественные эндокринные неоплазии относятся к наследственным формам нейроэндокринных опухолей и проявляются в опухолях или гиперплазиях одновременно в двух или более эндокринных органах (чаще всего вовлечены щитовидная и паращитовидные железы, гипофиз, надпочечники, поджелудочная железа, ЖКТ). Неоплазия может выражаться аденоматозом, гиперплазией или карциноматозом эндокринных желёз. Наследуются по аутосомно-доминантному типу.

Множественные эндокринные неоплазии (MEN – multiple endocrine neoplasie) подразделяются на 3 основных типа:

- **MEN1 (синдром Вермера):**
 - 1) опухоли или гиперплазия паращитовидных желёз (обычно первое проявление синдрома Вермера),
 - 2) опухоли из островковых клеток поджелудочной железы (гастринома, инсулинома, глюкагонома, вилома),
 - 3) опухоли аденогипофиза (гормональнонеактивные опухоли – 65%, гормональноактивные опухоли – чаще пролактиномы и соматотропиномы).
- **MEN2A (синдром Сиппла):**
 - 1) медулярный рак щитовидной железы,
 - 2) феохромоцитома,
 - 3) опухоли или гиперплазия паращитовидных желёз.
- **MEN2B (или MEN3; синдром Горлина):**
 - 1) медулярный рак щитовидной железы,
 - 2) множественные нейриномы слизистых оболочек,
 - 3) феохромоцитома.

Медулярный рак щитовидной железы протекает более злокачественно, когда он является компонентом MEN2B (MEN3).

Инсулиномы у больных с MEN1 преимущественно локализуются в поджелудочной железе. Лечение MEN1-инсулином оперативное. Цель операции – энуклеация и резекция всех опухолей. При наличии отдаленных метастазов необходимо наряду с регулярным введением глюкозы применение *диазоксида* с целью коррекции рецидивирующей гипогликемии, развивающейся из-за избыточной продукции инсулина.

Наиболее типичные опухоли у больных MEN1 – гастринпродуцирующие опухоли, сопровождающиеся развитием синдрома Золлингера-Эллисона (СЗЭ). Гастриному в сочетании с СЗЭ находят в 20-61% случаев MEN1, а MEN1 обнаруживают у 30-38% пациентов с гастриномами. У больных MEN1 гастриномы обычно локализуются в 12-перстной кишке, они маленькие, часто мультифокаль-

ные, их трудно выявить обычными методами. В лечении СЗЭ применяют ингибиторы протонного насоса (*зомепразол, лансопразол, омепразол, пантопразол*). Уменьшение уровня гастрин в сыворотке вызывают аналоги соматостатина (*октреотид, ланреотид, гастринотид LAR*). В ряде случаев гипергастринемия является следствием гиперпаратиреоза и исчезает после выполнения паратиреоэктомии.

СЗЭ у больных MEN1 может быть ассоциирован с желудочными карциномами, часто называемыми ECL-омами (карциноиды 2 типа) и развивающимися вследствие хронического воздействия гипергастринемии на клетки ECL (энтерохромаффиноподобные клетки, продуцирующие гистамин). У 13-30% больных СЗЭ в сочетании с MEN1 обнаруживают эти опухоли; при отсутствии MEN1 ECL-омы крайне редки (0-0,6%). ECL-клеточные опухоли у больных MEN1 часто мультицентрические и всегда характеризуются низким митотическим индексом. Большинство ECL-ом менее 1 см в диаметре и ограничиваются слизистой и подслизистой. Возможно метастазирование в регионарные ЛУ, существенно не влияющее на показатели выживаемости.

Клетки, продуцирующие гастрин, способны к выработке и других пептидов, включая вазоактивный интестинальный пептид (ВИП), обуславливающий развитие карциноидного синдрома, соматостатин, панкреатический пептид, АКТГ (у 5% больных гастриномой развивается синдром Кушинга).

- В лечении проявлений карциноидного синдрома эффективен *октреотид*. В дозе от 50 до 200 мкг п/к 3 раза в день *октреотид* купирует у 75-90% больных диарею, приливы, бронхоспазм. Другой аналог соматостатина – *ланреотид* вводится каждые 10-14 дней. Аналоги соматостатина проявляют и противоопухолевый эффект, вызывая объективные Рм у 4-11% больных и стабилизацию длительностью 8-10 мес у 32-80% пациентов. *Интерферон альфа* вызывает объективные Рм у 4-11% больных нейроэндокринными гастроэнтеропанкреатическими опухолями и стабилизацию (доза 5 млн. МЕ 3 раза в неделю) в 30-39% случаев.
- Моно- или ПХТ метастатических высоко дифференцированных (экспрессия ki-67 <5%) медленно растущих нейроэндокринных опухолей кишечника вызывает менее 30% объективных Рм. Напротив, ХТ метастатических нейроэндокринных высоко дифференцированных опухолей поджелудочной железы комбинацией *стрептозотоцин** + *фторурацил* (соотв. 500 мг/м² и 400 мг/м² в/в в 1-5 дни, повторение на 43 день) или комбинацией *стрептозотоцин** + *доксорубицин* (соотв. 500 мг/м² в/в в 1-5 дни и 50 мг/м² в/в в 1 и 22 дни, повторение на 43 день) обеспечили 40-70% объективных Рм [Schreübl H. et al., 2003; Spitzweg C., Göke B., 2002]. Все в большей степени накапливается опыт использования ингибиторов m-TOR (Capozzi M. et al., 2015).
- Комбинация *этопозид* (130 мг/м², 1-часовая инфузия в 1-3 дни) + *цисплатин* (45 мг/м² 1-часовая инфузия во 2 и 3 дни) циклами по 28 дней эффективна при лечении метастатических быстро растущих нейроэндокринных опухолей поджелудочной железы [Rougier P., Mitry E., 2000; Ikeda M. et al., 2015]; находит применение и *темолозomid* [De Divitis C. et al., 2016].

НЕЙРОБЛАСТОМА

С.А. Кулева, А.С. Артемьева М.А. Бланк, О.А. Бланк

Нейробластома исходит из клеток симпатической нервной системы, может располагаться в любой части тела, но чаще всего локализуется в забрюшинном пространстве и в заднем средостении. В зависимости от клеточного состава различают следующие основные разновидности нейробластомы:

1) злокачественные: нейробластома (бедная шванновской стромой) – недифференцированная нейробластома, низкодифференцированная нейробластома, дифференцирующаяся нейробластома; ганглионейробластома смешанная (богатая шванновской стромой); ганглионейробластома узловая (сочетание участков богатых шванновской стромой, с преобладанием шванновской стромы и бедных шванновской стромой)

2) доброкачественная: ганглионеврома (с преобладанием шванновской стромы) – зрелая и созревающая.

Основной метод лечения – оперативное удаление опухоли.

При больших размерах опухоли осуществляют предоперационную ХТ и ЛТ. У больных распространенным опухолевым процессом с паллиативной целью может использоваться ¹³¹I-MIBG.

В ХТ нейробластом применяют *винкристин*, *доксорубицин*, препараты платины, *циклофосфамид*, *этопозид*.

ХТ нейробластомы

- *Виндезин* (3 мг/м² в/в капельно в 1 день) + *цисплатин* (40 мг/м² в/в капельно 1-4 дни) + *этопозид* (100 мг/м² в/в капельно 1-4 дни) циклами по 3 недели.
- *Винкристин* (1,3 мг/м² в/в струйно в 1 и 5 дни) + *доксорубицин* (60 мг/м² в/в капельно в 5 день) + *циклофосфамид* (300 мг/м² в/в капельно 1-5 дни); периодичность циклов – 3 недели.
- *Винкристин* (0,75 мг/м² в/в струйно в 1, 3 и 5 дни) + *доксорубицин* (15 мг/м² в/в капельно в 1, 3 и 5 дни) + *циклофосфамид* (300 мг/м² в/в капельно в 1-7 дни) циклами по 3 недели (схема используется у детей до 6 мес).
- *Винкристин* (1,5 мг/м² в/в струйно в 1 и 8 дни) + *дакарбазин* (200 мг/м² в/в капельно 1-5 дни) + *ифосфамид* (1500 мг/м² в/в капельно 1-5 дни) + *доксорубицин* (30 мг/м² в/в капельно в 6 и 7 дни) циклами по 3 недели.
- *Топотекан* (1,0 мг/м² в/в капельно 1-7 дни) + *циклофосфамид* (100 мг/м² в/в капельно 1-7 дни) + *этопозид* (100 мг/м² в/в капельно 8-10 дни) циклами по 3 недели.
- *Этопозид* (50 мг в день внутрь в течение 5 дней циклами по 3 недели) = длительная частичная Рм у больного 26 лет, продолжающаяся 70 мес после 76 циклов терапии без перерывов [Yamaguchi S. et al., 2001].
- *Этопозид* (100 мг/м² в/в капельно с 1 по 5 дни) + *карбоплатин* (160 мг/м² в/в капельно в 1-5 дни) циклами по 3 недели.
- Схемы ПХТ, применяемые в лечении нейробластомы: А1 режим, А2 режим, ССТ, ССДТ, CDDP+Vp-16, CE, CE-CADO, CI, HIPE-IVAD, OPEC, PE-CadO.

НЕЙРОЭНДОКРИННЫЕ ОПУХОЛИ

А.С. Жабина, А.С. Артемьева, М.А. Бланк, О.А. Бланк, Э.Л. Нейштадт

Нейроэндокринные опухоли (НЭО = NET), или апудомы – опухоли APUD-системы, которая представлена нейроэндокринными клетками (апудоцитами), широко распространенными в различных тканях и органах. Апудоциты образуют диффузную эндокринную систему и вырабатывают различные нейромедиаторы и олигопептидные гормоны путем поглощения и декарбоксилирования предшественников амина. Этот процесс получил название APUD (amine precursor uptake and decarboxylation), поэтому нейроэндокринные клетки называют апудоцитами, систему нейроэндокринных дифферонов – APUD-системой, а опухоли из апудоцитов – апудомами. Существует много типов нейроэндокринных клеток.

К нейроэндокринным опухолям (апудомам) относятся продуцирующие полипептидные гормоны опухоли поджелудочной железы (инсулинома, глюкагонома, соматостатинома) и гипофиза (соматолиберинома, пролактинома), опухоли эпифиза (пинеалома), продуцирующий кальцитонин медуллярный рак щитовидной железы, карциноиды, эндокринные карциномы, феохромоцитома, хемодектома, параганглиома, гастринома, вилома.

НЭО могут протекать с выраженной клинической симптоматикой (в результате гиперпродукции пептидных гормонов и биогенных аминов) и скрыто (немые апудомы).

НЭО могут быть представлены одним типом опухоли или реже одновременно несколькими типами опухолей (множественные эндокринные неоплазии). В последнем случае могут развиваться тяжелые клинические проявления, включая синдром Вермера (наследственное сочетание эндокринного аденоматоза и пептических язв тонкого кишечника) и синдром Сиппла (комплекс наследственных эндокринных аномалий: феохромоцитома, карцинома щитовидной железы, гиперплазия паращитовидных желез, асимметрия лица, Х-образные ноги).

К редким формам НЭО относятся медуллярный рак щитовидной железы и карцинома кожи из клеток Меркеля.

НЭО объединяет экспрессия в них общих нейроэндокринных маркеров, таких как хромогранин А, серотонин, CD56, CD99, NSE, рецепторов к прогестерону и др. Нейроэндокринные клетки способны синтезировать, запасать и высвобождать биологические активные вещества.

НЭО представляют собой широкий спектр новообразований, клиническое течение которых варьирует от доброкачественного до очень агрессивного в зависимости от локализации опухоли, степени дифференцировки и пролиферативного индекса.

Диагноз устанавливается на основании гистологического исследования. Обязательным является иммуногистохимическое исследование с определением экспрессии общих маркеров нейроэндокринной (синаптофизин, хромогранин А) и экзокринной дифференцировки (протоковый маркер цитокератин 19, эпителиально-мембранный антиген, муцины). Для продуцирующих опухолей определяются специфические маркеры: гастрин, инсулин, глюкагон, кальцитонин и др., а также эктопические гормоны (АКТГ, гормон роста, нейротензин и др.). В ряде случаев возможно определение экспрессии рецепторов соматостатина. Степень злокачественности НЭО базируется на определении в опухоли индексов митотической и пролиферативной активности.

Комплексное лечение предусматривает оперативное вмешательство, ХТ, ЛТ, биотерапию, симптоматическое лечение.

Оперативное вмешательство является методом выбора при лечении резектабельных опухолей.

Основной метод радикального лечения нейроэндокринных опухолей – хирургический. В случае невозможности радикальной операции необходимо устранение угрожающего жизни карциноидного синдрома, развивающегося в результате выработки опухолью биогенных аминов, и проявляющегося в гипертонии, бронхоспазмах, вазомоторных реакциях, диарее, обмороках, сердечной недостаточности.

С симптоматической целью используют циторедуктивные операции, эмболизацию, химиоэмболизацию, высокочастотную абляцию, назначают аналоги соматостатина (*октреотид*, *сандостатин-ЛАР*) и *интерферон альфа*.

Адювантная ХТ считается оправданной при G3 опухоли.

Лечение метастатических опухолей включает в себя регионарные и системные воздействия.

В лечении наиболее агрессивных низкодифференцированных опухолей используют ХТ (частота ответов – 30–50 %), а высоко дифференцированных – различные режимы биотерапии; например, применение аналогов соматостатина и *интерферона альфа-2b* вызывает как субъективное улучшение, так и биохимические Рм. Высоко дифференцированные опухоли имеют низкую радиочувствительность.

Алгоритм выбора лечения зависит от типа опухоли и ориентирован на классификации ВОЗ и рекомендации Европейского общества по изучению НЭО (ENETS). В настоящее время ENETS предложено делить НЭО ЖКТ и поджелудочной железы по степени их злокачественности (Grade) на 3 основные группы – G1, G2, G3.

Таблица - Классификация ENETS для НЭО ЖКТ (ESP/IAP 2016)

Градация	Митотический индекс (10 ПЗБУ)	Ki 67 (%)
NET G1	<2	≤3
NET G2	2-20	3-20
NET G3 (нет мутации в гене p53)	>20	>20, но <50
NEC G3	>20	>20, но <55
(мутация в гене p53, потеря ATRX)	>20	>55

ПЗБУ: поле зрения при большом увеличении = 2мм², не менее 40 полей, оцененных в областях наибольшей митотической плотности.

Таблица - Классификации ВОЗ для НЭО ЖКТ и поджелудочной железы, 2010

WHO 2010
Нейроэндокринные опухоли (NET) Grade 1 Grade 2
Нейроэндокринные карциномы (NEC) Grade 3
Смешанные аденонейроэндокринные карциномы (MANEC).
Гиперпластические и предопухольевые процессы

Соответственно в группы G1-G2 входят высокодифференцированные НЭО ЖКТ и поджелудочной железы (NET), а в группу G3 – низкодифференцированные нейроэндокринные карциномы (NEC).

В качестве первой линии терапии высокодифференцированных нейроэндокринных опухолей используют *октреотид ± интерферон альфа*, а II линии – ХТ.

В лечении низкодифференцированных опухолей в качестве первой линии применяют ХТ (при наличии карциноидного синдрома – в комбинации с аналогами соматостатина), а второй линии – *октреотид ± интерферон-альфа*.

I. Высоккодифференцированные опухоли

типичный карциноид, низкий митотический индекс <2 – 10ПП31G1

атипичный карциноид, высокий митотический индекс 2-10/10ПП31G2

Используются:

- α-интерфероны,
- аналоги соматостатина,
- α-интерфероны + аналоги соматостатина,
- *Эверолимус ± аналоги соматостатина*,

- ХТ ± аналоги соматостатина

II. Низкодифференцированные опухоли (G3)

крупноклеточная нейроэндокринная карцинома, митотический индекс >10/10РПЗ; мелкоклеточный рак лёгких, митотический индекс >10/10РПЗ (чаще >80/10РПЗ); Используются:

- ХТ,
- аналоги соматостатина (при наличии карциноидного синдрома),
- ХТ + ЛТ.

Режимы лекарственной терапии

- *Октреотид* (150-300 мкг п/к ежедневно) длительно до прогрессирования.
- *Октреотид ЛАР* (20-30 мг в/м 1 раз в 28 дней) до прогрессирования.
- *Ланреотид* (120 мг п/к 1 раз в 28 дней) до прогрессирования.
- *α-Интерфероны* (3 млн. МЕ п/к 3 раза в неделю) длительно до прогрессирования.
- *Октреотид + интерферон альфа-2b* = достоверное снижение риска прогрессирования по сравнению с монотерапией *октреотидом* [Kolby L. et al., 2003].
- *Сандостатин-ЛАР* (20 мг в/м один раз в 4 недели – больным, ранее получавшим *октреотид*; пациентам, не получавшим ранее *октреотид*, назначают *октреотид* 100 мкг 3 раза в день в течение 2 недель и при хорошей переносимости препарата назначают сандостатин-ЛАР).

Схемы ПХТ

- При проведении ХТ обычно используются комбинации из небольшого числа препаратов: *этопозид*, *цисплатин/карбоплатин*, *доксорубицин*, *циклофосфамид*, *винкристин*, *фторурацил*. Активно изучаются *темозоломид*, *капецитабин*, *оксалиплатин*, *таксаны*.
- **EP** {*этопозид* (120 мг/м² в/в в 1-3 дни) + *цисплатин* (75 мг/м² в/в в 1 день), 6 циклов по 3 нед}.
- **ES** {*этопозид* (120 мг/м² в/в в 1-3 дни) + *карбоплатин* (AUC5 в/в в 1 день) 6 циклов по 3 нед}.
- **TX** {*темозоломид* (150 мг/м² внутрь в 1-5 дни) + *капецитабин* (2000 мг/м² внутрь в 1-14 дни) ± *бевацизумаб* (7,5 мг/кг в/в в 1 день) 6 циклов по 3 нед}.
- **DF** {*доксорубицин* (50 мг/м² в/в в 1 день) + *фторурацил* (300 мг/м² в/в 24 часовая инфузия в 1-4 дни) 6 циклов по 3 нед}.
- **XELOX** {*оксалиплатин* (120 мг/м² в/в, 180 мин) + *капецитабин* (2000 мг/м² внутрь в 1-14 дни) 6 циклов по 3 нед}.
- *Иринотекан* (65 мг/м²) + *цисплатин* (30 мг/м²), в 1 и 8 дни циклами по 3 недели у 18 больных метастатическими НЭО = 1 Рм из 4 больных мало дифференцированными опухолями и 0 Рм из 14 больных хорошо дифференцированными опухолями; токсичность умеренная (миелодепрессия, тошнота и диарея) [Kulke M.H. et al., 2006].
- *Стрептозотоцин** + *фторурацил/доксорубицин* при НЭО поджелудочной железы G2 (K1675-20%).

Таргетная терапия

Нейроэндокринные опухоли обычно хорошо васкуляризованы, поэтому в их лечении изучаются ингибиторы ангиогенеза.

- *Бевацизумаб* (7,5 мг/кг в/в 30 мин один раз в 3 недели до прогрессирования) в сравнении с *пегилированным интерфероном альфа-2b* у 44 больных,

получавших стабильные дозы *октреотида* = частичная регрессия опухоли – соотв. у 18% и 0% больных, выживаемость без прогрессирования в течение 18 недель – соотв. у 95% и 68% [Yao J.C., Phan A., Hoff P.M. et al., 2008].

- *Сунитиниб* (37,5 мг внутрь ежедневно длительно до прогрессирования или токсичности) зарегистрирован для лечения при поражении поджелудочной железы.
- *Сунитиниб* (50 мг/день в течение 4 недель циклами по 6 недель) = Рм у 11 из 66 больных (16,7%) НЭО поджелудочной железы (2,4%) и у 1 из 41 больного карциноидами [Kulke M.H., Lenz H.J., Meropol N.J. et al., 2008].
- *Эверолимус* (10 мг внутрь ежедневно длительно до прогрессирования) + *октреотид ЛАР* в сравнении с плацебо + октреотид ЛАР = выживаемость без прогрессирования – соотв. 16 и 11 мес [Маркович А.А., Орел Н.Ф., 2011].

При редко встречающихся опухолях (випома, соматостатинома, кальцитонинома и др.) подходы к лекарственному лечению осуществляются так же, как при НЭО ЖКТ.

Оценка эффективности лечения и наблюдения

- КТ и МРТ признаны стандартом оценки эффективности лечения. Хромогранин А является важным маркером, позволяющим контролировать динамику процесса.
- При лекарственном лечении больные должны наблюдаться каждые 3 месяца для оценки эффекта на проводимое лечение.
- После радикальных хирургических вмешательств наблюдение каждые 3-6 мес более 5 лет.
- Биохимические исследования каждые 3 мес, методы визуализации – каждые 6 мес.
- Современные методы визуализации включают в себя УЗИ, эндоскопию, ЭУЗИ, КТ, МРТ, сцинтиграфию с октреотидом, в некоторых центрах – ПЭТ с различными мечеными препаратами.

НЕФРОБЛАСТОМАТОЗ

См. Гиперпластический нефробластоматоз

НЕХОДЖКИНСКИЕ ЛИМФОМЫ

С.М. Алексеев, М.С. Моталкина, А.С. Артемьева, Л.В. Филатова, Д.А. Звягинцева
Ю.А. Чудиновских, У.Б. Хадонов, В.А. Клюге, Т.Ю. Семиглазова

Классификация неходжкинских лимфом (НХЛ) по системе ВОЗ (The 2016 revision of the WHO classification of lymphoid neoplasms. S.H. Swerdlow et al. Blood. 2016)

В-клеточные опухоли:

- Хронический лимфолейкоз/лимфома из малых лимфоцитов
Моноклональный В-клеточный лимфоцитоз
- В-пролимфоцитарный лейкоз
- Лимфома селезенки из клеток маргинальной зоны
Волосатоклеточный лейкоз
- Лимфома/лейкоз селезенки, неклассифицируемый
- Диффузная мелкоклеточная В-клеточная лимфома красной пульпы селезенки
- Волосатоклеточный лейкоз-подобный вариант
- Лимфоплазмощитарная лимфома
Макроглобулинемия Вальденстрема

- Моноклональная гаммапатия неопределенного значения (MGUS), IgM
 - Болезнь α -тяжелых цепей
 - Болезнь γ -тяжелых цепей
 - Болезнь μ -тяжелых цепей
- Моноклональная гаммапатия неопределенного значения (MGUS), IgG/A
- Плазмноклеточная миелома (множественная миелома)**
- Солитарная плазмоцитома кости
- Внекостная плазмоцитома
- Болезнь депонирования моноклональных иммуноглобулинов
- Экстранодальная лимфома из клеток маргинальной зоны лимфоидной ткани ассоциированной со слизистой оболочкой (MALT-лимфома)**
- Нодальная лимфома из клеток маргинальной зоны
 - Нодальная лимфома из клеток маргинальной зоны, педиатрический вариант
- Фолликулярная лимфома**
- Фолликулярная неоплазия in situ**
- Фолликулярная лимфома, дуоденальный вариант**
 - Фолликулярная лимфома, педиатрический вариант
 - Крупноклеточная В-клеточная лимфома с перестройкой IRF4 (MUM1)
- Первичная кожная centrofollicularная лимфома
- Лимфома из клеток мантии**
- Мантийноклеточная неоплазия in situ**
- Диффузная крупноклеточная В-клеточная лимфома, неспецифицированная**
 - Герминальноклеточный подтип (GCB)
 - Негерминальноклеточный подтип (по типу активированных В-клеток, ABC, non-GCB)
- Крупноклеточная В-клеточная лимфома, богатая Т-клетками/гистиоцитами
- Первичная диффузная крупноклеточная В-клеточная лимфома ЦНС
- Первично-кожная диффузная крупноклеточная В-клеточная лимфома нижних конечностей
- Вирус Эпштейн-Барр-позитивная диффузная крупноклеточная В-клеточная лимфома, неспецифицированная
- Эпштейн-Барр вирус-позитивная слизисто-кожная язва
- Диффузная крупноклеточная В-клеточная лимфома, ассоциированная с хроническим воспалением
- Лимфоматоидный гранулематоз
- Первичная медиастинальная (тимическая) крупноклеточная В-клеточная лимфома**
- Внутрисосудистая крупноклеточная В-клеточная лимфома
- ALK+ крупноклеточная В-клеточная лимфома
- Плазмобластная лимфома
- Первичная экссудативная лимфома
- Крупноклеточная В-клеточная лимфома HHV-8-позитивная, неспецифицированная
- Лимфома Беркитта**
- Беркиттоподобная лимфома с абберацией 11q**
- В-клеточная лимфома высокой степени злокачественности (high grade) с перестройкой в гене c-myc, bcl2 и/или bcl6
- В-клеточная лимфома высокой степени злокачественности, неспецифицированная

- В-клеточная лимфома, неклассифицируемая, с признаками, промежуточными между диффузной крупноклеточной В-клеточной лимфомой и лимфомой Ходжкина

T/NK-клеточные опухоли:

- Т-клеточный пролимфоцитарный лейкоз
- Т-клеточный лейкоз из больших гранулированных лимфоцитов
- Хроническое лимфопролиферативное заболевание из NK клеток
- Агрессивный NK-клеточный лейкоз
- Системная Эпштейн-Барр вирус-позитивная Т-клеточная лимфома детского возраста
- Нудгоа *vacciniiforme*-подобное лимфопролиферативное заболевание
- Т-клеточная лимфома/лейкоз взрослых
- Экстранодальная NK/Т-клеточная лимфома, назальный тип
- Ассоциированная с энтеропатией Т-клеточная лимфома
- Мономорфная эпителиотропная интестинальная Т-клеточная лимфома
- Индолентное Т-клеточное лимфопролиферативное заболевание желудочно-кишечного тракта
- Гепатоспленическая Т-клеточная лимфома
- Подкожная панникулит-подобная Т-клеточная лимфома

Грибовидный микоз

Синдром Сезари

Первичные кожные CD30-позитивные Т-клеточные лимфомы

- Первичная кожная анапластическая крупноклеточная лимфома
- Лимфоматоидный папулез
- Первичная кожная $\gamma\delta$ Т-клеточная лимфома
- Первичная кожная CD8+ агрессивная эпидермотропная цитотоксическая Т-клеточная лимфома
- Первичная кожная акральная CD8-позитивная Т-клеточная лимфома
- Первичное кожное CD4+ мелко/среднеклеточное Т-клеточное лимфопролиферативное заболевание
- Периферическая Т-клеточная лимфома, неуточненная
- Ангиоиммунобластная Т-клеточная лимфома
- Фолликулярная Т-клеточная лимфома
- Нодальная периферическая Т-клеточная лимфома с фенотипом Т-клеток хелперов
- Анапластическая крупноклеточная лимфома, ALK-позитивная
- Анапластическая крупноклеточная лимфома, ALK-негативная
- Анапластическая крупноклеточная лимфома, ассоциированная с имплантатами молочных желез.

Лечение НХЛ

- Индолентные (вялотекущие) НХЛ характеризуются медленным ростом, умеренной чувствительностью к ХТ, а также длительной общей выживаемостью.
- При локализованных стадиях (I-II по классификации Ann-Arbor), можно использовать как лучевую терапию на первичные зоны поражения, так и *ритуксимаб* в монотерапии.
- При распространенных стадиях (III-IV по классификации Ann-Arbor), лечение следует начинать с ХТ. В качестве первой линии могут использоваться режимы *бендумастина* в сочетании с *ритуксимабом* или схема **СНОР** и её разновидности (**СОР / СVP**), которые проводятся в виде 6 циклов по 3 недели.
- В лечении агрессивных неходжкинских лимфом достижение оптимального противоопухолевого ответа – частичной или полной ремиссии – является пред-

почтительным. Выбор отдается **СНОР**-подобным курсам ХТ (**СНОР/ЕРОСН/ДА-ЕРОСН/СНОЕР**). Однако, в 40-60% случаев, первая линия ХТ не позволяет достичь стойкого ответа на лечение и может быть неэффективна. В результате, такие пациенты становятся кандидатами для проведения курса высокодозной ХТ с трансплантацией аутологичных стволовых кровяных клеток.

Особенности отдельных форм НХЛ

Хронический лимфолейкоз (ХЛЛ) / лимфома из малых лимфоцитов

- Опухолевое заболевание системы крови, характеризующееся пролиферацией и накоплением в крови, костном мозге и лимфоидных органах морфологически зрелых и иммунологически некомпетентных В-лимфоцитов, имеющих характерный иммунофенотип (коэкспрессия CD5 и CD23).
- Терапия ранних стадий ХЛЛ не увеличивает выживаемость.
- Стандартная тактика при ранних стадиях – стратегия «watch and wait» (англ. «наблюдать и ждать»).
- Контрольное клинико-лабораторное обследование с обязательным исследованием развернутого клинического (общего) анализа крови (ОАК) должно проводиться каждые 3-6-12 мес.

Показания к началу лечения

- Наличие В-симптомов, ухудшающих качество жизни;
- анемия и/или тромбоцитопения, обусловленные инфильтрацией костного мозга лейкоэмическими клетками (продвинутая стадия болезни: С по Binet, III—IV по Rai);
- массивная лимфаденопатия или спленомегалия, создающая компрессионные проблемы;
- удвоение абсолютного числа лимфоцитов в крови менее чем за 6 мес (только у пациентов с лимфоцитозом более $30 \times 10^9/\text{л}$);
- аутоиммунная гемолитическая анемия или тромбоцитопения, резистентные к стандартной терапии;
- при аутоиммунных осложнениях (гемолитическая анемия, тромбоцитопения), если нет дополнительных показаний к началу терапии ХЛЛ, проводится лечение по протоколам лечения аутоиммунной гемолитической анемии и аутоиммунной тромбоцитопении.
- **FCR** (*флударабин + циклофосфамид + ритуксимаб*), **BR** (*бендамустин + ритуксимаб*) являются терапией первой линии при распространенных стадиях, у пациентов моложе 70 лет без сопутствующих заболеваний.
- *Пентостатин* и *кладрибин* могут использоваться в качестве терапии первой линии ХЛЛ, но комбинация **FCR** является более предпочтительной.
- *Бендамустин* в первой линии является менее токсичным вариантом лечения в сравнении с **FCR**, и более эффективным, чем *хлорамбуцил* (медианы бессобытийной выживаемости – соотв. 21,6 и 8,3 мес; $p < 0,0001$). *Бендамустин* может быть рекомендовано при наличии противопоказаний к *флударабину*.
- *Хлорамбуцил* является стандартной терапией первой линии у пациентов старше 70 лет и/или с тяжелыми сопутствующими заболеваниями. Альтернативой могут быть *бендамустин*, монотерапия *ритуксимабом* или схемы с редуцированными дозами пуриновых аналогов.
- *Ибрутиниб* (в дозе 420 мг/сутки) показан больным ХЛЛ с хромосомным дефектом del (17p) или мутацией p53, также при лечении рецидивов и рефрактерных вариантов ХЛЛ.

Фолликулярная лимфома

Фолликулярная лимфома (ФЛ) состоит из клеток, которые морфологически и иммунофенотипически похожи на нормальные клетки зародышевых центров и являются одним из наиболее часто встречающихся вариантов лимфом. Гистологическая картина лимфоузла характеризуется нодулярным или фолликулярным типом роста опухолевых клеток.

Иммунофенотипически опухолевые В-лимфоциты идентичны клеткам фолликулярного центра, они экспрессируют поверхностный иммуноглобулин М и В-клеточные маркеры CD19, CD20, CD22 и CD10 при отсутствии CD5.

Опухоль представлена преимущественно фолликулярными структурами, состоящими из мелких и средних клеток с угловатым ядром, напоминающих центроциты, среди них могут встречаться более крупные клетки по типу центробластов.

Различают 3 степени фолликулярной лимфомы:

- 1 степень – опухоль преимущественно состоит из мелких центроцитоподобных клеток, количество центробластов в поле зрения 0-5;
- 2 степень – количество центробластов в поле зрения 6-15;
- 3 степень – подразделяется на 3А, когда центробластов > 15 в поле зрения, и 3В, когда определяются солидные поля из центробластов.

Фолликулярную лимфому 1 – 3А степени относят к индолентным (вялотекущим) опухолям, 3В степени – к НХЛ высокой степени злокачественности.

Лечение индолентной фолликулярной лимфомы (1 – 3А степени)

- *Ритуксимаб* в монотерапии или в комбинации с препаратом *бендамустин* в качестве первой линии терапии [Colombat P., et al 2001; Hainsworth J. et al, 2001; Martinelli G. et al, 2010; Ardesna K. et al, 2014; Rummel M. et al, 2013; Flinn I., 2014].
- *Бендамустин* и *обинутузумаб* [Marcus R.E., Davies A.J., Ando K., et al, 2016]

Фолликулярную лимфому 3В степени лечат как диффузную крупноклеточную В-клеточную лимфому (ДВКЛ)

- **СНОР-R** {*ритуксимаб* (375 мг/м² в/в день 0 или 1 все циклы ХТ) + *доксорубин* (50 мг/м² в/в день 1) + *циклофосфамид* (750 мг/м² в/в, день 1) + *винкристин* (1,4 мг/м², суммарно не более 2 мг в/в, день 1) + *преднизолон* (100 мг внутрь дни 1-5)} или **СНОР-обинутузумаб** [Czuczman M.S. et al, 2004]; [Marcus R.E., Davies A.J., Ando K., et al, 2016].
- **СVP-R** {*ритуксимаб* (375 мг/м² в/в день 0 или 1 все циклы ХТ) + *циклофосфамид* (750 мг/м² в/в день 1) + *винкристин* (1,4 мг/м², суммарно не более 2 мг в/в день 1) + *преднизолон* (40 мг/м² внутрь, дни 1-5)} [Marcus R.E. et al, 2008] или **СVP-обинутузумаб** [Marcus R.E. et al, 2016].
- *Леналидомид** + *ритуксимаб* [Martin et al, 2014].
- Радиоиммунотерапия – *ибритумомаб тиуксетан* (Y-90) [Scholz C.W. et al, 2013].

При рефрактерном течении или рецидиве фолликулярной лимфомы в качестве второй линии терапии можно применять схемы

- *Флударабин* + *ритуксимаб* [Czuczman M.S. et al, 2005].
- *Леналидомид** + *ритуксимаб* [Leonard J.P. et al, 2015; Witzig T.E. et al., 2002].
- **RFND** {*ритуксимаб* (375 мг/м² в/в день 0 или 1 все циклы ХТ) + *флударабин* (25 мг/м² в/в, дни 1-3) + *митоксантрон* (10 мг/м² в/в, день 1) + *дексаметазон* (20 мг в/в, дни 1-5)} [MacLaughlin P. et al, 2000].

- *Иделалисиб* [Gopal A. et al, 2014].
- Для пациентов моложе 65 лет, наиболее оптимальным и предпочтительным является курс высокодозной ХТ (ВДХТ) с трансплантацией аутологичных стволовых кроветворных клеток.
- Аллогенная трансплантация костного мозга может быть опцией только у определенной категории пациентов.

Лимфома из клеток мантии

Лимфома из клеток мантии (МКЛ) – НХЛ высокой степени злокачественности, которая характеризуется агрессивным течением, быстрым рецидивированием с последующим развитием резистентности.

Первичным онкогенным событием при этом варианте лимфомы является транслокация t(11;14) с гиперэкспрессией ключевого белка *Cyclin D1*, регулирующего переход клеток из G1 в фазу S клеточного цикла. Эта цитогенетическая аномалия возникает в костном мозге на ранних пре-B-этапах дифференцировки. Вместе с тем, опухолевые клетки имеют фенотип зрелых В-лимфоцитов, они экспрессируют CD5, CD19, CD20, CD22, CD24, HLA-DR в сочетании с экспрессией иммуноглобулинов М и отсутствием CD23.

Мутационный статус при МКЛ коррелирует с экспрессией SOX11 — транскрипционного фактора, который регулирует В-клеточную дифференцировку, оказывает влияние на клеточный цикл и апоптоз. Мутации гена SOX11 приводят к развитию опухоли из-за блокирования программы дальнейшего В-клеточного созревания.

МКЛ является гетерогенной опухолью, которую делят на два подтипа:

- классическая (IGHVunmut, SOX11+);
- индолентная (IGHVmut, SOX11–).

Индолентная МКЛ часто проявляется спленомегалией без явной лимфаденопатии и характеризуется длительной общей выживаемостью даже без специфической противоопухолевой терапии.

Полное геномное секвенирование позволило идентифицировать порядка 25 часто мутирующих генов, которые почти всегда указывают на более неблагоприятное течение заболевания. В ряде случаев эти нарушения бывают только при определенном подтипе опухоли. Так, мутации генов ATM, WHSC1, MLL2, MEF2B, NOTCH1/2 выявляются только при лимфоме SOX11+, и всегда связаны с плохим прогнозом.

Мутации гена TP53 может встречаться при любом варианте лимфомы из клеток мантии, в том числе и SOX11-негативной подтипе и всегда свидетельствуют о прогрессировании опухоли и более агрессивном её течении.

Золотого стандарта лечения лимфомы из клеток мантии не существует.

Сегодня рассматривают различные терапевтические опции более агрессивных курсов ХТ в качестве индукции:

• **HyperCVAD-R/Mtx-R:**

HyperCVAD-R (циклы 1, 3, 5, 7: {*ритуксимаб* (375 мг/м² в/в в день 0 или 1) + *циклофосфамид* (300 мг/м² в/в каждые 12 часов, дни 1-3; всего 6 инфузий) + *дексаметазон* (40 мг в/в или внутрь, дни 1-4, 11-14) + *доксорубин* (50 мг/м² в/в непрерывной 24-часовой инфузией, день 4) + *винкристин* (2 мг в/в, дни 4, 11)}.

Mtx-R (циклы 2, 4, 6, 8): {*метотрексат* (1000 мг в/в непрерывной 24-часовой инфузией, день 1) + *цитарабин* (3 г/м² или 1 г/м² у больных старше 60 лет в/в каждые 12 часов, дни 2-3; всего 4 инфузии) + *метилпреднизолон* (50 мг в/в каждые 12 часов, дни 1-3; всего 6 инфузий) + *ритуксимаб* (375 мг/м² в/в, дни 1, 11 (циклы 1, 3) и дни 2, 8 (циклы 2, 4) – всего 8 инфузий)}.

Профилактика поражения ЦНС проводится на каждом курсе ХТ, суммарно 16 интратекальных инфузий: *метотрексат* (12 мг интратекально, день 2) + *цитарабин* (100 мг интратекально, день 7) [Claxton D., 1998; Romaguera J.E. et al, 2005; Merli F. et al, 2012; Schmitz N. et al., 2013; Savage S. et al., 2014].

- **NORDIC** режим (альтернирующий режим: **maxi-CHOP**/*ритуксимаб* + *цитарабин* в большой дозе):
- **maxi-CHOP-R** (циклы 1, 3, 5: {*ритуксимаб* (375 мг/м² в/в в день 0 или 1) + *циклофосфамид* (1200 мг/м² ВВ день 1) + *доксорубицин* (75 мг/м² ВВ день 1) + *винкристин* (2 мг ВВ день 1) + *преднизолон* (100 мг в/в или внутрь, дни 1-5)}).
- Альтернирующий режим **CHOP-R/ICE-R** [Schaffel R., Hedvat C.V., Teruya-Feldstein J. et al., 2010].
- Альтернирующий режим **CHOP-R/DHAP-R** [Pott C., Hoster E., Beldjord K. et al., 2010; Delarue R., Haioun C., Ribrag V., et al., 2013].
- **DHAP-R** {*ритуксимаб* (375 мг/м² в/в в день 0 или 1) + *дексаметазон* (40 мг в/в дни 1-4) + *цисплатин* (100 мг/м² в/в 24-часовая инфузия в 1 день) + *цитарабин* (2 г/м² в/в 2 раза в день во 2 день)} [Meu U.J. et al., 2006; Le Gouil S. et al., 2016]

Менее токсичные режимы при рецидивах или рефрактерном течении МКЛ

- **BR** {*ритуксимаб* 375 мг/м² в/в день 1 все циклы ХТ) + *бендамустин* (90 мг/м² в/в дни 1, 2)} [Rummel M.J. et al., 2013; Flinn IW et al., 2014].
- **VR-CAP** {*бортезомид* + *ритуксимаб* + *циклофосфамид* + *доксорубицин* + *преднизолон*} [Robak T. et al., 2015].
- **CHOP-R** {*ритуксимаб* (375 мг/м² в/в в день 0 или 1 все циклы ХТ) + *доксорубицин* (50 мг/м² в/в, день 1) + *циклофосфамид* (750 мг/м² в/в, день 1) + *винкристин* (1,4 мг/м², суммарно не более 2 мг в/в, день 1) + *преднизолон* (100 мг внутрь, дни 1-5)} [Lenz G. et al., 1992; Kluijn-Nelemans H.C. et al., 2012].
- *Кладрибин* + *ритуксимаб* [Inwards D.J. et al., 2008; Spurgeon S.E. et al., 2011].
- *Леналидомид** [Habermann T.M, Lossos I.S, Justice G., et al., 2009].
- *Леналидомид** + *ритуксимаб* [Ruan J., Martin P., Shah B., et al., 2015].
- *Ибрутиниб* [Wang M. L. et al., 2013; Wang M.L. et al., 2015; Dreyling M. et al., 2017].
- *Ибрутиниб* + *ритуксимаб* [Wang M., Lee H.J., Thirumurthi S., et al., 2016].
- **FC** {*флударабин* + *циклофосфамид*} + *ритуксимаб* [Cohen B.J., Moskowitz C., Straus D., et al., 2001].
- *Ибрутиниб* + *леналидомид** + *ритуксимаб* [Jerkeman M., Hutchings M., Raty R., et al., 2016].
- **PEP-C** (*преднизолон* (20 мг внутрь) + *циклофосфамид* (50 мг внутрь) + *этопозид* (50 мг внутрь) + *прокарбазин* (50 мг внутрь) [Coleman M., Martin P., Ruan J., 2008].
- *Венетоклакс* [Gerecitano J.F., et al., 2015].
- Ранняя интенсификация лечения в виде курса высокодозной ХТ с трансплантацией аутологичных стволовых кроветворных клеток увеличивает время до прогрессирования, однако она может рассматриваться только у молодой категории больных с учетом возраста и коморбидности [Dreyling M. et al, 2005; Thieblemont C. et al, 2005; Ritchie D. et al, 2009].
- Для пациентов, которые не являются кандидатами для курса высокодозной ХТ, предпочтительна консолидация достигнутого противоопухолевого ответа поддерживающей терапией ритуксимабом в монорежиме [Kluijn-Nelemans H.C. et al, 2012; Graf S. et al, 2015; Le Gouil S. et al, 2016].

- Новые препараты, такие как *бортезомиб*, *темсиролимус*, *леналидомид* и *ибрутиниб*, демонстрируют высокую эффективность при МКЛ и тестируются в различных комбинациях, как у первичных пациентов, так и при рецидивах заболевания.
- *Ритуксимаб* + *бендамустин* + *леналидомид* изучался при рецидивах МКЛ. В исследование было включено 42 пациента с медианой возраста 70 лет, которые получили 4 цикла индукции в режиме **R** (*ритуксимаб*) — 375 мг/м² в 1-й день, **L** (*леналидомид**) — 10 мг в 1–14-й день, **V** (*бендамустин*) — 70 мг/м² во 2-й и 3-й дни. После достижения полной или частичной Рм проводилась консолидация 2 циклами **R** 375 мг/м² в 1-й день и **L** 15 мг в 1–21-й день каждые 28 дней. Далее пациенты продолжили поддерживающую терапию **L** 15 мг в 1–21-й день каждые 28 дней до 18 циклов. При медиане наблюдения 20 мес ВВП и ОВ составили 83 и 66 %, соответственно.
- *Ритуксимаб* + *бендамустин* (70 мг/м² во 2–3-й день) + *цитарабин* (500 мг/м² во 2–4-й день) применялась у 57 первичных больных в возрасте 61–79 лет (медиана 71 год). ОО составил 96 % (ПР 93 %), БСВ 2-летняя 83%, ОВ – 91%. Перспективный режим терапии пожилых больных с МКЛ.
- *Ибрутиниб* + *ритуксимаб* = ОО - 88 % (44% ПРм). При медиане наблюдения 16,5 мес. медианы БСВ и ОВ достигнуты не были. Эффективный и удобный режим, особенно у пожилых пациентов с рецидивами МКЛ.

Диффузная В-крупноклеточная лимфома

Диффузная В-крупноклеточная лимфома (ДВКЛ) – наиболее часто встречающийся вариант НХЛ. За последние годы наметился значительный прогресс в понимании биологии этой опухоли.

Анализ профиля экспрессии генов позволил выделить молекулярные подтипы ДВКЛ, отражающие разные этапы В-клеточной дифференцировки и активацию различных биологических программ.

Молекулярные подтипы ДВКЛ

- При **ГСВ-подтипе** ДВКЛ опухолевые клетки соответствуют В-клеткам зародышевого центра с клональной мутацией генов, кодирующих синтез тяжелых и легких цепей иммуноглобулинов, а также с соматическими гипермутациями, характерными для В-лимфоцитов этого этапа созревания.
- Опухолевые клетки при **АВС-подтипе** соответствуют активированным клеткам плазмобластного этапа созревания, в которых блокирована плазмноклеточная дифференцировка из-за мутации в гене IRF4/MUM1 (регуляторный фактор интерферона 4, также известный как MUM1 - белок, который у человека, кодируется геном IRF4, расположенным на 6p25-p23). Для него характерна позитивная экспрессия IRF4, ядерных транскрипционных факторов (NFkB), а также негативная экспрессия CD10, при этом экспрессия BCL6 может быть как позитивной, так и негативной. Этот подтип ДВКЛ имеет наиболее неблагоприятный прогноз — 5-летняя выживаемость больных не превышает 35%.
- Более того, известно, что наихудшим прогнозом обладают пациенты, у которых встречается реаранжировка MYC с BCL2, что обозначается термином «double-hit» (DH) лимфома. Именно эта категория больных является рефрактерной к проводимой стандартной терапии, причем наиболее агрессивное течение наблюдается в тех случаях, когда партнером MYC являются гены, кодирующие синтез иммуноглобулинов (MYC/IG).

- В случае, когда встречается реаранжировка сразу трех генов (MYC, BCL2, BCL6), говорят о «triple-hit» лимфомах.
- Диффузная крупноклеточная В-клеточная лимфома, у которой наблюдается только гиперэкспрессия белков BCL2 и MYC (double-expresser — DE), имеют также худший прогноз в сравнении с пациентами, у которых экспрессия указанных белков не выявляется или нет их сочетания.
- ДН лимфомы наиболее часто встречаются при GCB-подтипах, а DE – при ABC подтипах.
- Таким образом, внутри каждого молекулярного подтипа ДВКЛ присутствуют различные генетические аберрации, которые в будущем могут служить мишенью для новых лекарственных препаратов.
- В случае неходжкинских лимфом современные программы лечения позволяют улучшить показатели выживаемости только у части пациентов ($\approx 40-60\%$), поэтому основной причиной летальности остается прогрессирование заболевания.
- Объясняется это, скорее всего, гетерогенностью опухоли, и, возможно, информация о новых генетических и молекулярных маркерах на момент постановки диагноза поможет в выборе адекватного лечения.

Стандартов в лечении «double-hit» (ДН) лимфом не существует.

- Схема **СНОР-R** {*ритуксимаб* (375 мг/м^2 в/в в 0 или 1 день каждого цикла) + *доксорубицин* (50 мг/м^2 в/в день 1) + *циклофосфамид* (750 мг/м^2 в/в день 1) + *винкристин* ($1,4 \text{ мг/м}^2$, суммарно не более 2 мг в/в день 1) + *преднизолон* (100 мг внутрь, дни 1-5)} [Czuczman M., Fallon A., Mohr A., 2004; Johnson N.A., Slack G.W., Savage K.J., et al., 2012; Green T.M., Young K.H., Visco C., et al., 2012] сопряжена с низкими показателями общей выживаемости, поэтому наиболее оптимальными являются такие схемы как:
 - **DA-EPOCH-R** {*ритуксимаб* (375 мг/м^2 внутрь в 0 или 1 день) + *этопозид* ($50 \text{ мг/м}^2/\text{сут}$ в/в, дни 1-4, непрерывная 96-часовая инфузия) + *доксорубицин* ($10 \text{ мг/м}^2/\text{сут}$ в/в, дни 1-4, непрерывная 96-часовая инфузия) + *винкристин* ($0,4 \text{ мг/м}^2/\text{сут}$ в/в, дни 1-4, непрерывная 96-часовая инфузия) + *циклофосфамид* (750 мг/м^2 в/в, день 5) + *преднизолон* (100 мг 1 раз в день внутрь, дни 1-5) + *Г-КСФ* (5 мкг/кг/сут п/к 5-15 дни)}.

В данной дозировке проводится 1 цикл ХТ.

Далее дозы *этопозид*, *доксорубицина* и *циклофосфамида* корректируются относительно предыдущего в зависимости от низшего уровня показателей крови, определенных во время и после проведения цикла, по следующей схеме:

- Нейтрофилы $> 0,5 \times 10^9/\text{л}$, тромбоциты $> 25 \times 10^9/\text{л}$ – увеличение доз на 25%;
- Нейтрофилы $< 0,5 \times 10^9/\text{л}$ при 1-2 измерениях, тромбоциты $> 25 \times 10^9/\text{л}$ – сохранение доз предыдущего цикла ХТ;
- Нейтрофилы $< 0,5 \times 10^9$ при 3 и более измерениях, тромбоциты $< 25 \times 10^9/\text{л}$ – редукция доз на 25% [Wyndham H., et al 2013; Dunleavy K. et al, 2014].

• **HyperCVAD-R/Mtx-R:**

HyperCVAD-R (циклы 1, 3, 5, 7): {*ритуксимаб* (375 мг/м^2 в/в в день 0 или 1) + *циклофосфамид* (300 мг/м^2 в/в каждые 12 часов, дни 1-3; всего 6 инфузий) + *дексаметазон* (40 мг в/в или внутрь, дни 1-4, 11-14) + *доксорубицин* (50 мг/м^2 в/в непрерывной 24-часовой инфузией, день 4) + *винкристин* (2 мг в/в, дни 4, 11)}.

Mtx-R (циклы 2, 4, 6, 8) {*ритуксимаб* (375 мг/м^2 в/в в день 0 или 1) + *метотрексат* (1000 мг в/в непрерывной 24-часовой инфузией, день 1) + *цитарабин* (3 г/м^2 или 1 г/м^2 у больных старше 60 лет в/в каждые 12 часов, дни 2-3; всего 4 инфузий) + *метилпреднизолон* (50 мг в/в каждые 12 часов, дни 1-3);

всего 6 инфузий) + *ритуксимаб* (375 мг/м² в/в, дни 1, 11 (циклы 1, 3) и дни 2, 8 (циклы 2, 4) – всего 8 инфузий)}.

Профилактика поражения ЦНС проводится на каждом цикле ХТ, суммарно 16 интратекальных инфузий: метотрексат (12 мг интратекально, день 2) + цитарабин (100 мг интратекально, день 7) [Claxton D. et al., 1998; Schmitz N. et al.; 2013; Savage S. et al., 2014].

• **R-CODOX-M/R-IVAC:**

R-CODOX-M (циклы 1, 3): {*ритуксимаб* (375 мг/м² в/в в день 0 или 1) + *циклофосфамид* (800 мг/м² в/в, день 1) + *винкристин* (1,5 мг/м², не более 2 мг, в/в, дни 1, 8) + *доксорубин* (40 мг/м² в/в, день 1) + *циклофосфамид* (200 мг/м²/сут. в/в, дни 2-5) + *цитарабин* (70 мг интратекально, дни 1, 3) + *метотрексат* (300 мг/м² в/в в течение 1 часа, далее – 2700 мг/м² в/в в течение последующих 23 часов, у больных старше 65 лет – 100 мг/м² в/в в течение 1 часа, далее – 900 мг/м² в/в в течение последующих 23 часов, день 10) + *метотрексат* (12 мг интратекально, день 15) + *кальция фолинат* (15 мг внутрь через 24 часа после интратекального введения *метотрексата*) + Г-КСФ (5 мг/кг п/к до повышения уровня гранулоцитов > 1×10⁹/л)}.

IVAC-R (циклы 2, 4) {*ритуксимаб* (375 мг/м² в/в в день 0 или 1) + *этопозид* (60 мг/м² в/в, дни 1-5) + *ифосфамид* (1,5 г/м², у больных старше 65 лет – 1 г/м², в/в, дни 1-5) + *цитарабин* (2 г/м², у больных старше 65 лет – 1 г/м², в/в каждые 12 часов, дни 1-2, всего 4 инфузии) + *метотрексат* (12 мг интратекально, день 5) + Г-КСФ (п/к до восстановления уровня гранулоцитов > 1×10⁹/л)}. Начало следующего блока – после стабилизации уровня гранулоцитов > 1×10⁹/л и уровня тромбоцитов > 75×10⁹/л без поддержки Г-КСФ [Adde M. et al., 1998].

- Роль высокодозной ХТ с трансплантацией аутологичных стволовых кровяных клеток в качестве «front-line therapy» считается неопределенной, однако некоторые европейские центры убеждены, что у части пациентов она может быть оправдана и целесообразна [Petrich A., Gandhi M., Jovanovic B., et al., 2014].

Т-клеточные НХЛ

Наиболее частыми вариантами Т-клеточных лимфом являются:

- Периферическая Т-клеточная лимфома, неклассифицированная (36 %);
- Анапластическая крупноклеточная лимфома (АККЛ) (25 %);
- Ангиоиммунобластная Т-клеточная лимфома (21 %).

Обычно опухолевые клетки имеют иммунофенотип зрелых Т-лимфоцитов (в большинстве случаев CD4⁺). Общая 5-летняя выживаемость больных с Т-клеточными лимфомами составляет 44 %, выживаемость без прогрессирования – 33 %.

В целом результаты лечения больных Т-клеточными лимфомами нельзя назвать удовлетворительными. Стратификация пациентов на группы риска, сегодня осуществляется только на основе клинических (возраст, стадия, показатель ECOG, наличие экстранодальных зон и поражения костного мозга), лабораторных (повышение ЛДГ, моноцитоз, повышение β2-микроглобулина) и морфологических параметров (подтип Т-НХЛ, Ki-67 > 75 %) и не дает четкого представления о течение заболевания и возможного ответа на химиотерапию.

Периферическая Т-клеточная лимфома, неклассифицированная

Благодаря исследованию профиля экспрессии генов у 372 пациентов удалось идентифицировать 2 молекулярные подгруппы периферической Т-клеточной лимфомы:

- «GATA3» с высокой экспрессией генов GATA3, CCR4, IL18RA, CXCR7, IK;

- «**ТВХ21**» с экспрессией генов **ТВХ21**, **ЕОМЕС**, **СХСР3**, **IL2RB**, **ССL3** и **IFN γ** .

При этом первая подгруппа ассоциируется с плохим прогнозом опухоли, вторая – с благоприятным течением заболевания и высокими показателями ОВ.

Анапластическая крупноклеточная лимфома (АККЛ)

При **ALK** (anaplastic lymphoma kinase) - негативной АККЛ определены 2 ключевых гена (**ТР63** и **DUSP22-IRF4**), мутации, которых отчетливо влияют на течение заболевания.

Больные с **ALK**- АККЛ имеют худший прогноз, хотя, в целом, группа гетерогенна, течение заболевания зависит от молекулярного подтипа опухоли и значительно благоприятнее у пациентов в возрасте моложе 40 лет.

Так, 5-летняя общая выживаемость пациентов с мутацией **DUSP22** составляет 90 %, в то время как при выявлении мутации **ТР63** только 17% больных переживают 5-летний рубеж.

- **СНОР** {доксорубин (50 мг/м² в/в день 1) + циклофосфамид (750 мг/м² в/в день 1) + винкристин (1,4 мг/м², суммарно не более 2 мг в/в день 1) + преднизолон (100 мг внутрь дни 1-5)} можно признать стандартом терапии только для больных с **ALK+** АККЛ [Czuczman M. et al., 2004].
- Применение *брентуксимаба ведотина* оказалось высокоэффективным у больных с рецидивами АККЛ: частота общего ответа составила 86% (ПРм – 57%), медиана длительности ответа 12,6 мес.

Ангиоиммунобластная Т-клеточная лимфома

При ангиоиммунобластной Т-клеточной лимфоме благоприятным прогностическим параметром является определение В-клеточных маркеров, а экспрессия моноцитотидных, цитотоксических и p53-активированных генов связана с плохим прогнозом заболевания.

Терапия Т-клеточных НХЛ

СНОЕР {*ритуксимаб* (375 мг/м² в/в день 0 или день 1 все циклы ХТ) + *доксорубин* (50 мг/м² в/в день 1) + *циклофосфамид* (750 мг/м² в/в день 1) + *винкристин* (1,4 мг/м², суммарно не более 2 мг в/в, день 1) + *этопозид* (100 мг/м² в/в дни 1-3) + *преднизолон* (40 мг/м² внутрь дни 1-5)} [Pfreundschuh M., Schubert J., Ziepert M., 2008], что служит основанием для использования данной схемы у молодых больных с Т-НХЛ.

Эффективными в лечении первичных больных и при рецидивах считаются *L-аспарагиназа* и высокие дозы *метотрексата* (SMILE, AspaMetDex).

- Противоречивые данные получены при оценке эффективности ВДХТ с аутоТГСК у больных с Т-НХЛ:
Ученые M.D. Anderson Cancer Centre представили результаты лечения 135 больных с Т-НХЛ, которые получали стандартную или интенсивную ХТ. Различий в общей выживаемости к 3 годам наблюдения получено не было (62% при лечении **СНОР** и 56% при интенсивной ХТ).
ВДХТ в качестве консолидации первой ремиссии тестировалась в рамках клинического исследования Nordic Group (NLG-T-01) у 160 пациентов с Т-НХЛ. При медиане наблюдения 5 лет выживаемость без прогрессирования составила 44%, а общая выживаемость - 51%, что оказалось вполне сопоставимым с данными исторического контроля.
- *Ромидепсин* – мощный ингибитор гистондеацетилаз (HDAC) изучался в исследовании II фазы у 130 больных с рецидивами Т-НХЛ. ОО - 25% при медиане длительности ответа 17 мес.

- *Пралатрексам*, будучи ингибитором дигидрофолатредуктазы, препятствует синтезу ДНК. Эффективность этого препарата составила примерно 30% у пациентов с Т-НХЛ, которые не ответили на стандартные схемы ХТ.
- *Кризотиниб*, пероральный препарат из группы ингибиторов ALK изучался у больных с рецидивами ALK+ АККЛ. Общий ответ на лечение составил 90%, 2-летняя бессобытийная и общая выживаемость были равны 63 и 72%, соответственно.
- *Брентуксимаб ведотин* представляет собой иммуноконъюгат моноклонального анти-CD30-антитела, к которому с помощью линкера присоединяется цитотоксический агент монометилауристатин (ММАЕ). Интернализация комплекса в CD30-экспрессирующих клетках вызывает протеолитическое разрушение линкера и высвобождение ММАЕ, который, в свою очередь, связывается с тубулином и нарушает полимеризацию микротрубочек, что приводит к аресту клеточного деления и гибели клетки.
- В настоящее время проводится клиническое исследование по сопоставлению схемы **СНОР** и **СНР** в комбинации с *брентуксимабом ведотином* у первичных больных с CD30+ Т-клеточными лимфомами.
- Моноклональные антитела, такие как анти-CCR4 - (*могамулизумаб*) и CD52-антитела (*алемтузумаб*), которые реализуют свой противоопухолевый эффект через антителозависимую и комплементзависимую клеточную цитотоксичность.

Таким образом, изучение молекулярных механизмов становления и развития опухоли с определением ключевых регуляторных белков и сигнальных путей позволит в будущем более рационально и эффективно комбинировать различные противоопухолевые препараты для лечения Т-клеточных НХЛ.

Лимфобластная лимфома

Лимфобластная лимфома (ЛЛ) – разновидность НХЛ, состоящая из В- и Т-клеток-предшественников, морфологически трудно отличимая от острого лимфоидного лейкоза (ОЛЛ) и имеющая сходные с ним иммунофенотипические признаки (экспрессия CD45, CD19, CD20, CD79a, CD3, CD2, CD5, CD7, TdT, CD1a, CD10, cyclin D1 и генетические нарушения (FISH: MYC, t(9;22); t(8;14)).

Встречается редко, составляя менее 2% от всех случаев неходжкинских лимфом. Наиболее часто распространена у подростков (медиана возраста примерно 16 лет).

Основную часть лимфобластных НХЛ составляют Т-клеточные опухоли в пре- и интратимической стадии (80%), при этом среди всех лимфом у детей они составляют примерно 40%, значительно реже встречаются лимфобластные НХЛ из В-клеток-предшественников (20%).

Отличается высокой склонностью к трансформации в острый лимфобластный лейкоз (ОЛЛ) и поражению ЦНС.

Оптимальной опцией для лечения ЛЛ являются протоколы терапии острого лимфобластного лейкоза (ОЛЛ):

- для пациентов в возрасте от 15 до 39 лет: протоколы COG AALL-0031; EsPhALL; TKIs + **hyper-CVAD**;
- для пациентов старше 40 лет – протоколы TKIs + **hyper-CVAD**; TKIs + *иматиниб/дазатиниб* + *глюкокортикостероиды*; TKIs + *винкристин* + *дексаметазон*).

Отличаясь в целом неблагоприятным прогнозом, лимфома может оказаться высокочувствительной к интенсивной полихимиотерапии (с учетом прогностических факторов), сочетающейся с профилактикой поражения ЦНС.

Лимфома Беркитта (ЛБ)

Лимфома Беркитта представляет собой В-клеточную лимфому высокой степени злокачественности. Клеткой-предшественницей злокачественного клона является зрелая В-клетка, прошедшая дифференцировку в герминативном центре. При этом опухолевые клетки сохраняют на своей поверхности В-клеточный рецептор класса М. Передача от этого рецептора необходима для выживания клеток, что обуславливает их чувствительность к ингибиторам РЗК-сигнального пути.

Лимфома Беркитта может развиваться в любом возрасте, но наиболее часто встречается у детей и подростков, особенно у мужчин. Этот вариант НХЛ распространен в определённых географических регионах, и в частности, в Центральной Африке. Нередко она ассоциирована с ВИЧ-инфекцией.

Определенную роль в этиологии этой лимфомы играет вирус Эпштейн-Барр.

ХТ по схеме **СНОР** не является оптимальной в качестве первой линии.

Наиболее предпочтительными схемами терапии ЛБ являются:

- Протокол GALGB 10002 [Rizzieri DA., Johnson JL., Byrd JC., et al., 2014]
- **DA-EPOCH-R** {*ритуксимаб* (375 мг/м² в/в в день 0 или день 1) + *этопозид* (50 мг/м²/сут в/в, дни 1-4, непрерывная 96-часовая инфузия) + *доксорубицин* (10 мг/м²/сут в/в, дни 1-4, непрерывная 96-часовая инфузия) + *винкристин* (0,4 мг/м²/сут в/в, дни 1-4, непрерывная 96-часовая инфузия) + *циклофосфамид* (750 мг/м² в/в, день 5) + *преднизолон* (100 мг 1 раз в день внутрь, дни 1-5) + гранулоцитарный колониестимулирующий фактор (5 мкг/кг/сут ПК 5-15 дни)}.
- В данной дозировке проводится 1 цикл ХТ. Далее дозы *этопозид*, *доксорубицина* и *циклофосфамида* корректируются относительно предыдущего в зависимости от низшего уровня показателей крови, определенных во время и после проведения цикла, по следующей схеме:
 - Нейтрофилы > 0,5x10⁹/л, тромбоциты > 25x10⁹/л – увеличение доз на 25%;
 - Нейтрофилы < 0,5x10⁹/л при 1-2 измерениях, тромбоциты >25 x 10⁹/л – сохранение доз предыдущего цикла ХТ;
 - Нейтрофилы < 0,5x10⁹ при 3 и более измерениях, тромбоциты < 25x10⁹/л – редукция доз на 25%.
- **R-CODOX-M/R-IVAC:**
- **R-CODOX-M** (циклы 1, 3): {*ритуксимаб* (375 мг/м² в/в, день 1) + *циклофосфамид* (800 мг/м² в/в, день 1) + *винкристин* (1,5 мг/м², не более 2 мг, в/в, дни 1, 8) + *доксорубицин* (40 мг/м² в/в, день 1) + *циклофосфамид* (200 мг/м²/сут в/в, дни 2-5) + *цитарабин* (70 мг интратекально, дни 1, 3) + *метотрексат* (300 мг/м² в/в в течение 1 часа, далее – 2700 мг/м² в/в в течение последующих 23 часов, у больных старше 65 лет – 100 мг/м², в/в в течение 1 часа, далее – 900 мг/м² в/в в течение последующих 23 часов, день 10) + *метотрексат* (12 мг интратекально, день 15) + *кальция фолинат* (15 мг внутрь через 24 часа после интратекального введения *метотрексата*) + *Г-КСФ* (5 мкг/кг ПК до повышения уровня гранулоцитов > 1x10⁹/л)}.
- **IVAC-R** (циклы 2, 4) {*ритуксимаб* (375 мг/м² в/в в день 1) + *этопозид* (60 мг/м² в/в, дни 1-5) + *ифосфамид* (1,5 г/м², у больных старше 65 лет – 1 г/м², в/в, дни 1-5) + *цитарабин* (2 г/м², у больных старше 65 лет – 1 г/м², в/в каждые 12 часов, дни 1-2, всего 4 инфузии) + *метотрексат* (12 мг интратекальв/в, день 5) + *Г-КСФ* (5 мкг/кг/сут в/к до восстановления уровня гранулоцитов > 1x10⁹/л)}.

Начало следующего блока – после стабилизации уровня гранулоцитов $> 1 \times 10^9/\text{л}$ и уровня тромбоцитов $> 75 \times 10^9/\text{л}$ без поддержки Г-КСФ [Mead GM., Sydes MR., Walewski J., et al., 2002; LaCasce A., Howard O., Lib S., et al, 2004; Barnes JA., LaCasce AS., Feng Y et al., 2011; Evens AM., Carson KR., Kolesar J, et al., 2013].

• **HyperCVAD/Mtx-R:**

• **HyperCVAD** (циклы 1, 3, 5, 7 {*циклофосфамид* ($300 \text{ мг}/\text{м}^2$ в/в каждые 12 часов, дни 1-3; всего 6 инфузий) + *дексаметазон* (40 мг в/в или внутрь, дни 1-4, 11-14) + *доксорубицин* ($50 \text{ мг}/\text{м}^2$ в/в непрерывной 24-часовой инфузией, день 4) + *винкристин* (2 мг в/в, дни 4, 11).

• **Mtx-R** (циклы 2, 4, 6, 8) {*метотрексат* (1000 мг в/в непрерывной 24-часовой инфузией, день 1) + *цитарабин* ($3 \text{ г}/\text{м}^2$ или $1 \text{ г}/\text{м}^2$ у больных старше 60 лет в/в каждые 12 часов, дни 2-3; всего 4 инфузии) + *метилпреднизолон* (50 мг в/в каждые 12 часов, дни 1-3; всего 6 инфузий) + *ритуксимаб* ($375 \text{ мг}/\text{м}^2$ в/в, дни 1, 11 (циклы 1, 3) и дни 2, 8 (циклы 2, 4) – всего 8 инфузий)}.

Профилактика поражения ЦНС проводится на каждом цикле ХТ, суммарно 16 интратекальных инфузий: *метотрексат* (12 мг интратекально, день 2) + *цитарабин* (100 мг интратекально, день 7) [Thomas DA., Faderl S., O'Brien S., Bueso-Ramos C., et al., 2006; Thomas DA., Kantarjian HM., Cortes J., et al., 2008].

Четких и определенных рекомендаций по второй линии ХТ для лимфомы Беркитта не существует, лишь небольшие сведения об эффективности есть для следующих режимов ХТ:

• **DA-EPOCH-R** {*ритуксимаб* ($375 \text{ мг}/\text{м}^2$ в/в в день 0 или день 1) + *этопозид* ($50 \text{ мг}/\text{м}^2/\text{сут}$ в/в, дни 1-4, непрерывная 96-часовая инфузия) + *доксорубицин* ($10 \text{ мг}/\text{м}^2/\text{сут}$ в/в, дни 1-4, непрерывная 96-часовая инфузия) + *винкристин* ($0,4 \text{ мг}/\text{м}^2/\text{сут}$ в/в, дни 1-4, непрерывная 96-часовая инфузия) + *циклофосфамид* ($750 \text{ мг}/\text{м}^2$ в/в, день 5) + *преднизолон* (100 мг 1 раз в день, внутрь, дни 1-5) + Г-КСФ ($5 \text{ мкг}/\text{кг}/\text{сут}$ п/к 5-15 дни)}.

• В данной дозировке проводится 1 цикл ХТ. Далее дозы *этопозид*, *доксорубицина* и *циклофосфамида* корректируются относительно предыдущего в зависимости от низшего уровня показателей крови, определенных во время и после проведения цикла, по следующей схеме:

- Нейтрофилы $> 0,5 \times 10^9/\text{л}$, тромбоциты $> 25 \times 10^9/\text{л}$ – увеличение доз на 25%;
- Нейтрофилы $< 0,5 \times 10^9/\text{л}$ при 1-2 измерениях, тромбоциты $> 25 \times 10^9/\text{л}$ – сохранение доз предыдущего цикла ХТ;
- Нейтрофилы $< 0,5 \times 10^9$ при 3 и более измерениях, тромбоциты $< 25 \times 10^9/\text{л}$ – редукция доз на 25%.

• **ICE-R** {*ритуксимаб* ($375 \text{ мг}/\text{м}^2$ в/в в день 0 или 1) + *этопозид/вепезид* ($100 \text{ мг}/\text{м}^2$ в/в в 1-3 дни) + *ифосфамид* ($5 \text{ г}/\text{м}^2$ в/в 24-часовая инфузия в день 2) + *карбоплатин* ($400 \text{ мг}/\text{м}^2$ ВВ в день 2) + *метотрексат*, интратекально (для всех пациентов, кто ранее не получал)} [Griffin TC., Weitzman S., Weinstein H., et al., 2009]

• **IVAC-R** {*ритуксимаб* ($375 \text{ мг}/\text{м}^2$ в/в в день 0 или 1) + *этопозид* ($60 \text{ мг}/\text{м}^2$ в/в, дни 1-5) + *ифосфамид* ($1,5 \text{ г}/\text{м}^2$, у больных старше 65 лет – $1 \text{ г}/\text{м}^2$, в/в, дни 1-5) + *цитарабин* ($2 \text{ г}/\text{м}^2$, у больных старше 65 лет – $1 \text{ г}/\text{м}^2$, в/в каждые 12 часов, дни 1-2, всего 4 инфузии) + *метотрексат* (12 мг интратекально, день 5) + Г-КСФ ($5 \text{ мкг}/\text{кг}/\text{сут}$ п/к до восстановления уровня гранулоцитов $> 1 \times 10^9/\text{л}$)}.

• **HD-Ara-C-R:** *цитарабин* ($3 \text{ г}/\text{м}^2$ или $2 \text{ г}/\text{м}^2$ у больных старше 60 лет; в/в каждые 12 часов, дни 1-2, всего 4 инфузии) + *ритуксимаб* ($375 \text{ мг}/\text{м}^2$ в/в в день 1 каждого цикла) Лечение возобновляется на 22 день или после восстановления клеточного состава крови.

- **GDP-R** {*цисплатин* (100 мг/м² в/в в 1 день) + *гемцитабин* (1000 мг/м² в/в в 1, 8 дни) + *дексаметазон* (40 мг внутрь в 1-4 дни)}.
- + для всех пациентов рекомендуется профилактика поражения ЦНС (интратекальная инфузия *метотрексата*).

Экстранодальная В-клеточная лимфома маргинальной зоны

Этот вариант относят к НХЛ низкой степени злокачественности.

Опухолевые клетки происходят из маргинальной зоны фолликула, могут дифференцироваться в двух направлениях – в моноцитоподобные и плазматические.

Лимфомы маргинальной зоны представлены несколькими вариантами:

- Экстранодальная лимфома из клеток маргинальной зоны лимфоидной ткани, ассоциированной со слизистой оболочкой (MALT-лимфома);
- Нодальная лимфома из клеток маргинальной зоны;
- Нодальная лимфома из клеток маргинальной зоны, педиатрический вариант.

Мукоассоциированные, или MALT-лимфомы обычно развиваются как локальные экстранодальные опухоли, наиболее часто поражающие желудок (50%), реже – лёгкие (12%), паращитовидную (6%) и щитовидную железы (3%).

В 85-90% MALT-лимфома желудка ассоциирована с инфекцией *Helicobacter pylori*, поэтому эффективная эрадикация бактерии при помощи различных лекарственных комбинаций, применяемых для лечения гастродуоденальных язв позволяет достичь полной ремиссии в 70% случаев через 3-8 мес после начала терапии [Mitrou P.S et al., 2002].

В случае, когда MALT-лимфома не ассоциирована с *H. Pylori*:

- Лучевая терапия 4-30 Гр;
- *Ритуксимаб* в монорежиме.

Схемы антихеликобактериальной терапии:

- *Омепразол* (40 мг в сутки) + *амоксциллин* (по 1 г 3 раза в сутки) + *Кларитромицин* (250 мг 3 раза в сутки) в течение 1-2 недель.
- *Омепразол* (20 мг 2 раза в день утром и вечером не позже 20 часов с обязательным интервалом в 12 часов) + *кларитромицин* (250 мг 2 раза в день) + *метронидазол* (500 мг 2 раза в день в конце еды) ежедневно в течение 7 дней;
- то же, но с заменой *кларитромицина* на *амоксциллин* (1,0 г 2 раза в день в конце еды) в течение 7 дней.
- *Ранитидин* (300 мг 2 раза в день) или *фамотидин* (40 мг 2 раза в день утром и вечером, не позже 20 ч, с обязательным интервалом в 12 ч) + *калиевая соль двузамещенного цитрата висмута* (108 мг 5 раз в день после еды) + *тетрациклин гидрохлорид* (250 мг 5 раз в день после еды) в течение 10 дней.

Показания для начала лечения пациентов с распространенными (III-IV) стадиями MALT-лимфомы:

- наличие симптомов заболевания
- желудочно-кишечное кровотечение
- жизни угрожающее нарушение функции органов
- стремительное прогрессирование
- предпочтении пациента
- участие в клиническом исследовании

Наиболее эффективные схемы лечения

- *Ритуксимаб* (375 мг/м^2 в/в еженедельно, №4).
- **BR** {*ритуксимаб* (375 мг/м^2 в/в, день 1 все циклы ХТ) + *бендамустин* (90 мг/м^2 в/в дни 1, 2)}.
- **СVP-R** {*ритуксимаб* (375 мг/м^2 в/в в день 0 или 1 все циклы ХТ) + *циклофосфамид* (750 мг/м^2 в/в капельно, день 1) + *винкристин* ($1,4 \text{ мг/м}^2$, суммарно не более 2 мг, в/в в 1 день) + *преднизолон* (40 мг/м^2 внутрь дни 1-5)}.
- **СНОP-R** {*ритуксимаб* (375 мг/м^2 в/в в день 0 или 1 все циклы ХТ) + *доксорубицин* (50 мг/м^2 в/в, день 1) + *циклофосфамид* (750 мг/м^2 в/в, день 1) + *винкристин* ($1,4 \text{ мг/м}^2$, суммарно не более 2 мг, в/в, день 1) + *преднизолон* (100 мг внутрь, дни 1-5)}.

В случае рецидива заболевания, препараты терапии второй линии:

- *Леналидомид** + *ритуксимаб*;
- *Ибрутиниб*;
- *Иделалисиб*;
- *Бендамустин* + *обинутузумаб*, с последующим поддержкой – *обинутузумаб* (1000 мг каждые 8 недель №12)
- *Флударабин*+*ритуксимаб*
- **FND-R** {*ритуксимаб*+*флударабин*+*митоксантрон*+*дексаметазон*}.
- Высокодозная ХТ с трансплантацией аутологичных стволовых кровяных клеток, а также опция аллогенной трансплантации может рассматриваться только для определенной категории пациентов.

Первичные экстранодальные лимфомы

Первичные лимфомы ЦНС

Первичные лимфомы ЦНС в подавляющем большинстве представлены диффузной крупноклеточной В-клеточной лимфомой (наиболее часто это популяция GCB вариант ДБКЛ с коэкспрессией *c-myc* и *bcl2*).

Типичным является поражение головного мозга без лептоменингеального участия.

Прогноз по заболеванию следует считать неблагоприятным.

Обычно заболевание манифестирует тошнотой, рвотой и судорогами, развиваются атаксия, парезы, плегии.

Риск развития первичных лимфом ЦНС у ВИЧ-инфицированных людей составляет 2-6%.

- В лечении используют системную ХТ в высоких дозах – *метотрексат* ($2\text{-}3 \text{ г/м}^2$), *цитарабин* (3 г/м^2), *циклофосфамид* (2 г/м^2); интратекальную ХТ – *метотрексат* ($12,5 \text{ мг/м}^2$) с *цитарабином* (30 мг/м^2) и *преднизолоном* (20 мг/м^2) через каждые 4 дня до полной санации ликвора (не более 5 клеток в 1 мм^3 в трех последовательных исследованиях), с целью консолидации эффекта цитостатики вводят в спинномозговой канал дополнительно 2 раза.
- Высокоэффективна комбинация высоких доз *метотрексата* с *этопозидом*, препаратами *нитрозомочевины*, *преднизолоном*, интратекальными введениями *метотрексата* и ЛТ (40 Гр).
- МХТ *темозолomidом* (150 мг/м^2 /день внутрь в течение 5 дней каждые 4 недели) вызвала Рм уже после 2 циклов у 2 из 5 больных первичными лимфомами головного мозга, рефрактерными к схемам ПХТ, включающим *метотрексат*, *цитарабин*, *кармустин*, *прокарбазин*) = длительность Рм – свыше 12 мес [Reni M. et al., 2001].

В случае, когда пациент не является кандидатом для ХТ, лучевая терапия является основной опцией

- Результаты комбинированного химиолучевого лечения превосходят результаты изолированной ЛТ, однако преимущество комбинации ЛТ и ХТ перед изолированной ХТ не доказано. Существенный недостаток химиолучевой терапии – поздняя токсичность, выражающаяся в тяжелых неврологических и ментальных поражениях и в ряде случаев являющаяся причиной смерти больных [Mitrou P.S. et al, 2002].

Первичные НХЛ яичка

Первичные НХЛ яичка также относят к лимфомам высокой степени злокачественности (чаще всего это диффузная крупноклеточная В-клеточная лимфома).

Наиболее часто этот вариант встречается у лиц старше 50 лет. Для нее возможно также поражение ЦНС.

Орхофуникулэктомия является методом выбора лишь у ограниченного контингента больных.

Лучевую терапию (СОД 35 Гр) традиционно применяют при лечении I и II стадий заболевания, в зону облучения включают также регионарные лимфатические узлы.

- Наиболее предпочтительными являются **СНОР**-подобные схемы ХТ + интратекальная профилактика поражения ЦНС – *метотрексата* (12 мг/м²), *цитарабина* (20 мг/м²), *преднизолона* (20 мг/м²) после каждого цикла ХТ.
- В случае достижения полной ремиссии показана последующая ЛТ (при I стадии – 25-30 Гр на мошонку + регионарные лимфоузлы; при II стадии – 30-35 Гр на мошонку + регионарные лимфоузлы).

Первичные костные НХЛ

Первичные костные НХЛ, основным морфологическим вариантом которых является диффузная В-крупноклеточная лимфома, клинически проявляются локальными болями, мягкотканым опухолевым компонентом и патологическими переломами.

Чаще поражаются длинные трубчатые кости (65%), наиболее редко – кости лица (5%). Частота поражения бедренной кости – 27%, голени – 13%, плечевой кости – 12%, костей предплечья – 3%. Позвонки поражаются в 17%, кости черепа – в 9%, кости таза – в 13%.

- Программа лечения первичных костных НХЛ включает ПХТ (антрациклинсодержащие схемы) с последующим облучением всей кости (СОД 35 Гр).
- Стандарты лечения первичных НХЛ костей – схемы СНОР-R.

Первичные кожные НХЛ

Первичные кожные НХЛ в 82% случаев представлены Т-клеточными лимфомами, в 18% – В-клеточными. Т-клеточные кожные НХЛ – гетерогенная группа опухолей с благоприятным прогнозом (5-летняя выживаемость при поражении кожи головы и шеи – 97%, при поражении кожи ног – 55%).

Классический вариант грибовидного микоза составляет 85-90% всех Т-клеточных кожных НХЛ.

Лечение IA (T₁N₀M₀) стадии кожной лимфомы в основном локальное. Эффективность PUVA-терапии (длинноволновое УФО с фотосенсибилизатором *псораленом*) – 78%. Местное применение *эмбихина* (водный раствор в концентрации 10-20 мг/дл не реже одного раза в день до полной регрессии очагов поражения) –

60%. Локальное облучение электронами –75%, 5-летняя безрецидивная выживаемость – 60%.

В терапии IB ($T_2N_0M_0$) и IIA ($T_{1-2}N_1M_0$) стадий используют локальную ЛТ электронами; местное применение *эмбицина* увеличивает частоту полных ремиссий.

- Монотерапию *интерфероном альфа* (или в сочетании с PUVA и *ретиноидами*) используют при лечении IIB ($T_3N_1M_0$) стадии первичной кожной лимфомы. *Интерферон альфа* (5-10 млн. МЕ ежедневно в течение 4-8 недель, а затем 2-3 раза в неделю длительно) вызывает свыше 40% полных Рм.
- Эффективность *бексаротена** (ежедневно внутрь в дозе 300 мг/м²) у больных кожными Т-клеточными лимфомами – составляет 54% при локализованных и 45% при распространенных стадиях, соответственно, а в дозе >300 мг/м² – 67% и 55%. Средняя продолжительность Рм составила 43 недели. Побочные эффекты *бексаротена** выражались в лейкопении, гипотиреозе, гиперлипидемии, гиперхолестеролемии, крапивнице, эксфолиативном дерматите, головных болях, астении [Gerlich S. et al., 2003].
- *Кладрибин* (0,1 мг/кг/день постоянная инфузия в течение 7 дней) – 50% Рм длительностью 20-30 недель у больных кожными Т-клеточными лимфомами [Stauder H., Unger C., 1998].

Первичные лимфомы ЖКТ

Первичные лимфомы ЖКТ составляют от 1% до 10% всех опухолей ЖКТ. Наиболее часто НХЛ поражает желудок (до 70%), реже – тонкая (до 35%) и толстая кишка (до 10%).

MALT-лимфомы (Mucosal Associated Lymphoid Tissues) – наиболее часто встречающийся вариант лимфом желудка.

MALT-лимфомы – это экстранодальные лимфомы, проявляющиеся изолированными поражениями желудка и реже – терминального отдела подвздошной кишки, слюнных желез, молочной железы, ткани легкого, орбиты, конъюнктивы, кожи, составляют 4-8% от всех НХЛ и длительное время остаются локализованными.

В случае выявления MALT-лимфомы желудка необходимо обследование на *Helicobacter pylori*, являющегося этиопатогенетическим фактором развития MALT-лимфомы желудка и обнаруживаемого в 85-90%.

Лечение лимфом высокой степени злокачественности

Схемы первой линии:

- **СНОР±R** {*ритуксимаб* (375 мг/м² в/в день 0 или 1 все циклы ХТ) + *доксорубицин* (50 мг/м² в/в, день 1) + *циклофосфамид* (750 мг/м² в/в, день 1) + *винкристин* (1,4 мг/м², суммарно не более 2 мг в/в, день 1) + *преднизолон* (100 мг внутрь, дни 1-5). Лечение возобновляется на 22 день} [Pfreundschuh M., 2008].
- **СНОЕР±R** {*ритуксимаб* (375 мг/м² в/в день 0 или 1 все циклы ХТ) + *доксорубицин* (50 мг/м² в/в день 1) + *циклофосфамид* (750 мг/м² в/в день 1) + *винкристин* (1,4 мг/м², суммарно не более 2 мг в/в день 1) + *этопозид* (100 мг/м² в/в дни 1-3) + *преднизолон* (40 мг/м² внутрь, дни 1-5). Лечение возобновляется на 22 день} [Pfreundschuh M., 2008].
- **DA-ЕРОСН±R** {*ритуксимаб* (375 мг/м² в/в день 0 или 1 все циклы ХТ) + *этопозид* (50 мг/м²/сут в/в дни 1-4, непрерывная 96-часовая инфузия) + *доксорубицин* (10 мг/м²/сут в/в дни 1-4, непрерывная 96-часовая инфузия) + *винкристин* (0,4 мг/м²/сут в/в, дни 1-4, непрерывная 96-часовая инфузия) +

циклофосфамид (750 мг/м² в/в, день 5) + *преднизолон* (100 мг/сут внутрь, дни 1-5) + *Г-КСФ* (5 мкг/кг/сутки п/к 5-15 дни)}.

В данной дозировке проводится 1 цикл. Далее дозы *этопозида*, *доксорубицина* и *циклофосфамида* корректируются относительно предыдущего в зависимости от низшего уровня показателей крови, определенных во время и после проведения цикла, по следующей схеме:

- нейтрофилы выше 0,5 x 10⁹/л, тромбоциты выше 25 x 10⁹/л – увеличение доз на 25%;
 - нейтрофилы менее 0,5 x 10⁹/л при 1-2 измерениях, тромбоциты выше 25 x 10⁹/л – сохранение доз предыдущего цикла;
 - нейтрофилы менее 0,5 x 10⁹ при 3 и более измерениях, тромбоциты ниже 25 x 10⁹/л – редукция доз на 25% [Wyndham H. Wilson et al., 2013].
- **MACOP-B±R** {*ритуксимаб* (375 мг/м² в/в, день 1 в 1, 3, 5, 7, 9, 11 нед) + *доксорубицин* (50 мг/м² в/в, день 1 в 1, 3, 5, 7, 9, 11 нед) + *циклофосфамид* (350 мг/м² в/в, день 1 в 1, 3, 5, 7, 9, 11 нед) + *винкристин* (1,4 мг/м², суммарно не более 2 мг, в/в день 1 в 2, 4, 6, 8, 10, 12 недели) + *метотрексат* (400 мг/м² в/в, день 1 во 2, 6, 10 нед) + *кальция фолинат* + *блеомицин* (10 мг/м² в/в, день 1 в 4, 8, 12 нед) + *преднизолон* (75 мг/сутки внутрь непрерывно 10 нед с постепенным снижением дозы в течение 11-12 нед или только нед 1, 3, 5, 7, 9, 11)} [Lazzarino M. et al., 1993].

Блочные режимы лечения

- **CODOX-M/IVAC:**

CODOX-M (циклы 1, 3) {*циклофосфамид* (800 мг/м² в/в, день 1) + *винкристин* (1,5 мг/м², не более 2 мг, в/в, дни 1, 8) + *доксорубицин* (40 мг/м² в/в, день 1) + *циклофосфамид* (200 мг/м²/сут в/в дни 2-5) + *цитарабин* (70 мг интратекально, дни 1, 3) + *метотрексат* (300 мг/м² в/в в течение 1 час, далее – 2700 мг/м² в/в в течение последующих 23 час, у больных старше 65 лет – 100 мг/м², в/в в течение 1 час, далее – 900 мг/м² в/в в течение последующих 23 час, день 10) + *метотрексат* (12 мг интратекально, день 15) + *кальция фолинат* (15 мг внутр через 24 час после интратекального введения *метотрексата*) + *Г-КСФ* (5 мкг/кг ПК до повышения уровня гранулоцитов > 1 x 10⁹/л)}.

IVAC (циклы 2, 4) {*этопозид* (60 мг/м² в а 500 мл 0,9% *р-ра натрия хлорида* или *изотонического р-ра глюкозы*) в/в дни 1-5) + *ифосфамид* (1,5 г/м², у больных старше 65 лет – 1 г/м², в/в дни 1-5) + *цитарабин* (2 г/м², у больных старше 65 лет – 1 г/м², в/в каждые 12 часов, дни 1-2, всего 4 введения) + *метотрексат* (12 мг интратекально, день 5) + *Г-КСФ* (п/к до повышения уровня гранулоцитов > 1 x 10⁹/л). Начало следующего блока – после восстановления клеточного состава крови – уровень гранулоцитов > 1 x 10⁹/л и уровня тромбоцитов > 75 x 10⁹/л без поддержки *Г-КСФ*}. [Adde M., Shad A., Venzon D., 1998].

- **HyperCVAD±R /HMA±R:**

Циклы 1, 3, 5, 7 **HyperCVAD** {*циклофосфамид* (300 мг/м² в/в каждые 12 часов, дни 1-3; всего 6 введений) + *дексаметазон* (40 мг в/в или внутрь дни 1-4, 11-14) + *доксорубицин* (50 мг/м² в/в непрерывной 24-часовой инфузией в центральный катетер, день 4) + *винкристин* (2 мг в/в, дни 4, 11)}.

Циклы 2, 4, 6, 8 **HMA** {*метотрексат* (1000 мг в/в непрерывной 24-часовой инфузией, день 1) + *цитарабин* (3 г/м² или 1 г/м² у больных старше 60 лет в/в каждые 12 час, дни 2-3; всего 4 введения) + *метилпреднизолон* (50 мг в/в каждые 12 час, дни 1-3; всего 6 введений) + *ритуксимаб* (375 мг/м² в/в или

ритуксимаб 1400 мг п/к (кроме первого введения), дни 1, 11 (циклы 1, 3) и дни 2, 8 (циклы 2, 4) – всего 8 введений}.

Профилактика поражения ЦНС проводится на каждом цикле, суммарно 16 интратекальных введений: *метотрексат* (12 мг интратекально, день 2) + *цитарабин* (100 мг интратекально, день 7) [Claxton D. et al., 1998].

• **MaxiCHOP±R /HD-AraC±R:**

Циклы 1, 3, 5, (**MaxiCHOP**) {*циклофосфамид* (1200 мг/м² в/в день 1) + *доксорубин* (75 мг/м² в/в день 1) + *винкристин* (2 мг в/в день 1) + *преднизолон* (100 мг в/в или внутрь дни 1-5)},

Циклы 2, 4, 6 (**HD-Ara-C**) {*цитарабин* (3 г/м² или 2 г/м² у больных старше 60 лет; в/в каждые 12 часов, дни 1-2, всего 4 введения) + *ритуксимаб* (375 мг/м² в/в или *ритуксимаб* 1400 мг п/к (кроме первого введения), день 1 каждого цикла). Лечение возобновляется на 22 день или после восстановления показателей периферической крови} [Burns S. et al., 2010].

Схемы для лечения рецидивов лимфом:

Схемы второй линии (кандидаты для ВДХТ с аутоТГСК)

- **ДНАР** {*дексаметазон* (40 мг в/в дни 1-4) + *цисплатин* (100 мг/м² в/в 24-часовая инфузия в 1 день) + *цитарабин* (2 г/м² в/а 2 раза в день во 2 день)} [Meu U.J. et al., 2006].
- **ESHAP** {*этопозид* (40 мг/м² в/в дни 1-4) + *метилпреднизолон* (500 мг в/в дни 1-5) + *цисплатин* (25 мг/м²/сутки в/в непрерывная инфузия, в 1-4 дни) + *цитарабин* (2 г/м² в/в капельно в 5 день)} [Rodriguez M.A. et al., 1995].
- **GEM-P** {*гемцитабин* (1 г/м² в/в в 1, 8, 15 дни) + *цисплатин* (100 мг/м² в/в в 15 день) + *метилпреднизолон* (1 г в/в в 1-5 дни). Лечение возобновляется на 29 день} [Arkenau H.T. et al., 2007].
- **ICE** {*этопозид* (100 мг/м² в/в в 1-3 дни) + *ифосфамид* (5 г/м² в/в 24-часовая инфузия во 2 день) + *карбоплатин* (400 мг/м² в/в во 2 день)} [Kewalramani T., 2004].
- **IGEV** {*дексаметазон* (40 мг в/в дни 1-5) + *ифосфамид* (2 г/м² в/в в 1-4 дни) + *винорелбин* (20 мг/м² в/в в 1 день) + *гемцитабин* (800 мг/м² в/в в 1-5 дни)} [Sud R. et al., 2010.].
- **IVAM** {*ифосфамид* (1500 мг/м² в/в в 1-5 дни) + *этопозид* (150 мг/м² в/в в 1-3 дни) + *цитарабин* (100 мг/м² в/в в 1-3 дни) + *метотрексат* (3000 мг/м² в/в в 5 день)} [Stamatoullas A. et al., 1996].
- **MINE** {*ифосфамид* (1330 мг/м² в/в в 1-3 дни) + *Месна* (1330 мг/м² в/в в 1-3 дни) + *этопозид* (65 мг/м² в/в в 1-3 дни) + *митоксантрон* (8 мг/м² в/в, день 1)} [Rodriguez M.A. et al., 1995].
- **VBR** {*ритуксимаб* (375 мг/м² в/в дни 1, 8, 15, 22) + *бортезомиб* (1,6 мг/м² в/в дни 1, 8, 15, 22) + *бендамустин* (90 мг/м² в/в дни 1, 2)}. Лечение возобновляется на 29 день} [Friedberg J.W. et al., 2011].

Схемы второй линии (для пациентов, которые не являются кандидатами для ВДХТ с последующей аутоТГСК)

- **ВАЕМ** {*ломустин* (100 мг/м² внутрь в 1 день) + *цитарабин* (100 мг/м² в/в 2 раза в день в 1-5 дни) + *этопозид* (100 мг/м² в/в в 3-5 дни) + *преднизолон* (40 мг/м² внутрь в 1-5 дни)} [Caballero M.D. et al., 1997].
- **СЕМ**{*ломустин* (100 мг/м² внутрь в 1 день) + *этопозид* (100 мг/м² внутрь в 1-3, 21-23 дни) + *метотрексат* (30 мг/м² в/м в 1, 8, 21, 23 дни)} [Dorigo A. et al., 1993].

- **GDP** {*цисплатин* (100 мг/м² в/в в 1 день) + *гемцитабин* (1000 мг/м² в/в в 1, 8 дни) + *дексаметазон* (40 мг внутрь в 1-4 дни)} [Gnaoui T. et al., 2007].
- **GemOx** {*гемцитабин* (1 г/м² в/в в 1 день) + *оксалиплатин* (100 мг/м² в/в в 1 день)} [López A. et al., 2008].
- **DEXA-BEAM** {*дексаметазон* (24 мг внутрь в 1-10 дни) + *кармустин* 60 мг/м² в/в капельно во 2 день + *мелфалан* (20 мг/м² в/в 3 день) + *этопозид* (200 мг/м² в/в в 4-7 дни) + *цитарабин* (100 мг/м² в/в 2 раза в день в 4-7 дни)} [Josting A. et al., 2000].
- **miniBEAM** {*кармустин* (60 мг/м² в/в в 1 день) + *этопозид* (75 мг/м² в/в во 2-5 дни) + *цитарабин* (100 мг/м² в/в 2 раза в день во 2-5 дни) + *мелфалан* (30 мг/м² в/в в 6 день)} [Girouard C. et al., 1997].
- **PERC** {*преднизолон* (20 мг внутрь) + *циклофосфамид* (50 мг внутрь) + *этопозид* (50 мг внутрь) + *прокарбазин* (50 мг внутрь)} [Coleman M., Martin P., Ruan J., 2008].
- **ViGePP** {*винорелбин* (25 мг/м² в/в в 1,8 дни) + *гемцитабин* (800 мг/м² в/в в 1, 8, 15 дни) + *прокарбазин* (100 мг/м² внутрь в 1-7 дни) + *дексаметазон* (60 мг/м² внутрь в 1-15 дни)} [Di Renzo N. et al., 2006].

Таргетная терапия НХЛ

Появление в последние годы моноклональных антител / ингибиторов тирозинкиназ / анти-PD1 препаратов в клинической практике терапии НХЛ позволило во многом улучшить результаты лечения. Эффективность их в монотерапии или в комбинации с химиотерапией, а также использование на этапе поддерживающего лечения дает возможность получить более длительный и стойкий противоопухолевый ответ.

Таблица - Таргетные препараты в лечении НХЛ

Препарат	Мишень/сигнальный путь	Варианты НХЛ
<i>Ритуксимаб</i>	CD20	все В-клеточные лимфомы
<i>Офатумумаб</i>	CD20	ХЛЛ, ФЛ, все ДВКЛ
<i>Алемтузумаб</i>	CD52	ХЛЛ
	CD20	ХЛЛ, все ДВКЛ
<i>Ибрутиниб</i>	ВТК	ХЛЛ, ФЛ, ДВКЛ (ABC-подтип), МКЛ, Т-клеточные лимфомы
<i>Иделагисиб</i>	PI3K	ХЛЛ, ФЛ, ДВКЛ (GCB, двойные экспрессоры)
<i>Бортезомиб</i>	NF-κB	ДВКЛ (ABC-подтип)
<i>Фостаматиниб</i>	SYK	все ДВКЛ
<i>Энзастаурин</i>	PKCβ	ДВКЛ (ABC-подтип)
Ингибиторы EZH2	EZH2	ДВКЛ (GCB подтип)
Ингибиторы BCL6	BCL6	ДВКЛ (GCB подтип)
<i>Леналидомид</i>	Микроокружение, NF-κB	ФЛ, ДВКЛ (ABC-подтип)
<i>Полатузумаб ведотин</i>	CD79b	ХЛЛ, все ДВКЛ

ОПУХОЛЕВЫЕ АСЦИТЫ

Г.С. Киреева, О.А. Беляева, М.А. Бланк, О.А. Бланк,
В.Г. Беспалов, А.И. Семенова, Г.И. Гафтон, А.М. Беляев

Около 10% всех случаев асцита обусловлены злокачественными новообразованиями, и от 15% до 50% онкологических больных имеют асцит. Специфический выпот в брюшной полости обнаруживают у 30% больных раком яичников уже при поступлении, а в распространенных стадиях его частота достигает 60%. Другие злокачественные опухоли, сопровождающиеся асцитом, – рак молочной железы, толстой кишки, желудка, поджелудочной железы, а также мезотелиома, неходжкинские лимфомы, рак предстательной железы, эндометрия, множественная миелома и меланома.

Патогенетически выделяют 4 формы опухолевых асцитов: центральную, периферическую, смешанную и хилозную.

- Центральная форма составляет около 15% опухолевых асцитов. Опухоль инфильтрирует печеночную паренхиму, вызывая компрессию портальной венозной и лимфатической систем. Развивающийся асцит образуется так же, как при первичном печеночном заболевании, т.е. повышенное гидростатическое давление сочетается с низким осмотическим давлением. При центральном злокачественном асците низкое осмотическое давление скорее происходит в результате пониженного потребления белков больным, чем в связи с нарушением синтеза белков в печени.
- Периферическая форма составляет 50% опухолевых асцитов, развивается при депозитарном поражении париетальной и висцеральной брюшины. Продуцируемые опухолевыми клетками вазоактивные вещества повышают сосудистую проницаемость, вызывая формирование выпота в брюшной полости.
- Смешанная форма составляет 15% опухолевых асцитов. Опухоль инфильтрирует как печень, так и перитонеальную полость.
- Хилозная форма характеризуется опухолевой инфильтрацией ретроперитонеального пространства с обструкцией лимфатического оттока от лимфатических узлов и/или поджелудочной железы. Лимфоррея может быть также результатом оперативного вмешательства.

Следует проводить дифференциальный диагноз опухолевых асцитов с заболеваниями печени, сопровождающимися портальной гипертензией, портальным венозным тромбозом, застойной сердечной недостаточностью, нефротическим синдромом, панкреатитом, туберкулезом, печеночной венозной обструкцией, кишечной перфорацией.

Системное лечение зависит от первичной принадлежности опухоли.

ХТ с интраперитонеальным введением цитостатиков используют при цитологически подтвержденном присутствии опухолевых клеток в асцитической жидкости.

Интраперитонеальное введение препаратов, обладающих склерозирующими свойствами, может осложниться спаечным процессом. Сильным склерозирующим действием обладает *доксорубицин*, менее сильным – *блеомицин* и *цисплатин*. Не проявляют склерозирующих свойств *метотрексат*, *диоксидэтан**, *тиофосфамид*, *фторурацил*.

Интраперитонеальная ХТ опухолевых асцитов

- *Блеомицин* (30-60 мг в/б).
- *Диоксидэтан* (30 мг в/б в 30 мл 0,9% р-ра натрия хлорида).
- *Доксорубицин* (30-50 мг в/б).

- *Интерферон альфа 2* (50 млн. МЕ в/б).
- *Интерлейкин-2* (1,5-9 млн. МЕ, растворенные в асцитической жидкости, в/б через каждые 7-10 дней; в случае невозможности эвакуации достаточного количества асцитической жидкости препарат растворяют в 500-2000 мл 0,9% р-ра натрия хлорида) = полная ликвидация асцитов у 2 из 4 больных гастроинтестинальными опухолями; побочные эффекты выражались в повышении температуры тела и кожных высыпаниях [Krastev Z. et al., 2005].
- *Карбоплатин* (600 мг в/б).
- *Митомycin* (30 мг/м² в/б один раз в 4-6 недель).
- *Митоксантрон* (в брюшную полость вводят 10-20 мг/м² один раз в 4 недели, предварительно выпустив асцит; *митоксантрон* растворяют в 2 л р-ра Рингера, вводят через перитонеальный катетер и оставляют в брюшной полости на 24 часа).
- *Паклитаксел* (60 мг/м² или 60 мг в 500 мл 0,9% р-ра натрия хлорида в 1 и 8 дни, 5 циклов по 3 недели); после инфузии больному рекомендуется в течение от 15 мин до 1 часа менять положение тела для равномерного распределения жидкости [Tamura S. et al., 2008].
- *Сарколизин* (20-40 мг в/б).
- *Тиофосфамид* (20-30 мг в/б).
- *Фторурацил* (0,75-1,0 в/б). Максимальная концентрация *фторурацила* при в/б введении – 1800 мг/л, концентрация выше 1800 мг/л вызывает химический перитонит. *Фторурацил* должен быть всегда забуферен *бикарбонатом натрия* (50 мЭкв/л или 4,1 г/л) с целью профилактики интраабдоминального дискомфорта [Sugarbaker P.H., 1991].
- *Циклоплатам* (100 мг/м² в/б).
- *Цисплатин* (25-50 мг в/б).
- *Цисплатин* в/б = 30% полных Рм у больных с асцитом при раке яичников [Nacker et al., 1987], еще более высокие результаты дает в/б введение комбинации *цисплатин* + *этопозид* [Reichman V. et al., 1989].
- *Циклофосфамид* (200-400 мг в/б).
- *Этопозид* (150-200 мг два раза в неделю, 3-4 введения, суммарно 600 мг).

ОПУХОЛЕВЫЕ ПЛЕВРИТЫ

А.И. Семенова, М.А. Бланк, О.А. Бланк,
В.Н. Клименко, В.В. Клименко, А.М. Беляев

Опухолевые плевриты чаще развиваются у больных раком легкого (24-50%), молочной железы (48%), яичников (10%), лимфомами (26%), реже (1-6%) – при раке желудка, толстой кишки, поджелудочной железы.

Показанием для плевральных пункций и внутриплеврального введения лекарств служит накопление выпота выше II-III ребра, выраженная одышка, явления легочной или легочно-сердечной недостаточности. Объем однократно эвакуированной жидкости не должен превышать 1,5 литра. С целью профилактики инфекции после эвакуации экссудата внутриплеврально вводят 20-40 мл гидроксиметилхиноксилиндиоксида.

Системная ХТ эффективна у 30-60% больных мелкоклеточным раком легкого, молочной железы, яичников, лимфомами.

В случае неэффективности системной терапии или ослабленном состоянии больного при подготовке к ней, при опухолевых плевритах показан торакоцентез с последующим плевродезом в амбулаторных условиях.

- Показаниями к торакоцентезу является накопление жидкости в плевральной полости от 500 мл и выше. Под контролем УЗИ – исследования устанавливается плеврокан с последующей эвакуацией выпота (однократно до 1500 мл) до осушения полости.
- При суточном накоплении выпота до 400 мл внутри плеврально, через ранее установленный плеврокан, вводится суспензия порошка талька (4-5 г талька растворенного в 20 мл 0,9% р-ра натрия хлорида).
- При суточном накоплении выпота более 400 мл рекомендовано проведение комбинированного плевродеза: суспензия порошка талька (4-5 г) с *блеомицином* (30-45 мг), растворенном в 20 мл 0,9% р-ра натрия хлорида. При снижении суточной экссудации выпота менее 100 мл плеврокан удаляется. В случае неэффективности вышеуказанного плевродеза показан торакоскопический плевродез, выполняемый в круглосуточном стационаре.
- При суточной экссудации плеврального выпота до 700 мл показан торакоскопический аргоноплазменный плевродез мощностью тока 60-80 Вт с расходом аргона 2,0-2,4 л в минуту.
- При суточной экссудации более 700 мл показан комбинированный торакоскопический плевродез: аргоноплазменная коагуляция плевры мощностью тока 60-80 Вт с расходом аргона 2,0-2,4 л в мин с последующей фотодинамической терапией плевральной полости *фотодитазином* с расчета 0,8 – 1,5 мг/кг (в/в за 1-1,5 час до операции) и лазера с длиной волны 662 НМ с плотностью мощности 300 мВт/см², суммарной дозой энергии около 400 Дж.
- При высокоагрессивных плевритах (суточная экссудация выпота более 1000 мл) и выраженном карциноматозе плевры рекомендовано проведение комбинированного торакоскопического плевродеза в сочетании: аргоноплазменной коагуляции плевры, фотодинамической терапии (параметры смотри выше) и гипертермической химиоперфузии р-ром *цисплатина* 100 мг растворенного в 1500-3000 мл 0,9% р-ра натрия хлорида с использованием перфузионного насоса, скоростью перфузии 1200 мл/мин при температуре 42⁰С в течении 60 мин.

Обязательным условием эффективного плевродеза является свободное от спаек и сращений расправленное легкое. В случае коллабированного легкого или доли по причине сращений (результат длительной компрессии легкого выпотом), рекомендовано рассечение спаек, а при необходимости – декортикация висцеральной плевры легкого с последующим плевродезом.

Вышеуказанные варианты плевродезов должны проводиться торакальным хирургом-онкологом.

Внутриплевральная терапия опухолевых плевритов

- *Блеомицин* (15-30 мг, один раз в 7 дней, 4-5 введений, суммарно 60-150 мг) = 62-81% Рм.
- *Блеомицин* (60 мг внутриплеврально) = прекращение накопления экссудата у 60-80% больных на срок более 3 мес и у 30% – более 1 года.
- *Блеомицетин* (45 мг в 50 мл р-ра 0,9% р-ра натрия хлорида в/пл-но после эвакуации выпота до полного осушения полости) = через 6 нед после манипуляции ПР выпота у 13 (35%) и ЧР – у 16 (43%) из 37 больных РМЖ, НМРЛ, КРР и оккультным раком с метастатическим плевритом [Бельских В.М., 2004].
- *Доксорубицин* (30-40 мг, один раз в 7 дн, 3-4 введения, суммарно 90—120 мг) = 54% Рм.

- *Митоксантрон* (20-25 мг в 50 мл 0,9% р-ра натрия хлорида, 2-3 введения в/п-но кап. *Митоксантрон* вводят в разовой дозе 20-30 мг один раз в 4 нед; до начала вливания плевральный экссудат полностью эвакуируют. Экспозиция *митоксантрона* в плевральной полости – 48 час, больным рекомендуют в течение этого времени часто изменять положение тела для достижения равномерного распределения препарата; через 48 час вновь накопившийся экссудат удаляют) = 80% Рм.
- *Интерлейкин-2* (1 млн МЕ (1 мг) в 20 мл 0,9% р-ра натрия хлорида в 1-5 и 8-12 сут) после эвакуации 1000-3000 мл серозного, серозно-геморрагического или геморрагического экссудата (с наличием большого количества опухолевых клеток и небольшого числа зрелых лимфоцитов) у 30 больных с метастатическим экссудативным плевритом, вызванным раком легкого, молочной железы, почки, яичников = полное отсутствие опухолевых клеток в экссудате после окончания лечения у 26 из 30 больных [Титов К.С., 2009].
- *Тиофосфамид* (30–40 мг 1 раз в 7–14 дн, 3–4 введения, всего 120–160 мг).
- *Тиофосфамид* (30 – 40 мг) + *фторурацил* (500 мг) 1 раз в 7 дней, 3 введения.
- *Фторурацил* (500-1000 мг один раз в 7 дней, 3-4 введения, суммарно 2000-3000 мг).
- *Циклоплатам* (100 мг/м² в 20 мл 0,25% р-ра новокаина внутривнутриплеврально в течение 3 дн после предварительной максимальной эвакуации выпота) = 20% ПР + 53% ЧР [Горбунова В.А., 2000].
- *Цисплатин* (90 мг/м² в 500 мл 0,9% р-ра NaCl внутривнутриплеврально в течение 90 мин после осторожной эвакуации плеврального выпота; через 4 час аспирацию повторяли; лечение сопровождали оральной (1 л) и в/в (1-3 л с тиосульфатом натрия) гипергидратацией; процедура осуществлялась 1 раз в нед от 1 до 3 раз) = ОО у 15 (65%) из 24 больных (в основном больные раком молочной железы), в т.ч. у 3 (13%) больных – ПР [Spaeth D., 1999].
- *Цисплатин* (50-60 мг, один раз в 7 дней, 2-3 введения, суммарно 100-180 мг).
- *Этопозид* (150-200 мг два раза в неделю, 3-4 введения, суммарно 600 мг) = 40-92% ОО.

ОПУХОЛЕВЫЙ ВЫПОТ В ПОЛОСТЬ ПЕРИКАРДА

А.И. Семенова, М.А. Бланк, О.А. Бланк

Опухолевый выпот в полость перикарда наиболее часто встречается при раке легкого, РМЖ, меланоме, лимфомах и лейкозах. Быстрое накопление злокачественного перикардиального выпота и большой его объем могут привести к острой сердечной тампонаде и внезапной смерти больного.

- В лечении перикардиального выпота применяют интраперикардиальную инстилляцию склерозирующих агентов (*блеомицина*, *доксцикликлина*, *тетрациклина*), агентов прямого цитотоксического действия, иммуномодуляторов, системную противоопухолевую терапию и хирургические методы.
- *Блеомицин* (30 мг) локально в перикардиальную полость при перикардиальном выпоте у больных РМЖ [Lestuzzi C. et al., 2000].
- *Тетрациклин* интраперикардиально = положительный эффект в 85% случаев; осложнения: лихорадка (19%), боли в груди (20%), аритмии (10%) [Tomkowski W.Z. et al., 2004].
- *Фторурацил* (750-1000 мг).
- *Цисплатин* (50 мг) локально в перикардиальную полость при перикардиальном выпоте у больных раком легкого [Lestuzzi C., 2000].

- *Цисплатин* {10 мг в 20 мл 0,9% р-ра натрия хлорида 5-минутная инфузия непосредственно в полость перикарда в течение 5 последовательных дней (39 пациентов) или 50 мг в 100 мл р-ра 0,9% р-ра натрия хлорида 30-минутная инфузия (6 пациентов) или 20 мг в 40 мл 0,9% р-ра натрия хлорида, 10-минутная инфузия в течение 5 последовательных дней (1 пациент)} в группе 46 больных злокачественными опухолями, в т.ч. 36 (78%) больных НМРЛ со злокачественным перикардальным выпотом, рецидивировавшим после перикардиоцентеза и видеоторакоскопического дренажа (в случаях, если объем ежедневного выпота в течение 5-7 дн превышал 50 мл) = более 30 дней прожили 38 больных (82,6%), медиана их ОВ составила 102,5 дней. Положительный эффект интраперикардальной инфузии *цисплатина* был достигнут в 43 случаях (93,5%), в т. ч. 35 из 38 больных (92%) прожили более 30 дней. Осложнения выражались в фибрилляции предсердий у 7 пациентов (15,2%) и склерозировании перикардальной полости у 5 больных (10,9%) [Tomkowski W.Z. et al., 2004].
- Локальная терапия перикардального выпота при РМЖ более успешна, чем при опухолях легкого, почек и ЖКТ. Для локального лечения целесообразно использовать препараты, эффективные в терапии первичной опухоли [Lestuzzi C., Viel E., Sorio R., Meneguzzo N., 2000].

ОПУХОЛИ ВИЛОЧКОВОЙ ЖЕЛЕЗЫ

М.А. Банк, О.А. Бланк, А.Г. Кудайбергенова

Выделяют два типа опухолей вилочковой железы:

- **Тимомы** – эпителиальные опухоли без признаков атипии, нередко сопровождающиеся паранеопластическим синдромом (миастения, анемия, полимиозит, тиреоидит, красная волчанка, ревматоидный артрит) – на сегодняшний день все они считаются злокачественными (за редким исключением – микронодулярная тимома с лимфоидной стромой и микроскопическая тимома), хотя имеют различный потенциал к развитию местных рецидивов и метастазированию.
- **Рак вилочковой железы** (тимома типа С, злокачественная тимома).

В настоящее время нет общепринятого стадирования опухолей тимуса, и используются более 15 различных классификационных схем, предложенных разными авторами, более того, эти схемы различным образом интерпретируются, что препятствует формированию возможности разработки однообразных критериев диагностики и вместе с редкостью данной патологии тормозит развитие прогресса в данном направлении.

Таблица – Классификация ВОЗ опухолей тимуса [WHO classification of tumours of the Lung, Pleura, Thymus and Heart. IARC. Lyon, 2015]

Код	Диагноз
8580	Злокачественная тимома, неспецифизированная
8581	Тимома, типа А, включая апитические варианты
8582	Тимома типа АВ
8583	Тимома типа В1
8584	Тимома типа В2
8585	Тимома типа В3
8580	Микронодулярная тимома с лимфоидной стромой
8580	Тимическая карцинома, неспецифизированная
8070	Плоскоклеточный рак

8123	Базалоидная карцинома
8430	Мукоэпидермоидная карцинома
8082	Лимфоэпителиоподобная карцинома
8310	Светлоклеточная карцинома
8033	Саркоматоидная карцинома
8260	Папиллярная карцинома
8200	Тимическая карцинома с чертами аденокистозного рака
8480	Муцинозная аденокарцинома
8140	Аденокарцинома, неспецифизированная
8023	NUT карцинома
8020	Недифференцированная карцинома
8560	Аденосквозная карцинома
8576	Гепатоидная карцинома
8586	Тимическая карцинома, неспецифизированная
8240	Типичная карциноидная опухоль
8249	Атипичная карциноидная опухоль
8013	Крупноклеточная нейроэндокринная опухоль
8013	Комбинированная крупноклеточная нейроэндокринная опухоль
8041	мелкоклеточная нейроэндокринная опухоль
8045	Комбинированная мелкоклеточная нейроэндокринная опухоль

См. Злокачественная тимома

ОПУХОЛИ ГИПОФИЗА

Л.М. Берштейн, М.А. Бланк, О.А. Бланк

Гипофиз состоит из двух долей: передней – аденогипофиза и задней, являющейся анатомическим продолжением гипоталамуса – нейрогипофиза. К опухолям аденогипофиза относят аденому гипофиза и рак гипофиза; к опухолям нейрогипофиза – глиомы и зернистоклеточную опухоль воронки. Опухоли нейрогипофиза, а также метастазы в нейрогипофиз, встречаются очень редко. В большинстве случаев опухоли гипофиза представлены аденомами, возникающими из аденогипофиза.

Различают гормонально-активные и гормонально-неактивные аденомы гипофиза. Гормонально-активные аденомы могут секретировать пролактин (пролактиномы), соматотропный гормон (соматотропиномы), кортикотропин (кортикотропиномы), тиреотропный гормон (тиреотропиномы), гонадотропные гормоны (гонадотропиномы) и другие гормоны. Около половины всех гормонально-активных аденом гипофиза составляют пролактиномы, около одной трети – соматотропиномы и пролактокортикотропиномы.

Гормонально-неактивные опухоли гипофиза (синоним – онкоцитомы) встречаются редко и до проявления неврологической симптоматики, связанной с воздействием большой опухоли на окружающие её структуры, протекают бессимптомно.

В лечении аденом гипофиза применяют нейрохирургические и лучевые методы, лекарственную терапию (агонисты дофамина, аналоги соматостатина, блокаторы рецепторов к соматотропину).

Первый этап лечения пролактином консервативный – назначают агонисты дофаминовых рецепторов (*бромокриптин*, *каберголин/достинекс*). В случаях неэффективности медикаментозной терапии применяют оперативный или лучевой методы лечения.

Лечение кортикотропином, клинически проявляющихся синдромом Иценко-Кушинга, начинают, как правило, с ЛТ.

В тяжелых случаях с целью ликвидации или уменьшения проявлений гиперкортицизма проводят на первом этапе ХТ или оперативное удаление одного или обоих надпочечников, а уже на втором этапе – облучение гипофиза.

Тиреотропиномы и гонадотропиномы лечат сначала посредством гормонотерапии, а уже затем при необходимости применяют оперативное лечение и ЛГ.

- *Бромокриптин* (2,5 мг по 2–3 раза в сутки внутрь во время еды) = снижает уровень пролактина и оказывает также циторедуктивное действие [Cantrell J., Schein P.S., 1982], однако примерно в 15-25% случаев к препарату развивается резистентность [Molitch M., 2014], и у немалого числа больных отмечаются гастроинтестинальные жалобы, вплоть до рвоты [Heinlein W., Stracke H., Schröder O. Et al., 1983].
- *Каберголин* (внутри во время еды, обычно 0,5 мг 1-2 раза в неделю; максимальная доза – 4,5 мг в неделю, хотя ею пользуются редко) = регресс микроаденом гипофиза и связанной с ними симптоматики (головной боли, нарушения зрения, нарушения функций передней доли гипофиза), нормализация содержания пролактина в крови (уровень пролактина в плазме снижается через 3 ч, эффект сохраняется 7-28 дней после отмены препарата). У женщин восстанавливается пульсирующая секреция гонадотропинов и высвобождение ЛГ в середине цикла, уменьшается выраженность гипострогенных (повышение массы тела, задержка жидкости, остеопороз) и гиперандрогенных (акне, гирсутизм) симптомов. У мужчин восстанавливается либидо, ослабленное прежде на фоне гиперпролактинемии (в частности, потому, что с понижением уровня пролактина повышается уровень тестостерона); устраняются гинекомастия, галакторея, уменьшение и размягчение яичек. *Каберголин* ингибирует высвобождение СТГ аденомой гипофиза и уменьшает выраженность нарушения зрения, неврологических расстройств и головных болей, тормозит прогрессирование акромегалии; у 70-90% пациентов препарат вызывает клиническое улучшение, однако по окончании курса содержание СТГ в крови вновь нарастает.
- *Каберголин* = нормализация уровня пролактина и значительное уменьшение размеров пролактином, резистентных к *бромокриптину*. Рекомендуется начинать лечение с *каберголина*, а хирургическую резекцию проводить лишь в случаях неэффективности *каберголина* или в urgentных обстоятельствах (при необходимости декомпрессии или при массивной внутриопухолевой геморрагии) [Ferrari C., Abs R., Bevan J.S., Brabant G., 1997; Kawabata Y., Ueno Y., Horikawa F. et al., 2008].
- *Каберголин* в сравнении с *бромокриптином* в группе 459 женщин с микроаденомой гипофиза или идиопатической гиперпролактинемией = нормализация уровня пролактина соотв. у 83% и 53%, восстановление овуляторного цикла – соотв. у 72% и 52% пациенток. *Каберголин* переносился лучше, прекращение лечения из-за непереносимости – соотв. 3% и 12% случаев [Webster J., Piscitelli G., Polli A. Et al., 1994], в силу чего он применяется значительно чаще *бромокриптина* [Tirosh A., Shimon I., 2016].

ОПУХОЛИ ГЛАЗ

С.А. Кулева, М.А. Бланк, О.А. Бланк, Э.Л. Нейштадт

Поверхностные новообразования глаз

К поверхностным новообразованиям глаз относят:

- конъюнктивальный первично приобретенный меланоз (КППМ),
- меланому конъюнктивы,
- карциному клеток слезных желез,

- интраэпителиальные плоскоклеточные опухоли конъюнктивы.

КППМ – основной предшественник злокачественной меланомы конъюнктивы; КППМ представлен плоским неровным пигментированным пятном, которое может оставаться неизменным годами или медленно прогрессировать, частота трансформации в меланому – от 1 до 30%.

Терапия: эксцизионная биопсия, алкогольная эпителиэктомия, криотерапия, локальная ХТ.

- *Митомидин* в глазных каплях 0,04% раствор 4 раза в день, 6 циклов по 1 неделе с интервалами между циклами в 1 неделю = полное излечение КППМ; возникшие осложнения (раздражение глаз, периокулярная эритема, отечность) были преходящими [Shields C.L., Demirci H., Shields J.A., Spanich C., 2002].
- *Митомидин* в глазных каплях 0,04% р-р 4 раза в день в течение 4 нед перед операцией у больных поверхностными новообразованиями глаз; во время операции после эксцизии опухоли склеры обрабатывали 0,04% р-ром *митомидина* в течение 3 мин = положительные результаты у всех из 11 больных; в течение 6-36 мес рецидивы не выявлены [Kemp E.G., Harnett A.N., Chatterjee S., 2002].
- Лечение 14 больных неоплазиями конъюнктивы глазными каплями *митомидина* (0,04% раствор 4 раза в день) осложнилось у 9 – эпифорой (ретенционным слезотечением), у 3 больных эпифора прошла самостоятельно, а у 6 – развились частичные стенозы сосочка и слезных канальцев, в т.ч. у 1 – облитерация канальца [Dafgard Kopp E., Seregard S., 2004].
- *Митомидин* (0,04% р-р по 1 капле 4 раза в день в течение 14 дней) + последующая брахитерапия (меланома конъюнктивы стадии T₃-T₄) или эксцизия новообразования (стадии T₁-T₂) у 26 больных = при сроках наблюдения от 3 до 36 мес локальных рецидивов или метастазов не выявлено; аллергических реакций на инстилляцию *митомидина* не было [Тацков Р.А., Бородин Ю.И., 2005].
- Ретроспективный анализ осложнений локального лечения *митомидином* (глазные капли, 0,4% р-р 4 раза в день) 100 поверхностных опухолей глаз у 91 больного = у 31 больного (34%) наблюдалась аллергическая реакция на *митомидин* и в 14 случаях (14%) появилось ретенционное слезотечение (эпифора) из-за стеноза слезного канальца [Khong J.J., Muecke J., 2006].

Рабдомиосаркома орбиты

Рабдомиосаркома – наиболее часто встречающаяся первичная злокачественная опухоль орбиты у детей, она растет быстро и инвазирует в непосредственно окружающие ткани; метастазирует лимфогенно и гематогенно.

- В терапии применяют следующие противоопухолевые препараты: *винкристин*, *дактиномицин*, *циклофосфамид*, *доксорубицин*, *ифосфамид*, *блеомицин*, *метотрексат*, *ломустин*.
- *Ифосфамид* + *винкристин* + *дактиномицин* в качестве первичной ХТ рабдомиосарком и других злокачественных мезенхимальных опухолей орбиты у 34 детей = 4-летняя безрецидивная и общая выживаемость – 62% и 82% соотв. [Rousseau P., Flamant F., Quintana E. Et al., 1994].
- **CEV** {*карбоплатин* (500 мг/м² в/в капельно в 1 день) + *эпирубицин* (150 мг/м² в/в капельно в 1 день) + *винкристин* (1,5 мг/м² в/в капельно в 1 день)}.
- **IVE** {*ифосфамид* (3 г/м² в/в капельно 1-3 дни) + *винкристин* (1,5 мг/м² в/в капельно в 1 день) + *этопозид* (150 мг/м² в/в капельно 1-3 дни)}.
- **VAC** (*винкристин* + *дактиномицин* + *циклофосфамид*) = регрессии рабдомиосаркомы орбиты у 49% из 14 детей; расширение возможностей

органосохраняющего лечения с использованием брахитерапии и лазердеструкции [Саакян С.В., Жильцова М.Г., 2005].

Ретинобластома

Ретинобластома – новообразование эмбрионального типа, происходит из нервных элементов сетчатки. Это наиболее часто встречающаяся интраокулярная опухоль у детей, выявляется преимущественно в раннем возрасте, в 20-40% случаев поражение двустороннее.

Морфологически различают собственно ретинобластому и нейроэпителиому. Чаще опухоли имеют смешанное строение. Биопсия противопоказана, поскольку она может спровоцировать экстраокулярное распространение.

В 30% случаев определяются множественные очаги, даже при поражении одного глаза. Распространяется опухоль по зрительному нерву, прорастает в головной мозг, метастазирует в кости, костный мозг, регионарные ЛУ и в печень. Основные симптомы – косоглазие и лейкокория.

Дистанционная ЛТ является важным компонентом лечения больных с мультифокальными новообразованиями и опухолями, расположенными в непосредственной близости от зрительного нерва. Величина СОД, как правило, не превышает 32-46 Гр, разовая доза не превышает 1.8-2 Гр. Вместе с тем, следует помнить, что ЛТ увеличивает опасность возникновения вторичных опухолей, в связи с чем ее использование должно быть ограниченным.

- В системной ХТ используются *винкристин*, *этопозид* и *карбоплатин* (как правило, 6 циклов по 3 недели).
- Комбинация ХТ и локального лечения (лазерная или криокоагуляция, брахитерапия) позволяет сохранить глаза у 90% больных [Schüler A.O., 2001].

ПХТ ретинобластомы

- Схемы ПХТ: «8 за 1 день», **CCDE, CE, CO, CV, VAC, VEC.**
- **VEC:** *винкристин* (1,5 мг/м² в/в струйно в 1 день) + *этопозид* (150 мг/м² 1-часовая инфузия в 1 и 2 дни) + *карбоплатин* (560 мг/м² в/в 1-часовая инфузия в 1 день) 6 циклов по 4 недели [Schields C.L., Mashayekhi A., Demirci H. Et al Chemoreduction for retinoblastoma. Analysis of tumor control and risks for recurrence in 457 tumors //Am. J. Ophthalmol. – 2004. – Vol. 138. – P. 329-337].
- *Карбоплатин* (18,7 мг/кг) + *винкристин* (0,05 мг/кг) один раз в 3 недели, всего 6 циклов = регресс опухоли у 100% из 58 детей с моно- и билатеральной ретинобластомой, толщина опухоли уменьшилась на 58% уже после двух циклов ХТ [Саакян С.В., Жильцова М.Г., 2005].
- *Карбоплатин* (560 мг/м² в/в в 1 день) + *этопозид* (100 мг/м² в/в в 1 и 2 день) + *винкристин* (0,05 мг/кг в/в струйно в 1 день) 6 циклов по 3 недели [Chantada G.L., Fandio A.C., Raslawski E.C. et al., 2005. – Vol. 44. – P. 455-460].
- *Этопозид* (150 мг/м² в/в 1-часовая инфузия в 1-3 дни) + *карбоплатин* (200 мг/м² в/в 1-часовая инфузия в 1-3 дни) циклами по 3-4 недели [Nenadov B.M. et al., 2000].
- *Этопозид* (100 мг/м²/день в 1-5 дни) + *карбоплатин* (160 мг/м²/день в 1-5 дни) в качестве неoadъювантной ХТ в группе 6 больных экстенсивной унилатеральной ретинобластомой ввиду невозможности первичной энуклеации (из-за буфтальмии и инвазии зрительного нерва) = клинический регресс опухоли у 2 пациентов и уменьшение ее размеров – у 4 больных; в 5 случаях были осуществлены энуклеация и последующая адъювантная ХТ. Больные живы 12, 15, 21, 36 и 40 мес после прекращения лечения [Bellaton E., Bertozzi A.I., Behar C. Et al., 2003].

МХТ ретинобластомы

- *Карбоплатин* (560 мг/м^2 или $18,7 \text{ мг/кг}$ массы тела ребенка в/в от 2 до 7 введений с интервалами в 3-4-недели) в группе 36 пациентов с мультицентричными опухолями = полная или частичная резорбция опухолевых узлов у 89% больных [Бровкина А.Ф., 2005].
- *Карбоплатин* ($18,7 \text{ мг/кг}$ при массе тела ребенка до 12 кг и 560 мг/м^2 – при массе тела свыше 12 кг) циклами по 3-4 недели) у 21 больного моно- или билатеральной интраокулярной ретинобластомой (всего 36 опухолей) = частичный регресс 34 (94,4%) из 36 опухолей после первого цикла со средним уменьшением горизонтального и вертикального диаметров соответственно на 37,1% и 21,3%, степень регрессии после II и III циклов была меньшей, кумулятивный регресс горизонтального и вертикального диаметров после 3 циклов – соотв. 58,1% и 38,8% [Abramson D.H., Lawrence S.D., Beaverson K.L., 2005].
- Ниже представлены результаты МХТ рецидивной или рефрактерной ретинобластомы по материалам Schouten-van Meeteren A.Y.N., Moll A.C., Imhof S.M., Veerman A.J.P. (2002), в скобках указано число пациентов, получавших указанные препараты:
 - *Азауридин* = без эффекта (1).
 - *Амсакрин* (150 мг/м^2 в/в 1-5 дни) = стабилизация (1).
 - *Кармустин* = стабилизация 2 мес (1, с поражением ЦНС).
 - *Винкристин* ($0,6 \text{ мг/м}^2$ в/в в 1-5 дни, затем еженедельно) или *винкристин* (2 мг/м^2 в/в еженедельно) = частичные Рм в 2 случаях (8).
 - *Дактиномицин* = без эффекта (2).
 - *Даунорубицин* = без эффекта (1).
 - *Доксорубицин* (90 мг/м^2 в/в) = полная Рм у 1 больного + частичная Рм у 1 больного (5).
 - *Гидроксикарбамид* (1300 мг/м^2 внутрь) = частичная Рм (1).
 - *Идарубицин* ($10-15 \text{ мг/м}^2$ в/в в 1 и 2 дни) 2 цикла = 1 полная Рм + 5 частичных Рм (9), в т.ч. полная гематологическая Рм у 3 из 3 больных с поражением костного мозга.
 - *Ифосфамид* (1600 мг/м^2 в/в в 1-5 дни) = частичная Рм (2 мес) (1).
 - *Ифосфамид* (3000 мг/м^2 в/в в 1 и 2 дни) = без эффекта (1).
 - *Мелфалан* (6 мг/м^2 в/в в 1-5 дни) = без эффекта (1).
 - *Митрамицин* = без эффекта (1).
 - *Митоксантрон* = без эффекта (1).
 - *Прокарбазин* = без эффекта (1).
- *Проспидия хлорид* (в сочетании с оперативным лечением ретинобластомы у детей, ЛТ и фотокоагуляцией; по 4 мг/кг в/м ежедневно 15-20 дней, возможно субконъюнктивальное, пара- и ретробульбарное введение в той же дозе на 0,5-1 мл изотонического раствора).
- *Топотекан* ($0,3 \text{ мг/м}^2$ в/в постоянная инфузия в 1-21 дни) = регресс поражения ЦНС на 90% в течение 7 мес (1).
- *Топотекан* (2 мг/м^2 в/в в течение 30 мин в 1-5 дни) = частичная Рм 10 мес (1).
- *Циклофосфамид* (150 мг/м^2 в/в в 1-10 дни, затем эту же дозу внутрь) = полная Рм у 5 и частичная у 1 (10).
- *Циклофосфамид* (900 мг/м^2 внутрь один раз в неделю) = полная Рм 9 мес у 1 больного и частичная Рм – у 1 в течение 1 мес (2).
- *Циклофосфамид* ($2,5-5 \text{ мг/кг/день}$ внутрь, затем $5-15 \text{ мг/кг}$ в/в один раз в неделю) или *циклофосфамид* (20 мг/кг в/в один раз в неделю) = частичные Рм у 5 из 6 пациентов.

- *Цитарабин* (90 мг/м² в/в 1-5 дни) = частичная Рм 3 мес у 2 из 4 больных.

Уvealная меланома

Сосудистая оболочка глаза (*uvea*) состоит из радужки, цилиарного тела и хориоидеи. Уvealная меланома составляет 2/3 внутриглазных опухолей. Наиболее часто встречается меланома хориоидеи – заднего отдела сосудистой оболочки, на меланому радужки приходится 12%, на меланому цилиарного тела – 1%.

Меланоме хориоидеи часто сопутствует патология печени и желчевыводящих путей, мочеполовых путей, сердечно-сосудистая патология, поскольку эти системы развиваются из одного мезенхимального зародышевого листка. Нелеченная меланома хориоидеи средних размеров (толщина 3-5 мм, диаметр до 10-15 мм) гематогенно метастазирует у 1/3 больных в течение 2-5 лет.

Органосохраняющие методы лечения включают ЛТ с использованием рутения-106 и стронция-90, радиохимию и секторальную резекцию.

- Схема **BOLD** + *интерферон альфа* (в небольшой дозе между циклами) = Рм у 4 из 20 больных. Лечение по предложенной схеме высокотоксично, особенно выражена пневмотоксичность [Nathan F.E., Berd D., Sato T. Et al., 1997].
- Аналогичная токсичность описана при использовании комбинации *фотемустина* с *дакарбазином* [Gerard B., Aamdal S., Lee S.M. et al., 1993].
- *Фотемустин* + чередование введений *интерлейкина-2* и *интерферона альфа* = Рм у 5 из 18 пациентов, стабилизация – у 5 [Becker J.C., Kampfgem E., Brocker E.-B., 2000].
- Поскольку метастазы *uveal*ной меланомы более чем у 50% больных поражают только печень, в лечении таких пациентов используют внутриартериальную регионарную ХТ и химиоэмболизацию.
- Химиоэмболизация с *цисплатином* = 36% Рм [Bedikian A.Y. et al., 1995]; в/а инфузия *фотемустина* = 40% Рм [Leyvraz S. Et al., 1997].
- *Селуметиниб** (75 мг 2 раза в день внутрь ежедневно) = 14% Рм, клинический эффект – 49%, медиана времени до прогрессирования – 15,9 нед, медиана ОВ – 11,8 мес [Carvajal R.D. et al., 2014].

ОПУХОЛИ ГОЛОВНОГО МОЗГА

С.А. Кулева, С.Н. Новиков, А.Г. Кудайбергенова

Различают интракраниальные интрацеребральные (развиваются из глиальных или нейрональных клеток) и интракраниальные экстрацеребральные (из оболочек головного мозга, нервов) опухоли головного мозга. Опухоли гипофиза, (см. Опухоли гипофиза) который локализуется в головном мозге, наблюдаются и лечатся, как правило, в нейрохирургических стационарах, но опухоли гипофиза являются отдельной структурой, которая не входит в классификацию ВОЗ опухолей головного и спинного мозга.

По морфологическим признакам клетки глиии подразделяются на астроциты, олигодендроциты (находятся преимущественно в белом веществе, где образуют миелин вокруг крупных аксонов) и эпендимоциты (глиальные клетки, выстилающие желудочки мозга). Соответственно глиомы подразделяются на астроцитомы, олигодендроглиомы и эпендимомы.

Наиболее распространенными инфильтративными первичными формами опухолей головного мозга являются злокачественные глиомы – глиобластома (мультиформная глиобластома) и анапластические глиомы (анапластическая астроцитомы и анапластическая олигодендроглиомы, существование смешанных опухолей по типу олигоастроцитом в настоящее время подвергается сомнению).

Редакция классификации ВОЗ, вышедшая в 2016 году, в отличие от предыдущей версии, представляет из себя молекулярно-гистологическую классификацию. В связи с тем, что наличие или отсутствие генетической перестройки становится классификационным критерием, вид и терминология классификации значительно изменились.

Таблица - Классификации ВОЗ опухолей головного мозга

Код	Диагноз
	Диффузные астроцитарные и олигодендроглиальные опухоли
	G2
9400	Диффузная астроцитома, с мутацией IDH
9411	Гемистоцитарная астроцитома с мутацией IDH
9400	Диффузная астроцитома, дикого типа по IDH
9400	Диффузная астроцитома, неуточненная
9450	Олигодендроглиома с мутацией IDH и сочетанной делецией 1p/19q
9450	Олигодендроглиома, неуточненная
	G3
9401	Анапластическая астроцитома с мутацией IDH
9401	Анапластическая астроцитома дикого типа по IDH
9401	Анапластическая астроцитома, неуточненная
9451	Анапластическая олигодендроглиома с мутацией IDH и сочетанной делецией 1p/19q
9451	Анапластическая олигодендроглиома, неуточненная
	G4
9440	Глиобластома дикого типа по IDH
9441	Гигантоклеточная глиобластома
9442	Глиосаркома
9440	Эпителиоидная глиобластома
9445	Глиобластома с мутацией IDH
9440	Глиобластома, неуточненная
9385	Диффузная глиома средней линии, с мутацией H3 K27M
	Другие астроцитарные опухоли
	Пилоцитарная астроцитома (G1)
9425	Пиломиксоидная астроцитома (G2)
	Субэпендимальная гигантоклеточная астроцитома (G2)
9424	Плеоморфная ксантоастроцитома (G2)
9424	Анапластическая плеоморфная ксантоастроцитома (G3)
	Эпендимальные опухоли
	Субэпендимома
	Миксопапиллярная эпендимома
9391	Эпендимома
9393	Папиллярная эпендимома
9391	Светлоклеточная эпендимома
9391	Таницитарная эпендимома
9396	Эпендимома с RELN-фьюжеа
9392	Анапластическая эпендимома
	Другие глиомы
	Хордоидная глиома третьего желудочка
	Ангиоцентрическая глиома
9430	Астробластома
	Опухоли сосудистого сплетения
9390	Карцинома сосудистого сплетения
	Нейрональные и смешанные нейронально-глиальные опухоли

9505	Анапластическая ганглиоглиома
	Опухоли шишковидной железы
9362	Опухоль из паренхимы шишковидной железы промежуточной дифференцировки
9362	Пинеобластома
9395	Папиллярная опухоли шишковидной области
	Эмбриональные опухоли
9475	Медуллобластома с активацией WNT-сигнального пути
9476	Медуллобластома с активацией SHH-сигнального пути и мутацией в гене TP53
9471	Медуллобластома с активацией SHH-сигнального пути без мутации в гене TP53
9477	Медуллобластома без признаков активации WNT/SHH-сигнального пути
9470	Медуллобластома, классическая
9471	Десмопластическая/нодулярная медуллобластома
9471	Медуллобластома с выраженной нодулярностью
9474	Крупноклеточная/анапластическая медуллобластома
9470	Медуллобластома, неутонченная
9478	Эмбриональная опухоль с многослойными розетками с альтерацией C19MC
9478	Эмбриональная опухоль с многослойными розетками, неутонченная
9501	Медуллоэпителиома
9500	Нейробластома ЦНС
9490	Ганглионейробластома ЦНС
9473	Эмбриональная опухоль ЦНС, неутонченная
9508	Атипичная тератоидная/рабдоидная опухоль
9508	Эмбриональная опухоль ЦНС с рабдоидными чертами
	Опухоли черепно-мозговых и спинальных нервов
9540	Злокачественная опухоль оболочек периферических нервов
9540	Эпителиоидная злокачественная опухоль оболочек периферических нервов
9540	Злокачественная опухоль оболочек периферических нервов с периневральной дифференцировкой
	Менингиомы
9538	Папиллярная менингиома
9538	Рабдоидная менингиома
9530	Анапластическая (злокачественная) менингиома
	Мезенхимальные, неменинготелиальные опухоли
8815	Солидарная фиброзная опухоль/гемангиоперицитомы (G3)
9133	Эпителиоидная гемангиоэндотелиома
9120	Ангиосаркома
9140	Саркома Капоши
9360	Саркома Юинга/ПНЭТ
8850	Липосаркома
8810	Фибросаркома
8802	Недифференцированная плеоморфная саркома/злокачественная фиброзная гистиоцитомы
8890	Лейомиосаркома
8900	Рабдомиосаркома
9220	Хондросаркома
9180	Остеосаркома
	Меланоцитарные опухоли
8720	Менингеальная меланома
8728	Менингеальный меланоматоз

	Лимфомы
9680	Диффузная крупноклеточная В-клеточная лимфома ЦНС
9714	Анапластическая крупноклеточная лимфома, ALK позитивная
9702	Анапластическая крупноклеточная лимфома, ALK негативная
9712	Внутрисосудистая крупноклеточная В-клеточная лимфома
9699	MALT- лимфома твердой мозговой оболочки
	Гистиоцитарные опухоли
9571	Гистиоцитоз из клеток Лангерганса
9750	Болезнь Erdheim-Chester
9755	Гистиоцитарная саркома
	Герминогенные опухоли
9064	Герминома
9070	Эмбриональный рак
9071	Опухоль желточного мешка
9100	Хорионкарцинома
9080	Незрелая тератома
9084	Тератома со злокачественной трансформацией
9085	Смешанная опухоль из герминогенных клеток

Наиболее часто из опухолей головного мозга встречаются менингиомы (36,4%; их частота возрастает в связи с интенсивным использованием лучевой диагностики в современной стоматологии), глиомы (27%, из них более 80% – глиобластомы) и аденомы гипофиза (15,5%).

Метастазы в головной мозг наиболее часто выявляются при раке легкого (у 40% больных), молочной железы (у 17%), злокачественной меланоме (11%).

Терапия первичных опухолей головного мозга

Установлено, что адьювантная ЛТ, проведенная после хирургического этапа лечения, увеличивает медиану ПЖ больных злокачественными глиомами с 3-4 мес до 9-12 мес [Walker M.D. et al., 1980]; таким образом, ЛТ является основным методом адьювантной терапии таких опухолей. Использование современных технологий облучения позволяет увеличить величину СОД (60-66Гр), подводимой на опухоль и оптимизировать объемы облучения.

- Сведения о целесообразности адьювантной ХТ противоречивы.
- Использование *нитрозомочевин*, способных преодолевать ГЭБ, таких как *нимустин**, *кармустин*, *ломустинин*, *фотемустин*, не привело к значительному увеличению ПЖ в рандомизированных исследованиях III фазы [Van denBent M.J.et al., 2006]. Метаанализ показал повышение 2-летней выживаемости пациентов, получавших ХТ, содержащую *нитрозомочевину*, с 15% до 20% [Stewart L.A., 2002]. В США адьювантная ХТ препаратами производные нитрозомочевины рассматривается в качестве стандарта при отсутствии лучшей альтернативы. В Европе половина больных получает ХТ только в случае возникновения рецидива [Marosi Ch., 2006].
- Перспективным представляется использование в лечении опухолей головного мозга *темозоломида* [Stupp R.et al., 2005]. ХТ *темозоломидом* проводят при еженедельном гематологическом контроле с исследованием лейкоцитарной формулы. Тяжелая гематологическая токсичность развивается менее чем в 5% наблюдений, однако редкие случаи тяжелой лейко- и тромбоцитопении наступают внезапно и требуют немедленного прекращения ХТ и осуществления адекватных мероприятий. Длительное применение *темозоломида* ведет к истощению CD4-лимфоцитов, что создает угрозу развития пневмоцистоза. Снижение общего числа лимфоцитов до $500 \times 10^9/\text{л}$ и CD4-лимфоцитов до $200 \times 10^9/\text{л}$ является основанием для начала профилактики

пневмоцистоза (*Ко-тримоксазолом* или *пентамидином*). Возможно профилактическое использование ингаляций *пентакаринатола* у всех больных [Tarhoorn M.J. et al., 2005].

- Альтернативой применению *темозоломида* у больных злокачественными глиомами могут быть в/в введения *фотемустина* или *дакарбазина*, обеспечивающие эффект, сходный с вызываемым *темозоломидом*, но без риска пневмоцистоза, хотя и с несколько более выраженной гемотоксичностью. Увеличение ПЖ (в среднем до 17,3 мес) больных глиобластомой достигается при комбинации *нимустина** с *тенипозидом* или с *цитарабином* (до 15,1 мес) в адьювантном режиме после ЛТ [Weller M. et al., 2003].
- При повышенном внутричерепном давлении применяют *дексаметазон*.

Схемы ПХТ опухолей головного мозга

- **BVM** {*кармустин* (80 мг/м² в/в в 1-3 дни) + *тенипозид* (50 мг/м² в/в в 1 и 2 дни), периодичность циклов – 6-8 недель}.
- **CDDP+Vp-16** {*цисплатин*(90 мг/м² в/в в 1 день) + *этопозид*(150 мг/м² в/в в 3 и 4 дни) циклами по 3 недели}.
- **CV** {*ломустин*(60 мг/м² внутрь в 3 и 4 дни) + *тенипозид*; 60 мг/м² в/в в 1 и 2 дни); периодичность циклов – 6-8 недель}.
- **PBV** {*прокарбазин* (100 мг/м² внутрь в 1-14 дни) + *кармустин* (200 мг/м² в/в в 1 день) + *винкристин* (1,4 мг/м² в/в в 1 и 8 дни); периодичность циклов – 5-6 недель}.
- **PCV** {*ломустин* (110 или 130 мг/м², но не более 200 мг внутрь в 1 день) + *прокарбазин* (60 или 75 мг/м² в 1-14 или в 8-21 дни) + *винкристин* (1,4 мг/м² в/в в 8 и 21 дни); периодичность циклов – 6-8 недель}.
- **PCV + дексаметазон** { (110 или 130 мг/м², но не более 200 мг внутрь в 1 день) + *прокарбазин* (60 или 75 мг/м² в 1-14 или в 8-21 дни) + *винкристин* (1,4 мг/м² в/в в 8 и 21 дни) + *дексаметазон* (3-4,5 мг/день внутрь или в/м с 1 по 21 день с последующим постепенным снижением); периодичность циклов – 6-8 недель}.
- **PCV + ЛТ**: ЛТ {облучение всего объема головного мозга на фоне приема *гидроксимочевины* (по 400 мг/м² внутрь через день в течение всего периода ЛТ)} + **PCV** (через 14 дней после окончания ЛТ) {*ломустин* (110 мг/м² внутрь в 1 день) + *прокарбазин* (60 мг/м² внутрь ежедневно с 8 по 21 день) + *винкристин* (1,4 мг/м² в/в в 8 и 29 дни) через каждые 6-8 недель в течение 1 года или до прогрессирования}.
- *Кармустин* (100 мг/м² в/в 1-часовая инфузия в 1 день) + *гидроксикарбамид* (30 мг/кг внутрь ежедневно с 1 по 14 день) циклами по 6-8 недель.
- *Кармустин* (80 мг/м² в/в 1-часовая инфузия в 1 день) + *тенипозид* (50 мг/кг в/в в 1 и 2 дни); периодичность циклов – 6-8 недель.
- *Кармустин* (40 мг/м²/день 72-часовая инфузия в 1-3 дни) + *цисплатин* (120 мг/м²/день 72-часовая инфузия в 1-3 дни) 3 цикла по 4 недели + ЛТ.
- Режим «8 за 1 день» (II линия) {*метилпреднизолон* (300 мг/м² в/в в 0, 6 и 12 часов) + *винкристин* (2 мг в/в 0 часов) + *ломустин* (75 мг/м² внутрь в 0 часов) + *прокарбазин* (75 мг/м² внутрь в 1 час) + *гидроксикарбамид* (1500 мг/м² внутрь в 2 часа) + *цисплатин* (60 мг/м² в/в с 3 до 9 часов) + *цитарабин* (300 мг/м² в/в или п/к в 9 часов) + *циклофосфамид* (300 мг/м² в/в или в/м в 12 часов) циклами по 4 недели (от 2 до 8 циклов после ЛТ)}.

Терапия второй линии, применяемая при лечении рецидивов злокачественных глиом

- **ICE** {*ифосфамид* (750-1200 мг/м² в/в в 1-3 дни на фоне *Месна*) + *карбоплатин* (75 мг/м² в/в в 1-3 дни) + *этопозид* (75 мг/м² в/в в 1-3 дни), циклами по 4 недели}.
- *Темозоломид* (150 мг/м² в 1-5 дни) + *цисплатин* (75 мг/м² в 1 день) циклами по 3 недели до прогрессирования или выраженной токсичности = 29% Рм + 36% стабилизаций у 24 больных высокозлокачественной глиомой, рефрактерных к ранее проводившейся терапии *темозоломидом*; предполагается, что резистентность к *темозоломиду* была преодолена вследствие обусловленным *цисплатином* угнетением фермента репарации ДНК O⁶-алкилгуанилалкилтрансферазы; токсичность ограничивалась 1-2 ст. (гемотоксичность, тошнота и рвота, слабость) [Zustovich F. et al., 2009].

МХТ опухолей головного мозга

- Используемые препараты: *винкристин*, *гидразин сульфат*, *гидроксикарбамид*, *дакарбазин*, *иринотекан* [Friedman H.S. et al., 2003], *карбоплатин*, *кармустин*, *ломустин*, *метотрексат*, *наклитаксел*, *прокарбазин*, *темозоломид*, *тенипозид*, *топотекан*, *фотемустин*, *цисплатин*.
- *Бевацизумаб* (10 мг/кг каждые 2 недели) у 8 больных рецидивными злокачественными глиомами в сравнении с 10 больными, получающими другую терапию (*ломустин*, *липосомальный доксорубин*, *темозоломид*) = выживаемость без прогрессирования в течение 12 мес – соотв. 50% и 0%, положительные результаты последующей ЛТ – соотв. у 7 из 8 и у 4 из 10 больных; токсичность была умеренной, интракраниальных геморрагий не было [Agha S.A. et al., 2010].
- *Гидразин сульфат* (60 мг внутрь 3 раза в день курсами по 30-40 дней с интервалами между курсами 2-6 нед) = увеличение ПЖ в 2 раза по сравнению с больными, подвергавшимися только оперативному лечению. Полный регресс общемозговой и очаговой неврологической симптоматики отмечен в 63,5% случаев, а частичный – еще в 9,6%. ОВ больных глиобластомой, получавших после операции *гидразин сульфат*, в 2 раза превысила ОВ после одного хирургического вмешательства [Филов В.А. и др. 1994].
- *Интерлейкин-2* интракавитарно в дозе 2,4-33,6 млн. МЕ = 1 полная Рм + 2 частичные Рм в группе 19 больных злокачественной глиомой [Hayes R.L. et al., 1995].
- *Кармустин* (80 мг/м² в/в 1-часовая инфузия в 1-3 дни, повторение через 6-8 недель, с адьювантной целью – 2 цикла, с лечебной – до прогрессирования, но суммарно не более 1000 мг/м² за весь период).
- *Кармустин* (в высоких дозах (800-1350 мг/м²) с трансплантацией костного мозга и применением ЛТ (до или после ХТ) = 64-66% Рм у больных глиомами высокой степени злокачественности. В течение 1 года живы 55-78% больных, 2 лет – 22-56%. Неврологические нарушения, не связанные с прогрессированием опухоли, отмечались в случаях введения *кармустина* в первые 3 дня после ЛТ [Brandes A.A. et al., 2001].
- *Кармустин* в высоких дозах (800-1400 мг/м²) = 20-40% Рм при лечении рецидивов глиомы, а в комбинации с *фторурацилом* = 81% Рм [Brandes A.A. et al., 2001].
- *Кармустин* в/в в сравнении с *кармустином* в/а в рандомизированных исследованиях на 300 больных глиобластомой, анапластической астроцитомой и олигодендроглиомой = медиана ПЖ – соотв. 14 и 11,2 мес, выживаемость 2

года – соотв. 25% и 13%. Дополнительное применение *фторурацила* (в/в) не улучшало результатов; в/а введение *кармустина* в 10% случаев осложнилось тяжелой лейкоэнцефалопатией и в 15% – ипсилатеральной потерей зрения [Shapiro W.R. et al., 1992].

- *Ломустин* (130 мг/м² внутрь в 1 день или с разделением дозы в 1 и 2 дни, повторение через 6-8 недель).
- *Нимустин** (100 мг/м² в/в в течение 1-3 мин каждые 4-6 недель).
- *Темозоломид* (150 или 200 мг/м² в 1-5 дни циклами по 4 недели, до 10 циклов) = 8-35% Рм при лечении рецидивов злокачественных глиом [Карпенко Л.Г., 2003].
- *Темозоломид* = 40% Рм + 24% стабилизаций в группе 42 ранее нелеченных больных глиобластомой, анапластической астроцитомой и анапластической олигодендроглиомой. Медиана безрецидивного периода – 8,35 мес, медиана общей ПЖ – 14,1 мес, медиана времени до прогрессирования – 34 недели. Терапия *темозоломидом* способствовала улучшению общего состояния (включая больных с прогрессированием), не отмечено случаев прерывания лечения из-за побочных эффектов. Авторы считают *темозоломид* наиболее эффективным препаратом первой линии МХТ глиом высокой степени злокачественности [Chibbaro S. et al., 2004].
- *Топотекан* (1,25 или 1,5 мг/м² в/в в 1-5 дни циклами по 3 недели) = 1 частичная Рм в группе 33 больных с рецидивами глиом после ЛТ. Лейкопения 4 ст. – у 7 пациентов, тромбоцитопения 3-4 ст. – у 9; медиана ПЖ – 19,9 недель [Burch P.A. et al., 2000].
- *Топотекан* (1,5 мг/м² в/в 30-минутная инфузия в 1-5 дни через каждые 21 или 28 дней) = 6% Рм при лечении глиом [Mross K., Unger C., 1997].
- *Фотемустин* (100 мг/м² в/в в 1, 8, 15, 43, 64 и 85 дни).
- *Цисплатин* = 9 Рм в группе 17 детей с опухолями мозга [Sleifer D.Th.etal., 1985].
- *Этопозид* в высокой дозе (1800-2400 мг/м²) = 19% Рм; при использовании дозы этопозидом 2400 мг/м²; у 8 из 10 больных отмечались неврологические расстройства [Brandes A.A. et al., 2001].

Мультиформная глиобластома

Мультиформная глиобластома составляет 50% глиом и 30% всех первичных опухолей головного мозга.

Макроскопически опухоль имеет гетерогенное строение с центральным некрозом, с кровоизлияниями, с обильно васкуляризированной стромой; микроскопически характеризуется выраженной атипией клеток и высокой митотической активностью.

Медиана ОВ больных нерезектабельной мультиформной глиобластомой, получающих симптоматическую терапию, равна 3 мес.

Проведение ЛТ (СОД порядка 60 Гр) повышает медиану ПЖ до 6,6-7,9 мес, выживаемость 1 год составляет 22%, 2 года – 6% [Nieder C. et al., 2005].

ПХТ мультиформной глиобластомы

- Схемы **PCV**, **AVM** и **BVM**, схема “**8 за 1**” (8 препаратов за 1 день).
- *Темозоломид* (200 мг/м² по 5 дней ежемесячно) + *талидомид** (200 мг/день) в течение 3 мес в сравнении с талидомидом (200 мг/день) соотв. в группах 25 и 9 больных мультиформной глиобластомой = медиана ПЖ – соотв. 103 и 63 недели (p<0,01), медиана времени до прогрессирования – соотв. 36 и 17 недель,

стабилизация – соотв. у 68% и 36% пациентов. Переносимость комбинации была хорошей [Baumann F. et al., 2004].

Химиолучевая терапия мультиформной глиобластомы

- *Темозоломид* (50 мг/м²/день 5 дней в неделю) одновременно с ЛТ (СОД 60 Гр) = медиана ПЖ 10 мес, выживаемость 1 год – 30%, 2 года – 11% [Combs S.E. et al., 2005].
- *Темозоломид* (75 мг/м²/день внутрь за 60-120 мин до ЛТ ежедневно в течение 6-7 недель) + ЛТ (30 фракций по 2 Гр ежедневно до СОД 60 Гр) + затем после 4 недельного интервала адьювантная терапия *темозоломидом* (200 мг/м² в 1-5 дни, 6 циклов по 4 недели) = 1- и 2-летняя выживаемость ранее нелеченных больных мультиформной глиобластомой – соотв. 58% и 31%, токсичность умеренная [Stupp R. et al., 2005].
- *Темозоломид* (110 мг/м² в 1-5 дни) + *кармустин* (150 мг/м² в 1 день) = 42,5% Рм; после четырех 7-недельных циклов ХТ проводили ЛТ (СОД 60 Гр), а затем через месяц после ЛТ – еще 4 цикла ХТ; медиана ПЖ составила 12,7 мес, медиана времени до прогрессирования – 7,4 мес, выживаемость 1 год – 54%, 2 года – 15% [Barrie M. et al., 2005].
- *Темозоломид* (75 мг/м²/день 5 дней в неделю за 1 час до облучения в течение всего курса ЛТ и затем, через 4 недели после её окончания, в дозе 200 мг/м²/день в течение 5 последовательных дней циклами по 4 недели; медиана 6 – циклов) + ЛТ (РОД 2 Гр, СОД 56-66 Гр) в сравнении с одной ЛТ = медиана ПЖ – соотв. 18 и 7 мес (p=0,0204). Переносимость химиолучевой терапии была хорошей [Valeriani M. et al., 2006].
- *Темозоломид* (200 мг/м² в 1-5 дни) + *цисплатин* (100 мг/м² в 1 день), 3 цикла по 4 недели с последующей ЛТ = выживаемость 1 год – 42%, 2 года – 10% [Balana C. et al., 2004].

МХТ мультиформной глиобластомы

- *Паклитаксел* (210 мг/м² 3-часовая инфузия один раз в 3 недели) в группе больных с рецидивами глиобластомы (41 человек) = стабилизация – 33%, ПЖ – 27 недель [Prados M. et al., 1995].
- *Темозоломид* (150-200 мг/м²/день внутрь в течение 5 дней циклами по 28 дней) в качестве ХТ второй линии в группе 16 больных с рецидивами глиобластомы после ЛТ и ПХТ по схеме **PCV** = медиана ПЖ – 6,5 мес, выживаемость в течение 1 года – 16% (по данным других исследований, медиана ПЖ больных с рецидивами глиобластомы – меньше 6 мес); переносимость *темозоломида* была удовлетворительной [Teixeria M.M. et al., 2002].
- *Темозоломид* = 46% Рм и стабилизаций, отсутствие прогрессирования в течение 6 мес у 21% пациентов [Levin V., 2000].
- *Нимустин** (80-90 мг/м² в/в в течение 10 мин в 100 мл 0,9% р-ра натрия хлорида с последующим промыванием вены 100 мл 0,9% р-ра натрия хлорида) в сравнении с *нимустин** (80-90 мг/м² в/а в ипсилатеральную сонную артерию) в группе 33 больных с впервые диагностированной глиобластомой; было проведено от 2 до 14 введений *нимустина** (в/в или в/а) с интервалами в 5-8 недель = время до прогрессирования – соотв. 4 и 6 мес, выживаемость 6 мес – соотв. 100% и 94%, 12 мес – соотв. 44% и 59%, 24 мес – соотв. 19% и 12%, 36 мес – соотв. 6% и 12% [Imbesi F. et al., 2006].
- *Кармустин* в/а у 16 больных с рецидивной унилатеральной глиобластомой = временное клиническое улучшение у 4 больных, двое больных умерли при проведении ХТ, делается вывод о некуративности метода и его серьезных осложнениях [Figueiredo E.G. et al., 2010].

Таргетная терапия мультиформной глиобластомы

- Глиобластомы относятся к хорошо васкуляризированным опухолям. Это оправдывает применение в их лечении антиангиогенных препаратов. В различных исследованиях ингибитор ангиогенеза *бевацизумаб* в дозе 10 мг/м² вызывал у ранее леченных больных глиобластомами 28,2-35% Рм, а комбинация *бевацизумаба* с *иринотеканом* – 37,8%; 6-месячная выживаемость без прогрессирования – соотв. 29-42,6% и 50,3%.
- *Бевацизумаб* (10 мг/м² один раз в 14 дней) или комбинация *бевацизумаба* с *иринотеканом* (125 мг/м² один раз в 14 дней) = 28% частичных Рм; переносимость терапии была хорошей. [Zustovich F. et al., 2010].

Терапия анапластической астроцитомы

- *Темозоломид* = 66% Рм и стабилизаций, отсутствие прогрессирования в течение 6 мес у 49% больных [Levin V., 2000].
- Схемы **PCV**, **AVM** и **BVM**.
- Анапластическая астроцитома более резистентна к лекарственным противоопухолевым препаратам, чем мультиформная глиобластома.

Пиломиксоидная астроцитома

Пиломиксоидная астроцитома (ПМА) представляет собой подтип пилоцитарной астроцитомы. ПМА встречается чаще у детей раннего возраста. Характеризуется высокой частотой рецидивов, диссеминацией в цереброспинальной жидкости и имеет худший прогноз по сравнению с пилоцитарной астроцитомой.

- Сообщается о 5 детях (в возрасте от 3 мес до 11 лет) с рецидивной или диссеминированной ПМА, получавших ПХТ с использованием *цисплатина*, *карбоплатина*, *ранимустина**, *винкристина*, *циклофосфида* или *этопозид*. У 4 из 5 детей были достигнуты Рм, в том числе у 2 – полных Рм. Успех достигался после второй-четвертой линии ХТ. Авторы рекомендуют в случае неудачи начальной ХТ продолжать лечение схемами, базирующимися на *цисплатине* или *карбоплатине* в новых комбинациях [Tsugu H. et al., 2009].

Олигодендроглиальные опухоли

Олигодендроглиомы – глиомы низкой степени злокачественности, отличаются высокой чувствительностью к ХТ.

- Применение в качестве ХТ первой линии *прокарбазина*, *дакарбазина*, производных нитрозомочевины обеспечивает 60-75% Рм, но высока частота рецидивов.
- *Темозоломид* = 44% Рм в группе ранее интенсивно леченных больных олигодендроглиомой [Pace A., 2001].
- *Темозоломид* (150-200 мг внутрь в 1-5 дни, периодичность циклов – 1 мес) = 43% Рм в группе 38 больных олигодендроглиомой и 9 больных олигоастроцитомой; через 12 мес 34% больных не имели рецидивов [Stupp R., 2001].
- Схема **PCV**.

Медуллобластома

Опухоль эмбрионального происхождения из нейроэктодермальных клеток мозжечка, одна из наиболее часто встречающихся опухолей ЦНС, имеющая склонность к инфильтративному росту и метастазированию в спинной мозг.

Локализуется преимущественно в области задней черепной ямки и составляет в детском возрасте (средний возраст - 10 лет) 15—20% от всех новообразова-

ний головного мозга. У детей она поражает преимущественно зону червя мозжечка и может прорасти в просвет IV желудочка и распространяться по субарахноидальным пространствам головного и спинного мозга.

Характеризуется быстрым нарастанием общемозговых и локальных симптомов, выраженностью внутричерепной гипертензии.

Стандарт лечения медуллобластомы – хирургическая резекция первичной опухоли и облучение (СОД 54-55.8 Гр на заднюю черепную ямку и 23.4-36 Гр – на краниоспинальную область, СОД может увеличиваться до 39.6Гр при лептоменингеальном распространении с доведением дозы до 45Гр-50Гр на макроскопические очаги поражения) – обеспечивает 5-летнюю выживаемость 50-80% больных. В случае возникновения рецидива после этого стандартного лечения прогноз плохой, медиана ОВ составляет 5 мес [Valteau-Couanet D. et al., 2005].

- Схема **PCV**.
- Схема “**8 за 1**” (8 препаратов за 1 день).

В результате многолетних исследований, выполненных в Институте нейрохирургии им. Н.Н.Бурденко, были выделены 2 основные группы медуллобластом:

I группа стандартного риска — с благоприятным течением, когда отсутствуют признаки спинального метастазирования к моменту операции, опухоль располагается в пределах червя мозжечка.

Появляется определенная очередность метастатического поражения различных зон ЦНС:

- в течение первого года спинальное метастазирование,
- через 1,5 года – супратенториальное значительно позже.
- У детей этой группы после радикального удаления опухоли необходимо немедленное облучение задней черепной ямки и всего длинника спинного мозга,
- через 6 мес — облучение больших полушарий головного мозга.

II группа высокого риска — с неблагоприятным течением, куда входят больные с нерадикально удаленными опухолями, для которых характерно врастание в полость IV желудочка, инфильтрация структур ствола мозга и наличие признаков спинального метастазирования уже к моменту операции, появление супратенториальных метастазов в течение первых месяцев после оперативного вмешательства. У этой группы больных сразу после операции показано тотальное облучение ЦНС и проведение ПХТ

Выделяют 4 биологических группы медуллобластом:

- классическая,
- анапластическая,
- десмопластическая,
- медуллобластома с экстенсивной нодулярностью.

Медуллобластома

Группа стандартного риска

- **PNET4**. Рандомизация пациентов на две ветки терапевтических линий: с режимом гиперфракционированной ЛТ и стандартной ЛТ с последующей поддерживающей ПХТ [Lannering B., Rutkowski S., 2010].
- **COG 9961**. Использование двухфазных режимов постлучевой ХТ [Packer R.J. et al., 2006].
- **SJMB 96**. Риск-адаптированная краниоспинальная ЛТ с последующей ВДХТ [Gajjar A. et al., 2006].

- **SFOPHFRT**, использование режима гиперфракционированной ЛТ, уменьшение объема буста [Carrig C. et al., 2009].
- **PNET3**. Лечение дополнено предлучевой ХТ [Taylor R.E. et al., 2003].

Медуллобластома.

Группа высокого риска

- **POG 9031**. ХТ проводится перед ЛТ [Tarbell N.J. al., 2013].
- **HART**. Гиперфракционированная, ускоренная ЛТ [Gandola L. et al., 2009].
- **SJMB 96**. Риск-адаптированная краниоспинальная ЛТ с последующей высокодозной ХТ [Gajjar A. et al., 2006].
- **SFOP**. Схема «8 в 1» и *этопозид/карбоплатин* + ЛТ [Verlooy J. et al., 2006].
- **Pnet 3**. Предлучевая ХТ и ЛТ [Taylor R.E. et al., 2005].
- В программе лечения в настоящее время проводится исследование на основе **HIT-MED** рекомендаций для пациентов с опухолями ЦНС.
- Режимы **SKK** и **модифицированный SKK** являются модульными циклами, состоящими соотв. из 4 или 2 блоков.

Один цикл ХТ режима **SKK** состоит из 4 последовательных блоков:

- 1) **SKK** *циклофосфамид* (800 мг/м^2 в/ капельно 1-3 дни) + *винкристин* ($1,5 \text{ мг/м}^2$ в/в струйно);
- 2) **SKK** высокодозная ХТ *метотрексат* (5 г/м^2 в/в капельно в течение 24 ч) + *винкристин* ($1,5 \text{ мг/м}^2$ в/в струйно);
- 3) **SKK** высокодозная ХТ *метотрексат* (5 г/м^2 в/в капельно в течение 24 ч) + *винкристин* ($1,5 \text{ мг/м}^2$ в/в струйно);
- 4) **SKK** *карбоплатин* (200 мг/м^2 в/в капельно 1-3 дни) + *этопозид* (150 мг/м^2 в/в капельно 1-3 дни).

Эти 4 блока могут применяться с или без интравентрикулярного введения *метотрексата* через интравентрикулярное устройство (Оммайя/Rickham) в зависимости от стратификации и от опыта лечебного центра.

Один цикл модифицированной ХТ режима **SKK** состоит из двух последовательных блоков: 1) **SKK** *циклофосфамид* (800 мг/м^2 в/ капельно 1-3 дни) + *винкристин* ($1,5 \text{ мг/м}^2$ в/в струйно); 2) **SKK** *карбоплатин* (200 мг/м^2 в/в капельно 1-3 дни) + *этопозид* (150 мг/м^2 в/в капельно 1-3 дни). Эти два блока всегда проводятся без интравентрикулярного введения *метотрексата*.

Терапия эпендимальных опухолей

- Схемы **AVM** и **BVM**.

Терапия опухолей мезенхимального происхождения

- **MAID** {*доксорубицин* ($15 \text{ мг/м}^2/\text{день}$ в/в длительная инфузия в 1-4 дни + *дакарбазин* ($250 \text{ мг/м}^2/\text{день}$ в/в длительная инфузия) + *ифосфамид* ($2000\text{-}2500 \text{ мг/м}^2/\text{день}$ в/в длительная инфузия в 1-3 дни) циклами по 3 недели}.
- *Доксорубицин* (50 мг/м^2 в/в в 1 день) + *ифосфамид* (5000 мг/м^2 в/в 24-часовая инфузия в 1 день) циклами по 3 недели.
- *Доксорубицин* (25 мг/м^2 в/в длительная инфузия) + *ифосфамид* (2500 мг/м^2 в/в 2-часовая инфузия) циклами по 3 недели (при необходимости – использование КСФ).

Лучевая и химиолучевая терапия, наряду с хирургическими методами, относится к числу основных локорегионарных методов лечения злокачественных новообразований головы и шеи.

При этом, объемы облучения и величина СОД в значительной степени определяются гистологической природой, локализацией и объемом опухолевого

процесса. Облучение клинически манифестирующих опухолевых очагов, как правило, осуществляется в СОД 65-70Гр, регионов с высоким риском поражения в СОД 60-64 Гр и профилактическое облучение прилежащих регионарных ЛУ в СОД 50-54 Гр.

ОПУХОЛИ ГОЛОВЫ И ШЕИ

А.В. Новик, М.А. Бланк, О.А. Бланк, З.А. Раджабова

В соответствии со сложившейся традицией в Международной классификации болезней к опухолям головы и шеи относят опухоли носа и носовых пазух (гайморовой пазухи, полости носа, пазухи решетчатой кости, лобной и клиновидной пазух); опухоли полости рта (от красной каймы губ до соединения мягкого и твердого неба сверху и желобовидных сосочков снизу: рак губы, слизистой щек, альвеолярных отростков нижней и верхней челюсти, треугольной складки, передних 2/3 языка, диафрагмы рта и твердого неба); опухоли ротоглотки (корня языка, мягкого неба, язычка, небных дужек, небных миндалин, задней стенки пищевода); опухоли носоглотки; рак гортани; рак слюнных желез.

Гистологически опухоли головы и шеи – это в подавляющем большинстве случаев плоскоклеточный рак, лишь опухоли слюнных желез – аденокарциномы. Наиболее часто встречается плоскоклеточный рак слизистой оболочки полости рта, носоглотки, ротоглотки, гортаноглотки и придаточных пазух. Почти в 100% случаев в клетках плоскоклеточного рака головы и шеи (ПРГШ) экспрессированы рецепторы эпидермального фактора роста (EGFR). Часть плоскоклеточных раков этой локализации ассоциирована с инфекцией вирусом папилломы человека (HPV).

Химиолучевая терапия плоскоклеточного рака головы и шеи

- Схема **РФ** {*цисплатин* (30 мг/м² в 1-3 дни) + *фторурацил* (750 мг/м² в 1-5 дни)} + последующая ЛТ = 93% Рм, в т.ч. 27,6% полных Рм в группе 59 больных раком носоглотки III-IV стадий [Jiang Jin-yan J., Bian Zhi-heng B., Xie Y. et al., 2004].
- **РФ** + *дактиномицин* (0,2 мг/кг в 1-5 дни) + последующая ЛТ = 88% Рм, в т.ч. 61% полных Рм в группе 59 больных раком носоглотки III-IV стадий [Jiang Jin-yan J., Bian Zhi-heng B., Xie Y. et al., 2004].
- *Гемцитабин* (в дозах от 10 до 300 мг/м² в/в один раз в неделю) + ЛТ (70 Гр за 7 недель) = 87% полных Рм. Рациональной по эффективности и переносимости признана доза *гемцитабина* 10 мг/м² один раз в неделю в сочетании с ЛТ. Химиолучевая терапия с применением более высоких доз *гемцитабина* часто осложнялась мукозитами и фарингитами [Eisbruch A. et al., 2001].
- *Паклитаксел* (175 мг/м² в/в 3 часовая инфузия в 1 день с премедикацией *дексаметазоном* 20 мг внутрь за 12 и 6 ч до *паклитаксела*, *дифенгидрамино* 50 мг в/в и *циметидино* 300 мг в/в за 30 мин до *паклитаксела*) + *карбоплатин* (AUC 6 в/в в 1 день после инфузии *паклитаксела*), 2 цикла по 3 недели + ЛТ (РОД 2 Гр, 5 фракций в неделю до СОД 40-46 Гр, начиная через 3 недели после второго введения препаратов) = полная Рм у 32 из 68 больных (47%); 5-летняя безрецидивная выживаемость – 55% [Подвизников С.О, Бяхов М.Ю., 2001].
- *Паклитаксел* (200 мг/м² в/в в 1 день) + *карбоплатин* (AUC 6 в 1 день), 2 цикла по 3 недели} с последующей одновременной химиолучевой терапией (ЛТ + *паклитаксел*), а затем еще 2 цикла (*паклитаксел* + *карбоплатин*) = 90% полных Рм в группе 53 больных раком ротоглотки. Трехлетняя бессобытийная выживаемость – 59%, локорегионарный контроль – 82%, сохранение органа – 77% [Machtay M., Rosental D.I., Herschock D. et al., 2002].

- *Паклитаксел* (100 мг/м² в/в 1-часовая инфузия в 1 день) + *фторурацил* (600 мг/м²/день в/в 120-часовая инфузия в 0-5 дни) + *гидроксикарбамид* (500 мг внутрь в 0-5 дни) + ЛТ (СОД 60-64 Гр параллельно с ХТ) = 2-летняя выживаемость – 64%; в группе 81 больной распространенным ПРГШ [Rosen F.R., Wokes E.E., Brockstein B.E. et al., 1998].
- *Паклитаксел* (175 мг/м² в/в 3-часовая инфузия в 1 день) + *цисплатин* (35 мг/м² в/в в 1 день) + *фторурацил* (1000 мг/м² в/в в 1 и 2 дни) + ЛТ (СОД 70 Гр) в лечении локального неоперабельного рецидива ПРГШ = 100% Рм, медиана ПЖ – 6 мес [Hitt R., Ciguelos E., Castellano D. et al., 2000].
- *Паклитаксел* (25 мг/м² в/в 2 раза в неделю, всего 12 введений) + *цисплатин* (20 мг/м² в/в в 1-5 дни в I и V недели) + ЛТ (2 Гр до СОД 30 Гр параллельно с ХТ; после достижения 30 Гр проводили ЛТ в режиме мультифракционирования – 1,4 Гр 2 раза в день до СОД 70,6 Гр) = 100% Рм, медиана ПЖ – 10 мес [Becker A., Blochoning M., Klautke G. et al., 2000]. Тяжелые местные лучевые реакции с выраженным болевым синдромом развились у всех больных по достижении СОД 18-20 Гр [Подвизников С.О., Бяхов М.Ю., 2001].
- *Фторурацил* (600 мг/м²/день) + *митомин* (оптимально 3,2 мг/м²/день); в/в постоянные инфузии в 1-5 и 36-40 дни + ЛТ (70 Гр; 2 Гр/день; одновременно с ХТ) = 1 и 2 летняя безрецидивная выживаемость – соотв. 48% и 23%; общая выживаемость – соотв. 67% и 30%. В группе 21 больной неоперабельным ПРГШ [Christiansen H., Herman R.M., Hille A. et al., 2005].
- *Цисплатин* (20 мг в/в в 1-5 дни) + *фторурацил* (500 мг в/в в 1-5 дни) + ЛТ (2 Гр ежедневно, СОД 70 Гр; облучение шейных ЛУ при наличии в них метастазов до 60-70 Гр, или до 50 Гр – профилактически) = 93% и 84% Рм после курса химиолучевой или лучевой терапии соотв. В группах по 47 больных распространенным носоглоточным раком [Zang Y., Hu S., Bian Z. et al., 2004].
- *Цисплатин* (100 мг/м² в/в в 1, 22, 43 дни) + ЛТ (РОД 2 Гр, СОД 70 Гр).

ПХТ плоскоклеточного рака головы и шеи

Основные комбинации:

- производные платины + *фторурацил*;
- производные платины + *таксаны* (*паклитаксел* или *доцетаксел*);
- производные платины + таксаны + *фторурацил* ± *кальция фолинат*. Наиболее эффективной считается комбинация *паклитаксел* + *карбоплатин*.
- Схемы ПХТ: 1) **АСОР** + *цисплатин*, 2) **АСОР** + *цисплатин* + ЛТ (в лечении недифференцированного рака носоглотки), 3) **ВОМР** (РОМВ), 4) **САМО**, 5) **СМPr**, 6) **СрI**, 7) **СЕВ**, 8) **ЕР**, 9) **IP**, 10) **МЕРF**, 11) **МОВ**, 12) **MPF**, 13) **РВF**, 14) **PF**, 15) **РОВ**, 16) **РТМВ**, 17) **ТIC**, 18) **ТIP**, 19) **ТPF**, 20) **GP**.
- **ВОМР** {*блеомицин* (10 мг/м² в 1 и 2 дни) + *винкристин* (1,2 мг/м² в 1 день) + *метотрексат* (15-18 мг/м² в 1 и 2 дни) + *цисплатин* (60-70 мг/м² в 3 день} = 61,9% Рм (в т.ч. 14% ПРм); в группе 21 пациент [Платинский Л.В., Соколова В.Д., 2001].
- **САМО** {*циклофосфамид* (450-500 мг/м² в 1 и 8 дни) + *доксорубицин* (20-30 мг/м² в 1 и 8 дни) + *метотрексат* (15 мг/м² в 1 и 8 дни) + *винкристин* (0,8-1,2 мг/м² в 1 и 8 дни)} = 38,4% Рм (в т.ч. 15% ПРм); в группе 26 пациентов [Платинский Л.В., Соколова В.Д., 2001].
- **СМPr** {*циклофосфамид* (450-500 мг/м² в 1, 8 и 15 дни) + *метотрексат* (12-18 мг/м² в 1, 8 и 15 дни) + *проспидия хлорид* (120-240 мг/м² в 1,3, 5, 8, 10, 12 и 15 дни)} = 44,6% Рм (в т.ч. 14% ПРм); в группе 56 больных [Платинский Л.В., Соколова В.Д., 2001].

- **СрI** {карбоплатин (300 мг/м² в 1 день) + ифосфамид (2500 мг/м² в 1-3 дни)} = 63,6% Рм; в группе 11 пациентов [Платинский Л.В., Соколова В.Д., 2001].
- **МЕРF** {митомоциин (10 мг/м² в 1 день) + этопозид (60 мг/м² в 3, 4 и 5 дни) + цисплатин (20 мг/м² в 1-5 дни) + фторурацил (300 мг/м² в 1, 3 и 5 дни)} = 50% Рм (в т.ч. 5,5% ПРм); в группе 18 больных [Платинский Л.В., Соколова В.Д., 2001].
- **МОВ** {метотрексат (12-15 мг/м² во 2, 3, 9 и 10 дни) + винкристин (1,2 мг/м² в 1 и 8 дни) + блеомицин (10-12 мг/м² во 2, 3, 9 и 10 дни)} = 31,3% Рм (в т.ч. 8% полных Рм); в группе 86 пациентов [Платинский Л.В., Соколова В.Д., 2001].
- **PF** {цисплатин (70 мг/м² в 1 день) + фторурацил (300 мг/м² в 1-4 дни)} = 26% частичных Рм в группе 50 больных [Платинский Л.В., Соколова В.Д., 2001].
- **PF** {цисплатин (100 мг/м² в 1 день) + фторурацил (1000 мг/м²/день в 1-4 дни)} или карбоплатин (300 мг/м² в 1 день) + фторурацил (1000 мг/м²/день в 1-4 дни) в сравнении МХТ метотрексатом (40 мг/м² один раз в неделю) = соотв. 32% и 21% Рм [Forastiere A.A., Metch B., Schuller D.E. et al., 1992].
- **PF** {цисплатин (100 мг/м² в 1 день) + фторурацил (1000 мг/м²/день в 1-5 дни)} в сравнении с комбинацией карбоплатин (400 мг/м² 24-часовая инфузия в 1 день) + фторурацил (1000 мг/м²/день в 1-5 дни) = соотв. 92% и 76% Рм у больных ПРГШ стадии IV-M0. Отмечено значительное увеличение ПЖ в группе, получавшей PF [De Andres L., Brunet J., Lopez-Pousa A. et al., 1995].
- **PF** + интерферон альфа (3 млн. МЕ/день п/к в 1-5 дни) = не привело к повышению результатов по сравнению со схемой PF [Schrijvers D., Johnson J., Jiminez U. et al., 1998].
- **PFL** {цисплатин (25 мг/м²/день в/в в 1-5 дни) + фторурацил (800 мг/м²/день постоянная инфузия во 2-6 дни) + кальция фолинат (500 мг/м²/день в/в постоянная инфузия в 1-6 дни); периодичность циклов – 28 дней} в качестве неоадьювантной ПХТ в группе 102 больных ПРГШ = 81% Рм (в т.ч. 69% полных Рм) после 3 циклов; последующие локальная ЛТ и оперативное вмешательство обеспечили 52% общей 5-летней выживаемости [Clark J.R., Busse P.M., Norris C.M. et al., 1997].
- **PFL** + интерферон альфа (схема **PFLI-alpha**) {цисплатин (40 мг/м² в/в капельно в 1 и 9 дни) + фторурацил (300 мг/м² в/в 2-часовая инфузия во 2, 4, 6 и 8 дни) + кальция фолинат (150 мг/м² в/в струйно за 1 час до инфузии фторурацила в 4 и 6 дни) + интерферон альфа (3 млн. МЕ п/к с 1 по 10 дни); периодичность циклов – 3-4 недели}.
- **PFL** + интерферон альфа (схема **PFLI-alpha**) = 66% полных Рм в группе 93 больных, последующая локорегионарная терапия обеспечила 68% 5-летней безрецидивной выживаемости, в 57% случаев развились тяжелые угрожающие жизни мукозиты, в 65% – лейкопения [Kies M.S., Haraf D.J., Athanasiadis I. et al., 1998].
- **PFT** {наклитаксел (175 мг/м² в/в 3-часовая инфузия в 1 день) + цисплатин (100 мг/м² в/в в 1 день) + фторурацил (500 мг/м²/день в/в постоянная инфузия во 2-6 дни)} = полный регресс первичной опухоли и метастазов в ЛУ соотв. в 74% и 62% [Hitt R., Paz-Ares L., Brandariz A. et al., 2002].
- **PFT** в сравнении с PF = соотв. 86% и 75% Рм, в т.ч. 33% и 14% полных Рм; мукозиты – соотв. 33% и 14% [Hitt R., Lopez-Pousa A., Rodriuez M. et al., 2003].
- **РОВ** {цисплатин (60-70 мг/м² в 1 день) + винкристин (1,2 мг/м² в 1 и 8 дни) + блеомицин (10 мг/м² в 1, 3, 5 и 8 дни)} = 48,1% Рм (в т.ч. 11% полных Рм); в группе 27 больных [Платинский Л.В., Соколова В.Д., 2001].
- **РТМВ** {цисплатин (50-60 мг/м² в 3 день) + доцетаксел (60-70 мг/м² во 2 день) + метотрексат (25 мг/м² в 1 день) + блеомицетин (7 мг/м² в 1, 3 и 5 дни)} =

- 72,7% Рм (в т.ч. 18% полных Рм); в группе 11 пациентов [Платинский Л.В., Соколова В.Д., 2001].
- **ТПС** {наклитаксел (175 мг/м² в/в 3-часовая инфузия в 1 день) + *ифосфамид* (1000 мг/м² в/в 2-часовые инфузии в 1, 2 и 3 дни) + *Месна* (600 мг/м² в/в в 1, 2 и 3 дни) + *карбоплатин* (AUC 6 в/в в 1 день)} = 81% Рм, в т.ч. 31 полных Рм у 54 больных местнораспространенным ПРГШ; фебрильная нейтропения – у 30% больных [Schin D.M., Glisson B.S., Knuri F.R. et al., 2002].
 - **ТПР** {наклитаксел (175 мг/м² в/в 3-часовая инфузия в 1 день) + *ифосфамид* (1000 мг/м² в/в 2-часовые инфузии в 1, 2 и 3 дни) + *Месна* (600 мг/м² в/в в 1, 2 и 3 дни) + *цисплатин* (60 мг/м² в/в в 1 день)} = 58% Рм, в т.ч. 17% полных Рм; фебрильная нейтропения – у 27% больных [Schin D.M., Glisson B.S., Knuri F.R. et al., 1998].
 - **ТРФ** {*доцетаксел* (75 мг/м² в 1 день) + *цисплатин* (75 мг/м² в 1 день) + *фторурацил* (750 мг/м² в 1-5 дни) 4 цикла по 3 недели} в сравнении с РФ {*цисплатин* (100 мг/м² в 1 день) + *фторурацил* (1000 мг/м² в 1-5 дни) 4 цикла по 3 недели} = соотв. 68% и 54% Рм после 4 циклов, в т.ч. полных Рм – соотв. 33% и 20%. Нейтропения 3-4 ст. – 68% и 54%, тромбоцитопения 3-4 ст. – соотв. 5% и 18%, тошнота 3-4 ст. – соотв. 0,6% и 7,3%, стоматиты – соотв. 5% и 11% [Vermorken J.B., Remenar E., Van Herpen C. et al., 2004].
 - **ТРФ** {*доцетаксел* (70 мг/м² в 1 день) + *цисплатин* (20 мг/м² в 1-5 дни) + *фторурацил* (300 мг/м² в 1-5 дни)} = 71,4% Рм (в т.ч. 5,5% полных Рм); в группе 14 больных [Платинский Л.В., Соколова В.Д., 2001].
 - **ТРФ** = 75-100% Рм [Janinis J., Papadacou M., Panagos G. et al., 1997; Posner M., Norris C., Colevas A. et al., 1997].
 - *Гемцитабин* (1000 мг/м² в 1 и 8 дни) + *наклитаксел* (200 мг/м² в/в 3 часовая инфузия в 1 и 8 дни) + рчГ-КСФ = 41% Рм [Личиницер М.Р., Семенов Н.Н., 2002].
 - *Доцетаксел* (75 мг/м² в/в 1-часовая инфузия в 1 день) + *фторурацил* (750 мг/м² в/в 24-часовая инфузия в 1-5 дни) циклами по 3 недели.
 - *Доцетаксел* (85 мг/м² в/в 1-часовая инфузия в 1 день) + *фторурацил* (750 мг/м²/день в/в инфузия 1-5 дни) циклами по 3-4 недели.
 - *Доцетаксел* + *фторурацил* = 2% полных Рм + 26% частичных Рм; в группе 51 пациент [Tubiana-Mathieu N., Cuppissol D., Calais G. et al., 1999].
 - *Доцетаксел* (100 мг/м² в/в 1-часовая инфузия в 1 день) + *цисплатин* (75 мг/м² в/в 30-минутная инфузия в 1 день после *доцетаксела*) циклами по 3 недели = 54% Рм; в группе 31 больной [Schoffski P., Catimel G., Plauting A.S. et al., 1999].
 - *Доцетаксел* (75 мг/м² в/в 1-часовая инфузия в 1 день) + *цисплатин* (75 мг/м² в/в 30-минутная инфузия в 1 день) циклами по 3 недели = 40% Рм, медиана продолжительности Рм – 5 мес [Glisson B.S., Murphy B.A., Frenette G. et al., 2002].
 - *Доцетаксел* + *цисплатин* + *фторурацил* (см. схему **ТРФ**) = 25% полных Рм + 50% частичных Рм; в группе 16 больных [Janinis J., Papadacou M., Panagos G. et al., 1997].
 - *Карбоплатин* (AUC 6 в 1 и 22 дни) + *наклитаксел* (200 мг/м² в/в 1-часовая инфузия в 1 и 22 дни) + *фторурацил* (225 мг/м² в/в постоянная инфузия в 1-35 дни) циклами по 6 недель = Рм у 12 из 15 больных метастатическим ПРГШ и у 6 из 7 больных местнораспространенным ПРГШ. Нейтропения 3-4 ст. в 50% случаев [Hainsworth J.D., Burris H.A., Meluch A.A. et al., 2001].
 - *Карбоплатин* (AUC 2 в/в 1-часовая инфузия в 1 день) + *ралтитрексид* (3 мг/м² в/в 15-минутная инфузия в 1 день после *карбоплатина*) циклами по 3 недели; медиана количества циклов – 3 = частичные Рм у 7 (22%) из 32 больных

ПРГШ, стабилизация – у 10 (31%). Медиана времени до прогрессирования – 4,2 мес (от 1 до 15 мес), медиана ПЖ – 9,8 мес (от 2 до 57 мес), 1- и 2-летняя выживаемость – соотв. 44,2% и 20,1%. Токсичность 3-4 ст.: анемия – 6%, нейтропения – 25%, тромбоцитопения – 3%, алопеция – 9% [Galletta D., Giotta F., Rosati G. et al., 2005].

- *Карбоплатин* (300 мг/м² в/в в 1 день) + *фторурацил* (1000 мг/м² в/в постоянная инфузия в 1-4 дни) циклами по 3-4 недели, возможно сочетание с ЛТ.
- *Карбоплатин* (AUC 6 в/в в 1 день) + *фторурацил* (800 мг/м² в/в постоянная инфузия в 1-4 дни) циклами по 3-4 недели.
- *Метотрексат* (40 мг/м² в/в в 1 и 15 дни) + *блеомицин* (10 мг/м² в/в в 1, 8 и 15 дни) + *цисплатин* (50 мг/м² в/в капельно в 4 день) циклами по 3-4 недели, возможно сочетание с ЛТ.
- *Паклитаксел* (175 мг/м² в/в в 1 день) + *гемцитабин* (1000 мг/м² в/в в 1 и 8 дни) циклами по 3 недели} в сравнении с {*паклитаксел* (175 мг/м² в/в в 1 день) + *пегилированный липосомальный доксорубин** (40 мг/м² в/в в 1 день) циклами по 4 недели = соотв. 20% и 29% Рм у больных неносоглоточным раком головы и шеи. Время до прогрессирования – 4,4 и 6,0 мес, медиана выживаемости – 8,6 и 11,5 мес; Переносимость обоих режимов хорошая [Fountzillas G., Papacostas P., Dafni U. et al., 2006].
- *Паклитаксел* + *ифосфамид* + *Месна* + *цисплатин* = 17% полных Рм + 40% частичных Рм; в группе 52 больных [Shin D.M., Glisson B.S., Knury F.R. et al., 1998].
- *Паклитаксел* (250 мг/м² в/в 3-часовая инфузия в 1 день) + *карбоплатин* (AUC 4,5 через 30 мин после паклитаксела), 3-4 цикла по 3-4 недели = 80% полных клинических Рм; остальным 20% больных с частичной Рм назначена ЛТ (СОД 74 Гр); выживаемость 2 года – 70% [Schwarz G., Hickeys W., Orner J. et al., 1999].
- *Паклитаксел* + *карбоплатин* + *фторурацил* (длительная инфузия) = 12,5% полных Рм + 50% частичных Рм; в группе 8 пациентов [Hainsworth J.D., Melnick A.A., Greco F.A., 1997].
- *Паклитаксел* (120-140 мг/м² в 1 день) + *цисплатин* (70-75 мг/м² во 2 день) + *фторурацил* (300-400 мг/м² в 1-5 дни) = 80% Рм, в т.ч. 10% полных Рм; в группе 20 пациентов; средняя продолжительность Рм – 6,1±1,9 мес [Платинский Л.В., Брюзгин В.В., Блюменберг А.Г. и др., 2003].
- *Паклитаксел* (175 мг/м² в/в 3-часовая инфузия в 1 день) + *цисплатин* (75 мг/м² в/в в 1 день) циклами по 3 недели = 78% Рм.
- *Паклитаксел* + *цисплатин* = 6% полных Рм + 28% частичных Рм в группе 18 ранее не получавших ХТ больных [Benasso M., Numico G., 1997].
- *Паклитаксел* (175 мг/м² в/в 3-часовая инфузия в 1 день) + *цисплатин* (35 мг/м² в/в в 1 день) + *фторурацил* (1000 мг/м² в/в в 1 и 2 дни) циклами по 3 недели.
- *Паклитаксел* (160 мг/м² в/в 3-часовая инфузия в 1 день) + *цисплатин* (25 мг/м² в/в в 1-3 дни) + *фторурацил* (250 мг/м² в/в струйно в 1-3 дни) = 38% Рм [Benasso M., Numico G., Rosso R. et al., 1997].
- *Паклитаксел* (135 мг/м² в/в 3-часовая инфузия в 1 день) + *цисплатин* (75 мг/м² в/в во 2 день) + *фторурацил* (800-1000 мг/м² в/в во 2-5 дни) = 60% Рм [Hussain M., Gadgeel S., Kucuk O. et al., 1999].
- *Паклитаксел* + *цисплатин* + *фторурацил* = 12% полных Рм + 62% частичных Рм; в группе 16 пациентов [Gadgeel S., Kucuk O., Ensley J. et al., 1998].
- *Фторурацил* (500-1000 мг/м² в/в струйно в 1, 2 и-3 дни) + *блеомицин* (15 мг/м² в/м в 1, 2 и 3 дни) + *цисплатин* (100 мг/м² в/в капельно в 4 день) циклами по 3-4 недели.

- *Фторурацил* (750 мг в/в в 1-3 дни) + *кальция фолинат* (20 мг/м² в/в в 1-3 дни) + *цисплатин* (120 мг/м² в/в капельно в 4 день) циклами по 3-4 недели.
- *Фторурацил* (750 мг в/в в 1-3 дни) + *кальция фолинат* (20 мг/м² в/в в 1-3 дни) + *цисплатин* (120 мг/м² в/в капельно в 4 день) циклами по 3-4 недели.
- *Цисплатин* (75 мг/м² в 1 день) + *капецитабин* (2000 мг/м² в 1-14 дни) циклами по 3 недели = 68% Рм (в т.ч. 39% полных Рм) нерезектабельного ПРГШ у 41 больного; медиана безрецидивного периода – 6,4 мес; астенция 3-4 ст. – у 3 больных, анорексия 3-4 ст. – у 3 больных, мукозиты и ладонно-подошвенный синдром – у 1 больного [Hitt R., Jimeno A., Rodriguez-Pinilla M. et al., 2004].
- *Цисплатин* (120 мг/м² в/в капельно в 1 день) + *кальция фолинат* (200 мг в/в 2-часовые инфузии во 2, 3 и 4 дни) + *фторурацил* (750 мг/м² в/в струйно на фоне инфузии *кальция фолинат* во 2, 3 и 4 дни) циклами по 3-4 недели.
- *Цисплатин* (75 мг/м² в 1 день) + *наклитаксел* (300 мг/м² в 1 день) циклами по 3 недели + рчГ-КСФ = 78% Рм [Hitt R., Paz-Ares L., Hidalgo M. et al., 1997].
- *Цисплатин* (60 мг/м² в 1 день) + *ралтитрексид* (25 мг/м² в 1 день) + *кальция фолинат* (250 мг/м² во 2 день) + *фторурацил* (900 мг/м² во 2 день), 4 цикла по 2 недели = Рм у 28 из 35 больных (80%), в т.ч. полные Рм у 10 и частичные у 18 больных.
- *Цисплатин* (100 мг/м² 1-часовая в/в инфузия в 1 день) + *фторурацил* (1000 мг/м²/сутки в/в инфузия в 1-4 дни) циклами по 3-4 недели = 31-78% Рм [Kish J.A., Weaver A., Jacobs J. et al., 1984].
- *Цисплатин* (40 мг/м² в/в капельно в 1 и 9 дни) + *фторурацил* (300 мг/м² в/в 2-часовая инфузия во 2, 4, 6 и 8 дни) + *метотрексат* (20 мг/м² в/в струйно за 1 час до инфузии *фторурацила* во 2 и 8 дни) + *кальция фолинат* (150 мг/м² в/в струйно за 1 час до инфузии *фторурацила* в 4 и 6 дни) + *интерферон альфа 2b* (3 млн. МЕ п/к с 1 по 10 дни) циклами по 3-4 недели. Возможно сочетание с ЛТ.
- См. также Опухоли гортани, Опухоли гортаноглотки, Опухоли носоглотки, Опухоли полости рта, Опухоли слюнных желез.

МХТ плоскоклеточного рака головы и шеи

- В ХТ плоскоклеточного рака головы и шеи используют *блеомицин*, *гемцитабин*, *гидроксикарбамид*, *доксорубицин*, *доцетаксел*, *ифосфамид*, *карбоплатин*, *метотрексат*, *наклитаксел*, *проспидия хлорид*, *топотекан*, *фторурацил*, *цисплатин*. Наиболее активными считаются *доцетаксел* и *наклитаксел*.
- *Блеомицин* (15 мг/м² в/в один раз в неделю до суммарной дозы 300 мг) = 6-45% Рм.
- *Гидроксикарбамид* = 32-39% Рм [Bertino J.R., Mosher M.B., DeConti R.C., 1973].
- *Доксорубицин* = 13-23% Рм [Al-Sarraf M., 1987].
- *Доцетаксел* (75-100 мг/м² в/в капельно один раз в 3 недели) = 26-32% Рм [Mross K., Unger C., 1996].
- *Карбоплатин* (AUC 6 в/в капельно один раз в 3 недели) = 14-30% Рм.
- *Карбоплатин* = 25% Рм [Eisenberger M., Hornedo J., Silva H. et al., 1986].
- *Метотрексат* (40 мг/м² в/в один раз в неделю) = 15-35% Рм [Hong W.K., Schaefer S., Issel B. et al., 1983].
- *Наклитаксел* (175-220 мг/м² в/в 3-часовая инфузия один раз в 3 недели) = 35-40% Рм [Smith R.E., Thornton D.E., Allen J.A. et al., 1995].
- *Проспидия хлорид* = 17,3% Рм [Подвязников С.О., Бяхов М.Ю., 2001].
- *Топотекан* (1,5 мг/м² в/в 30-минутная инфузия в 1-5 дни с периодичностью циклов 21 или 28 дней) = 27% Рм [Mross K., Unger C., 1997].
- *Топотекан* = до 25% Рм [Carmichael J., Ozols R.F., 1997].

- УФТ* = 30% Рм [Taguchi T., 1997].
- Фторурацил (1000 мг/м²/день в/в в 1-4 дни циклами по 3 недели) = 13% Рм по сравнению с 17% Рм, вызванных *цисплатином*, и 32% Рм, полученных при использовании комбинации *цисплатин + фторурацил* [Jacobs C., Lyman G., Velez-Garcia E. et al., 1992].
- Циклофосфамид = 36% Рм [Carter S.K., Livingston R.B., 1975].
- Цисплатин (80-100 мг/м² в/в капельно) = 14-41% Рм.
- Цисплатин в сравнении с *метотрексатом* превосходил последний по эффективности лечения рецидивов и приводил к достижению Рм в 19% случаев [Hong W.K., Schaefer S., Issel B. et al., 1983].
- Цисплатин-эпинефринный гель для инъекций* {цисплатин 4 мг/мл + эпинефрин 0,1 мг/мл (для замедления абсорбции *цисплатина* из опухоли) + бычий коллаген в качестве матрикса; еженедельные интратуморальные инъекции по 0,25 мл} = Рм у 35 (29%), в т.ч. полные Рм у 23 (19%) из 119 больных локально распространенным ПРГШ [Wenig B.L., Werner J.A., Castro D.J. et al., 2002].

ПХТ опухолей головы и шеи железистого происхождения

(рак слюнных желез, рак щитовидной железы)

- Винкристин (1,4 мг/м² в/в в 1 день) + доксорубицин (60 мг/м² в/в в 1 день) + циклофосфамид (1000 мг/м² в/в в 1 день); периодичность циклов – 3-4 недели.
- Дакарбазин (200 мг/м² в/в в 1, 2 и 3 дни) + эпирубицин (25 мг/м² в/в в 1, 2 и 3 дни) + фторурацил (250 мг/м² в/в в 1, 2 и 3 дни); периодичность циклов – 3 недели.
- Доксорубицин (70 мг/м² в/в в 1 день) + блеомицин (15 мг в/в в 1-5 дни) + винкристин (1,4 мг/м² в/в в 1 и 8 дни); периодичность циклов – 3 недели.
- Доксорубицин (60 мг/м² в/в в 1 день) + блеомицин (30 мг в/в в 1 день) + винкристин (1 мг/м² в/в в 1 день); периодичность циклов – 3 недели.
- Схема АР:
- Доксорубицин (60 мг/м² в/в в 1 день) + цисплатин (40 мг/м² в/в в 1 день); периодичность циклов – 3 недели.
- Доксорубицин (30 мг/м² в/в в 1,8 день) + цисплатин (50 мг/м² в/в в 1, 8 день); периодичность циклов – 3 недели.
- Доксорубицин (50 мг/м² в/в в 1 день) + цисплатин (20 мг/м² в/в в 1 день) + блеомицин (15 мг в/в в 1 день); периодичность циклов – 3 недели.

См. также Рак щитовидной железы.

Таргетная терапия опухолей головы и шеи

- Гефитиниб (500 мг/день внутрь) = полные и частичные Рм у 5 (11%) и длительные стабилизации у 20 из 47 больных метастатическим ПРГШ после 8 недель терапии. Осложнения: акнеподобная сыпь (50%), тошнота 3 ст. у 2 больных, диарея 3 ст. – у 3 [Gohen E.E., Rosen F., Stadler W.M. et al., 2004].
- Трастузумаб (3 мг/кг) + доцетаксел (75 мг/м²) циклами по 3 недели = полная Рм после 6 циклов терапии с полной регрессией метастазов в легких и в печени у больного дуктальным HER2-позитивным раком слюнной железы с рецидивом после тотальной паротидэктомии, послеоперационной адьювантной ЛТ и безуспешной ХТ доксорубицином (75 мг/м² один раз в 3 недели); Рм сохраняется 20+ мес на фоне продолжения терапии трастузумабом (один раз в 3 недели) [Mashed M., Casasola R.J., 2009]. Рак протока слюнной железы (редкая опухоль, составляет всего лишь 1-3% опухолей слюнной железы) имеет

патологическое сходство с дуктальным РМЖ и в 25-100% случаев экспрессирует HER2.

- *Цетуксимаб* (400 мг/м², а затем 250 мг/м² еженедельно) = полные Рм у 7 и частичные Рм у 12 из 103 больных, резистентных к *цисплатину*. Медиана времени до прогрессирования – 2,8 мес, медиана ПЖ – 5,8 мес [Trigo J., Hitt R., Koralewski P. et al., 2004]. В большинстве случаев ПРГШ в опухолевых клетках гиперэкспрессирован EGFR, что делает опухоль чувствительной к анти-EGFR – *цетуксимабу*).
- *Цетуксимаб* + *цисплатин* (или *карбоплатин*) + *фторурацил* в сравнении с *цисплатин* (или *карбоплатин*) + *фторурацил* в качестве терапии первой линии в группе 442 больных рецидивным и/или метастатическим ПРГШ = ПЖ – соотв. 10,1 и 7,4 мес (p=0,036); введение в схему *цетуксимаба* не повысило токсичность ХТ [Baselga J. et al., 2005].
- *Цетуксимаб* (400 мг/м² в/в 2-часовая инфузия в 1 день, затем с 8 дня еженедельно по 250 мг/м² в/в 1-часовая инфузия с окончанием минимум за 1 час до начала ХТ) + 6 циклов ХТ по 3 недели комбинацией *цисплатин* (100 мг/м² в/в 1-часовая инфузия в 1 день) + *фторурацил* (1000 мг/м² в/в 22-часовые инфузии в 1-4 дни) в сравнении с ХТ *цисплатин* + *фторурацил* = Рм – соотв. у 36% из 222 и у 20% Рм из 220 больных метастатическим или рецидивным ПРГШ, выживаемость до прогрессирования – соотв. 5,6 и 3, 3 мес; осложнения III-IV ст.: анемия – соотв. 19% и 13%, нейтропения – 23% и 22%, тромбоцитопения – 11% и 11%, сепсис – соотв. у 9 и 1 больного; *цетуксимаб* обусловил кожные реакции III ст. у 9% и инфузионные реакции III ст. у 3% больных [Vermorken J.V., Mesia R, Rivera F. et al. 2008].
- *Цетуксимаб* (400 мг/м² в/в 120-минутная инфузия за 1 неделю до ЛТ, затем еженедельно по 250 мг/м² 60-минутная инфузия, 7-8 инфузий на протяжении курса ЛТ) в сравнении с одной ЛТ соотв. в группах 211 и 213 больных местнораспространенным ПРГШ = продолжительность местнорегионарного контроля – соотв. 24,4 и 14,9 мес (p=0,005), медиана ПЖ – соотв. 49,0 и 29,3 мес (p=0,03). Основные побочные эффекты *цетуксимаба* – инфузионные реакции и угреподобная сыпь. Побочные эффекты ЛТ (мукозиты, ксеростомия, ухудшение общего состояния) в обеих группах развивались одинаково часто [Cugran D., Giradi J., Narati P.M. et al., 2007].
- *Эрлотиниб* (150 мг/день) = Рм у 5 (4,3%) и стабилизация у 44 (38%) из 115 больных ПРГШ. Медиана продолжительности Рм – 16 недель; у больных с кожной токсичностью ≥2 ст. ПЖ оказалась более высокой [Soulieres D., Senzer N.N., Vokes E.E. et al., 2004].

ОПУХОЛИ ГОРТАНИ

Среди злокачественных новообразований гортани 98% приходится на долю плоскоклеточного рака гортани.

См. Рак гортани.

ОПУХОЛИ ГОРТАНОГЛОТКИ

Среди опухолей гортаноглотки наиболее часто встречается плоскоклеточный рак.

См. Опухоли головы и шеи.

ОПУХОЛИ ДВЕНАДЦАТИПЕРСТНОЙ КИШКИ

Д.Х. Латипова

Двенадцатиперстная кишка чаще поражается раком по сравнению с другими отделами тонкой кишки, однако заболеваемость раком двенадцатиперстной кишки низкая, составляя 0,05-3,5% в структуре злокачественных опухолей ЖКТ 45% в структуре новообразований тонкой кишки. Пик заболеваемости приходится на возраст 40-60 лет.

Около 80% таких опухолей – рак (аденокарциномы различной степени дифференцировки и недифференцированный рак) и около 5% – нейроэндокринные опухоли. Факторы риска развития рака двенадцатиперстной кишки: наследственные формы диффузного полипоза кишечника, вилезные (ворсинчатые) аденомы, болезнь Крона.

При раке двенадцатиперстной кишки основным методом лечения является хирургический. Резектабельность – 60-80%. 5-летняя выживаемость – 46%.

ХТ малоэффективна, применяются те же препараты, что и при раке поджелудочной железы (см.).

ОПУХОЛИ ЖЕЛЧНОГО ПУЗЫРЯ И ВНЕПЕЧЕНОЧНЫХ ЖЕЛЧНЫХ ПРОТOKОВ

См. Опухоль Клатскина, Рак желчного пузыря и внепеченочных желчных протоков.

ОПУХОЛИ КОЖИ

А.В. Новик, М.А. Бланк, О.А. Бланк

Международная гистологическая классификация опухолей кожи (3 издание, Женева, 2006 г)

1. Кератиноцитарные опухоли (более 90% опухолей кожи)
 - Базальноклеточные карциномы (более 70% кератиноцитарных опухолей)
 - Плоскоклеточные карциномы
2. Меланоцитарные опухоли (злокачественные меланомы)
3. Опухоли из придатков кожи
4. Лимфомы кожи
5. Мягкотканые опухоли (гемангиомы, дерматофибромы и пр.)
6. Опухоли нейроэктодермального происхождения

Среди злокачественных эпителиальных опухолей кожи преобладают базальноклеточный рак (70%; см. Базальноклеточный рак кожи) и плоскоклеточный рак (ПКРК; 25-30%), реже встречаются рак придатков кожи (сальных, потовых желез и волосяных фолликулов) и карцинома из клеток Меркеля (см.).

Локальная терапия рака кожи

- *Блеомициновая мазь** (1%).
- *Глицифоновая мазь**. Очаг поражения, кожу в очаге и вокруг него смазывают марлевым шариком, смоченным в спирте; вокруг очага наносят *цинковую пасту*, отступя от края очага 0,3-0,5 см; затем на очаг поражения накладывают 30% *глицифоновую мазь* в количестве 0,8-1,5 г с захватом окружающей кожи до 0,5 см и закрывают салфеткой из 4 слоев марли. Между двумя слоями салфетки вкладывают кусочек вошеной бумаги. Аппликации *глицифоновой мази** осуществляют один раз в день; для полного разрушения очага базалиомы применяют от 9 до 15 аппликаций. После прекращения аппликаций

*глицифоновой мази** накладываются повязки с антисептическими мазями. Рубцевание очага происходит в течение 15-20 дней.

- *Имиквимод*. Нанесение на очаг 1 раз в день 5 дней в неделю от 6 до 12 недель. Возможны вариации в частоте применения препарата (от 2 раз в день до 2 раз в неделю). Сокращение курса терапии менее 6 недель ведет к снижению эффективности лечения. Патоморфологический полный регресс наблюдался у 5 из 7 пациентов с инвазивным плоскоклеточным раком кожи [Peris K, Micantonio T, Fargnoli MC et al., 2006].
- *Проспидиновая мазь** (30% или 50%). Показания: базалиома кожи, рак кожи и слизистой оболочки полости рта. *Проспидиновую мазь** наносят на опухоль (на кожу под окклюзионную повязку или лейкопластырь) по 0,4-3 г 1 раз в день ежедневно или через 1-2 дня. На курс лечения обычно назначают 21 аппликацию. Для профилактики дерматита участки вокруг опухоли смазывают цинковой пастой.
- *Фторурациловая мазь** (мазь 5%, ежедневно в течение 3-4 недель).

Фотодинамическая терапия

- *Фотодитазин** (0,5-1,2 мг/кг в/в капельно) + лазерное облучение (полупроводниковый лазер «Аткус-2» 662 нм, 400 Дж/см²) через 2-3 часа после окончания введения *фотодитазин* = полный регресс опухоли у 22 из 25 больных базальноклеточным раком кожи [Гельфонд М.Л., Барчук А.С., Васильев Д.В., Стуков А.Н., 2003].
- *Фотолон** (1,1-1,6 мг/кг при облучении опухоли светом в дозе 100-600 Дж/см² после ФДТ начальных стадий плоскоклеточного рака кожи только в 5,9% случаев развились рецидивы заболевания, а после ФДТ рецидивных местнораспространенных форм – у 50,0% пациентов. 5-летняя безрецидивная выживаемость при ФДТ первичного плоскоклеточного рака кожи составила 94,4 ± 5,4%. 2-летняя безрецидивная выживаемость после ФДТ рецидивного ПКРК – 48,4 ± 10,9% [Капинус В.Н., Каплан М.А., Спиченкова И.С. и др., 2012].

Системная терапия рака кожи

- *Блеомицетин* (10 мг или блеомицин 15 мг в/в в 1-5 дни) циклами по 3 недели.
- *Блеомицетин* (30 мг в/м 2 раза в неделю до кумулятивной дозы 300 мг) = 39% объективных ответов.
- *Блеомицин* (15-30 мг в/в или в/м в 1, 4, 8, 11, 15 и 18 дни) циклами по 46 дней.
- *Гефитиниб* 250 мг 1 раз в день внутрь ежедневно 4 недели – стабилизация у 4 из 15 больных [Glisson B., Kim S., Kies M. et al., 2006].
- *Интерферон-альфа* (3 млн. МЕ ежедневно п/к) + *изотретиноин* (1 мг/кг внутрь ежедневно) = полный регресс – 25%, частичный регресс – 43% (93% объективного ответа у больных с местно распространенным процессом, 67% – у больных с метастазами в регионарных ЛУ, 25% – при наличии отдаленных метастазов). [Lippman S.M., Parkinson D.R., Itri L.M. et al., 1992].
- *Интерферон альфа-2а* (1-1,5 млн. МЕ через день до суммарной дозы – 10-15 млн. МЕ, затем перерыв на 8 недель).
- *Проспидия хлорид* (200-400 мг в/м 3 раза в неделю, суммарная доза – 5-6 г).
- *Цетуксимаб* (400 мг/м² первое введение, затем 250 мг/м² еженедельно): полный регресс – 3%, частичный регресс – 22%, стабилизация процесса – 42% [Maubec E., Petrow P., Duvillard P. et al., 2010].
- *Цисплатин* (100 мг/м² в/в капельно в 1 день) + *фторурацил* (1000 мг/м² в/в/ 24 ч. в 1-5 дни)

- *Цисплатин* (100 мг/м² в/в капельно в 1 день) + *фторурацил* (650 мг/м²/день в/в 24-часовая инфузия в 1-5 дни) + *блеомицин* (15 мг в/в в 1 день, затем 16 мг/м²/день в/в 24-часовая инфузия в 1-5 дни) циклами по 3-4 недели = полный регресс – 50% [Sadek H, Azli N., Wendling J.L. et al., 1990].
- *Цисплатин* (20 мг/м² в/в в 1-5 дни) циклами по 3 недели.
- *Цисплатин* (25 мг/м² в/в в 1-5 дни) + *метотрексат* (15 мг/м² в/в в 1, 8 и 15 дни) + *блеомицин* (15 мг в/в в 1, 3, 5, 8, 10 и 12 дни) циклами по 3-4 недели.
- *Цисплатин* (75 мг/м² в/в капельно в 1 день) + *доксорубицин* (50 мг/м² в/в капельно в 1 день) циклами по 3 недели = полный регресс – 33%, частичный – 25% [Guthrie T.H., Porubsky E.S., Luxenberg M.N. et al., 1990].
- *Эрлотиниб* (150 мг 1 раз внутрь ежедневно) = объективный ответ – 4,3%, стабилизация – 38,3%, медиана времени до прогрессирования – 9,6 недель, медиана общей выживаемости – 6 мес [Soulieres D.I., Senzer N.N., Vokes E.E. et al., 2004].
- *Этопозид* (100 мг/м² в/в капельно в 1, 2 и 3 дни) + *цисплатин* (100 мг/м² в/в капельно в 1 день) циклами по 3 недели.

ОПУХОЛИ КОСТЕЙ

А.И. Семенова, А.С. Артемьева

Классификация опухолей костей ВОЗ (2013)

Хондрогенные опухоли

Доброкачественные:

- Остеоходрома
- Хондрома
 - энхондрома
 - периостальная хондрома
- Остеохондромиксома
- Подногтевой экзостоз
- Причудливая периостальная хондроматозная пролиферация
- Синовиальный хондроматоз

Промежуточные (местноагрессивные):

- Хондромиксоидная фиброма
- Атипическая хрящевая опухоль/хондросаркома G1

Промежуточные (редко метастазирующие):

- Хондроблатома

Злокачественные:

- Хондросаркома, G2, G3
- Дедифференцированная хондросаркома
- Мезенхимальная хондросаркома
- Светлоклеточная хондросаркома

Остеогенные опухоли

Доброкачественные:

- Остеома
- Остеоид остеома

Промежуточные (местноагрессивные):

- Остеобластома

Злокачественные:

- Центральная остеосаркома низкой степени злокачественности
- Традиционная остеосаркома
 - хондробластическая остеосаркома

- фибробластическая остеосаркома
- остеобластическая остеосаркома
- Телеангиэктатическая остеосаркома
- Мелкоклеточная остеосаркома
- Вторичная остеосаркома
- Паростальная остеосаркома
- Периостальная остеосаркома
- Поверхностная остеосаркома высокой степени злокачественности

Фиброгенные опухоли

Промежуточные (местноагрессивные):

- Десмопластическая фиброма кости

Злокачественные:

- Фибросаркома кости

Гематопозитические опухоли

Злокачественные:

- Плазмноклеточная миелома
- Солитарная плазмацитома кости
- Первичная неходжкинская лимфома кости

Опухоли богатые остеокластоподобными гигантскими клетками

Доброкачественные:

- Гигантоклеточные образования мелких костей

Промежуточные (местноагрессивные, редко метастазирующие):

- Гигантоклеточная опухоль кости

Злокачественные:

- Малигнизированная гигантоклеточная опухоль кости

Нотохордальные опухоли

Доброкачественные:

- Доброкачественная нотохордальная опухоль

Злокачественные:

- Хордома

Сосудистые опухоли

Доброкачественные:

- Гемангиома

Промежуточные (местноагрессивные, редко метастазирующие):

- Эпителиоидная гемангиома

Злокачественные:

- Эпителиоидная гемангиоэндотелиома
- Ангиосаркома

Миогенные опухоли

Доброкачественные:

- Лейомиома кости

Злокачественные:

- Лейомисаркома кости

Липогенные опухоли

Доброкачественные:

- Липома кости

Злокачественные:

- Липосаркома кости

Опухоли неопределенной природы

Доброкачественные:

- Простая костная киста
- Фиброзная дисплазия

- Костнофиброзная дисплазия
- Хондромезенхимальная гамартома
- Болезнь Розаи-Дорфмана

Промежуточные (местноагрессивные):

- Аневризамальная костная киста
- Гистиоцитоз из клеток Лангерганса
 - монооссальный
 - полиоссальный
- Болезнь Эрдхайма-Честера

Разнообразные опухоли (другие)

- Саркома Юинга
- Адамантинома
- Недифференцированная полиморфноклеточная саркома кости высокой степени злокачественности

Среди злокачественных опухолей костей наиболее часто встречаются остеосаркома (см.), хондросаркома (см.), а также опухоли из нескелетогенной ткани – саркома Юинга (см.) и недифференцированная полиморфноклеточная саркома high grade (см.). Наиболее чувствительна к ХТ саркома Юинга, менее чувствительны остеосаркома и недифференцированная полиморфноклеточная саркома high grade; наименьшая чувствительность к лекарственному лечению у хондросаркомы.

ОПУХОЛИ МЯГКИХ ТКАНЕЙ

Ю.И. Комаров, А.С. Артемьева, М.А. Бланк, О.А. Бланк,
Г.И. Гафтон, В.А. Ключе, А.М. Беляев

Злокачественные опухоли мягких тканей (саркомы мягких тканей) имеют мезенхимальное и нейроэктодермальное происхождение. По течению и степени злокачественности опухоли мягких тканей подразделяются на доброкачественные, промежуточные (местноагрессивные или редко метастазирующие) и злокачественные.

Классификация опухолей мягких тканей ВОЗ (2013)

Адипоцитарные опухоли:

Доброкачественные:

- Липома
- Липоматоз, липоматоз нерва
- Липобластома/липобластоматоз
- Ангиолипома
- Миолипома
- Хондронидная липома
- Экстраренальная ангиомиолипома
- Экстраадренальная миелолипома
- Веретенноклеточная/плеоморфная липома
- Гибернома

Промежуточные (местноагрессивные):

- Атипическая липоматозная опухоль/высокодифференцированная липосаркома

Злокачественные:

- Дедифференцированная липосаркома
- Миксоидная липосаркома
- Плеоморфная липосаркома
- Липосаркома, неуточненная

Фибробластические/миофибробластические опухоли

Доброкачественные:

- Узловой (нодулярный) фасциит
- Проллиферативный фасциит
- Проллиферативный миозит
- Оссифицирующий миозит
- Фиброзно-костная псевдоопухоль пальцев
- Ишемический фасциит
- Эластофиброма
- Фиброзная гамартома раннего детского возраста
- Фиброматоз шеи
- Ювенильный гиалиновый фиброматоз
- Фиброма сухожильного влагалища
- Десмопластическая фиброма
- Миофибробластома по типу опухоли молочной железы
- Кальцифицирующая апоневротическая фиброма
- Ангиомиофибробластома
- Клеточная ангиофиброма
- Фиброма выйного типа
- Гарднер-фиброма
- Кальцифицирующая фиброзная опухоль

Промежуточные (местноагрессивные):

- Ладонно-подошвенный фиброматоз
- Фиброматоз десмоидного типа
- Липофиброматоз
- Гигантоклеточная фибробластома

Промежуточные (редко метастазирующие):

- Выбухающая дерматофибросаркома
 - фибросаркоматозная выбухающая дерматофибросаркома
 - пигментированная выбухающая дерматофибросаркома
- Солитарная фиброзная опухоль
- Злокачественная солитарная фиброзная опухоль
- Воспалительная миофибробластическая опухоль
- Миофибробластическая саркома низкой степени злокачественности
- Миксоинфламаторная фибробластическая саркома/атипическая миксоинфламаторная фибробластическая опухоль
- Инфантильная фибросаркома

Злокачественные:

- Фибросаркома взрослых
- Миксофибросаркома
- Фибромиксоидная саркома низкой степени злокачественности
- Склерозирующая эпителиоидная фибросаркома

Так называемые фиброгистиоцитарные опухоли

Доброкачественные:

- Теносиновиальная гигантоклеточная опухоль:
 - локализованный тип
 - диффузный тип
 - злокачественная
- Глубокая доброкачественная фиброзная гистиоцитома

Промежуточные (редко метастазирующие):

- Плексиформная фиброгистиоцитарная опухоль
- Гигантоклеточная опухоль мягких тканей

Гладкомышечные опухоли

Доброкачественные:

- Глубокая лейомиома

Злокачественные:

- Лейомисаркома (исключены кожные опухоли)

Перицитарные (периваскулярные) опухоли

- Гломусная опухоль (и ее варианты)
 - гломангиоматоз
 - злокачественная гломусная опухоль
- Миоперицитома
 - миофиброма
 - миофиброматоз
- Ангиолейомиома

Скелетно-мышечные опухоли

Доброкачественные:

- Рабдомиома
 - взрослого типа
 - фетального типа
 - генитального типа

Злокачественные:

- Эмбриональная рабдомиосаркома (включая ботриоидную, анапластическую)
- Альвеолярная рабдомиосаркома (включая солидную, анапластическую)
- Плеоморфная рабдомиосаркома
- Веретенноклеточная/склерозирующая рабдомиосаркома

Сосудистые опухоли мягких тканей

Доброкачественные:

- Гемангиома
 - синовиальная
 - венозная
 - артериовенозная гемангиома/мальформация
 - внутримышечная
- Эпителиоидная гемангиома
- Ангиоматоз
- Лимфангиома

Промежуточные (местноагрессивные):

- Капошиформная гемангиоэндотелиома

Промежуточные (редко метастазирующие):

- Ретиформная гемангиоэндотелиома
- Папиллярная интралимфатическая ангиоэндотелиома
- Композитная гемангиоэндотелиома
- Псевдомиогенная (напоминающая эпителиоидную саркому) гемангиоэндотелиома
- Саркома Капоши

Злокачественные:

- Эпителиоидная гемангиоэндотелиома
- Ангиосаркома мягких тканей

Костно-хрящевые опухоли

- Хондрома мягких тканей
- Внескелетная мезенхимальная хондросаркома
- Внескелетная остеосаркома

Гастроинтестинальные стромальные опухоли

- Доброкачественная гастроинтестинальная стромальная опухоль
- Гастроинтестинальная стромальная опухоль с неопределенным злокачественным потенциалом
- Гастроинтестинальная стромальная опухоль, злокачественная

Опухоли оболочек нервов

Доброкачественные:

- Шваннома (включая варианты)
- Меланоцитарная шваннома
- Нейрофиброма (включая варианты)
 - плексиформная нейрофиброма
- Периневриома
 - злокачественная периневриома
- Гранулярноклеточная опухоль
- Миксома оболочек дермальных нервов
- Солитарная отграниченная неврома
- Эктопическая менингиома
- Назальная глиальная гетеротопия
- Доброкачественная опухоль Тритон
- Гибридная опухоль оболочек периферических нервов

Злокачественные:

- Злокачественная опухоль оболочек периферических нервов
- Эпителиоидная злокачественная опухоль оболочек периферических нервов
- Злокачественная опухоль Тритон
- Злокачественная гранулярноклеточная опухоль
- Эктомезенхимома

Опухоли с неопределенной дифференцировкой

Доброкачественные:

- Акральная фибромиксома
- Внутримышечная миксома (включая клеточный вариант)
- Юкта-артикулярная миксома
- Глубокая («агрессивная») ангиомиксома
- Плеоморфная гиалинизирующая ангиоэктатическая опухоль
- Эктопическая гамартоматозная тимома

Промежуточные (местоагрессивные):

- Гемосидеротическая фибролипоматозная опухоль

Промежуточные (редко метастатизирующие):

- Атипическая фиброксантома
- Ангиоматоидная фиброзная гистиоцитома
- Оссифицирующая фибромискоидная опухоль
- Оссифицирующая фибромискоидная опухоль, злокачественная
- Смешанная опухоль неуточненная
- Смешанная опухоль неуточненная, злокачественная
- Миоэпителиома
- Миоэпителиальная карцинома
- Фосфатурическая мезенхимальная опухоль, доброкачественная
- Фосфатурическая мезенхимальная опухоль, злокачественная
- Синовиальная саркома
 - веретноклеточная
 - бифазная
- Эпителиоидная саркома
- Альвеолярная саркома мягких тканей
- Светлоклеточная саркома мягких тканей

- Внескелетная миксоидная хондросаркома
- Внескелетная саркома Юинга
- Десмопластическая мелкокруглоклеточная опухоль
- Экстраренальная рабдоидная опухоль
- Неоплазмы с периваскулярной эпителиоидноклеточной дифференцировкой (PEComa)
 - PEComa неуточненная, доброкачественная
 - PEComa неуточненная, злокачественная
- Интимальная саркома

Недифференцированные/неклассифицируемые саркомы

- Недифференцированная веретенноклеточная саркома
- Недифференцированная полиморфноклеточная саркома
- Недифференцированная круглоклеточная саркома
- Недифференцированная эпителиоидноклеточная саркома
- Недифференцированная саркома неуточненная.

Наиболее часто встречаются недифференцированная полиморфноклеточная саркома (40%) и липосаркома (25%).

Основной метод лечения сарком мягких тканей (СМТ) – хирургический в сочетании с предоперационной и/или послеоперационной ЛТ. Послеоперационной ЛТ в СОД 45-50 Гр отдается предпочтение в связи с более благоприятным профилем переносимости.

Диссеминация процесса является показанием для применения ХТ (как в неoadьювантном режиме, так и в качестве самостоятельного метода лечения).

Неoadьювантная ХТ опухолей мягких тканей

- Неoadьювантная ХТ является стандартным методом лечения рабдомиосарком и фибросарком у детей.
- Эффективность неoadьювантной ХТ сарком мягких тканей у взрослых комбинацией *доксорубицин + ифосфамид* или *доксорубицин + цисплатин + ифосфамид* составила 43% [Villanova G., Delord J.P., Bonvalot S. et al., 1998].

Адьювантная ХТ опухолей мягких тканей

- **CyVADIC** = увеличение безрецидивной выживаемости ($p=0,007$) по сравнению с одной операцией в исследовании на 468 больных саркомами мягких тканей [Bramwell V., Rouesse J., Steward W. et al., 1994].
- **CyVADIC** или комбинация *цисплатин + ифосфамид* = полная Рм у 12 из 14 больных, подвергшихся нерадикальной операции [Fuchs R., 1984].
- **VACA** или **VAIA** после хирургической резекции опухоли у 21 больного саркомами мягких тканей нерабдомиосаркомного типа; в контроле 15 больных подверглись только хирургической резекции опухоли = 5-летняя общая выживаемость – соотв. 41,5% и 23,8%, бессобытийная выживаемость – 36,7% и 0%, безрецидивная выживаемость – 56,9% и 33,5%, выживаемость без развития метастазов – 49,5% и 0% соотв. [Ferrary A., Brecht B., Koscielnic E. et al., 2005].
- *Доксорубицин* = увеличение безрецидивной и общей ($p<0,05$) выживаемости по сравнению с одной операцией в исследовании на 77 больных саркомами мягких тканей конечностей [Gherlinsoni F., Vacci G., Picci P. et al., 1986].
- *Эпирубицин* (60 мг/м² в/в 1-часовая инфузия в 500 мл 0,9% р-ра натрия хлорида в 1 и 2 дни) + *ифосфамид* (1800 мг/м² в/в 1-часовая инфузия в 500 мл 0,9% р-ра натрия хлорида в 1-5 дни) с поддержкой *филграстимом* (300 мкг/сутки в 8-15 дни); 5 циклов – по сравнению с одной операцией в исследовании на 104 больных саркомами мягких тканей конечностей = средняя продолжительность без-

рецидивного периода соотв. – 48 и 16 мес ($p=0,04$), средняя продолжительность жизни – 75 и 46 мес ($p=0,03$) [Frustaci S. et al., 2001].

ПХТ опухолей мягких тканей

Стандарты ХТ метастатических СМТ включают *доксорубицин* и *ифосфамид*. Эти препараты в монорежиме способны вызвать около 20% Рм, а при комбинации – 45%.

Также в лечении СМТ используют *дакарбазин*, и обычно применяется комбинация *дакарбазин + ифосфамид + доксорубицин*.

Меньшей эффективностью обладают *винорелбин* и *гемцитабин*. Описан паллиативный эффект применения *наклитаксела* в терапии ангиосаркомы [Casper E.S. et al., 1998; Fata F. et al., 1999].

В клинике Майо для лечения распространенных СМТ применяют комбинацию *доксорубицин + митомицин + цисплатин*, дающую такие же результаты, как и комбинация *доксорубицин + ифосфамид* [Edmonson J.H. et al., 1993]. В терапии гастроинтестинальной стромальной опухоли (GIST, см.) перспективно использование *иматиниба*.

- Схемы ПХТ: **ACM, ADIC, AI, CAPO, CyVADact, CyVADIC, GemTax, MAID, MAP, VAC, VAC-II, VACA, VAI, VAIA.**
- **IcisE** {ифосфамид + цисплатин + этопозид} в чередовании с **VadC** {винкристин + доксорубицин + циклофосфамид} в течение 12 мес = Рм сроком >23 мес у мальчика 3 недель с фибросаркомой голени и множественными метастазами в легких, рефрактерными к схеме **VAC** [Shetty A.K., Yu L.C., Gardner R.V., Warriar R.P., 1999].
- **MAP** {митомоцин (6 мг/м^2) + доксорубицин (40 мг/м^2) + цисплатин (60 мг/м^2); периодичность циклов – 4 недели} = 19% Рм в группе 116 больных лейомиосаркомами [Edmonson J.H., Marks R.S., Buckner J.C. et al., 2002].
- **VAC** (винкристин + дактиномицин + циклофосфамид) = полный регресс фибросаркомы плеча у мальчика 2 лет без рецидивов в течение 6 лет [Shetty A.K., Yu L.C., Gardner R.V., Warriar R.P., 1999].
- **Винкристин** ($1,5 \text{ мг/м}^2$ в/в в 1 и 8 дни) + **доксорубицин** (50 мг/м^2 в/в в 1 день) + **дакарбазин** (250 мг/м^2 в/в в 1-5 дни); периодичность циклов – 3 недели.
- **Гемцитабин** (900 мг/м^2 в/в 30-минутная инфузия в 500 мл 0,9% р-ра натрия хлорида в 1 и 8 дни) + **доцетаксел** (100 мг/м^2 в/в 30-минутная инфузия в 250 мл 0,9% р-ра натрия хлорида в 8 день) циклами по 3 недели = около 70% непосредственной эффективности и увеличение медианы ПЖ [Maki R.G., Wathen J.K., Patel S.R. et al., 2007].
- **Гемцитабин + доцетаксел** = эффективность в терапии лейомиосаркомы матки [Hensley M.L., Venkatraman E., Maki R., Spiggs D., 2001].
- **Доксорубицин** (60 мг/м^2 в/в в 1 день) + **дакарбазин** (250 мг/м^2 в/в в 1-5 дни); периодичность циклов – 3 недели.
- **Доксорубицин + дакарбазин** у 23 лейомиосаркомой матки и у 43 больных лейомиосаркомами ЖКТ = соотв. 22% и 7% Рм соответственно в группах [Zalupski M., Metch B., Balczak S. et al., 1991].
- **Ифосфамид** ($2,5 \text{ г/м}^2/\text{день}$ 72-часовая инфузия с **Месна** в той же дозе) + **доксорубицин** ($60 \text{ мг/м}^2/\text{день}$ 2-часовая инфузия в 1 день), от 2 до 8 циклов по 3 недели = 15% полных Рм + 22,5% частичных Рм в группе 40 больных распространенными саркомами мягких тканей. Медиана продолжительности полных и частичных Рм – соотв. 13 и 15 мес, медиана ПЖ – 37 мес. Переносимость ХТ приемлемая. Побочные эффекты: тошнота, рвота,

анорексия, алопеция, лейко- и тромбоцитопения, фебрильная нейтропения, гематурия [Barista I., Tekuzman G., Valcin S. et al., 2000].

- *Ифосфамид + этопозид* в чередовании со схемой **VadC** = полная Рм в течение 2 лет у девочки 4 лет с фибросаркомой левой верхней конечности [Shetty A.K., Yu L.C., Gardner R.V., Warrier R.P., 1999].

МХТ опухолей мягких тканей

- *Винкристин* = 12% Рм [Selawry O.S. et al., 1968].
- *Винорелбин* (25-30 мг/м² в/в 1 раз в неделю в течение 8-10 недель).
- *Винорелбин* (30 мг/м² в/в 1 раз в неделю в течение 6 недель циклами по 8 недель) = 36% Рм у детей с рецидивными и рефрактерными рабдомиосаркомами.
- *Гемцитабин* = частичные Рм у 4 из 10 больных лейомиосаркомой [Patel A. et al., 2001].
- *Гидразин сульфат* (60 мг внутрь 3 раза в день курсами по 30-40 дней с интервалом между курсами 2-6 недель) = Рм у 2 + стабилизация у 3 из 7 больных фибросаркомой [Филов В.А., Данова Л.А., Гершанович М.Л. и др., 1990].
- *Дакарбазин* = 15-20% Рм [Buessa J.M., Mouridsen H.T., Oosterom A.T., 1991].
- *Доксорубицин* (30 мг/м² в/в в 1-3 дни; периодичность циклов – 4 недели).
- *Доксорубицин* (60-75 мг/м² в/в 1 раз в 3 недели) = 31% Рм в группе 49 больных [O'Bryan R.M., Luce J.K., Talley R.W. et al., 1973].
- *Ифосфамид* (2,0-2,5 г/м²/сутки в/в в 1-4 дни с Месна) = 23% Рм в группе 108 пациентов [Antman K.H., Montella D., Rosenbaum C., Schwen M., 1985].
- *Ифосфамид* (в высокой дозе 12 г/м² на цикл, постоянная инфузия в течение 6 дней) в группе 17 больных подросткового возраста с саркомами мягких тканей, резистентными к *доксорубицину* и стандартной дозе *ифосфамида* = полная Рм у 5 больных (29%) и частичная – у 2 (12%). Медиана ПЖ (при наблюдении 4-48 мес) – 22 мес, медиана длительности Рм – 7 мес. Нейтропения 3-4 ст. в 48,57% случаев [Wu Rong, Yang J., 2007].
- *Пегилированный липосомальный доксорубицин** (50 мг/м² 1-часовая инфузия в 250 мл 5% декстрозы один раз в 4 недели) в группе 4 больных рабдомиосаркомой (возраст 7-17 лет) = полная Рм у 1 больного с регрессией билатеральных метастазов в легких продолжительностью >34 мес + частичная Рм длительностью 3 мес еще у 1 больного [Munoz A., Maldonado M., Pardo N. et al., 2004].
- *Темозоломид* (75 мг/м²/день внутрь в течение 6 недель, каждые 9 недель) = 17% Рм + 13% стабилизаций в группе 23 больных ранее леченными прогрессирующими саркомами мягких тканей, в т.ч. у 3 больных GIST [Garcia del Muro et al., 2001].
- *Топотекан* (1,5 мг/м² в/в 30-минутная инфузия в 1-5 дни через каждые 21 или 28 дней) = 10% Рм [Mross K., Unger C., 1997].
- *Трабектидин** при второй линии лечения диссеминированных липо- и лейомиосарком в сравнении со схемами стандартной ХТ = медиана времени до прогрессирования – соотв. 10,3 и 6 мес. [Феденко А.А., Горбунова В.А., 2009].
- *Трабектидин** (1,5 мг/м² в/в 24-час инфузия в 1000 мл 0,9% *p-ра натрия хлорида* в 1 день) 6 циклов по 3 недели = медиана общей выживаемости – 13,9 мес [Demetri G.D., Chawla S.P., von Mehren M. et al., 2009].
- *Циклофосфамид* = 8% Рм [Bramwell V., Rouesse J., Steward W. et al., 1987].
- *Цисплатин* = 10-15% Рм в качестве ХТ второй линии [Thigpen J.T., 1986].
- *Эпирубицин* (100 мг/м² в/в 1 раз в 3 недели).

- *Эрибулин* (1.4 мг/м² в 1, 8 дни циклами по 21 дню) у больных липосаркомой в качестве первой линии ХТ = медиана ОВ – 15.6 мес [Schöffski P. et al, 2016].

Таргетная терапия опухолей мягких тканей

Иматиниб (400 мг/день внутрь ежедневно) при дерматофибросакромах и агрессивном фиброматозе.

- *Пазопаниб* (800 мг/день внутрь ежедневно) в сравнении с группой плацебо = соотв. медиана выживаемости без прогрессирования – 20 и 7 недель, медиана общей выживаемости – 12,5 и 10,7 мес; побочные эффекты *пазопаниба*: слабость, диарея, тошнота, снижение массы тела, гипертензия [van der Graaf W.T., Blay J., Chawla S.P. et al., 2012].
- *Сорафениб* (400 мг 2 раза в день) у 26 больных саркомами мягких тканей = после 12 недель терапии отсутствие прогрессирования у 8 больных (31%); регресс опухоли на $\geq 25\%$ – у 3 больных, после продолжения лечения у 1 из них была достигнута частичная Рм и у 2 – стабилизация; осложнения выражались в слабости, кожной токсичности, тошноте, диарее и гипертензии [Pasey S., Ratain M., Flaherty K.T. et al., 2011].

Химиопефузионная терапия опухолей мягких тканей

- У пациентов с местнораспространенным опухолевым процессом в пределах одного региона (верхняя и нижняя конечность) проводится изолированная гипертермическая перфузия препаратами *мелфалан* и *дактиномицин*.
- Химиопефузионная терапия опухолей мягких тканей должна проводиться только в специализированных клиниках (НМИЦ онкологии им. Н.Н.Петрова МЗ ЗФ; НИМЦ им. Н.Н. Блохина МЗ РФ) [Гафтон Г.И., Пхакадзе Н.Р., Сенчик К.Ю., Гельфонд В.М., 2004; Беляев А.М., Гафтон Г.И., Калинин П.С. и др., 2015 г.].

ОПУХОЛИ НАДПОЧЕЧНИКОВ

А.Г. Кудайбергенова, М.А. Бланк, О.А. Бланк

Злокачественные опухоли надпочечников могут исходить из коркового и мозгового слоя. Опухоли кортикального слоя надпочечников – альдостерома, кортикостерома, кортикоэстрома, андростерома. Из мозгового слоя надпочечников исходят нейроэндокринные опухоли: феохромоцитомы и ганглионевромы

Таблица – Классификация ВОЗ, 2004

Код	Диагноз
	Опухоли коры надпочечника
8370	Адренкортикальная аденокарцинома
8370	Адренкортикальная карцинома
8370	Злокачественная адренкортикальная опухоль
8290	Онкоцитарная карцинома
	Нейроэндокринные опухоли надпочечника
8680	Злокачественная параганглиома
8693	Злокачественная экстраадреналовая параганглиома
8693	Злокачественная нехромафинная параганглиома
8700	Злокачественная феохромоцитомы
8700	Злокачественная медуллярная параганглиома надпочечника

Опухоли надпочечников, исходящие из мозгового и коркового слоя, могут быть доброкачественными или злокачественными. Наиболее часто встречающаяся опухоль надпочечника, исходящая из коркового вещества, – злокачественная

кортикостерома (см), или аденокортикальный рак; клинически характеризуется развитием синдрома Кушинга. Феохромоцитомы (см.) – опухоль, развивающаяся из мозгового вещества надпочечника, вызывает повышенную экскрецию катехоламинов (норэпинефрина и эпинефрина) и проявляется постоянной или пароксизмальной гипертензией с признаками энцефалопатии и ретинопатии, а также протеинурией.

ОПУХОЛИ НОСОГЛОТКИ

А.В. Новик, А.Г. Кудайбергенова

Злокачественные опухоли носоглотки в 70% случаев представляют собой рак носоглотки (см.), почти в 30% – лимфомы; на другие опухоли приходится менее 1%.

Интенсивное изучение роли вируса папилломы человека в карциномах носоглотки обнаружение эпидемического роста количества HPV-опосредованных карцином носоглотки, а также понимание различных прогностических характеристик HPV-позитивных и HPV-негативных карцином, привели к разработке по сути различных систем стадирования для этих опухолей. Вирус-опосредованные орофарингеальные карциномы чаще встречаются у молодых пациентов, некурящих и имеют лучшие показатели выживаемости, чем обычные, несвязанные с HPV карциномы. Белок p16, ингибитор циклин-зависимой киназы, считается наилучшим суррогатным маркером HPV-опосредованного канцерогенеза, поэтому все орофарингеальные карциномы, а также метастатические цервикальные лимфатические узлы без первичного выявленного очага должны быть типированы на p16.

Таблица - HPV (p16+)-опосредованные карциномы

Код	Диагноз
8070	Плоскоклеточный некератизирующий рак
8070	HPV – опосредованный плоскоклеточный рак
8070	p16+ плоскоклеточный рак
8083	Базалоидный плоскоклеточный рак

Таблица - HPV-независимые карциномы

Код	Диагноз
8070	Плоскоклеточный рак, обычный
8075	Плоскоклеточный рак с акантозом
8560	Аденосквамозный рак
8083	Базалоидный плоскоклеточный рак
8051	Sarcoma cuniculatum
8052	Папиллярный плоскоклеточный рак
8074	Веретенчатый плоскоклеточный рак
8051	Бородавчатая карцинома
8082	Лимфоэпителиальная карцинома (не-назофарингеальная)

См. Опухоли головы и шеи.

ОПУХОЛИ ПЕЧЕНИ

М.А. Бланк, О.А. Бланк, А.Г. Кудайбергенова

Опухоли печени подразделяют на опухоли из гепатоцитов и опухоли из внутрипеченочных желчных путей, причем стадирование злокачественных внутрипеченочных заболеваний осуществляется по разному для гепатоцеллюлярного рака и его вариантов (стадия Т1а солитарная опухоль менее 2 см, Т1b солитарная опухоль более 2 см, но без инвазии в сосуды; Т2 солитарная опухоль более 2 см, но не более 5 см, Т3 – бывшая Т3а; Т4 – бывшая Т3b – опухоль вовлекает крупные ветви портальной вены или печеночной артерии) и для опухолей из внутрипеченочных желчных ходов (Т1а опухоль менее 5см; Т1b – более 5 см, Т2 опухоль с вовлечением сосудов или мультифокальная опухоль, Т4 – элиминирована из текущей редакции стадирования опухолей).

Таблица - Классификация ВОЗ 2010 г. (цитируется по AJCC 8th ed. 2017)

Код	Диагноз
	Опухоли печени
8170	Гепатоцеллюлярная карцинома
8171	Фиброламеллярная карцинома
8171	Скirrosная гепацеллюлярная карцинома
8173	Саркоматоидная гепацеллюлярная карцинома
	Опухоли внутрипеченочных желчных ходов
8160	Внутрипеченочная холангиокарцинома
8148	Билиаргая интраэпителиальная неоплазия высокой степени злокачественности
8180	Комбинированная гепато-холангиокарцинома
8990	Карциносаркома
8161	Внутрипротоковая папиллярная опухоль, ассоциированная с инвазивной какрциномой
8470	Кистозно-муцинозная опухоль, ассоциированная с инвазивной карциномой
8246	Нейроэндокринная карцинома
8013	Крупноклеточный нейроэндокринный рак
8044	Мелкоклеточная нейроэндокринная карцинома
8503	Интрадуктальная папиллярная опухоль с дисплазией высокой степени

См. Гепатобластома, Гепатоцеллюлярный рак, Холангиоцеллюлярный рак (холангиокарцинома).

ОПУХОЛИ ПОДЖЕЛУДОЧНОЙ ЖЕЛЕЗЫ

А.Г. Кудайбергенова, М.А. Бланк, О.А. Бланк

Стадирование в категории Т опухолей поджелудочной железы согласно AJCC 8th осуществляется только на основании размеров первичной опухоли, поскольку определение размеров более объективно и воспроизводимо. В настоящее время выделяют минимально инвазивную карциному Т1 , менее 2 см (Т1а, Т1b, Т1с), и категории Т2 (от 2 до 4 см) и Т3 (более 4 см), основанные на измерении размеров первичной опухоли, размер первичной опухоли лучше коррелирует с прогнозом заболевания, в то время как экстрапанкреатическое распространение опухоли является малообъективным трудновоспроизводимым критерием для классификации в категории Т. Категория Т4 относится к нерезектабельной категории, поэтому не определяется при морфологическом исследовании. Пятилетняя

выживаемость при раке поджелудочной железы составляет около 7%, а при локализованных формах – около 27%. На момент диагностики рака поджелудочной железы в 80% случаях выявляют нерезектабельную стадию заболевания, поэтому в настоящее время большей диагностической ценностью обладают тонкоигольные аспирационные биопсии поджелудочной железы по сравнению с гистологическим исследованием.

Таблица – Классификация ВОЗ, 2010

Код	Диагноз
8148	Панкреатическая интраэпителиальная неоплазия высокой степени злокачественности (PAN IN)
8453	Интрадуктальная папиллярная муцинозная опухоль с дисплазией высокой степени
8503	Интрадуктальная тубулопапиллярная опухоль с дисплазией высокой степени
8470	Муцинозно-кистозная опухоль с дисплазией высокой степени
8500	Протоковая аденокарцинома
8560	Аденосквамозный рак
8576	Гепатоидный рак
8510	Медуллярный рак
8480	Муцинозная некистозная карцинома (коллоидный рак)
8490	Перстневидноклеточный рак
8020	Недифференцированная карцинома
8035	Недифференцированная карцинома с остеокластоподобными гигантскими клетками
8550	Ацинарная карцинома
8551	Ацинарная цистаденокарцинома
8453	Интрадуктальная папиллярная муцинозная опухоль, ассоциированная с инвазивной карциномой
8503	Интрадуктальная тубулопапиллярная опухоль, ассоциированная с инвазивной карциномой
8470	Муцинозно-кистозная опухоль, ассоциированная с инвазивной карциномой
8971	Панкреатобластома
8441	Серозная цистаденокарцинома
8452	Солидная псевдопапиллярная опухоль
8246	Нейроэндокринная карцинома высокой степени злокачественности
8041	Мелкоклеточная нейроэндокринная карцинома
8013	Крупноклеточный нейроэндокринный рак
8552	Смешанная ацинарно-дуктальная карцинома
8154	Смешанная ацинарно-нейроэндокринная карцинома
8154	Смешанная ацинарно-нейроэндокринно-дуктальная карцинома
8154	Смешанная дуктально-нейроэндокринная карцинома

Опухоли поджелудочной железы чаще развиваются из экзокринной и реже – из эндокринной её части.

Наиболее часто встречающаяся экзокринная опухоль поджелудочной железы – протоковая аденокарцинома (80-90%), около 2-5% составляют ацинарные раки.

К эндокринным опухолям поджелудочной железы относятся инсулинома (см.), глюкагонома (см.), соматостатинома и гастринома (см).

См. Рак поджелудочной железы.

ОПУХОЛИ РОТОГЛОТКИ

Среди злокачественных опухолей ротоглотки преобладает плоскоклеточный рак. На долю низкодифференцированного плоскоклеточного рака приходится 46,6%, умеренно дифференцированного – 36,6%, и высоко дифференцированного – 16%. Разновидность плоскоклеточного рака ротоглотки – лимфоэпителиома – возникает в областях, богатых лимфоидной тканью. В небных миндалинах локализуется 64% злокачественных опухолей ротоглотки, в корне языка – 21%, в задней стенке глотки – 9%, в мягком небе – 5%.

- В лечении плоскоклеточного рака ротоглотки используют ЛТ, криодеструкцию и химиолучевую терапию.
- Проводят 2-3 цикла ХТ *цисплатин* + *фторурацил*; через 2 недели после окончания ХТ начинают ЛТ.

См. Опухоли головы и шеи.

ОПУХОЛИ СЛЮННЫХ ЖЕЛЕЗ

М.А. Бланк, О.А. Бланк, А.Г. Кудайбергенова, А.Н. Стуков

Опухоли эпителиального происхождения составляют 95% злокачественных новообразований слюнных желез, самая частая из них – мукоэпидермоидная карцинома, полиморфная аденокарцинома низкой степени злокачественности и аденокистозный рак.

Таблица – Классификация ВОЗ, 2005

Код	Диагноз
8550	Ацинарная карцинома
8430	Мукоэпидермоидная карцинома
8200	Аденокистозный рак
8525	Полиморфная аденокарцинома
8562	Эпителиально-миоэпителиальная карцинома
8310	Светлоклеточная карцинома
8147	Базальноклеточный рак
8410	Рак из слюнных желез
8140	Аденокарцинома
8500	Карцинома из протоков слюнных желез
8982	Миоэпителиальная карцинома
8941	Карцинома из плеоморфной аденомы
8980	Карциносаркома
8041	Мелкоклеточный рак
8012	Крупноклеточный рак
8082	Лимфоэпителиальная карцинома
8070	Плоскоклеточный рак
8290	Онкоцитарная карцинома
8974	Сиалобластома

- В лечении злокачественных опухолей слюнных желез используют оперативный метод и ЛТ; при распространенном процессе применяют ХТ препаратами платины, *доксорубицином*, *метотрексатом*, *фторурацилом*, *циклофосфамидом*.
- *Циклофосфамид* (450 мг/м² в/в в 1 день) + *доксорубицин* (45 мг/м² в/в в 1 день) через каждые 3 недели = полные Рм у 5 из 13 больных с рецидивами рака

слюнной железы. Осложнения: тошнота, рвота, лейко- и тромбоцитопения, алопеция [Posner M.R., Evin T. J., Weichselbaum R.R. et al., 1982].

- Комбинированная химиолучевая терапия с препаратами платины в сравнении с одной ЛТ = 3-летняя выживаемость соотв. 83% и 44% [Tanvetyanon T, Qin D, Padhya T. Et al. 2009].
- Повышенная экспрессия c-kit установлена в 90% случаев аденокистозного рака, однако эффективность лечения *иматинибом* оказалась незначительной. У 74-91% больных аденокистозным раком определяется высокая экспрессия EGFR. Терапия ингибитором EGFR *цетуксимабом* в комбинации с *цисплатином* обеспечила >40% положительных ответов при выживаемости без прогрессирования – 13 мес и общей выживаемости – 24 мес. Терапия ингибитором протеасом *бортезомибом* не была эффективной [Xiaoli Wang, Yijun Luo, Minghuan Li et al., 2017].

См. также опухоли головы и шеи.

ОПУХОЛИ ЯИЧКА

Злокачественные опухоли яичка в 95% представлены герминогенными опухолями, происходящими из клеток сперматогенного эпителия, выстилающего каналцы яичка. Около 4% приходится на лимфомы и около 1% – на лейдигомы (из клеток Лейдига), сертолиомы (из клеток Сертоли), саркомы и др.

Герминогенные опухоли яичка подразделяются на несеминозные герминогенные опухоли (НСГО) и чистые семиномы, встречающиеся приблизительно с одинаковой частотой. Комбинированные формы с несеминозными и семинозными участками лечат как несеминозные опухоли яичка.

ОПУХОЛИ ЯИЧНИКА

А.Ф. Урманчеева, Е.А. Ульрих, А.Г. Кудайбергенова

Злокачественные опухоли яичников подразделяются на эпителиальные опухоли (80-90%) – рак яичников (см.) и неэпителиальные – опухоли стромы полового тяжа и герминогенные опухоли (см.).

Таблица - Классификация опухолей яичника, ВОЗ, 2014

Код	Диагноз
8020	Недифференцированная карцинома
8041	Мелкоклеточный рак легочного типа
8044	Мелкоклеточный рак, гиперкальцемического типа
8070	Плоскоклеточный рак
8120	Переходноклеточный рак
8140	Аденокарцинома
8240	Карциноид
8243	Муцинозный карциноид
8260	Гранулезоклеточная опухоль взрослого типа
8310	Светлоклеточный рак
8313	Светлоклеточная пограничная опухоль
8380	Эндометриоидная пограничная опухоль
8380	Эндометриоидная карцинома
8410	Сальная карцинома
8441	Серозная трубная интраэпителиальная карцинома
8442	Пограничная серозная опухоль
8460	Серозная карцинома низкой степени злокачественности

Код	Диагноз
8461	Серозная карцинома высокой степени злокачественности
8472	Пограничная муцинозная опухоль
8474	Серомуцинозная пограничная опухоль
8474	Серомуцинозная карцинома
8480	Муцинозная карцинома
8542	Солидная псевдопапиллярная опухоль
8590	Опухоль стромы полового тяжа, неуточненная
8594	Смешанная герминогенная опухоль стромы полового тяжа, неклассифицированная
8622	Ювенильная гранулезоклеточная опухоль
8623	Опухоли стромы полового тяжа с кольцевидными трубками
8631	Опухоль Сертоли-Лейдига, высокодифференцированная
8631	Опухоль Сертоли-Лейдига, умереннодифференцированная
8631	Опухоль Сертоли-Лейдига, низкодифференцированная
8633	Опухоль Сертоли-Лейдига, ретиформная (сетчатая)
8634	Опухоль Сертоли-Лейдига, умереннодифференцированная с гетерологическими элементами
8634	Опухоль Сертоли-Лейдига, низкодифференцированная с гетерологическими элементами
8634	Опухоль Сертоли-Лейдига, ретиформная с гетерологическими элементами
8640	Опухоль из клеток Сертоли
8670	Злокачественная стероидноклеточная опухоль
8806	Десмопластическая мелко-круглоклеточная опухоль
8810	Фибросаркома
8815	Солитарная фиброзная опухоль
8822	Тазовый фиброматоз
8825	Воспалительная фибробластическая опухоль
8890	Диссеминированный перитонеальный лейомиоматоз
8930	Эндометриальная стромальная саркома, высокой степени злокачественности
8931	Эндометриальная стромальная саркома, высокой степени злокачественности
8933	Аденосаркома
8960	Параганглиома
8963	Экстра-гастроинтестинальная стромальная опухоль
8980	Карциносаркома
9000	Пограничная опухоль Бреннера
9000	Злокачественная опухоль Бреннера
9050	Мезотелиома
9052	Высокодифференцированная папиллярная мезотелиома
9060	Дисгерминома
9070	Эмбриональный рак
9071	Опухоль желточного мешка
9073	Гонадобластома, включая гонадобластому со злокачественными герминогенными клетками
9080	Незрелая тератома
9085	Злокачественная герминогенная опухоль
9090	Struma ovarii, злокачественная
9091	Струмальный карциноид
9100	Негестационная хорионкарцинома
9110	Аденокарцинома сети яичника
9110	Wolfian tumor

Стромальные опухоли яичников являются гормонопродуцирующими, и в 8% случаев им сопутствует рак эндометрия (поэтому на этапе диагностики необходимо обследование эндометрия).

Хирургическое лечение включает стадирование, как при раке яичника (см.). У молодых пациентов возможно использование органосохраняющего лечения (аднексэктомия, оментэктомия, биопсия подозрительных участков брюшины, биопсия контрлатерального яичника при подозрении на его малигнизацию, перитонеальные смывы).

Вопрос адьювантной ХТ остается окончательно нерешенным. В ХТ гранулезоклеточных опухолей I стадии высокого риска и II-IV стадий применяются платиносодержащие схемы (в первую очередь – ВЕР), также VAC, CAP, паклитаксел, ТСб, доксорубицин, схема PVP и другие комбинации, используемые при раке яичников), возможно использование ЛТ.

Учитывая гормональную природу гранулезоклеточных опухолей, проводятся попытки гормонального лечения распространенных форм и рецидивов заболевания (агонисты гонадотропин-релизинг гормона, тамоксифен, гестагены, ингибиторы ароматазы)

ХТ Сертоли-Лейдиго-клеточных опухолей проводят:

- при IA стадии (в случае низкодифференцированной опухоли и при гетерологичном морфологическом строении новообразования),
- при II-IV стадиях заболевания с использованием платиносодержащих схем (преимущественно ВЕР, как и при герминогенных опухолях) [А.Ф. Урманчеева и др., 2008; А.Ф. Урманчеева и др., 2012; Colombo N., et al. 2012).

ХТ герминогенных опухолей (см.)

ХТ дисгерминомы (см.)

См.: Герминогенные опухоли, Дисгерминома, Опухоль желточного мешка, Рак яичников, Хориокарцинома.

ОПУХОЛЬ ВИЛЬМСА

С.А. Кулева

Синонимы: нефробластома, аденосаркома почки, смешанная опухоль почки, эмбриональный рак почки, эмбриональная нефрома. Обычно опухоль впервые выявляется в детском возрасте до 6 лет, чаще в 2-3 года.

Нефробластома нередко является одним из симптомов врожденных пороков и генетических синдромов. Из врожденных аномалий чаще всего встречаются гемигипертрофия, аниридия, пороки развития мочеполовой системы. Среди генетических синдромов наиболее известны WAGR синдром, Денис-Драш синдром и синдром Беквита-Видемана.

Таблица - Синдромы, ассоциированные с опухолью Вильмса

Синдром	Ген	Клинические симптомы
WAGR-синдром	WT1 (11p13)	Опухоль Вильмса, аниридия, мальформации мочеполовой системы, задержка умственного развития
Денис-Драш синдром	WT1 (11p13)	Опухоль Вильмса, тяжелая нефропатия, дисгенетический псевдогермафродитизм у мальчиков
Синдром Беквита-Видемана	H19 (11p15)	Опухоль Вильмса, пренатальный и постнатальный гигантизм, макроглоссия, дефекты брюшной стенки, висцеромегалия, мышечная гипертрофия, опережение костного возраста, черепно-мозговые пороки и аномалии развития ушных раковин, неонатальная гипогликемия

Мутации в различных генах определяют фенотипическое развитие того или иного синдрома. WAGR и Денис-Драш синдромы являются фенотипическим продуктом мутации WT1 в гене, расположенном на коротком плече хромосомы 11 (11p13). WT1 вовлечен в регуляцию транскрипции фактора Pax-2, связанного с дифференцировкой почечного эпителия в процессе нефрогенеза. Как правило, мутация одного аллеля онкосупрессора WT1 приводит к развитию пороков мочеполовой системы, а инактивация оставшейся копии гена (потеря гетерозиготности) связана с канцерогенезом. Делеция в участках гена, кодирующих домен «цинкового пальца», обычно приводит к WAGR синдрому, при котором опухоль Вильмса диагностируется в 50% случаев.

Точковые мутации дают начало развитию Денис-Драш синдрома, ассоциированного с мальформациями мочеполовой системы, псевдогермафродитизмом, мезангиальным склерозом почек, приводящим к почечной недостаточности в детском возрасте.

Ранний возраст, выраженная экспрессивность мутации (двусторонность и многофокусность поражения), обнаружение зародышевой мутации в гене WT доказывают наследование опухоли Вильмса.

Отсутствие заболевания в поколениях, унилатеральный, однофокусный характер поражения дает возможность предположить наличие мутации, возникшей в родословной впервые («de novo») или наличие двух соматических мутаций в клетках опухоли.

Опухоль Вильмса у детей

В лечении локализованных форм нефробластомы у детей применяется комбинированное лечение хирургическим и лекарственным методами.

- При I стадии нефробластомы гистологическая верификация диагноза затруднена из-за малых размеров опухоли. В этих случаях первым этапом проводят операцию, и после подтверждения диагноза назначают неoadьювантную ХТ *винкристином* и *дактиномицином*, состоящую из 6 циклов по 3 недели. Первый цикл: *винкристин* (1,5 мг/м² в/в в 1, 8 и 15 дни) + *дактиномицин* (45 мкг/кг в/в капельно в 1 день). Остальные 5 циклов: *винкристин* (1,5 мг/м² в/в в 1 и 8 дни) + *дактиномицин* (45 мкг/кг в/в капельно в 1 день).
- Если диагноз подтвержден цитологически до операции, то на первом этапе проводят предоперационную неoadьювантную ХТ *винкристином* (1,5 мг/м² в/в в 1, 8 и 15 дни) + *дактиномицин* (45 мкг/кг в 1 день). В случае отсутствия эффекта или регресса опухоли менее чем на 50% эту схему ХТ дополняют введением *доксорубицина* (50 мг/м² в/в капельно в 15 день).
- Лечение местнораспространенных и диссеминированных форм (III-IV стадии) нефробластомы начинают с предоперационной ХТ, состоящей из 2 циклов по 3 недели: *винкристин* (1,5 мг/м² в/в в 1, 8 и 15 дни) + *дактиномицин* (45 мкг/кг в/в капельно в 1 день) + *доксорубицин* (50 мг/м² в/в капельно в 1 день). В случае отсутствия эффекта после окончания второго цикла (т.е. на 42 день от начала ХТ) и при удовлетворительных показателях крови назначают дополнительно 2 цикла по 3 недели по схеме *этопозид* (100 мг/м² в/в капельно в 1-5 дни) + *ифосфамид* (1800 мг/м² в/в капельно в 1 и 15 дни на фоне *Месна* 1800 мг/м² и гидратации 2 л/м²).
- Послеоперационную ХТ начинают сразу после заживления раны. Курс включает в себя 4 цикла по 4 недели: *винкристин* (1,5 мг/м² в/в в 1 день) + *дактиномицин* (45 мкг/кг в/в капельно в 1 день) + *циклофосфамид* (600 мкг/м² в/в капельно в 1 и 2 дни с последующей гидратацией 2 л/м²).

- В лечении I и II стадии нефробластомы ЛТ не применяется.
- У больных распространенным процессом (III-IV стадии) и неблагоприятными гистологическими вариантами заболевания (светлоклеточная, анапластическая опухоль) ЛТ в СОД 10-20Гр является обязательным компонентом адьювантной терапии.

Опухоль Вильмса у взрослых

Опухоль Вильмса у взрослых встречается редко, прогноз неблагоприятный, 3-летняя выживаемость – 67%.

ПХТ опухоли Вильмса у взрослых

- *Этопозид* (100 мг/м² в/в в 1-5 дни) + *ифосфамид* (1,5 г/м² в/в в 1-5 дни с *Месна*); периодичность циклов – 3-4 недели [Miser J. et al., 1993].
- *Этопозид* (100 мг/м² в/в в 1-3 дни) + *карбоплатин* (300 мг/м² в/в в 1 день); периодичность циклов – 4 недели.
- *Паклитаксел* (175 мг/м² в/в 3-часовая инфузия) + *цисплатин* (100 мг/м² в/в 2-часовая инфузия после *паклитаксела*) с периодичностью циклов 3 недели применялись в лечении больной 23 лет с неоперабельной опухолью размерами 33х18 см. Первый цикл осложнился синдромом лизиса опухоли с азотемией, во время 5 и 6 циклов развилась креатинемия, и *цисплатин* был заменен *карбоплатином* (AUC 6). Затем провели дополнительно 3 цикла *ПХТ паклитакселом* (175 мг/м² с интервалами в 3 недели) = уменьшение размеров опухоли до 9х6 см. В дальнейшем осуществлены операция, ЛТ и 4 цикла *ПХТ доксорубицин + винкристин + дактиномицин*. Больная жива без рецидивов 55 мес [Ramanathan R.K. et al., 2000].

МХТ опухоли Вильмса у взрослых

- *Ифосфамид, карбоплатин, этопозид.*

ОПУХОЛЬ КЛАТСКИНА

С.А. Проценко, Д.Х. Латипова, М.А. Бланк, О.А. Бланк

Опухоль Клатскина – холангиокарцинома внепеченочных желчных протоков, локализуемая в области бифуркации печеночных протоков. Опухоль Клатскина составляет около 0,5-1,5% всех опухолей желудочно-кишечного тракта и 40-60% всех злокачественных новообразований желчевыводящих путей. Радиальная операция осуществима у 0-47% больных. Неоперабельные больные погибают в течение 6-12 мес от печеночной недостаточности и холангитов, обусловленных билиарной обструкцией.

Стереотаксическая ЛТ + *гемцитабин* = частичные Рм у 4 из 10 больных, стабилизации – у 2; время до прогрессирования – 30 мес, выживаемость 2 года – 80%, 4 года – 30%. [Polistina F.A., Guglielmi R., Vaiocchi C. et al., 2011].

Комбинированная терапия с использованием чрескожного билиарного дренажа, интралюминальной брахитерапии с иридием-192 (по 14 Гр в 2 фракциях с интервалом в 7 дней), пластиковых эндопротезов или постоянных металлических стентов, дистанционной ЛТ (46 Гр в 26 фракциях по 1,8 Гр в течение 5 недель, начиная через 2 недели после окончания интралюминальной брахитерапии) и ХТ *фторурацилом* (300 мг/день в 1 и 5 недели ЛТ) 9 больных неоперабельной опухолью Клатскина = полное купирование желтухи после завершения интралюминальной брахитерапии. СПЖ – 10 мес, что превышает СПЖ больных, подвергшихся только брахитерапии (6 мес) или только стентированию (2,75 мес), но не отличается от СПЖ больных, подвергшихся паллиативной операции (10,5 мес) [Golfieri R., Giampalma E., Renzulli M. et al., 2006].

В рандомизированных исследованиях показана эффективность ФДТ, применение которой вызывало снижение уровня билирубина, улучшение качества жизни и увеличение ПЖ больных опухолью Клатскина [Rauws E.A.J., 2006].

ОСТЕОСАРКОМА

А.И. Семенова, М.А. Бланк, О.А. Бланк

Остеосаркома (остеогенная саркома) – одна из наиболее часто встречающихся злокачественных опухолей костей, уступающая по частоте лишь миеломе. Главным образом, опухоль поражает метафизы и метаэпифизы длинных трубчатых костей, чаще – в области коленного сустава, реже – в костях таза, но возможна и другая локализация.

На самых ранних стадиях заболевания развивается выраженный болевой синдром. Отмечается увеличение объема конечности, усиление кожного сосудистого рисунка над опухолью, повышение локальной температуры, ограничение движений в близлежащем суставе. Характерно раннее гематогенное метастазирование в легкие.

Рентгенографически выделяют 3 формы остеосаркомы:

- остеолитическую,
- остеобластическую,
- смешанную.

Гистологические варианты классической центральной остеосаркомы:

- остеобластическая (50%),
- хондробластическая (25%),
- фибробластическая (<20%).

Использование только хирургического метода лечения не давало удовлетворительных результатов. Больные погибали в первые два года от отдаленных, главным образом, легочных метастазов. В 1970-х годах была доказана эффективность *доксорубицина* и его комбинации с *цисплатином* и высокими дозами *метотрексата*. Применение этой комбинации в адьювантном режиме привело к повышению выживаемости с 7-20% до 40-65%. В дальнейшем была показана эффективность ХТ также и в неадьювантном режиме.

- *Цисплатин* (100 мг/м² в/в в 1 день) + *доксорубицин* (25 мг/м² в/в в 1-3 дни; у большинства больных на фоне введения дексразоксана в дозе, превышавшей дозу *доксорубицина* в 10-15 раз); 2-4 цикла неадьювантной ХТ с периодичностью циклов в 3 недели в группе 20 больных в возрасте 7-16 лет = купирование болевого синдрома и значительное уменьшение мягкотканного компонента опухоли у 17 больных (85%). Нейтропения 3-4 ст. – 75%, тромбоцитопения 3-4 ст. – 65%. Использование *дексразоксана* не привело к снижению эффекта, и редуцировало кардиотоксичность [Пунанов Ю.А., Сафонова С.А., Крживицкий П.И. и др., 2004].
- Лечение индуцированной остеосаркомы верхней трети большеберцовой кости: неадьювантная ХТ 6 циклов {*карбоплатин* (100 мг/м²) + *этопозид* (100 мг/м²) + *метотрексат* (10-12 г/м)} + операция + 6 циклов адьювантной ХТ по той же схеме = отсутствие рецидивов и метастазов 1,5 года. Опухоль развилась в области облучения лейкозного поражения кости в СОД 40 Гр, производившегося 13 лет назад у больного лимфоцитарным лейкозом [Matsuo T., Sugita T., Shimose S. et al., 2005].

Протокол Rosen

(пред- и послеоперационная ХТ локализованной остеогенной саркомы)

- I этап: {метотрексат (8 г/м² или 10 г/м² соответственно, в зависимости от возраста больного – ≥12 лет или ≤12 лет соответственно, в/в в 1, 8, 15, 22, 71, 78, 106 и 113 дни) + кальция фолинат (1,5 г/м² в/м или внутрь через каждые 6 ч в течение в течение первых трех суток после введения метотрексата} + схема **VCD** {дактиномицин (0,6 мг/м² в/в в 50 и 51 дни) + блеомицин (15 мг/м² в/в в 50 и 51 дни вместе с гидрокортизоном 100 мг в/в) + циклофосфамид (600 мг/м² в 50 и 51 дни)} + доксорубицин (30 мг/м² в/в в 85-87 дни)}.
- На 36 день проводят операцию и через неделю после неё продолжают I этап ПХТ. Через неделю после окончания I этапа (в I этапе только один 113-дневный цикл) переходят ко II этапу.
- II этап осуществляют в 2 вариантах, первый вариант проводят в случае, если в результате предоперационной ХТ оказались поврежденными более 90% опухолевых клеток, а второй вариант – если менее 90%.
- **Первый вариант II этапа:** схема **VCD** {блеомицин (15 мг/м² в/в в 1 и 2 дни на фоне гидрокортизона 100 мг/м² в/в) + циклофосфамид (600 мг/м² в/в в 1 и 2 дни) + дактиномицин (0,6 мг/м² в/в в 1 и 2 дни)} + метотрексат (8-10 г/м² в/в в 29, 36, 64 и 71 дни) + доксорубицин (30 мг/м² в/в в 43-45 дни); 3 цикла; циклы завершают 2-3-недельными перерывами в лечении; метотрексат применяют только при 1 и 2 циклах}.
- **Второй вариант II этапа:** {доксорубицин (30 мг/м² в/в в 1, 2, 29 и 30 дни) + цисплатин (120 мг/м² в/в 24-часовая или 4-6-часовая инфузия в 1 и 29 дни) + блеомицин (15 мг/м² в/в в 50 и 51 дни на фоне гидрокортизона 100 мг в/в) + циклофосфамид (600 мг/м² в/в в 50 и 51 дни) + дактиномицин (0,6 мг/м² в/в в 50 и 51 дни); 3 цикла; циклы завершают 2-3-недельными перерывами в лечении}.

Протокол Rosen отличается токсичностью. Пятилетняя выживаемость достигает 80%.

МХТ остеогенной саркомы

В лечении остеосаркомы наиболее активны *ифосфамид, метотрексат* в высоких дозах, *доксорубицин, цисплатин*.

- Доксорубицин (90 мг/м²) = 30% Рм.
- Ифосфамид в средних дозах = 33% Рм.
- Ифосфамид в высоких дозах = 67% Рм.
- Метотрексат в высокой дозе = 50% Рм.
- Пегилированный липосомальный доксорубицин* (50 мг/м² один раз в 4 недели) = отсутствие эффекта у 2 больных распространенной остеосаркомой [Munoz A., Maldonado M., Pardo N. et al., 2004].
- Цисплатин (120-150 мг/м²) = 20% Рм.

ХТ метастатической остеогенной саркомы

- Доксорубицин (30 мг/м² в/в в 1-3 дни; периодичность циклов – 3 недели).
- Цисплатин (100 мг/м² в/в капельно один раз в 3 недели).
- Цисплатин = 0-60% Рм [Sleifer D.Th., Meijer S., Mulder N.H., 1985].
- Гемцитабин (675 мг/м² в/в 90-минутная инфузия в 1 и 8 дни) + доцетаксел (75-100 мг/м² в/в 1-часовая инфузия в 8 день) циклами по 3 недели = 29% Рм, медиана времени до прогрессирования – 4,8 мес, (1,6-13 мес), контролируемые нейтро- и тромбоцитопения [Navid F., Willert J.R., McCarville M.V. et al., 2008].

- *Доксорубицин* (45 мг/м² в/в в 1-3 дни) + *цисплатин* (100 мг/м² в/в капельно в 1 день) циклами по 4 недели.
- *Этопозид* (100 мг/м² в 1-5 дни) + *ифосфамид* (3500 мг/м² в 1-5 дни) циклами по 3 недели = частичный регресс у 59% (гистологический ответ – у 65%) [Goarin A.M. et al., 2002].

ПАРААНГЛИОМА

М.А. Бланк, О.А. Бланк, Э.Л. Нейштадт

Параанглиома, или гломусная опухоль (устаревшее название – хемодектома), редкая опухоль, происходящая из параанглиев – скоплений гормонально активных клеток, локализующихся в различных участках тела и имеющих общее происхождение с ганглиями вегетативной нервной системы.

Обычно параанглиомы располагаются вдоль крупных артерий в области головы и шеи, в особенности в бифуркации сонной артерии и верхней луковиче внутренней яремной вены, в средостении, забрюшинном пространстве и малом тазу. Они находятся вдоль позвоночника, перед ним или сбоку от него, а также вдоль аорты или в области почек. Возможно сочетанное выявление параанглиом и феохромоцитомы, которую можно рассматривать как параанглиому надпочечника.

Параанглиомы могут быть локальными или мультифокальными, индолентными или агрессивными. Частота метастазирования – менее 10% (в ЛУ, лёгкие, печень, селезёнку, костный мозг) [Argiris A., Mellot A., Spies S., 2003]. Параанглиомы из параанглиев симпатической нервной системы продуцируют катехоламины.

Основные методы лечения параанглиом – операция, ЛТ и в некоторых случаях – эмболизация.

ХТ, включающая *цисплатин*, *винкристин*, *дакарбазин*, *циклофосфамид*, оказывает выраженное лечебное действие на большинство вариантов злокачественной параанглиомы [Захарычев В.Д., Ганул А.В., Галахин К.А. и др., 2005].

- *Винкристин* (1 мг/м² в/в в 1 и 8 дни) + *доксорубицин* (35 мг/м² в/в в 1 день) + *циклофосфамид* (500 мг/м² в/в в 1 день) + *блеомицин* (14 мг в/м во 2-7 дни) + *преднизолон* (30 мг/м² внутрь в 1-8 дни) циклами по 4 недели.
- *Винкристин* (1 мг/м² в/в в 1 и 8 дни) + *доксорубицин* (30 мг/м² в/в в 1 день) + *циклофосфамид* (500 мг/м² в/в в 1 день) + *цисплатин* (100 мг/м² в/в капельно во 2 день) циклами по 4 недели.
- *Гемцитабин* (1000 мг/м² в/в в 1 и 8 дни) + *доцетаксел* (100 мг/м² в 8 день) циклами по 3 недели = описание случая успешной терапии, стабилизация 6+ лет [More J., Cruz O., Parareda A. et al., 2009].
- *Доксорубицин* (50 мг/м² в/в в 1 день) + *цисплатин* (50 мг/м² в/в капельно в 1 день) циклами по 3-4 недели.
- *Циклофосфамид* + *винкристин* + *дакарбазин* = 57% Рм у 14 больных, медиана продолжительности Рм – 21 мес; биохимическая Рм – у 79% больных [Kruijtzter С.М., Beijnen J.H., Swart M. et al., 2004].
- *Эверолимус* (10 мг внутрь ежедневно 4 недели): стабилизация у 5 из 7 больных, медиана времени до прогрессирования – 3,8 мес., 42,9% больных не имеют прогрессирования в течение 4 мес [Oh D.Y., Kim T.W., Park Y.S. et al., 2012].

ПОЧЕЧНОКЛЕТОЧНЫЙ РАК

А.К. Носов, С.А. Рева, П.А. Лушина, И.Б. Джалилов

Почечноклеточный рак (ПКР) – одно из наиболее распространенных онкоурологических заболеваний. Ежегодно в мире выявляют около 210 000 новых случаев ПКР, что приближается к 3% в структуре онкологической заболеваемости, причем две трети больных выявляют в развитых странах.

ПКР часто диагностируется уже на стадии распространенного заболевания, при этом на момент постановки диагноза у 25-30% пациентов имеются метастазы опухоли. Метастазы ПКР в 75% случаев локализуются в легких, в 36% – в ЛУ и/или в мягких тканях, в 26% – в костях, в 18% – в печени и в <10% – в ЦНС.

ПКР происходит из почечного эпителия, в настоящее время выделяют 5 основных подтипов этой опухоли. Примерно 70-80% из них – это светлоклеточный ПКР, тогда как остальные – это менее распространенные клеточные типы, включая папиллярный ПКР (тип I, II), хромофобный ПКР, ПКР собирательных канальцев и неклассифицируемый ПКР.

Стандартом лечения ПКР признана нефрэктомия в сочетании с системной терапией при наличии отдаленных метастазов или при проведении неполной циторедукции.

ПКР относится к новообразованиям, наиболее резистентным к классической цитостатической терапии. Однако раскрытие молекулярных особенностей ПКР открывает новые пути его лечения. ПКР является сильно васкуляризированной опухолью. Экспрессия васкулярного эндотелиального фактора роста (VEGF) коррелирует с васкуляризацией ПКР, и в 70% ПКР выявляется гиперэкспрессия VEGF. Это позволяет рассматривать VEGF в качестве мишени при терапии ПКР.

Для выбора терапии пациентов делят на группы прогноза. Наиболее значимая модель страфикации риска и разделение пациентов на прогностические группы была предложена Memorial Sloan Kettering Cancer Center (MSKCC).

Факторы риска, негативно влияющие на продолжительность жизни, в модели MSKCC:

- соматический статус (< 80% по шкале Карновского);
- повышение уровня ЛДГ > 1,5 от верхней границы нормы;
- уровень гемоглобина ниже нижней границы нормы;
- уровень ионизированного Ca^{2+} в сыворотке крови > 10 мг/дл или > 2,4 ммоль /л;
- интервал от первичного установления диагноза ПКР до начала терапии < 1 года;
- абсолютное количество нейтрофилов – выше верхнего пределы нормы;
- абсолютное количество тромбоцитов – выше верхнего пределы нормы;
- метастатическое поражение более 2-х органов.

В соответствии с моделью MSKCC, все пациенты с диссеминированным ПКР подразделяются на 3 группы:

- группа благоприятного прогноза (нет факторов риска, медиана выживаемости ~ 30 мес);
- группа промежуточного прогноза (1–2 фактора риска, медиана выживаемости ~ 14 мес),
- группа плохого прогноза (≥ 3 факторов риска, медиана выживаемости ~ 6 мес).

Таблица – Первая линия терапии метастатического светлоклеточного ПКР

Благоприятный /промежуточный прогноз	
<i>Пазопаниб</i>	<i>Пазопаниб</i> относится к группе ингибиторов тирозинкиназы и блокирует PDGFR, VEGFR, а также c-kit. Не уступает <i>сунитинибу</i> по эффективности. Медиана времени до прогрессирования – 9,2 мес (11,1 мес. в первой линии терапии; 7,4 мес. после терапии цитокинами), объективный ответ – 30%, медиана общей выживаемости – 22,9 мес [Sternberg C.N., Davis I.D., Mardiak J. et al., 2013].
<i>Сунитиниб</i>	<i>Сунитиниб</i> блокирует рецепторы с тирозинкиназной активностью, ингибируя ангиогенез и клеточную пролиферацию. К мишеням <i>сунитиниба</i> относятся рецепторы фактора роста тромбоцитов (PDGFR), фактора роста эндотелия сосудов (VEGFR), фактора стволовых клеток (c-kit), колониостимулирующего фактора (CSF-1R) и нейротрофического фактора (RET). Также <i>сунитиниб</i> подавляет активность FMS – подобной тирокиназы (Fit3). <i>Сунитиниб</i> в сравнении с интерфероном альфа (п/к 3 раза в неделю по 3 млн МЕ в 1 неделю, по 6 млн. МЕ в 2 недели, в последующем – 9 млн. МЕ на инъекцию) в рандомизированном исследовании на 750 больных метастатическим ПКР = соотв. 31% и 6% Pm; медиана времени без прогрессирования – 11 и 5 мес, гемотоксичность 3-4 ст. – 25% и 9%, астения 3-4 ст. – 7-12%, диарея 3 ст. – 5% и 0%, рвота 3 ст. – 4% и 1%, ладонно-подошвенный синдром –5% и 0%, снижение фракции выброса левого желудочка 3 ст. – 2% и 1% [Motzer R.J. et al., 2007]. Применение <i>сунитиниба</i> в первой линии терапии увеличивает ОВ больных.
<i>Бевацизумаб</i> в комбинации с ИФ-альфа, ИЛ-2 в высоких дозах (только в группе хорошего прогноза, с единичными метастазами в легких)	<i>Бевацизумаб</i> – рекомбинантное моноклональное антитело, которое связывает и нейтрализует циркулирующий VEGF-A. По результатам многоцентрового рандомизированного исследования, по сравнению с назначением ИФ применение <i>бевацизумаба</i> и ИФ сопровождается увеличением ВВП (8,5 по сравнению с 5,2 мес) и частоты объективных ответов (25,4 по сравнению с 13,1%). В группе пациентов, получивших комбинацию препаратов, отмечено увеличение токсичности, окончательные результаты свидетельствуют о повышении медианы ОВ в группе <i>бевацизумаба</i> и ИФ (18,3 мес) по сравнению с группой ИФ (17,4 мес). <i>Интерферон</i> альфа (5 млн. МЕ/м2 п/к 3 раза в неделю) + <i>торемифен</i> (300 мг внутрь ежедневно) = стабилизация у 4 из 13 (31%) больных метастатическим ПКР. Токсичность 2/3 ст.: слабость, анорексия, тошнота [Oh W.K., Manola J., George D.J. et al., 2002].
Неблагоприятный прогноз	
<i>Темсиролимус</i>	<i>Темсиролимус</i> – ингибитор белка m-TOR (mammalian target of rapamycin, мишень <i>рапамицина</i> у млекопитающих); m-TOR является компонентом внутриклеточных сигнальных путей, активация которых способствует пролиферации клеток в ответ на гипоксию. По результатам многоцентрового рандомизированного исследования, у пациентов, которые получали <i>темсиролимус</i> в монорежиме, результаты ОВ лучше, чем у получавших ИФ. Назначение ИФ в комбинации с <i>темсиролимусом</i> не привело к статистически значимому увеличению ОВ по сравнению с применением только ИФ. Данные рекомендации основаны на результатах рандомизированных исследований III фазы, в которых эффективность таргетных препаратов сравнивали с эффективностью интерферона или плацебо.

Рекомендации для пациентов, получивших одну или несколько линий из VEGF-таргетной терапии

Таблица - Вторая и последующие линии терапии метастатического светлоклеточного ПКР

<i>Ниволумаб</i>	В качестве второй линии терапии после терапии <i>пазопанибом</i> или <i>сунитинибом</i> . Медиана общей выживаемости – 25 мес, медиана времени до прогрессирования – 4,6 мес, объективный ответ – 25%, относительный риск смерти – 0,73 по сравнению с темзиролимусом [Motzer R.J., Escudier B., McDermott D.F., 2015].
<i>Кабозантиниб</i>	Предпочтителен после прогрессирования на фоне проведения первой линии таргетной терапии, в качестве второй (после терапии <i>пазопанибом</i> или <i>сунитинибом</i>) и третьей линии.
<i>Акситиниб</i>	Ингибитор VEGFR, рекомендуется в качестве второй линии терапии после проведения терапии цитокинами, в клинических исследованиях время до прогрессирования -10,1 мес, 5-летняя выживаемость – 20,6% [Hutson T.E., Lesovoy V., Al-Shukri S. et al., 2013].
<i>Пазопаниб</i>	Медиана времени до прогрессирования – 9,2 мес. (11,1 мес. в первой линии терапии, 7,4 мес после терапии цитокинами), объективный ответ – 30%, медиана общей выживаемости – 22,9 мес. [Sternberg C.N., Davis I.D., Mardiak J. et al., 2013].
<i>Сорафениб</i>	<i>Сорафениб</i> – низкомолекулярный ингибитор моноклональных изоформ внутриклеточной серин-треониновой киназы Raf, в том числе c-Raf и b-Raf, а так же ряда рецепторов с тирозинкиназной активностью, в том числе PDGFR, VEGFR, а так же c-kit и Fit3, рекомендуется в качестве второй линии терапии, после проведения терапии цитокинами .
<i>Эверолимус</i>	Ингибитор белка m-TOR, является компонентом внутриклеточной сигнальной трансдукции и регулирует клеточный метаболизм, рост и пролиферацию клеток, а также ангиогенез в опухоли. Поэтому ингибирование m-TOR, приводит к подавлению роста опухоли и метастатических очагов. Частичный регресс – 1,8 %, стабилизация 66,8 %, медиана времени до прогрессирования – 4,9 мес, медиана общей выживаемости – 14,8 мес [Motzer R.J., Escudier B., Oudard S. et al., 2010]. Рекомендован в качестве второй линии терапии – после ниволумаба, кабозантиниба.
Прогрессирование после второй линии анти-VEGF терапии	<i>Ниволумаб</i> <i>Кабозантиниб</i> <i>Эверолимус</i>
Прогрессирование после анти-VEGF и анти – m-TOR терапии	<i>Сорафениб</i>
Прогрессирование после анти-VEGF терапии и ниволумаба	<i>Кабозантиниб</i> <i>Акситиниб</i> <i>Эверолимус</i>

**Несветлоклеточный рак почки
Системная терапия**

- *Гемцитабин + доксорубицин*;
- *Гемцитабин + сунитиниб*;
- *Карбоплатин + гемцитабин, карбоплатин + паклитаксел или цисплатин + гемцитабин* (карцинома собирательных канальцев и медулярного рака);
- Клинические исследования (предпочтительно), *сунитиниб* (предпочтительно).
- При прогрессировании после первой линии таргетной терапии: *акситиниб, бевацизумаб, кабозантиниб, эрлотиниб*;
- *Эвералимус, ленаватиниб + эвералимус, ниволумаб, пазопаниб, сорафениб*;
- *Темзиролимус* – пациенты с плохим прогнозом.

Об эффективности терапии таргетными препаратами принято судить прежде всего по показателям БРВ, которая оценивается как время (в месяцах) до развития прогрессирования процесса. Показатели ОВ, достигнутые в исследованиях, не отражают в полной мере эффективность конкретного ингибитора ангиогенеза, так как в большинстве протоколов пациенты при прогрессировании получали 2-ю, а иногда и 3-ю линию таргетной терапии. Дополнительным критерием эффективности терапии является уровень объективного ответа на лечение, определяемый как частота полных и частичных регрессий, оцениваемых по критериям RECIST.

Таблица - Таргетная терапия распространенного ПКР (одобрено FDA)

Первая линия таргетной терапии метастатического почечноклеточного рака	
Схема	Дозировка
<i>Пазопаниб</i> (категория 1; предпочтительно)	<i>Пазопаниб</i> (800 мг внутрь один раз в день натошак)
<i>Сунитиниб</i> (категория 1- <i>сунитиниб</i> более эффективен, чем <i>интерферон - α</i> у первичных больных; предпочтительно)	<i>Сунитиниб</i> (50 мг внутрь ежедневно течение 4 недель, затем в течение 2 недель перерыв)
<i>Бевацизумаб + интерферон - α</i> (категория 1 – является более эффективным, чем <i>интерферон - α</i> ; только в группе пациентов с хорошим прогнозом, с единичными метастазами в легких)	<i>Бевацизумаб</i> (10 мг / кг в/в каждые 2 недели + <i>интерферон-α</i>).
<i>Темзиролимус</i> (Категория 1: плохой прогноз; Категория 2В)	<i>Темзиролимус</i> (25мг в/в в течение 30-60 минут один раз в неделю до прогрессирования заболевания или тяжелой токсичности)
<i>Акситиниб</i> (лучший эффект в качестве терапии второй линии после терапии цитокином и VEGF-таргетной терапии по сравнению <i>сорафенибом</i>) ^a	<i>Акситиниб</i> (5мг внутрь каждые 12 часов)
Высокие дозы ИЛ-2 (для некоторых пациентов с хорошим прогнозом, с единичными метастазами в легких и без нарушения функции внутренних органов) ^b	Дни 1-5 и 15-19: ИЛ-2 600 000 МЕ / кг в/в каждые 8 часов (не более 14 доз). Повторение цикла каждые 4 недели, не более 3-х циклов.
<i>Сорафениб</i> (избирательно – эффективен у пациентов, ранее получавших таргетную терапию или терапию цитокинами) ^c	<i>Сорафениб</i> (400мг внутрь два раза в день натошак)

Вторая линия таргетной терапии для лечения метастатического почечноклеточного рака	
<i>Кабозантиниб</i> (категория 1; предпочтительно) ^d	<i>Кабозантиниб</i> (60 мг один раз в день натощак до прогрессирования или появления токсичности)
<i>Ниволумаб</i> (категория 1; предпочтительно) ^d	<i>Ниволумаб</i> (240 мг в/в каждые 2 недели до прогрессирования заболевания или появления токсичности).
<i>Акситиниб</i> (категория 1) ^a	<i>Акситиниб</i> (5мг внутрь каждые 12 часов).
<i>Ленватиниб</i> + <i>эверолимус</i> (категория 1)	<i>Ленватиниб</i> (18 мг внутрь один раз в день) + <i>эверолимус</i> (5 мг внутрь один раз в день до прогрессирования заболевания или появления токсичности)
<i>Эверолимус</i>	<i>Эверолимус</i> (10 мг внутрь один раз в день).
<i>Пазопаниб</i>	<i>Пазопаниб</i> (800 мг внутрь один раз в день натощак)
<i>Сорафениб</i>	<i>Сорафениб</i> (400 мг внутрь два раза в день натощак)
<i>Сунитиниб</i>	<i>Сунитиниб</i> (50 мг внутрь ежедневно в течение 4 недель, затем перерыв 2 недели)
<i>Бевацизумаб</i> (категория 2В)	<i>Бевацизумаб</i> 10 мг / кг в/в каждые 2 недели
Высокие дозы <i>ИЛ-2</i> (для выбранных пациентов) (категория 2В) ^b	Дни 1-5 и 15-19: <i>ИЛ-2</i> 600 000 МЕ / кг в/в каждые 8 часов (не более 14 доз) циклами по 4 недели, не более 4 циклов.
<i>Темсиролимус</i> (категория 2В)	<i>Темсиролимус</i> (25 мг в/в в течение 30-60 минут еженедельно до прогрессирования или тяжелой токсичности).
Системная терапия несветлоклеточного рака	
<i>Сунитиниб</i> (предпочтительно)	<i>Сунитиниб</i> (50 мг внутрь ежедневно в течение 4 недель, затем перерыв 2 недели)
<i>Акситиниб</i> ^a	<i>Акситиниб</i> (5 мг внутрь каждые 12 часов)
<i>Бевацизумаб</i>	<i>Бевацизумаб</i> 10 мг / кг внутривенно каждые 2 недели.
<i>Кабозатиниб</i> ^d	<i>Кабозатиниб</i> (60 мг внутрь натощак один раз в день до прогрессирования заболевания или появление тяжелой токсичности)
<i>Эрлотиниб</i> ^e	<i>Эрлотиниб</i> (150 мг внутрь натощак один раз в день)
<i>Эверолимус</i>	<i>Эверолимус</i> (10 мг внутрь натощак один раз в день)
<i>Ленватиниб</i> + <i>эверолимус</i>	<i>Ленватиниб</i> (18 мг внутрь один раз в день + <i>эверолимус</i> (5 мг внутрь до прогрессирования заболевания или появление тяжелой токсичности)
<i>Ниволумаб</i> ^d	<i>Ниволумаб</i> (240 мг в/в каждые 2 недели до прогрессирования заболевания или появление токсичности)
<i>Пазопаниб</i>	<i>Пазопаниб</i> (800 мг внутрь натощак один раз в день)
<i>Сорафениб</i>	<i>Сорафениб</i> (400 мг перорально два раза в день без пищи)

<i>Темсиrolimus</i> (категория 1: пациенты плохого прогноза; категория 2А)	<i>Темсиrolimus</i> (25мг в/в в течение 30-60 минут еженедельно до прогрессирования заболевания или появления тяжелой токсичности)
<p>а – Можно увеличить до 7 мг каждые 12 часов после 2-х недель на основе критериев; может увеличиться до 10 мг каждые 12 часов после 2-х недель на основе критериев.</p> <p>б – Лечение делится на 60-дневные курсы, с каждым курсом лечения IV, состоящий из 2-х циклов терапии, разделенных примерно 7-10 дней перерыва</p> <p>с – При прогрессировании доза повышалась до 600 мг два раза в день.</p> <p>д – На основании результатов испытаний фазы III, подходящие пациенты должны предпочтительно получать эверолимус.</p> <p>е – Эрлотиниб используется по прямому назначению для ПКР. В руководстве NCCN он рекомендован в качестве дополнительной терапии первой линии для пациентов с рецидивирующей или с медицинской точки зрения неоперабельным стадия IV с непочечноклеточным светлоклеточным раком почки.</p>	

ПСЕВДОМИКСОМЫ

А.С. Артемьева, О.А. Беляева, Г.С. Киреева,
В.Г. Беспалов, Г.И. Гафтон, А.М. Беляев

Псевдомиксома брюшины (ПБ) – клинический термин, используемый при массивном поражении брюшины муцинозными опухолями низкой степени злокачественности, что проявляется макроскопически видимыми в брюшной полости муцинозными массами. Как правило, псевдомиксома брюшины развивается на фоне муцинозных опухолей аппендикса, реже – опухолей яичников и толстой кишки. При разрыве капсулы новообразования опухолевые клетки, продуцирующие слизь, распространяются по брюшной полости, при этом почти никогда не формируя гематогенных или лимфогенных метастазов. Течение ПБ обычно длительное. Прогноз неблагоприятный. Смерть наступает в результате интраабдоминального прогрессирования.

Стандартом лечения псевдомиксомы брюшины считается хирургический подход – выполнение последовательных циторедуктивных операций для облегчения местных симптомов заболевания. При этом данный подход улучшает качество жизни пациентов, но оставляет небольшой шанс на долгосрочную выживаемость [Bevan K.E., Mohamed F., Moran B.J. et al., 2010].

- В настоящее время у абсолютного большинства пациентов с псевдомиксомой брюшины циторедуктивные операции дополняются интраперитонеальными гипертермическими перфузиями (ГИПХ) с *цисплатином* или *митомоцином*, что позволяет достичь 5- и 10-летней выживаемости до 72% и 55% соответственно [Bevan K.E., Mohamed F., Moran B.J. et al., 2010; Mohamed F., Cecil T., Moran B., Sugarbaker P., 2011].
- Циторедуктивная операция + от 2 до 6 интраперитонеальных гипертермических перфузий с применением *цисплатина* (25 мг/м²/л) и *митомоцина* (33 мг/м²/л); объем перфузируемого р-ра – 4-6 л, температура – 42,5⁰С, скорость перфузии – 700 мл/мин, длительность перфузии – 60 мин у 75 больных раком аппендикса с псевдомиксомой брюшины = общая 5-летняя выживаемость – 78,3%, 5-летняя выживаемость без прогрессирования – 31,1% [Deraco M., Kusamura S., Lattersa B. et al., 2006].
- Циторедуктивная операция + гипертермическая интраперитонеальная химиоперфузия у 2298 больных псевдомиксомой = медиана ПЖ – 196 мес, 15-летняя выживаемость – 59% [Chua T. C., Moran B. J., Sugarbaker P. H. et al., 2012].

Среди осложнений комбинации циторедуктивная операция + ГИПХ у пациентов с псевдомиксомой брюшины наиболее часто развиваются несостоятельность анастомоза, кишечные и панкреатические фистулы, пневмония, тромбозы и внутрибрюшинные абсцессы [Mehta S. S., Gelli M., Agarwal D., Goere D., 2016]. При этом частота и тяжесть данных послеоперационных осложнений обусловлены преимущественно характером и объемом хирургического вмешательства и не зависят от выполнения ГИПХ [Гафтон Г. И., Сенчик К. Ю., Киреева Г. С. и др., 2016].

РАБДОМИОСАРКОМА Ю.И. Комаров, А.С. Артемьева

Рабдомиосаркома является наиболее часто встречающейся опухолью мягких тканей у детей. Почти 70% заболевших – дети моложе 10 лет.

Рабдомиосаркома возникает из примитивных мезенхимальных клеток, коммитированных к развитию в поперечно-полосатую мышечную ткань. Локализация очень разнообразна: орбита, носоглотка, средостение, забрюшинное пространство, мышцы туловища, верхних и нижних конечностей, матка, вульва, влагалище, мочевого пузыря. Опухоль обладает высокой степенью злокачественности, метастазирует в ЛУ, в легкие, кости, костный мозг, реже в печень и головной мозг.

Классификация рабдомиосарком (ВОЗ, 2014 год):

Эмбриональная рабдомиосаркома – примитивная злокачественная опухоль с фенотипическими и биологическими характеристиками эмбриональных клеток скелетных мышц.

Альвеолярная рабдомиосаркома – злокачественная опухоль с высокой клеточностью, состоящая из монотонных примитивных клеток с округлыми ядрами и признаками незавершенного миогенеза. Большинство случаев демонстрирует перестройку с формированием фьюжен гена PAX3-FOXO1 или PAX7-FOXO1.

Плеоморфная рабдомиосаркома – саркома высокой степени злокачественности, состоящая из уродливых полигональных, округлых и вертеновидных клеток с признаками скелетно-мышечной дифференцировки, без эмбрионального или альвеолярного компонентов.

Веретенноклеточная/склерозирующая рабдомиосаркома – редкий вариант рабдомиосаркомы с веретенноклеточной морфологией. Чаще выявляется у мужчин, как среди детей, так и среди взрослых.

Лечение рабдомиосаркомы: см. Опухоли мягких тканей.

РАК АНАЛЬНОГО КАНАЛА

С.А. Проценко, Д.Х. Латипова, А.С. Артемьева, А.М. Карачун, Т.Ю. Семглазова

Злокачественные опухоли анального канала (аденокарцинома или плоскоклеточный рак) — сравнительно редкое заболевание. Частота их составляет, по данным различных авторов, 1-6 % всех злокачественных опухолей прямой кишки. Средний возраст больных – 60 лет. Среди больных преобладают женщины, соотношение с мужчинами составляет 7:1.

Рак анального канала — злокачественная опухоль, возникающая в области проксимальной границы которой является аноректальная линия, а дистальной — место перехода слизистой оболочки в перианальную кожу. Новообразования, развивающиеся дистальнее края ануса до места перехода в волосистую часть кожи

ягодиц, классифицируются как опухоли кожи (плоскоклеточный, редко – базально-клеточный рак).

Рак анального канала чувствителен к ХТ и ЛТ. Сочетанная ЛТ играет важную роль в органосохраняющем лечении этого заболевания.

Хирургическое лечение применяется как этап лечения после химиолучевой терапии при отсутствии полного регресса опухоли после 6-8 недель наблюдения. Обязательна верификация остаточной опухоли. Объем оперативного вмешательства – брюшно-промежностная экстирпация прямой кишки (в отдельных случаях при I-II стадиях возможно локальное иссечение опухоли).

Химиолучевое лечение рака анального канала

- *Фторурацил* (1000 мг/м²/день постоянная инфузия в течение 4 дней в I и V недели) + *цисплатин* или *митомидин* (соотв. 100 или 10 мг/м² в 1 день в I и V недели проведения ЛТ) + ЛТ (СОД 48-69 Гр, РОД порядка 1,8 Гр один раз в день 5 дней в неделю постоянным курсом) = локальный контроль 100% в подгруппах ЛТ+ХТ и ЛТ. Всего в группе 19 больных плоскоклеточным раком перианальной области стадий T1-T3 [Newlin H.E., Ziotecki R.A., Morris C.C., 2004].
- *Фторурацил* (750 мг/м² постоянная инфузия в 1-5 дни или 1000 мг/м² постоянная инфузия в 1-4 дни) + *митомидин* (10-15 мг/м² в 1 день) циклами по 4 недели + одновременно ЛТ (1,8 Гр 5 раз в неделю до СОД 45 Гр в течение 5 недель и еще 15-20 Гр после перерыва в 6 недель) = 5-летняя безрецидивная выживаемость – 60%, 5-летняя ОВ – 75% [Ajani J.A., Winter K.A., Gunderson L.L. et al., 2008].
- *Фторурацил* (200 мг/м² постоянная инфузия в 1-26 дни) + *митомидин* (10 мг/м² в 1 день) + одновременно ЛТ (СОД 36 Гр в 20 фракциях на 26 дней); после 16-дневного перерыва – *фторурацил* (200 мг/м² постоянная инфузия в 1-17 дни) + *митомидин* (10 мг/м² в 1 день) + одновременно ЛТ (СОД 23,4 Гр в 13 фракциях на 17 дней) = 90,7% полных Рм [Bosset J.F., Roelofsen F., Morgan D.A. et al., 2003].
- *Фторурацил* (1000 мг/м²/день постоянная инфузия в 1-5 дни) + *цисплатин* (100 мг/м² 1-часовая инфузия во 2 день) циклами по 4 недели.
- *Цисплатин* (25 мг/м² в/в 1, 8, 15, 22 дни) + *митомидин* (10 мг/м² в/в в 1 день) + ЛТ (СОД 36Гр в 20 фракциях за 4 недели; после двухнедельного перерыва).
- *Цисплатин* (25 мг/м² в/в в 43, 50, 57 дни) + *митомидин* (10 мг/м² в/в в 43 день) + ЛТ (СОД 23,4 Гр в 13 фракциях за 2,5 недели) = общий объективный ответ – 91,9% [Matzinger O., Roelofsen F., Mineur L. et al., 2009].

Показания к паллиативной лучевой (химиолучевой) терапии при метастатическом раке анального канала:

- Наличие выраженного болевого синдрома в области первичной опухоли;
- Угроза развития осложнений, связанных с наличием первичной опухоли.

Таблица - Режимы ХТ, применяемые в одновременной химиолучевой терапии рака анального канала

Препарат	Разовая доза, мг/м ²	Путь введения	Дни введения
<i>Митомидин</i> ФУ	10 1000	в/в стр или кап в/в кап 24 часа	Д1, 29 Д1 – 4; 29 – 32
<i>Митомидин</i> ФУ	12 (максимально 20 мг) 1000	в/в стр или кап в/в кап 24 часа	Д1 Д1 – 4; 29 – 32
<i>Митомидин</i> <i>Капецитабин</i>	10 по 825*2 раза в сут	в/в стр или кап внутрь	Д1 ежедневно, в дни ЛТ
<i>Цисплатин</i> ФУ	60 1000	в/в кап в/в кап 24 часа	Д1, 29 Д1 – 4; 29 – 32
<i>Митомидин</i> <i>Капецитабин</i>	12 (максимально 20 мг) по 825*2 раза в сут	в/в стр или кап внутрь	Д1 ежедневно, в дни ЛТ

РАК ВЛАГАЛИЩА

А.Ф. Урманчеева, Е.А. Ульрих

Рак влагалища в 85-95% случаев представлен плоскоклеточным раком. К редким опухолям влагалища относятся аденокарцинома, светлоклеточный рак, отличающиеся большей агрессивностью.

Основные методы лечения – хирургический и лучевой.

ХТ плоскоклеточного рака влагалища: схемы ХТ, применяемые в лечении рака шейки матки (см.).

Неэпителиальные опухоли влагалища встречаются крайне редко, в основном, в детском возрасте и представлены рабдомиосаркомами.

РАК ВУЛЬВЫ

Морфологически наиболее часто рак вульвы является плоскоклеточным раком. Реже встречаются прогностически неблагоприятный малодифференцированный рак и другие гистологические типы – аденокарцинома больших (бартолиниевых) и малых желез преддверия. Редко встречается саркома вульвы. Опухоль распространяется путем инвазивного роста или лимфогенно. Основным методом лечения – хирургический. ЛТ и ХТ имеют меньшее значение [Van der Zee A. Et al.-2016].

Поскольку рак вульвы чаще всего представляет собой плоскоклеточный рак, возможно применение схем ХТ, используемых в лечении рака шейки матки (см.).

РАК ГОРТАНИ

М.А. Бланк, О.А. Бланк

Рак гортани в 98% случаев представлен плоскоклеточным раком.

ПХТ рака гортани

- *Метотрексат* (20 мг/м² в/в струйно в 1 день) + *фторурацил* (375 мг/м² в/в 2-часовая инфузия через 1 час после введения *метотрексата*) + *кальция фолинат* (20 мг/м²/день в/в струйно 2 и 3 дни) + *цисплатин* (100 мг/м² в/в инфузия в 4 день); периодичность циклов – 3-4 недели.

- *Фторурацил* (1000 мг/м²/день в/в постоянная 72-часовая инфузия или струйно в 1, 2 и 3 дни) + *блеомицин* (15 мг в/м в 1, 2 и 3 дни, или *блеомицетин* 10 мг в те же дни) + *цисплатин* (120 мг/м² в/в капельно в 4 день); периодичность циклов – 3-4 недели.
- *Цисплатин* (100 мг/м² в/в 1-часовая инфузия в 1 день) + *фторурацил* (1000 мг/м²/день в/в постоянная инфузия 1-4 дни); периодичность циклов – 3-4 недели.
- *Цисплатин* (120 мг/м² в/в капельно в 1 день) + *фторурацил* (750 мг/м² в/в струйно на фоне в/в 2-часовой инфузии *кальция фолинат* по 200 мг/день во 2-4 дни); периодичность циклов – 3-4 недели.

МХТ рака гортани

- *Блеомицин, метотрексат, фторурацил, цисплатин, проспидия хлорид.*

Фотодинамическая терапия рака гортани

- *Фотофрин** (2 мг/кг в/в) + световое облучение лазером (630 нм, 50-100 Дж/см² через 48-60 ч после введения фотофрина*) = полные Рм длительностью от 6+ мес до 8+ лет у 8 из 10 больных раком гортани стадии T₂N₀M₀, в т.ч. у больных, ранее получавших ЛТ. Применение ФДТ позволило избежать тотальной ларинготомии [Schweitzer V.G., 2001].

См. также опухоли головы и шеи, рак кожи.

РАК ГУБЫ

Рак губы – злокачественная опухоль из многослойного плоского эпителия красной каймы нижней или значительно реже (в 2-5%) – верхней губы. Микроскопически рак губы в 95% случаев представлен плоскоклеточным ороговевающим раком и в 5% – характеризующимся более злокачественным течением (инfiltrативный рост и раннее метастазирование в регионарные ЛУ) плоскоклеточным неороговевающим раком.

В лечении рака губы используются криогенный метод, ЛТ, хирургический метод, фотодинамическая терапия и ХТ. В ХТ распространенного рака губы применяются препараты платины, *блеомицин, метотрексат, фторурацил.*

См. Опухоли головы и шеи.

РАК ЖЕЛУДКА

С.А. Проценко, Д.Х. Латипова, В.Н. Анисимов,
А.Г. Кудайбергенова, В.А. Клюге, А.М. Карачун, Т.Ю. Семиглазова

Гистологически рак желудка (РЖ) чаще всего является аденокарциномой (90%), реже встречается недифференцированный РЖ и плоскоклеточный РЖ.

Таблица - Классификация ВОЗ, 2010

Код	Диагноз
8148	Интраэпителиальная неоплазия (дисплазия) высокой степени злокачественности
8140	Аденокарцинома, неспецифизированная
8144	Аденокарцинома кишечного типа
8145	Карцинома, диффузный тип
8260	Папиллярная аденокарцинома
8211	Тубулярная аденокарцинома

8480	Муцинозная аденокарцинома
8214	Карцинома из париетальных клеток
8211	Тубулярная аденокарцинома
8490	Перстневидноклеточный рак
8490	Карцинома из слабо сцепленных клеток (слабокогезивная карцинома)
8255	Смешанная аденокарцинома
8560	Аденосквамозный рак
8512	Карцинома с лимфоидной стромой
8576	Гепатоидная аденокарцинома
8070	Плоскоклеточный рак, неспецифизированный
8082	Лимфоэпителиальная карцинома
8510	Медулярный рак
8020	Недифференцированная карцинома
8246	Нейроэндокринный рак
8013	Крупноклеточный нейроэндокринный рак
8041	Мелкоклеточный нейроэндокринный рак
8244	Смешанный аденонейроэндокринный рак

В AJCC 8th введены новые характеристики и правила стадирования опухолей желудка и пищеводно-желудочного соединения, которые считаются разными анатомическим областями и, соответственно, должны стадироваться по-разному. В случаях, если опухоль расположена на анатомической границе между желудком и пищеводом с эпицентром опухоли не более 2 см от проксимальной границы желудка, опухоль стадировается как опухоль пищевода; в случаях, если эпицентр опухоли находится более 2 см от проксимальной границы желудка, стадирование проходит по правилам стадирования опухолей желудка. Также в AJCC 8th подчеркивается, что хотя многие клиницисты используют морфологическое определение категорий T (pT) для целей клинического стадирования, такой подход является неприемлемым.

Рак желудка подразделяется также на интестинальный и диффузный типы. Интестинальный РЖ часто возникает на фоне атрофического гастрита и кишечной метаплазии эпителия, состоит из тубулярных желез, напоминая рак кишечника. Диффузный тип РЖ (карцинома из плохо сцепленных клеток, в том числе перстневидноклеточный рак) отличается инфильтративным ростом и частыми изъязвлениями, железистый рисунок отсутствует.

Выбор лечебной тактики определяется распространенностью опухолевого процесса:

- Стадия 0-IA (Tis-T1N0M0). Наряду со стандартным хирургическим лечением возможно применение эндоскопической резекции слизистой оболочки желудка или эндоскопической резекции слизистой оболочки с диссекцией подслизистого слоя без потери эффективности лечения (IB) при сочетании таких признаков, как экзофитно растущая аденокарцинома высокой или умеренной степени дифференцировки размером до 2 см без изъязвления, с опухолевой инвазией в пределах слизистой оболочки (включая рак *in situ*) (T1a), отсутствием клинически определяемых (эндоУЗИ, РКТ) метастазов в регионарных ЛУ, отсутствием лимфоваскулярной инвазии.
- Стадия IB – III (T2-4N1-3M0). Основным методом лечения является хирургический. Единого международного стандарта относительно адьювантного лечения не существует. Рассматриваются различные варианты лечебной тактики:
 - хирургическое лечение + периоперационная ХТ,
 - хирургическое лечение + адьювантная ХТ,

- хирургическое лечение + адъювантная химиолучевая терапия. Периперационная ХТ включает в себя проведение 3 или 2 циклов предоперационной полихимиотерапии в режимах **CF**, **ECF**, **ECX** или **ЕОХ**, далее при отсутствии признаков нерезектабельности – выполнение операции, после которой назначают еще 3 или 4 цикла (суммарное число циклов пред- и послеоперационной ХТ– 6) аналогичной ХТ.
- Адъювантная послеоперационная ХТ в европейских странах в самостоятельном варианте не рекомендуется, назначается только в составе периперационной ХТ, в странах Азии является стандартом при pT2–4 N1-3M0 стадиях процесса; режим **XELOX** назначают через 4–6 недель после операции общим числом курсов 6–8 на протяжении 6 мес.
- Больные диссеминированной аденокарциномой желудка или пищеводно-желудочного перехода (ПЖП) подлежат паллиативному лекарственному лечению либо симптоматической терапии.
- Послеоперационная химиолучевая терапия входит в рекомендации NCCN 2017.

Химиолучевая терапия рака желудка

- *Паклитаксел* (50 мг/м² в/в в 1 день еженедельно) + *карбоплатин* (AUC 2 в/в в 1 день еженедельно) + ЛТ, далее операция = общая выживаемость – 49,4 мес против 24,0 мес в группе хирургического лечения [van Hagen P., Hulshof M.C., van Lanschot J.J. et al., 2012].
- *Цисплатин* (75-100 мг/м² в 1 день) + *фторурацил* (длительные инфузии, 750-1000 мг/м² / сут в 1–4 дни, и 29-32 дни) + ЛТ= общая выживаемость – 39% против 16% в группе хирургического лечения [Tepper J., Krasna M.J., Niedzwiecki D. et al., 2008].
- *Паклитаксел* (40-50 мг/м² в 1 день) + *капецитабин* (625-825 мг/м² 2 раза в сутки /*фторурацил* в/в 300 мг/м²/сутки 1-5 дни) + ЛТ после 2 циклов = на 20% увеличивает частоту патоморфологических полных Рм [Ajani J.A., Winter K., Okawara G.S. et al., 2006].
- *Кальция фолиат* (500 мг/м² в/в) + *фторурацил* (2000 мг/м² в/в 24-часовая инфузия в 1 день) + *цисплатин* (50 мг/м² в/в в 1, 15, 29 дни) до ЛТ первый цикл , второй цикл через 2 недели после ЛТ + ЛТ с длительной инфузией *фторурацила* =ВБП 64% [Kollmannsberger C, Budach W, Stahl M et al., 2005]
- *Паклитаксел* (50 мг/м² в 1, 8, 15, 22 и 29 дни) + *карбоплатин* (AUC 5 в 1 и 29 дни) + *фторурацил* (225 мг/м² 5 дней в неделю) + одновременная ЛТ (45 Гр за 25 фракций) = полная Рм у 11 (30%) из 36 больных, частичная Рм – у 13% (Гарин А.М., Базин И.С., 2006).
- *Фторурацил* + ЛТ 45 Гр = 4-летняя выживаемость – 60% [Гарин А.М., Базин И.С., Нариманов М.Н., 2001].
- *Капецитабин* (1650 мг/м²/сутки в 2 приема в течение всего курса ЛТ) + ЛТ в режиме динамического фракционирования + операция (через 2 недели после окончания химиолучевой терапии) в группе 15 больных РЖ в сравнении с группой пациентов, получавших только предоперационную ЛТ (16 человек) и группой из 86 пациентов, подвергавшихся только хирургическому лечению = общая ПЖ – соотв. 82, 71 и 65 мес, в т.ч. выживаемость больных РЖ III-IV стадий в течение 1 года – соотв. 74%, 68% и 61%. Переносимость химиолучевой терапии с *капецитабином* была хорошей. *Капецитабин* в дозе 1650 мг/м²/сутки не вызывал характерных для стандартной дозы 2500 мг/м²/сутки осложнений, таких как стоматит, диарея, ладонно-подошвенный

синдром, фебрильная нейтропения [Слугарев В.В., Терентьев И.Г., Пахомов С.Р. и др., 2005].

Неoadъювантная ХТ распространенного рака желудка

- **DCF** {доцетаксел (75 мг/м² в/в в 1 день) + *цисплатин* (75 мг/м² в/в в 1 день) + *фторурацил* (750 мг/м²/сутки в/в постоянная инфузия в 1, 2, 3, 4 и 5 дни) + *кальция фолинат* (20 мг/м² в/в в 1, 2 и 3 дни перед *фторурацилом*)}
- **ELF** {*этопозид* (120 мг/м² в/в 50-минутная инфузия в 1, 2 и 3 дни) + *кальция фолинат* (150 мг/м² в/в 10-минутная инфузия после *этопозид* в 1, 2 и 3 дни) + *фторурацил* (500 мг/м² в/в 10-минутная инфузия в 1, 2 и 3 дни) циклами по– 3 недели}.
- **FAP** (в/а) или **FMP** (в/а) за 2 недели до операции + интраоперационная или ранняя послеоперационная гипертермическая интраперитонеальная ХТ (*митомycin* 200 мг в 4000 мл 0,9% р-ра *натрия хлорида* в течение 15 мин при 42-45⁰С) в лечении РЖ I-IV стадий; в основной группе 81 пациент, в контрольной (только оперативное вмешательство) – 53 человека = 5-летняя выживаемость – соотв. 68% и 49% (p<0,05), перитонеальные метастазы в течение 5-144 мес. наблюдения – соотв. у 9% и 34% больных (p<0,05), метастазы в печени – соотв. у 2% и 15% больных (p<0,01) [Zou S.C., Oiu H.S., Zhang C.W., Tao H.Q., 2000].
- **IP** {*иринотекан* (60 мг/м² в/в в 1 день) + *цисплатин* (30 мг/м² в/в в 1 день); периодичность циклов – 2 недели}.
- **MER**{*митомycin* (5 мг/м² в 1 и 7 дни) + *цисплатин* (40 мг/м² в 1 и 8 дни) + *этопозид* (100 мг/м² в 4 и 5 дни); периодичность циклов – 4 недели}.
- **TP**{*доцетаксел* (60 мг/м²) + *цисплатин* (60-80 мг/м²) в 1 день 3-недельных циклов}.
- *Оксалиплатин* (85 мг/м² в 1 день). + *кальция фолинат* (400 мг/м² 2-часовая инфузия) + *фторурацил* (400 мг/м² болюсно + 2400 мг/м² 22-часовая инфузия в 1-й – 2-й дни) циклами по 2 нед.
- *Оксалиплатин*+*капецитабин* (см. адъювантные режимы)
- *Цисплатин* + *кальция фолинат* + *фторурацил* = 2-летняя выживаемость 56% [Гарин А.М., Базин И.С., Нариманов М.Н., 2001].
- *Цисплатин* (75-80 мг/м² в 1 день) + *фторурацил* (800 мг/м² длительная 24-часовая инфузия в 1-5 дни) циклами по 3 недели до и после операции (всего 6 циклов) = общая 5-летняя выживаемость – 38%, безрецидивная выживаемость – 34%. [Ychou M., Voige V., Pignon J.P. et al., 2011].
- *Цисплатин*+ *капецитабин* (см. адъювантные режимы)
- *Цисплатин* + *фторурацил* + *эпирубицин* = 49% Рм + 36% стабилизаций в группе 86 больных местнораспространенным неоперабельным РЖ. В 92% случаев после достижения объективного эффекта были выполнены радикальные операции, 78% прооперированных пациентов живы 36 мес, в т.ч. 68% – без рецидивов [Cascini S., Labianca R., Catalano V. et al., 2002].
- *Эпирубицин* (50 мг/м² либо *доксорубицин* 40 мг/м² в 1 день) + *цисплатин* (60 мг/м² в 1-й день) каждые 3 недели + *фторурацил* (200 мг/м² / сутки постоянная в/в инфузия) с последующей послеоперационной ХТ = 5-летняя выживаемость – 36%. [Cunningham D., Allum W.H., Stenning S.P. et al., 2006].
- *Эпирубицин* (50 мг/м² либо *доксорубицин* 40 мг/м² в 1-й день)+ *оксалиплатин* (130 мг/м² в 1 день) + *фторурацил* (200 мг/м²/сутки , постоянная инфузия в 1-21 дни) каждые 3 недели с последующей послеоперационной ХТ или

- *Эпирубицин* (50 мг/м² либо *доксорубицин* 40мг/м² в 1 день) + *цисплатин* (60 мг/м² в 1 день) каждые 3 недели + *капецитабин* (625 мг/м² 2 раза в день постоянно) в 1-21 дни с последующей послеоперационной ХТ.
- *Эпирубицин* (50 мг/м² либо *доксорубицин* 40 мг/м² в 1-й день) + *оксалиплатин* (130 мг/м² в 1 день) каждые 3 недели + *капецитабин* (625 мг/м² 2 раза в день постоянно) с последующей послеоперационной ХТ = общая выживаемость – 9,9мес, 1-годичная выживаемость 40%, различий между режимами не выявлено. [Cunningham D, Starling N, Rao S. et al., 2008].
- *Этопозид* + *доксорубицин* + *фторурацил* = 2-летняя выживаемость 42% [Гарин А.М., Базин И.С., Нариманов М.Н., 2001].

Схемы адьювантной ХТ рака желудка

- **ЕАР** {*этопозид* (100 мг/м² в/в в 4, 5 и 6 дни + *доксорубицин* (20 мг/м² в/в в 1 и 7 дни) + *цисплатин* (40 мг/м² в/в инфузия во 2 и 8 дни) циклами по– 4 недели} = 5-летняя выживаемость больных РЖ стадии N₂ (метастазы в 7 и более ЛУ) – 42% (в контроле – 22%) [Гарин А.М., Базин И.С., Нариманов М.Н., 2001].
- **ЕСФ** (три цикла после операции и предшествовавших ей трех циклов неоадьювантной **ЕСФ**) = 5-летняя общая выживаемость – 36% в сравнении с 23% у больных, подвергшихся только операции [Cunningham D., Allum W.H., Stenning S.P. et al., 2006].
- *Капецитабин/фторурацил* в монорежиме.
- *Капецитабин* в метронномном режиме.
- *Митомидин* в/б (послеоперационное введение в брюшную полость) = медиана выживаемости 738 дней (в контроле – 515 дней) [Гарин А.М., Базин И.С., Нариманов М.Н., 2001].
- *Митомидин* в/б + *фторурацил* в/б (послеоперационное введение в брюшную полость) = 2-летняя выживаемость больных резектабельным РЖ – 38,7% (в контроле – 29,3%) [Гарин А.М., Базин И.С., Нариманов М.Н., 2001].
- *Оксалиплатин* (130 мг/м² в 1 день) + *капецитабин* (1000 мг/м² 2 раза в день в 1-14 дни), 6 циклов по 3 недели = 3-летняя общая выживаемость – 74% против 59% в группе только хирургического лечения [Bang Y.J., Kim Y.W., Yang H.K. et al., 2012].
- *Цисплатин* (60мг/м² в 1-й день) + *капецитабин* (1000 мг/м² 2 раза в день в 1-14 дни) 6 циклов по 3 недели = выживаемость без прогрессирования за три года – 78%. [Lee J., Lim do H., Kim S. et al., 2012].
- *Фторурацил* + *кальция фолинат* + *эпирубицин* = 5-летняя выживаемость 25% (в контроле – 13%) [Гарин А.М., Базин И.С., Нариманов М.Н., 2001].
- *Эпирубицин* (50 мг/м² или *доксорубицин* (40 мг/м² в 1 день) + *оксалиплатин* (130 мг/м² в 1 день) циклами по 3 недели + *капецитабин* (625 мг/м² 2 раза в день постоянно ежедневно) после дооперационной ХТ и хирургического лечения = общая выживаемость – 9,9 мес, выживаемость 1 год – 40%; различий между режимами не выявлено. [Cunningham D., Starling N., Rao S. et al., 2008]
- Интраперитонеальная гипертермическая химиоперфузия в группе 36 оперированных больных РЖ III и IV стадий = 3-летняя выживаемость 42,9%. В контрольной группе (36 пациентов, получивших оперативное лечение и системную ХТ) – 8,3% (p<0,05). Осложнения: абдоминальные боли. Гемотоксичность и гастроинтестинальная токсичность в основной группе были выражены меньше, чем в контрольной [Wu Q., Zheng R., Qin F., 2003].
- *Мелатонин* (3 мг за 30 мин до сна курсами весной с 1 марта по 31 мая и осенью с 1 сентября по 30 ноября) в группе 57 больных раком желудка без генерализации процесса = 30-месячная безрецидивная выживаемость

увеличилась с 43% до 70% [Ермаченков М.Н., Гуляев А.В., Анисимов В.Н.и др., 2012].

Адьювантная химиолучевая терапия рака желудка

- *Кальция фолинат* (20 мг/м² в/в в 1-5 дни) + *фторурацил* (425 мг/м² в/в в 1-5 дни) + через 28 дней после начала ХТ проводят ЛТ (РОД – 1,8 Гр, СОД – 45 Гр), одновременно с ЛТ (в 1-4 дни) и после ЛТ (в 1-3 дни) назначают {*кальция фолинат* (20 мг/м² в/в) + *фторурацил* (400 мг/м² в/в)}. Через месяц после окончания ЛТ проводят еще 2 цикла ХТ по схеме: *кальция фолинат* (20 мг/м² в/в в 1-5 дни) + *фторурацил* (425 мг/м² в/в в 1-5 дни) = медиана ПЖ – 42 мес; в группе больных, получавших только хирургическое лечение – 21 мес; выживаемость 3 года – соотв. 52% и 41% [Macdonald J.S., Smalley S.R., Benedetti J. et al., 2001]. Однако последний анализ в 2015 г показал, что частота рецидивов после данного режима терапии неприемлимо высокая [Bruixola G., Segura Á., Díaz-Beveridge R. et al., 2015].
- *Оксалиплатин* (130 мг/м² в/в в 1 день) + *капецитабин* (по 1000 мг/м² 2 раза в день внутрь в 1–14 дни) циклами по 3 недели, проводится 1 цикл + ЛТ с длительной инфузией *фторурацила*, далее еще 2 цикла = выживаемость без прогрессирования – 36 мес, 3-летняя общая выживаемость – 61,6% [Leong T., Joon D.L., Willis D. et al. 2011].
- *Цисплатин* (60 мг/м² в 1 день) + *капецитабин* (1000 мг/м² 2 раза в день) в 1-14 дни циклами по 3 недели; 2 цикла +ЛТ+ 2 цикла= значительно увеличивает время до прогрессирования у больных с D2 лимфодиссекцией [Yu J.I., Lim do H., Ahn Y.C. et al., 2015].

ХТ комбинированная метастатического рака желудка

- **DCF** {*доцетаксел* (75 мг/м² в/в в 1 день) + *цисплатин* (75 мг/м² в/в в 1 день) + *фторурацил* (375 мг/м² в/в 3-часовая инфузия в 1, 2 и 3 дни) + *кальция фолинат* (20 мг/м² в/в в 1, 2 и 3 дни перед фторурацилом)}.
- **DCF** в равнении с **CF** {*цисплатин* + *фторурацил*} = соотв. 39% и 23% Рм у больных распространенным РЖ. Время до прогрессирования – 5,2 и 3,7 мес, медиана ПЖ – 10,2 и 8,5 мес (p<0,006). Частота осложнений – 82% и 81%, но тяжелая нейтропения чаще при **DCF** [Webb A., Cunningam D., Scarffe J.N. et al., 1997].
- **DCF** в сравнении с **DC**, **ECF** и **PF** = преимущество DCF [Moiseyenko V., Ajan J., Tjulandin S.A. et al., 2003; Roth A.D., Maibach R., Falk S. et al., 2004].
- **DP** {*доцетаксел* (60-75 мг/м² в 1 день) + *цисплатин* (60-80 мг/м² в 1 день) циклами по 4 недели} = 25-53% Рм, медиана ПЖ – 44 недели.
- **ECF** {*эпирубицин* (50 мг/м² в/в 1 день каждые 3 недели) + *цисплатин* (60 мг/м² в/в в 1 день каждые 3 недели) + *фторурацил* (200 мг/м²/сутки в/в постоянная инфузия в течение 18-21 недель} в сравнении со схемой FAMTX = соотв. 46% и 21% Рм в группах из 126 и 130 больных метастатическим РЖ. Продолжительность жизни – соотв. 8,7 и 6,1 мес [Webb A., Cunningham D., Scarffe J.F., 1997].
- **ELF** {*этопозид* (120 мг/м² в/в в 1-3 дни) + *кальция фолинат* (30 мг/м² в/в в 1-3 дни) + *фторурацил* (500 мг/м² в/в струйно в 1-3 дни); периодичность циклов 4 недели} = 9% Рм, ПЖ – 7,2 мес [Vanhoef U., Rougier P., Wilke H. et al., 2000].
- **ELF** + *оксалиплатин* (100 мг/м² в 1 день) = 51% Рм в группе 39 больных распространенным РЖ.. Время до прогрессирования – 5,8 мес, общая ПЖ – 8,2 мес [Pan H.-M., Zhu F., Lou Y. et al., 2004].

- **FOLFOX-4** {оксалиплатин (85 мг/м² 2-часовая инфузия в 1 день) + кальция фолинат (200 мг/м² 2-часовая инфузия в 1 и 2 дни перед фторурацилом) + фторурацил (400 мг/м² струйно в 1 и 2 дни, а затем 600 мг/м² 22-часовая инфузия в 1 и 2 дни)} с оценкой после двух 2-недельных циклов в группе 42 больных распространенным РЖ = 20 (47,6%) Рм, в т.ч. 2 полные Рм и 18 – частичных. Из ранее нелеченных 22 пациентов Рм были достигнуты у 13 (59,1%); а из 20 больных, ранее получавших терапию – у 7 (35%). Основные проявления токсичности – нейропатия, миелодепрессия, тошнота и рвота [Huang P., Wang R., Lu K. et al., 2004].
- **FOLFOX-6** {оксалиплатин (100 мг/м² в 1 день) + кальция фолинат (400 мг/м² 2-часовая инфузия в 1 день) + фторурацил (400 мг/м² 10-минутная инфузия после кальция фолинат в 1 день + 3000 мг/м² 46-часовая инфузия) циклами по 2 недели} = 44,9% Рм после первой линии ХТ у 54 больных РЖ. Токсичность 3-4 ст.: нейтропения (38%), анемия (11%), нейропатия (21%) [Louvot C., 2002].
- **FPL** {фторурацил (750 мг/м² в 1-5 дни) + кальция фолинат (20 мг/м² в 1-5 дни) + цисплатин (70 мг/м² в 1 день); периодичность циклов – 4 недели} = 50% Рм в среднем после 2,6 циклов в группе 15 больных распространенным и рецидивным РЖ. Основной побочный эффект – мукозиты [Murata A., Shiosaki H., Mori T. et al., 1994].
- **IFL** {иринотекан (80 мг/м² в/в) + фторурацил (2000 мг/м² в/в инфузия в течение 22 ч) + кальция фолинат (500 мг/м² в/в 2-часовая инфузия), еженедельно 6 недель с повтором после недельного перерыва} в сравнении со схемой IP = соотв. 39% и 28% Рм [Pozzo C., Bugat R., Peschel C. et al., 2001].
- **ILF** {иринотекан (80 мг/м²) + кальция фолинат (500 мг/м² в течение 2 часов) + фторурацил (2000 мг/м² 22-часовая инфузия после иринотекана и кальция фолинат один раз в неделю в течение 6 недель} = 40% Рм в группе 74 больных. Медиана времени до прогрессирования – 6,5 мес, медиана ПЖ – 10,7 мес. Схема менее токсична, чем комбинация иринотекан + цисплатин [Pozzo C., Buggart R., Peschel C. et al., 2001].
- **IP** {иринотекан (200 мг/м² в/в в 1 день) + цисплатин (60 мг/м² в/в в 1 день); периодичность циклов – 3 недели} = 28% Рм [Pozzo C., Bugat R., Peschel C. et al., 2001].
- **LFOE** {кальция фолинат (150 мг/м² в/в в 1-5 дни) + фторурацил (375 мг/м² постоянная 120-часовая инфузия) + оксалиплатин (80-100 мг/м² в/в в 1 день) + этирубицин (60 мг/м² в/в в 1 день); периодичность циклов – 3-4 недели} в качестве ХТ первой линии = Рм у 11 (61,1%) из 18 больных распространенным раком желудка, в т.ч. у 1 (5,6%) больного – полная Рм. Осложнения 3-4 ст.: лейкопения – 22,2%, тромбоцитопения – 22,2%, алопеция – 72% [Yang X., Song S., Chen Z., 2002].
- **PELF** {цисплатин (40 мг/м² в 1 и 5 дни) + этирубицин (30 мг/м² в 1 и 5 дни) + кальция фолинат (100 мг/м² в 1 и 4 дни) + фторурацил (300 мг/м² в 1 и 4 дни), периодичность циклов – 4 недели} = 13% полных Рм + 38% частичных Рм, выживаемость 1 год – 31%, 2 года – 16% [Cocconi G., Garlini P., Gamboni A. et al., 2001].
- **PF** {цисплатин (100 мг/м² в/в в 1 день) + фторурацил (1000 мг/м² в/в инфузия в 1-5 дни); периодичность циклов – 4 недели} = 20% Рм в группе 44 больных метастатическим РЖ, ПЖ – 7,2 мес [Vanhoefer U., Rougier P., Wilke H. et al., 2000].
- **PFLT** {цисплатин (50 мг/м² в 8 и 29 дни) + фторурацил (2 г/м² 24-часовая инфузия в 1, 8, 15, 29 и 36 дни) + кальция фолинат (500 мг/м² 2-часовая инфузия перед фторурацилом) + паклитаксел (175 мг/м² 3-часовая инфузия в 1

- и 22 дни); периодичность циклов – 6 недель} = 12% полных Рм + 46% частичных Рм у 40 больных РЖ, медиана ПЖ – 14 мес [Kollmannsberger С., Quietzsch D., Haag С. et al., 2000].
- **РФТ** {цисплатин (75-100 мг/м²) + фторурацил (600-700 мг/м²/день 96-часовая инфузия) + паклитаксел (25-30 мг/м²/день 96-часовая инфузия)} = 70% Рм в группе 46 больных РЖ, медиана ПЖ – 7,5 мес [Chun H., Puccio С., Olson С. et al., 2000].
 - **ТС** (или **ТР**) {доцетаксел (75 мг/м² в/в в 1 день) + цисплатин (75 мг/м² в/в в 1 день); периодичность циклов – 3 недели} = 35% Рм, время до прогрессирования – 5,0 мес [Van Cutsem E.J.D., Ajani J., Tjulandin S. et al., 1997].
 - **ТСФ** в сравнении с **ТХ** {доцетаксел + капецитабин} = соотв. 44% и 20% Рм, медиана времени до прогрессирования – 5,5 и 3,7 мес. Осложнения 3 ст.: диарея – 9% и 3%, ладонно-подошвенный синдром – 6% и 0%, фебрильная нейтропения – 6% и 0% [Tebbutt N. et al., 2006].
 - **ТСФ** в сравнении с цисплатин (100 мг/м² в/в в 1 день) + фторурацил (1000 мг/м² в/в суточная инфузия в 1-5 дни) с периодичностью циклов 4 недели = Рм соотв. у 36% и 20,5% (p=0,012), в т.ч. полные Рм – 2,7% и 2,7%. Время до прогрессирования – 5,2 и 3,7 мес (p=0,0008), медиана ПЖ – 10,2 и 8,5 мес (p=0,0064) [Ajani J., Van Cutsem E.J.D., Moiseyenko V.M. et al., 2003].
 - **ТСФ** в сравнении с цисплатин + фторурацил соотв. в группах 111 и 112 больных распространенным РЖ = Рм соотв. у 39% и у 23% пациентов (p=0,012), СПЖ – соотв. 10,2 и 8, 5 мес (p=0,00064) [Ajani J.A., Van Cutsem E., Arbruck S., 2003].
 - **ТЕФ** {доцетаксел (75 мг/м²) + эпирубицин (50 мг/м²) + фторурацил (500 мг/м²) один раз в 3 недели} = 29% Рм + 21% стабилизаций, выживаемость 1 год – 50% [Murad A.M., Vinholes J., Skare N. et al., 2002].
 - **ТФР** {доцетаксел (80 мг/м² в 1 день) + фторурацил (300 мг/м² во 2-4 дни) + цисплатин (60 мг/м² в 5 день); периодичность циклов – 3 недели} = 46,6% Рм [Гарин А.М., Базин И.С., Нариманов М.Н., 2001].
 - **ТР** (или **ТС**) {доцетаксел (75 мг/м²) + цисплатин (75 мг/м²) в 1 день 3-недельных циклов} = 36% Рм в группе 85 больных распространенным РЖ, медиана ПЖ – 9-19,4 мес [Kettner E., Ridvelski K., Keiholz U. et al., 2001].
 - **ТР** {доцетаксел (60 мг/м²) + цисплатин (60-80 мг/м²) в 1 день 3 недельных циклов} = 25% Рм в группе 34 больных распространенным РЖ [Matsumoto S., Ohtsu A., Sato T. et al., 2001].
 - **ТРФ** {доцетаксел (75 мг/м² в 1 день) + цисплатин (75 мг/м² в 1 день) + фторурацил (750 мг/м² в 1-5 дни) циклами по 3 недели} в сравнении с **ТР** {доцетаксел (75 мг/м²) + цисплатин (75 мг/м²) в 1 день 3-недельного цикла} = соотв. 52% и 45% Рм, время до прогрессирования – 5,2 и 3,7 мес, медиана ПЖ 10,2 и 8,5 мес, выживаемость 1 год – 44% и 32%. В группах 29 и 31 пациент [Ajani J.A., Fodor M., van Cutsem E. et al., 2000].
 - **ТРФ1** {доцетаксел (80 мг/м² в 1 день) + цисплатин (60 мг/м² в 5 день) + фторурацил (300 мг/м² во 2-4 дни); периодичность циклов – 3 недели} = 48% Рм, стабилизация – 20%, время до прогрессирования – 22 недели, медиана ПЖ – 10,4 мес, выживаемость 1 год – 26,6% [Гарин А.М., Гарин И.С., 2006].
 - **ТРФЛ** {паклитаксел (120-140 мг/м² в/в в 1 день) + цисплатин (70-75 мг/м² в/в во 2 день) + фторурацил (300-400 мг/м² в/в в 1-5 дни) + кальция фолинат (20-25 мг в/м в 1-5 дни)} = частичные Рм у 28 (52,8%) из 53 больных распространенным РЖ, средняя продолжительность Рм – 5,5±2,1 мес [Платинский Л.В., Брюзгин В.В., Блюменберг А.Г. и др., 2003].

- **ХР** {*капецитабин* (2000 мг/м² в 1-14 дни) + *цисплатин* (20 мг/м² в 1-5 дни); периодичность циклов – 3 недели} = 43% Рм + 50% стабилизаций.
- *Доцетаксел* (36 мг/м² в/в в 1, 8 и 15 дни) + *капецитабин* (625 мг/м² внутрь в 5-18 дни) циклами по 4 недели = полные Рм у 3 (7,8%) из 38 больных распространенным РЖ, частичные Рм – у 5 (13%) больных. Медиана времени до прогрессирования – 5,4 мес, медиана ПЖ – 7,7 мес. Переносимость удовлетворительная, редкие осложнения – миелодепрессия, диарея и ладонно-подошвенный синдром [Orditura M., Martinelli E., Galizia G., 2006].
- *Доцетаксел* (75 мг/м² в 1 день) + *капецитабин* (1000 мг/м²/сутки 2 раза в день в 1-14 дни) циклами по 3 недели = 55,2% Рм, 36,8% стабилизаций, медиана ПЖ – 9,5 мес [Thuss-Patience A. et al., 2006].
- *Доцетаксел* (60 мг/м² в/в 1 раз в 3 недели) + *цисплатин* (60 мг/м² 1 раз в 3 недели) + *капецитабин* (2250 мг/м² в 1-14 дни) циклами по 28 дней = 67,5% Рм при ХТ первой линии, время до прогрессирования – 7,7 мес [Kang Y.-K., Kim H.-M., Chang M.-H. et al., 2004].
- *Доцетаксел* (60 мг/м² в/в 1-часовая инфузия в 1 день) + *цисплатин* (60 мг/м² в/в 2-часовая инфузия в 1 день после *доцетаксела*); не менее 3 циклов по 3 недели = 26,7% Рм в группе 30 больных распространенным РЖ. Медиана времени до прогрессирования – 4,5 мес, лейкопения 3-4 ст. – 26,7% [Kunasaki C., Imada T., Yamada R. et al., 2005].
- *Доцетаксел* (75 мг/м² в 1 день) + *цисплатин* (75 мг/м² в 1 день) циклами по 3 недели = 33% Рм (в т.ч. 7% полных Рм), время до прогрессирования – 5 мес, ПЖ – 10,4 мес [Ridwelski K., Gebauer T., Falke J. et al., 2001].
- *Иринотекан* (200 мг/м²) + *цисплатин* (60 мг/м²) один раз в 3 недели = 34% Рм в группе 72 больных, медиана времени до прогрессирования – 4,5 мес, медиана ПЖ – 6,9 мес [Поззо К., 2001].
- *Иринотекан* (65 мг/м² – ранее нелеченным больным или 50 мг/м² – ранее леченным больным) + *цисплатин* (30 мг/м²) один раз в неделю в течение 4 недель; периодичность циклов – 6-недель = 50-55% Рм у больных РЖ и гастроэзофагеальным раком. Вследствие высокой токсичности (диарея и нейтропения), авторы рекомендуют вводить препараты один раз в неделю в течение 2 недель циклами по 3 недели и дозу *цисплатина* снизить до 25 мг/м² или 20 мг/м² в неделю [Ajani J.A., Fairweather J., Pisters P. et al., 2000].
- *Иринотекан* (70 мг/м² в 1 и 14 дни) + *цисплатин* (75 мг/м² в 1 день) циклами по 3 недели в сравнении с *доцетаксел* (75 мг/м² в 1 день) + *цисплатин* (75 мг/м² в 1 день) циклами по 4 недели = соотв. 34,1% и 42,4% Рм; полные Рм – соотв. у 4 из и у 2 из больных. Время до прогрессирования – соотв. 6,7 и 5,9 мес., общая ПЖ – соотв. 15,2 и 9,9 мес. В подгруппах соответственно 41 и 33 больных метастатическим или рецидивным РЖ. Выраженная тромбоцитопения – соотв. 14,6% и 0%, периферическая нейропатия – соотв. 12,2% и 42,4% [Bang S., Song S.Y., Park B.K. et al., 2004].
- *Капецитабин* (800 мг/м² внутрь два раза в сутки в 1-14 дни) + *наклитаксел* (175 мг/м² в 1 день) циклами по 3 недели до прогрессирования = 53% Рм, 25% стабилизаций, время до прогрессирования – 5,3 мес, медиана ПЖ – 14,6 мес [Kang J.-K., Kim H.-M., Chang M.-H. et al., 2004].
- *Капецитабин* (1250 мг/м² два раза в сутки в 1-14 дни) + *цисплатин* (60 мг/м² в 1 день) циклами по 3 недели = 68% Рм [Kim T., Ahn J., Lee J. et al., 2001].
- *Капецитабин* (1000 мг/м² внутрь два раза в сутки в 1-14 дни) + *цисплатин* (60 мг/м² в 1 день) + *эпирубицин* (50 мг/м² в 1 день) циклами по 3 недели = 39% Рм [Evans T.R., Paul J., McInnes A. et al., 2001].

- *Карбоплатин* (300 мг/м² в 1-3 дни) + *этопозид* (100 мг/м² в 1-5 дни) циклами по 4 недели = Рм у 10 (28%) из 36 больных [Jeremic B., Acimovic L., Matovic M., 1993].
- *Оксалиплатин* (130 мг/м² в 1 день) + *доцетаксел* (60 мг/м² в 1 день) циклами по 3 недели = 38% Рм и 52% стабилизаций, медиана времени до достижения Рм – 1,3 мес, медиана длительности Рм – 4,6 мес, медиана ПЖ – 9,2 мес [Richards D.A. et al., 2006].
- *Оксалиплатин* (85 мг/м²) + *иринотекан* (200 мг/м²) через 3 недели = около 50% Рм в группе 29 ранее нелеченных больных распространенным РЖ. Время до прогрессирования – 5,5 мес, общая ПЖ – 8,5 мес [Souglakos J. et al., 2004].
- *Оксалиплатин* (100 мг/м² в/в 3-часовая инфузия в 1 день) + *капецитабин* (1650 мг/м²/день в 1-14 дни) от 2 до 6 циклов по 3 недели = частичные Рм у 6 (30%) и стабилизация у 8 (40%) из 20 больных распространенным РЖ. Медиана времени до прогрессирования – 4,5 мес, медиана общей ПЖ – 8,3 мес [Su A., Wang X., Xiao L., Zhang X., 2005].
- *Оксалиплатин* (85 мг/м² 2-часовая инфузия) + *кальция фолинат* (500 мг/м² 2-часовая инфузия) + *фторурацил* (2600 мг/м² 24-часовая инфузия) через каждые 2 недели = 43% Рм, общая ПЖ – 9,6 мес. В группе 41 больной распространенным РЖ [Al-Batran S.E., Atmaca A., Hegelwisch-Becker S. et al., 2004].
- *Оксалиплатин* (130 мг/м² в/в 2-часовая инфузия в 1 день) + *кальция фолинат* (200 мг/м² в/в 1-часовая инфузия в 1-5 дни) + *фторурацил* (350 мг/м² в/в 4-часовая инфузия в 1 день) циклами по 3 недели = Рм у 12 (42,9%) из 28 больных распространенным РЖ (в том числе в 1 случае – полная Рм, в 10 – стабилизация). Осложнения: миелодепрессия, тошнота, рвота и нейросенсорная токсичность [Zhai Y., Zheng R., 2005].
- *Оксалиплатин* (60 мг/м² 2-часовая инфузия один раз в 2 недели) + *кальция фолинат* (100 мг/м² 2-часовая инфузия еженедельно) + *фторурацил* (1,5-2,0 г/м² 2-часовая инфузия еженедельно после кальция фолинат).
- *Оксалиплатин* (130 мг/м² в 1 день) + *кальция фолинат* (200 мг в 1-5 дни) + *фторурацил* (500 мг в 1-5 дни) + *этопозид* (100 мг в 1-5 дни) = 64% Рм, общая ПЖ – 11,5 мес [Zhang W.M. et al., 2003].
- *Оксалиплатин* (130 мг/м² в 1 день) + *ралтитрексед* (3 мг/м² в 1 день) циклами по 3 недели = 35,7% Рм и 19% стабилизаций в группе 47 больных распространенным РЖ, медиана ПЖ – 5,9 мес [Chasun J.L. et al., 2004].
- *Оксалиплатин* (40 мг/м²) + *фторурацил* (500 мг/м²) + *кальция фолинат* (250 мг/м²) еженедельно в течение 8 недель = 47% Рм (полные Рм у 2 + частичные Рм у 6 из 17 больных старше 70 лет), время до прогрессирования – 5,9 мес [Santini D. et al., 2004].
- *Оксалиплатин* (130 мг/м² в 1 день) + *этирубицин* (50 мг/м² в 1 день) + *капецитабин* (2000 мг/м²/день в 1-14 дни) циклами по 3 недели в сравнении с *цисплатин* + *фторурацил* + *этирубицин* = соотв. 52% и 31% Рм [Sumpter K.A. et al., 2003].
- *Паклитаксел* (135 мг/м² в/в 3-часовая инфузия) + *кальция фолинат* (200 мг/м² в/в 2-часовая инфузия) + *фторурацил* (375 мг/м² в/в 10-минутная инфузия (после кальция фолинат) и последующая 120-часовая инфузия 3000 мг/м²) циклами по 3 недели = 46,2% Рм в группе 26 больных распространенным РЖ, в т.ч. 7,7% полных Рм. Осложнения – нейтропения, тошнота, рвота, мукозиты, артралгии, миалгии и кардиотоксичность – редкие, умеренно выраженные [Huang J., Liu D., Zheng M., Ling Z., 2005].

- *Паклитаксел* (80 мг/м² в 1, 8 и 15 дни) + *кальция фолинат* (500 мг/м² во 2, 9 и 16 дни) + *фторурацил* (2600 мг/м² в 24-часовая инфузия во 2, 9 и 16 дни) = 70% и 31% Рм, соотв., в группах ранее нелеченных или ранее получавших ХТ больных. Медиана ПЖ – 13 мес [Kuo S., Hsu C., Yen K. et al., 2000].
- *Паклитаксел* (175 мг/м² в 1 день с премедикацией) + *кальция фолинат* (200 мг/м² 2-часовая инфузия в 1 и 2 дни) + *фторурацил* (400 мг/м² струйно в 1 и 2 дни, затем 1200 мг/м²/день капельно 48-часовая инфузия) циклами по 3 недели в группе 55 больных распространенным РЖ = 45% Рм после 2-3 циклов. Уменьшение выраженности болевого синдрома – у 86,6% из 35 больных. Нейтропения ≥ 3 ст. – 11%; тошнота и рвота – 44% [Wen Lu, Wang Yu-cheng, 2007].
- *УФТ** (200-300 мг/м² внутрь во 2-22 дни) + *кальция фолинат* (90 мг/день внутрь во 2-22 дни) + *паклитаксел* (30-200 мг/м² в 1 день) + *карбоплатин* (100-500 мг/м² или AUC 4-6 в 1 день) циклами по 4 недели = частичные Рм у 6 и стабилизация – у 4 больных раком пищевода и желудка [Jafferhusen A.A., 2004].
- *УФТ** (300 мг/м² внутрь в 1-21 дни) + *оксалиплатин* (115 мг/м² в 1 и 15 дни) циклами по 4 недели = 51% Рм, медиана ОВ – 8,3 мес [Sato, 2000].
- *УФТ** (400 мг/м² внутрь в 1-21 дни) + *цисплатин* (80 мг/м² в 1 день) циклами по 4 недели = 46% ОО, медиана ОВ – 13,5 мес.
- *УФТ** + *цисплатин* + *эпирубин* + *кальция фолинат* = 54% Рм, ПЖ – 10 мес [Kim S., Yeul H., Syin F. et al., 2000].
- *Фторурацил* (250-600 мг/м²) + *кальция фолинат* (100 или 200 мг за 20 мин до *фторурацила*) один раз в неделю струйно = 33% Рм (у 3 из 9 больных РЖ) [Carlsson G., Odin E., Larsson P.-A. et al., 1997].
- *Фторурацил* (30 мг/кг/24 ч в течение 48 ч) + *метотрексат* (100 мг/м² за 3 ч до *фторурацила*) + *кальция фолинат* (по 15 мг через каждые 6 ч во время инфузии *фторурацила* и в течение 5 последующих дней) = 50% Рм [Kawado K. et al., 1995].
- *Фторурацил* (350 мг/м²/день постоянная инфузия в 1-8 дни) + *цисплатин* (6,5 мг/м²/день постоянная инфузия в 1-8 дни) + *паклитаксел* (40 мг/м² в 1-8 дни) циклами по 4 недели в группе 39 больных распространенным РЖ, ранее получавших ХТ = 17,9% Рм; медиана времени до прогрессирования – 6,4 мес, медиана ПЖ – 8,2 мес; осложнения 3-4 ст.: нейтропения – 7,6%, слабость – 5,1%, анорексия – 7,6% [Yamaguchi K., Nakagawa S., Yabusaki H. et al., 2007].
- *Цисплатин* (30 мг/м² 30-минутная инфузия) + *иринотекан* (50 мг/м² 90-минутная инфузия после *цисплатина*) в 1, 8 и 15 дни циклами по 4 нед с премедикацией *дексаметазоном* в/в и *гранисетроном* в/в (в качестве антиэметиков), *атропином* 0,6 мг п/к и *лоперамидом* внутрь (для предупреждения диареи) в группе 38 больных РЖ IV стадии = 42% ЧР, медиана времени до прогрессирования – 15 недель, медиана ОВ – 42 недели. Гемотоксичность 3-4 ст. – 26%, диарея 3-4 ст. не зарегистрирована [Lim W.-T., Lim S.-T., Wong N.-S., Koо W.-H., 2003].
- *Цисплатин* (20 мг/м²/день в течение 5 дней) + *фторурацил* (800 мг/м²/день 5-дневная постоянная инфузия) + *дипиридамол* (4 мг/кг/день) = 43% Рм [Kohnoe S., Maehara Y., Okada Y. et al., 1994].
- *Цисплатин* (15 мг/м²/день в 1-5 дни) + *фторурацил* (450 мг/м²/день во 2-6 дни) + *кальция фолинат* (100 мг/день в 1-6 дни), 2 цикла по 4 недели = ЧР у 5 (38%) из 14 больных РЖ и колоректальным раком [A. Yukiko, 1994].
- *Цисплатин* (50 мг/м²/день в 8 и 29 дни) + *фторурацил* (2000 мг/м²/день 24-часовая инфузия в 1, 8, 15, 29 и 36 дни) + *кальция фолинат* (500 мг/день перед

- введением *фторурацила*) + *наклитаксел* (175 мг/м² в 1 и 22 дни) = 58% Рм, в т.ч. 12% полных Рм, медиана ПЖ – 14 мес [Kollmannsberger C., 2000].
- *Цисплатин* (60 мг/м² в 1 день через каждые 3 недели) + *фторурацил* (200 мг/м² 24-часовая или 4-6-часовая инфузия в 1 день один раз в неделю в течение 18-21 недель) + *эпирубицин* (50 мг/м² в 1 день через каждые 3 недели).
 - *Цисплатин* + *фторурацил* + *эпирубицин* в сравнении с *цисплатин* + *капецитабин* + *эпирубицин* и с *оксалиплатин* + *фторурацил* + *эпирубицин* = соотв. 31%, 35% и 33% Рм [Sumpter K.A. et al., 2003].
 - *Эпирубицин* (60 мг/м² в/в 30-минутная инфузия в 1 день) + *доцетаксел* (75 мг/м² в/в 1-часовая инфузия в 1 день через 1 ч после *эпирубина*) циклами по 3 недели с премедикацией *преднизолоном* (50 мг/день в 1-4 дни), антиэметической профилактикой и применением *рчГ-КСФ* в 3-9 дни = 17% Рм, 30% стабилизаций; в группе 81 больной распространенным РЖ. Медиана ПЖ при использовании в качестве ХТ первой линии – 12 мес, ХТ второй линии – 5 мес, выживаемость 1 год – соотв. 50% и 22% [Nguyen S., 2006].
 - *Эпирубицин* (40 мг/м² в 1 и 2 дни) + *фторурацил* в сравнении с МХТ *Фторурацилом* = соотв. 41% и 20% Рм [Wils J.A., 1986].
 - *S-1** (внутри 2 раза в сутки в 1-14 дни) + *иринотекан* (в 1 и 15 дни) = Рм у 13 (54,2%) из 24 больных распространенным РЖ; медиана ПЖ – 581 день; медиана переносимой дозы *иринотекана* – 125 мг/м² [Komatsu Y., 2004].
 - *S-1** (80 мг/м²/день внутри два раза в сутки в 1-14 дни каждого 4-недельного цикла) + *цисплатин* (60, 70 или 80 мг/м² в/в 2-часовая инфузия в 500 мл 0,9% р-ра натрия хлорида в 8 день цикла); 4 недельные циклы до прогрессирования = частичные Рм у 8 (73%) из 11 больных распространенным РЖ. Токсичность (лейко- и нейтропения, тошнота и анорексия) была умеренной; оптимальная доза *цисплатина* при комбинации с *S-1* – 70 мг/м² [Sato Y., Kondo H., Honda K. et al., 2005].

МХТ рака желудка

- *Доксорубицин* = 15-25% Рм [Graubner, 1988; Preusser P. et al., 1989].
- *Доцетаксел* = 21% Рм [Karpeh M.S. et al., 2001].
- *Доцетаксел* (75-100 мг/м² в/в в 1 день циклами по 3 недели) = ОВ – 5,2 мес [Marshall A., 2014].
- *Иринотекан* = 33% Рм у первичных больных распространенным РЖ, 20% Рм при рецидиве [Futatsuki K., Wakui A., Nakao I. et al., 1994].
- *Иринотекан* = 40-50% Рм у ранее нелеченных и 25-35% – у ранее леченых пациентов [David A., 2005].
- *Иринотекан* (250-350 мг/м² в/в 1 день циклами по 3 недели) = 53% стабилизаций [Thuss-Patience P.C. et al., 2011].
- *Иринотекан* (150-180 мг/м² в/в 1 день циклами по 2 недели) = ОО – 17,2%, время без прогрессирования – 2,2 мес, ОВ – 5,8 мес. [Sym S.J. et al., 2013]
- *Иринотекан* (125 мг/м² в/в в 1 и 8 дни циклами по 3 недели) = ВБП – 4 мес [Fuchs C.S., Moore M.R., Harker G. et al., 2003].
- *Капецитабин* (828 мг/м² два раза в сутки в 1-21 дни циклами по 4 недели) = 20% Рм (в т.ч. 24% Рм у ранее нелеченных больных) после одного цикла ХТ у больных распространенным РЖ [Koizumi W., Taguchi T., 2001].
- *Капецитабин* (2500 мг/м²/сут внутри в 2 приема в 1-14 дни, каждые 3 недели) = ОО – 34%, ПЖ без прогрессирования – 3,2 мес, ОВ – 9,5 мес [Hong Y.S., 2004].
- *Капецитабин* (по 500 мг/м² 2 раза в сутки в метрономном режиме) = продление ПЖ при генерализованных формах до двух лет [Miger J., Holmqvist A., Sun X.F., Albertsson M., 2014].

- *Капецитабин* (по 500 мг/м² 2 раза в сутки в метрономном режиме = общий ответ – 20,9%, ВВП – 3,6 мес, ОБ – 7,6 мес [He S., Shen J., Hong L. et al., 2012].
- *Паклитаксел* (210 мг/м² 3-часовая инфузия каждые 3 недели) = 20% Рм у ранее получавших ХТ и 26% – ранее нелеченных больных (в группе 58 больных РЖ) [Ohtsu A., Shirao K., Miyata Y. et al., 2000].
- *Паклитаксел* (80 мг/м² в/в еженедельно) = общий ответ – 13% [Ilson DH, Wadleigh R.G., Leichman L.P., Kelsen D.P., 2007]
- *УФТ* = 28% [Karpen M.S., Kelsen D.P., Tepper J.E., 2001].
- *Фторафур* (внутри) = 19% Рм [Karpen M.S., Kelsen D.P., Tepper J.E., 2001].
- *Фторурацил* (800 мг/м²/сут в виде постоянной инфузии в течение 5 суток) = общий ответ – 11%, ПЖ без прогрессирования – 1,9 мес, ОБ 1 год – 28% [Ohtsu A., Shimada Y., Shirao K. et al., 2003]
- *Цисплатин* = 25% Рм у больных, ранее получавших ХТ [Graubner M., 1988].
- *Эпирубицин* (50 мг/м² в 1 и 2 дни цикла) = до 27% Рм [Wils J.A., 1986].
- *Этопозид* (50 мг/м² внутрь с 1 по 21 день), повторение введений через каждые 4 недели = 19% Рм у первичных больных РЖ.
- *S-1** (80 мг/м² 2 раза в сутки в 1-28 дни циклами по 42 дня) в группе 69 больных РЖ IV стадии в сравнении группой из 41 пациента, получавшего другие препараты (*УФТ*, *фторурацил*, *метотрексат* + *фторурацил*, *фторурацил* + *цисплатин*, *паклитаксел*) = соотв. 27% и 19% частичных Рм, медиана ОБ – соотв. 429 и 236 дней. Благоприятными прогностически факторами, определявшими более высокую выживаемость, были хорошее общее состояние, единичный метастатический очаг и использование в лечении рецидивов 2-ой и 3-ей линий ХТ. Токсичность *S-1*: лейкопения (39,1%), нейтропения (24,6%), нейтропения 3 ст. – 4,4%), анемия (24,6%), тромбоцитопения (10,1%), диарея (5,7%), анорексия (5,7%) и тошнота (5,7%) [Spitara K., Ishiguro A., Munakata M. et al., 2006].

Таргетная терапия рака желудка

- *Рамицирумаб** (8 мг/кг в/в в 1 и 15 дни) + паклитаксел (80 мг/м² в/в в 1, 8 и 15 дни) циклами по 3 недели = ОБ – 9,6 мес против 7,4 мес в группе ХТ [Wilke H., Muro K., Van Cutsem E. et al., 2014].
- *Трастузумаб* (8 мг/кг в/в в 250 мл 0,9% *p-ра* натрия хлорида течение 90 мин в 1 день первого цикла, затем по 6 мг/кг в 1 день всех последующих циклов; *трастузумаб* можно вводить п/к в фиксированной дозе 600 мг в 5 мл) + *капецитабин* (2000 мг/м²/день внутрь по 1000 мг/м² утром и вечером через 30 мин после еды в 1-14 дни) + *цисплатин* (80 мг/м² в/в 2-час инфузия в 1000 мл 0,9% *p-ра* натрия хлорида в 1 день) циклами по 3 нед у больных HER2+ РЖ = общая выживаемость – 13,8 мес [Bang Y.J., 2010].

РАК ЖЕЛЧНОГО ПУЗЫРЯ И ВНЕПЕЧЕНОЧНЫХ ЖЕЛЧНЫХ ПРОТОКОВ

С.А. Проценко, Д.Х. Латипова, М.А. Бланк, О.А. Бланк,
А.Г. Кудайбергенова, Т.Ю. Семиглазова

Рак желчного пузыря – изменения стадирования в AJCC 8th коснулись стадии T2, которую рекомендовано разделять на T2a опухоль локализуется на перитонеальной стороне и T2b опухоль располагается на печеночной стороне.

Таблица - Классификация опухолей желчного пузыря и внепеченочных желчных ходов, ВОЗ, 2010

Код	Диагноз
8010	Карцинома in situ
8148	Билиарная интраэпителиальная неоплазия, (Bil IN 3)
8503	Внутрикистозная папиллярная неоплазия с интраэпителиальной неоплазией высокой степени
8470	Муцинозная кистозная неоплазия с интраэпителиальной неоплазией высокой степени
8140	Аденокарцинома
8140	Аденокарцинома билиарного типа
8144	Аденокарцинома интестинального типа
8140	Аденокарцинома желудочного типа
8480	Муцинозная аденокарцинома
8310	Светлоклеточная аденокарцинома
8490	Перстневидноклеточный рак
8070	Плоскоклеточный рак
8560	Аденосквамозный рак
8020	Недифференцированный рак
8246	Нейроэндокринный рак высокой степени злокачественности
8041	Мелкоклеточная нейроэндокринная карцинома
8244	Смешанная аденонейроэндокринная карцинома
8503	Внутрипротоковая папиллярная опухоль, ассоциированная с инвазивной карциномой
8470	Муцинозная кистозная опухоль, ассоциированная с инвазивной карциномой

По гистологическому строению рак желчного пузыря (РЖП) в 90% случаев представляет собой аденокарциному, реже встречаются плоскоклеточный рак и недифференцированный рак. Эта опухоль быстро прогрессирует, инвазирует в соседние органы, дает метастазы в регионарные ЛУ, печень. Пятилетняя выживаемость больных – около 5%, медиана выживаемости – от 3 до 8 мес. Радикальная операция – расширенная холецистэктомия, обеспечивающая выживаемость 5 лет – 64%, 10 лет – 44%, возможна, если опухоль не выходит за пределы слизистой и подслизистой.

В ХТ наиболее результативны *цисплатин, гемцитабин и капецитабин*. Рандомизированное клиническое исследование III фазы с включением сведений о 447 больных гепатобилиарным раком показало, что адьювантное лечение капецитабином после хирургического лечения увеличивает выживаемость на 15 месяцев по сравнению с одной операцией. Медиана общей выживаемости пациентов после хирургического лечения составила 36 месяцев; тогда как в группе «операция + адьювантный капецитабин» - 51 месяц [Primrose O., Fox F., Palmer D., 2017]. Безрецидивная выживаемость (DFS) составила 18 месяцев и 25 месяцев соответственно. В ряде исследований установлен положительный эффект фотодинамической терапии (ФТД) [Ortner M., 2011].

Рак внепеченочных желчных протоков чаще всего представлен аденокарциномами различной дифференцировки, реже – недифференцированным раком.

В AJCC 8th изменены правила стадирования Tis – теперь включается понятие карциномы in situ билиарная интраэпителиальная неоплазия высокой степени злокачественности, а также определения категорий T1 – инвазия опухоли менее 5мм, T2 – 5-12мм, T3 – более 12мм.

Холангиокарцинома, локализующаяся в области бифуркации желчных протоков, именуется **опухолью Клатскина** (см.)

ПХТ рака желчного пузыря и желчных протоков

- **AF** {доксорубицин (40-50 мг/м² в/в в 1 день) + фторурацил (500 мг/м² в/в в 1 и 8 дни); периодичность циклов – 4 недели}.
- **AF** {доксорубицин (40-50 мг/м² в 1 и 8 дни) + фторурацил (200 мг/м² в/в в 3-6 дни); периодичность циклов – 4 недели}.
- **ЕМОХ** {гемцитабин (1000 мг/м² в/в в 1 день) + оксалиплатин (100 мг/м² в/в 2-часовая инфузия во 2 день); периодичность циклов – 2 недели}.
- **FAM** {фторурацил (600 мг/м² в/в в 1, 8 и 15 дни) + доксорубицин (300 мг/м² в 1 и 29 дни) + митомицин (10 мг/м² в/в в 1 день); периодичность циклов – 8 недель}.
- **FAM** = 29% Рм [Harvey J.H., Smith F.P., Schein P.S., 1984].
- **GFP** {гемцитабин (1000 мг/м² 30-минутная инфузия в 1, 8 и 15 дни) + фторурацил (250 мг/м² в/в в 1-5, 8-12 и 22-26 дни) + цисплатин (5 мг в/в в 1-5, 8-12 и 22-26 дни) циклами по 28 дней} в группе 8 больных распространенной неоперабельной аденокарциномой желчного пузыря (n=6) или внутривнутрипеченочных желчных протоков (n=2) = частичные Рм у 3 из 8 пациентов (37,5%) и стабилизация у 3 больных (37,5%). После достижения ремиссии (2 больных) или стабилизации (1 больной) были осуществлены радикальные операции, и безрецидивный период составил около 24 мес. Медиана общей ПЖ – 23,5 мес, медиана длительности безрецидивного периода – 14,5 мес. Токсичность 3-4 ст., выражавшаяся в лейко-, тромбоцитопении и анемии, наблюдалась у 4 больных (50%) [Yamashita Y., Taketomi A., Fukuzawa K. et al., 2006].
- **XELOX** {капецитабин (750 мг/м² вечером в 1 день, 1500 мг/м²/день 2 раза в день утром и вечером ежедневно со 2 по 14 день и 750 мг/м² утром в 15 день) + оксалиплатин (100 мг в 200 мл 5% глюкозы в/в 2-часовая инфузия во 2 и 9 дни); периодичность циклов – 3 недели (очередной цикл начинается с 22 дня)}.
- **Гемцитабин** (1000 мг/м² в/в в течение 100 мин в 1 и 8 дни) + **капецитабин** (650 мг/м² внутрь в 1-14 дни) циклами по 3 недели у больных раком желчного пузыря (n=17) и холангиокарциномой (n=35) = у 6 больных лечение осложнилось токсичностью 4 ст.; у 7 больных (13%) были достигнуты подтвержденные и у 6 неподтвержденные частичные ремиссии; у 12 больных (23%) наблюдалась стабилизация; общая 6-месячная выживаемость – 55%, медиана выживаемости составила – 7 мес [Igbal S., Rankin C., Lenz H. et al., 2011].
- **Гемцитабин** (1000 мг/м² в/в 30-минутная инфузия в 1, 8 и 15 дни) + **кальция фолинат** (25 мг/м² в/в струйно в 1, 8 и 15 дни) + **фторурацил** (600 мг/м² в/в в 1, 8 и 15 дни после **кальция фолината**); периодичность циклов – 4 недели.
- **Гемцитабин** (1000 мг/м² в/в в 1, 8 и 15 дни) + **цисплатин** (75 мг/м² в/в в 1 день) циклами по 28 дней в лечении больных распространенным раком желчного пузыря (n=10), внутривнутрипеченочных (n=8) и внепеченочных желчных протоков (n=3) = частичные Рм у 7 (33,3%) пациентов, стабилизация – у 6 (28,6%); медиана ПЖ – 10,0 мес, медиана времени до прогрессирования – 5,3 мес, выживаемость 1 год – 32%. Токсичность 3-4 ст.: нейтропения (23,8%), анемия (20%), тромбоцитопения (15%), рвота (20%) [Park B.K., Song S.Y., Kim Y.J. et al., 2004].
- **Гемцитабин** (1000 мг/м² в 1, 8 и 15 дни) + **цисплатин** (40 мг/м² в 16 и 17 дни) циклами по 4 недели = 55% Рм, в т.ч. 2% полных Рм в группе 38 больных.

Медиана времени до прогрессирования – 6 мес. Медиана ПЖ зависит от непосредственного результата проведенного лечения (Рм, стабилизация или прогрессирование) и составляет 11, 8, и 3 мес соответственно [Misra S., Chaturvedi A., Misra N.C. et al., 2005].

- *Карбоплатин* (300 мг/м² в/в в 1 день) + *фторурацил* (400 мг/м² в/в в 1-4 дни) + *кальция фолинат* (25 мг/м² в/в в 1-4 дни) = 21% Рм (3 из 14 больных нерезектабельным раком желчных путей, в т.ч. полная Рм у 1 больного) + стабилизация у 4 больных [Sanz-Altamira P.M., Mazin Safar A., Stuart K.E., 1999].
- *Фторафур* + *доксорубин* + *кармустин* = 43% Рм [Hall S.W., Benjamin R.S., Murphy W.K. et al., 1979].
- *Фторурацил* (250-600 мг/м²) + *кальция фолинат* (100 или 200 мг за 20 мин до *фторурацила*) один раз в неделю струйно = 0% Рм у 3 больных раком желчного пузыря [Carlsson G., Odin E., Larsson P.-A. et al., 1997].
- *Фторурацил* (2000 мг/м²) + *кальция фолинат* (500 мг/м²) + *иринотекан* (80 мг/м²) один раз в неделю в течение 6 недель с последующим 2-недельным интервалом в сочетании с регионарной радиочастотной гипертермией по 1 ч 2 раза в неделю (в дни *иринотекан* вводился за 60-90 мин до гипертермии) = почти полный регресс опухолевых очагов после 7 мес лечения больной раком желчного пузыря с карциноматозом брюшины и метастазами в печени [Holzhauer P., 2004].
- *Фторурацил* + *кальция фолинат* + *митомин* = в 2 рандомизированных исследованиях установлена большая эффективность, чем при использовании МХТ гемцитабином [Raderer M., Hejna M.H., Valencak J.B., 1999].
- *S-1** (40 мг/м² внутрь 2 раза в день в 1-14 дни) + *цисплатин* (60 мг/м² в 1 день) циклами по 3 недели; в группе 51 больной (рак желчного пузыря – 16, рак внутривенных – 25, и экстрапеченочных желчных путей – 10) = 30% Рм (в т.ч. 4% полных Рм) и 42% стабилизаций. Медиана времени до прогрессирования – 4,8 мес, медиана общей ПЖ – 8,7 мес. Осложнения 3-4 ст.: нейтропения – 8,9%, фебрильная нейтропения – 2,7% [Kim Y.J., Im S.A., Kim H.G., 2008].
- *УФТ** (300-600 мг внутрь ежедневно) + *этопозид* (25-50 мг внутрь ежедневно) = 28% частичных Рм в группе 25 больных раком желчных путей, желудка, толстой и прямой кишок и поджелудочной железы; алоpecia у 44% пациентов [Murakami S., Koda K., Hirayama Y. et al., 1994].

МХТ рака желчного пузыря и желчных протоков

- *Гемцитабин* (100-150 мг/м² 24-часовая инфузия в 1, 8 и 15 дни каждые 28 дней) = Рм у 1 (8%) из 13 больных раком желчных путей и поджелудочной железы, ранее не получавших ХТ. Лимитирующая дозу токсичность – лейко- и тромбоцитопения. МПД при 24-часовой инфузии – 100 мг/м² (N.B.: МПД при 30-минутной инфузии – 2200 мг/м²!) [Eckel F., Lersch C., Assmann G. et al., 2002].
- *Гемцитабин* (800 мг/м² в/в 30-минутная инфузия еженедельно один раз в неделю) в группе 30 больных метастатическим или нерезектабельным раком желчного пузыря и желчных протоков = частичные Рм у 9 больных (30%), стабилизация – у 11 (36,7%), медиана времени до прогрессирования – 7 мес (5-34 мес). Результаты лечения больных раком желчного пузыря были лучше, чем больных раком желчных путей (соотв. 35,7% и 27,3% Рм, общая ПЖ – соотв. 17,1 и 11,4 мес, p=0,021). Токсичность была умеренной, лейкопения 3 ст.

отмечена только у 1 больного [Tsavaris N., Kosmas C., Papantoniou N. et al., 2004].

- *Фторурацил* (500 мг/м² в/в струйно в 1-5 дни; периодичность циклов – 4 недели).
- *Фторурацил* (500-600 мг/м² в/в один раз в неделю в течение 5-6 недель).

Внутриартериальная ХТ рака желчного пузыря

- *Митомycin* (20 мг в 200 мл 0,9% р-ра натрия хлорида в/а 30-минутная инфузия в общую печеночную артерию или более селективно через каждые 6 недель в дозе 10 или 15 мг (при проявлениях токсичности – снижение дозы до 7,5 мг) до суммарной дозы 75-85 мг) в группе 35 больных РЖП (в т.ч. 33 пациента после холецистэктомии) = 60% Рм, медиана ПЖ – 48 мес. Осложнения: ulcerация желудка или 12-перстной кишки у 8 больных, тошнота и рвота [Bode M.K., Perälä J., Mäkelä J. et al., 2005].

РАК КОЖИ

См. Опухоли кожи.

РАК ЛЕГКОГО

Т.Ю. Семиглазова, М.А. Осипов, А.Г. Кудайбергенова, А.А. Барчук,
В.А. Клюге, Е.В. Левченко

Рак легкого – четвертый по частоте заболеваемости и первый в структуре смертности от злокачественных онкологических заболеваний. От рака легкого ежегодно умирает больше пациентов, чем от рака молочной железы, рака простаты и толстой кишки, вместе взятых, а диагностики рака легкого на резектабельной стадии составляет 10-20%, таким образом, большинство пациентов диагностируются на уже нерезектабельных стадиях заболевания. Понимание этого факта, а также впечатляющие успехи в применении новых лекарственных препаратов, послужило основой для пересмотра диагностических подходов и классификационных схем, которые нашли отражение в последней классификации ВОЗ, 2014. Основной акцент в текущей классификации ВОЗ карцином легкого сделан на маршрутизации и оптимизации исследований так называемого «малого материала» (цитологического и биопсийного). Определены правила и соответствия диагнозов в «малом материале» и материале резекции.

Таблица - Классификация ВОЗ опухолей легкого, 2015 г

Код	Диагноз
8140	Аденокарцинома
8250	Лепидическая аденокарцинома
8551	Ацинарная аденокарцинома
8260	Папиллярная аденокарцинома
8265	Микропапиллярная аденокарцинома
8230	Солидная аденокарцинома
8253	Инвазивная муцинозная аденокарцинома
8254	Смешанная инвазивная муцинозная и немучинозная аденокарцинома
8480	Коллоидная аденокарцинома
8333	Фетальная аденокарцинома
8144	Энтерическая аденокарцинома
8256	Немучинозная
8257	Муцинозная
	Преинвазивные состояния

8140	Аденокарцинома in situ
8250	Немуцинозная
8253	муцинозная
8070	Плоскоклеточный рак
8071	Ороговевающий плоскоклеточный рак
8072	Неороговевающий плоскоклеточный рак
8083	Базалоидная плоскоклеточная карцинома
	Преинвазивные состояния
8070	Плоскоклеточная карцинома in situ
	Нейроэндокринные опухоли
8041	Мелкоклеточный рак
8045	Комбинированный мелкоклеточный рак
8013	Крупноклеточная карцинома
8013	Комбинированная крупноклеточная карцинома
8240	Типичный карциноид
8249	Атипичный карциноид
	Преинвазивные состояния
8040	Диффузная преинвазивная нейроэндокринная гиперплазия
8012	Крупноклеточная карцинома
8560	Аденосквамозный рак
	Сакоматоидная карцинома
8022	Плеоморфная карцинома
8032	Веретенноклеточная карцинома
8031	Гигантоклеточная карцинома
8980	Карциносаркома
8972	Пульмонарная бластома
	Другие и неклассифицируемые карциномы
8082	Лимфоэпителиома-подобный рак
8023	NUT – карцинома
	Опухоли типа опухолей слюнной железы
8430	Мукоэпидермоидный рак
8200	Аденокистозный рак
8562	Эпителиально-миоэпителиальный рак

Рак легкого развивается из бронхиального эпителия. Чаще всего встречается плоскоклеточная карцинома (60%), аденокарцинома (15%) и мелкоклеточный рак (15%), реже – аденосквамозный рак, плеоморфная карцинома, а также карциноидные опухоли и карциномы бронхиальных желез по типу опухолей слюнных желез.

По чувствительности к ХТ все гистологические формы рака легкого подразделяют на высокочувствительный к ХТ мелкоклеточный рак легкого (с его гистологическими вариантами: овсяноклеточным, веретенноклеточным и полигонально-клеточным) и на обладающий меньшей чувствительностью немелкоклеточный рак легкого (плоскоклеточный, аденокарцинома, крупноклеточный). Особое место занимает опухоль верхушки легкого – опухоль Пенкоуста, или синдром Пенкоуста.

МЕЛКОКЛЕТОЧНЫЙ РАК ЛЕГКОГО

Мелкоклеточный рак легкого (МРЛ) характеризуется быстрым течением и ранним метастазированием; 5-летняя выживаемость без применения современных методов лечения (ХТ и ЛТ) не превышает 1% [Comis R.L., Friendland D.M., Good V.C., 1998].

- При I стадии (IA и IB) и в отдельных случаях при II стадии показано оперативное лечение (лобэктомия) с обязательной адьювантной химиотерапией по схеме EP (или EC), 4 курса с интервалом в 3–4 недели. Кроме того, выполняется профилактическое облучение головного мозга в СД – 25 Гр (по 2,5 Гр x 10 фракций).
- Стандарт лечения локализованной стадии МРЛ – химиолучевая терапия. Существуют два варианта химиолучевой терапии:
 - одновременное применение ХТ и ЛТ – лечение начинается с ХТ по схеме EP, а ЛТ на область опухоли и средостения присоединяется не позднее второго курса ХТ («ранняя» ЛТ) или после третьего цикла («поздняя» ЛТ).
 - последовательное применение ХТ и ЛТ – проводятся 2–4 курса ХТ, а после их окончания начинается ЛТ.
- Отмечено преимущество «ранней» ЛТ над «поздней».
- Лучевая терапия проводится в дозе 2,0 Гр ежедневно, пять раз в неделю. В объем облучения включается опухоль, пораженные лимфатические узлы средостения, а также весь объем средостения до контрлатерального корня. Надключичные области включаются в объем облучения только при наличии метастазов. Суммарная очаговая доза – 60 Гр на опухоль и 46 Гр на средостение.
- Схемы ХТ первой линии прежде всего базируются на использовании производных платины, длительность лечения – 4-6 циклов.
- В ХТ второй линии используют *таксаны, гемцитабин, ингибиторы топоизомеразы I (топотекан, иринотекан)* и др.

Комбинированное лечение мелкоклеточного рака легкого

Комбинированное лечение МРЛ включает в себя следующие этапы:

- проведение 4-6 циклов ПХТ;
- локорегионарную ЛТ (последовательное проведение ХТ и ЛТ позволяет достичь 21-39% 3-летней выживаемости, одновременное проведение ХТ и ЛТ – 30-48%);
- облучение всего объема головного мозга после достижения полной Рм с целью уменьшения частоты метастазирования в головной мозг (с 59 до 33%) и увеличения 3-летней выживаемости (с 16 до 21%);
- анатомическую резекцию легкого с последующей ХТ [Lerchenmüller C., Broermann P., Dröge C. et al., 2001].
-

Схемы ПХТ мелкоклеточного рака легкого

- **CAV** (циклофосфамид 1000 мг/м² в 1 день + доксорубицин 40-50 мг/м² в 1 день + винкристин 1,4 мг/м² в 1 день 1 раз в 3 недели) – в качестве второй линии = 18,3% объективных ответов, медиана времени до прогрессирования – 12,3 недели, медиана ОВ – 24,7 недель [von Pawel J., Schiller J., Shepherd F., 1999].
- **CEV** {карбоплатин (AUC 5 в 1 день) + этопозид (160 мг/м² в 1-3 дни) + винкристин (2 мг в 1 и 8 дни)} = 45% Рм у больных ранее нелеченным распространенным МРЛ; нейтропения 3-4 ст. – 48% [Advances in the treatment of small cell lung cancer, 2000].
- **СРТ** {цисплатин (40 мг/м² в 1 день) + паклитаксел (85 мг/м² в 1 день) + топотекан (2,25 мг/м² в 1 день) минимум 6 еженедельных циклов с поддержкой филграстимом (5мкг/кг/день ежедневно)} = 81% Рм в группе 37 ранее нелеченных больных МРЛ, в т.ч. 22% полных Рм. Осложнения: нейтропения 4 ст. (16%), диарея 3 ст. (16%), слабость 3 ст. (27%) [Advances in the treatment of small cell lung cancer, 2000].

- **CVC** {циклофосфан (600 мг/м² в 1 день) + винкристин (1,4 мг/м² в 1 день) + карбоплатин (300 мг/м² во 2 день) циклами по 3 недели} в сравнении со схемой **CVCV** {CVC + этопозид (120 мг/м² в 3-5 дни) циклами по 3 недели} в группах соотв. 16 и 41 больного МРЛ = соотв. 62,5% и 87,8% Рм (в т.ч. полные Рм 0% и 4,9%). Гемотоксичность обеих схем сопоставима [Матяш М.Г., Феденко М.Г., Гольдберг В.Е., 2006].
- **ЕС** {этопозид (200 мг внутрь в 1-5 дни) + карбоплатин (300 мг/м² в 1 день), 6 циклов по 28 дней} = 28% полных Рм + 59% частичных Рм в группе 70 больных с плохим прогнозом. Двое больных умерли с признаками выраженной миелодепрессии, у остальных токсичность была приемлемой [Carney D.N., Вугне А., 1994].
- **ЕР** (см. также **РЕ**) {цисплатин (80 мг/м² в 1 день) + этопозид (120 мг/м² в 1, 2 и 3 дни); периодичность циклов – 3 недели} = 17% Рм у больных, ранее получавших ХТ [Kobayashi K., Hino M., Kurane S. et al., 1989].
- **ГР** {гемцитабин (1000 мг/м² в/в в 1 и 8 дни) + цисплатин (70 мг/м² в/в в 1 день); периодичность циклов – 3 недели}.
- **РЕ** (или **ЕР**) {цисплатин (80 мг/м² в 1 день) + этопозид (100 мг/м² в 1, 3 и 5 дни)}. Осложнения 3-4 ст.: лейкопения – 46%, тромбоцитопения – 21%, инфекции – 3%, тошнота и рвота – 68% [Fukuoka M., Fuguse K., Saijo N. et al., 1991].
- **РЕТ** {цисплатин (80 мг/м² в 1 день) + этопозид (80 мг/м² в 1 день и 160 мг/м² во 2 и 3 дни) + паклитаксел (175 мг/м² 3-часовая инфузия в 1 день), 6 циклов + рчГ-КСФ (5 мкг/кг/день в течение 10 дней каждого цикла)} = 12% полных Рм + 45% частичных Рм в группе 80 ранее нелеченных больных распространенным МРЛ. Нейтропения 4 ст. – 40% [Advances in the treatment of small cell lung cancer, 2000].
- **РЕТ** в сравнении с **РЕ**; в группах соотв. 285 и 287 больных МРЛ = 72% и 63% Рм соотв., полные Рм – 17% и 8%, медиана ПЖ – 10,4 и 9,9 мес. Токсичность с летальным исходом – 6,5% и 2,3% [Neil H.B., Herndon J.E., Miller A.A., et al., 2002].
- **РРV** {паклитаксел (175 мг/м² в/в, 3-часовая инфузия в 1 день) + карбоплатин (AUC 5 в/в в 1 день) + этопозид (50 мг/м² внутрь со 2 по 8 день); 4 цикла по 3 недели} = 82% Рм, в т.ч. 18% полных Рм.
- **ТС** {паклитаксел (175 мг/м² в/в в 1 день) + карбоплатин (AUC 5 в/в в 1 день); периодичность циклов – 3-4 недели}.
- **ТЕС** {паклитаксел (175 мг/м² 3-часовая инфузия в 4 день) + этопозид (125 мг/м² в 1-3 дни) + карбоплатин (AUC 5 в 1 день), максимум 6 циклов через каждые 3 недели} в сравнении со схемой **СЕV** {карбоплатин (AUC=5 в 1 день) + этопозид (159 мг/м² в 1-3 дни) + винкристин (2 мг в 1 и 8 дни)} = соотв. 45% и 45% Рм в группе ранее нелеченных 373 больных распространенным МРЛ. Нейтропения 3-4 ст. – соотв. 46% и 48% [Advances in the treatment of small cell lung cancer, 2000].
- **ТЕР** (аналогична **РЕТ** – см.) + ЛТ (45 Гр во время I цикла ХТ); в группе 51 больной локализованным МРЛ = 78% полных Рм; медиана ПЖ >30 мес, выживаемость 1 год – 83%, в т.ч. у 53% без рецидивов [Ettinger D.S. et al., 2000].
- Схема **ТG** {паклитаксел (175 мг/м² 3-часовая инфузия в 1 день) + гемцитабин (1000 мг/м² в 1, 8 и 15 дни); периодичность циклов – 4 недели}.
- **ТР** {доцетаксел (75 мг/м² в/в в 1 день) + цисплатин (75 мг/м² в/в в 1 день); периодичность циклов – 3 недели}.

- *Амрубицин** (45 мг/м²/день в 1-3 дни) + *цисплатин* (60 мг/м² в 1 день) = 88,6% Рм, в т.ч. 9,1% полных Рм и выживаемость в течение 1 года – 65,3% [Kurata T., 2003].
- *Винорелбин* + *карбоплатин* = 74% Рм [Gridelli C., Perrone F., Ianniello G.P. et al., 1998].
- *Винорелбин* (25-30 мг/м² 1 раз в 7 дней 3 недели) + *цисплатин* (80-100 мг/м² в 1 день 1 раз в 4 недели).
- *Гемцитабин* (1000 мг/м² в/в в течение 30 мин в 1 и 8 дни) + *иринотекан* (100 мг/м² в/в в течение 90 мин после *гемцитабина* в 1 и 8 дни) циклами по 3 недели – в качестве ХТ второй линии у больных рецидивным (n=35) или рефрактерным (n=36) МРЛ = Рм соотв. 31% и 11%, медиана ПЖ – соотв. 7,1 и 3,5 мес, медиана времени до прогрессирования – соотв. 3,1 и 1,6 мес. Токсичность 3-4 ст.: нейтропения – 36% и 43%, тромбоцитопения – 36% и 26%, тошнота и рвота – 12% и 11%, диарея – 12% и 9%, пневмотоксичность – 12% и 12% [Rocha-Lima C.M., Herndon J.E., Lee M.E. et al., 2007].
- *Гемцитабин* (1100 мг/м² в 1 и 8 дни) + *карбоплатин* (AUC 5 в 1 день) = 56% Рм, выживаемость 1 год – 27% [Sirrige C., Neubauer M., Pashold E. et al., 2002].
- *Гемцитабин* + *цисплатин* (или *карбоплатин*) = 58-70% Рм [James L.E., Rudd R., Gower N.H. et al., 2002].
- *Доцетаксел* (75 мг/м² в 1 день) + *цисплатин* (75 мг/м² в 1 день); периодичность циклов – 3-4 недели.
- *Иринотекан* (50 или 60 мг/м² в 1, 8 и 15 дни или 200 мг/м² в 1 день) + *карбоплатин* (AUC 5 или 300 мг/м² в 1 день) = 79-89% Рм [Oka M., Doi S., 2003].
- *Иринотекан* + *цисплатин* = 58-78% Рм [Semsek D., Unger C., 1996].
- *Паклитаксел* + *этопозид* + *цисплатин* = 91% Рм [Hainsworth J.D., Burtis A., Greco A. et al., 2001].
- *Пеметрексед* + *карбоплатин* в сравнении с *карбоплатином* = соотв. 62% и 48% Рм [Socinski M.A., Stinchcombe T.E., Neil Hayes D., 2005].
- *Цисплатин* + *виндезин* = 44% Рм. Комбинация токсична, но не обладает перекрестной резистентностью с другими, не содержащими *цисплатин* схемами [Sleifer D.Th., Meijer S., Mulder N.H., 1985].
- *Этопозид* (75 мг/м² в 1, 2 и 3 дни) + *цисплатин* (20 мг/м² в 1, 2 и 3 дни) + *иринотекан* (60 мг/м² 1-часовая инфузия в 1 или 3 день с эскалацией дозы при очередных циклах; МПД равна 140 мг/м², оптимальная доза – 120 мг/м²) = 77% Рм; в группе 31 больной распространенным МРЛ. Медиана ПЖ – 12 мес. Дозолимитирующая токсичность: нейтропения и диарея [Briasoulis E., Samantas E., Kalofonos H. et al., 2005].

МХТ мелкоклеточного рака легкого

- *Гемцитабин* = 14-27% Рм [Loerher P.J. et al., 1995; Glisson et al., 1998].
- *Иринотекан* = 37-50% Рм [Semsek D., Unger C., 1996].
- *Иринотекан* (60 мг/м² в 1, 8 и 15 дни 28-дневного цикла) = в качестве второй линии – 32% объективных ответов, медиана БРВ и ОВ 2,9 мес. И 5,3 мес. соответственно. [Morise M., Niho S., Umemura S., 2014].
- *Карбоплатин* = до 70% Рм [Meerpohl H.G., du Bois A., 1994].
- *Паклитаксел* (175 мг/м² 1 раз в 21 день) = в качестве второй линии у 24 больных = 29 % частичных Рм, медиана времени до прогрессирования – 65 дней, медиана ОВ – 100 дней [Smit E., Fokkema E., Biesma B. et al., 1998].

- *Паклитаксел* (80 мг/м² еженедельно) = в качестве второй линии у 21 больного – 23,8% объективных ответов [Yamamoto N., Tsurutani J., Yoshimura N. et al., 2006].
- *Темозоламид* (200 мг/м² в 1-5 дни циклами по 28 дней) = 12% Рм, медиана ОБ – 5,8 мес, медиана времени до прогрессирования – 1,8 мес [Zauderer M., Drilon A., Kadota K. et al., 2014]
- *Топотекан* = полный регресс метастазов в головном мозгу у 3 (10%) + частичный регресс у 7 (23%) из 30 больных МРЛ [Korfel A., Oehm C., von Pawel J. et al., 2002].
- *Топотекан* (1,5 мг/м² в 1-5 дни = 16,9% объективных ответов медиана общей выживаемости – 7,8 мес, время до прогрессирования – 3,5 мес, [von Pawel J., Jotte R., Spigel D. et al., 2014].
- *Этопозид* (60-140 мг/м² в/в ежедневно в течение 5 дней с повторением циклов каждые 3-4 недели) = 20-44% частичных Рм [Гершанович М.Л., 1992].
- *Этопозид* (200 мг внутрь ежедневно с 1 по 5 день) циклами по 3-4 недели – короткий режим) = до 50% Рм.
- *Этопозид* (50 мг/м² внутрь ежедневно с 1 по 21 день), повторение на 28-29 день – пролонгированный режим = 10-89% Рм (в т.ч. 10% полных Рм).

НЕМЕЛКОКЛЕТОЧНЫЙ РАК ЛЕГКОГО

Немелкоклеточный рак легкого (НМРЛ) выявляют у 75-80% больных раком легкого. К этой группе заболеваний относят плоскоклеточный (или эпидермоидный) рак, аденокарциному, крупноклеточный, недифференцированный, аденосквамозный и бронхиолоальвеолярный рак.

Радикальное хирургическое лечение является стандартной терапией у больных I, II и резектабельной IIIA стадиями НМРЛ. У неоперабельных больных T1-T2N0M0 стадиями НМРЛ адекватной альтернативой хирургическому лечению является стереотаксическая ЛТ терапия. Наиболее популярными режимами подведения дозы являются 3 фракции по 20 Гр или 4 фракции по 12 Гр-14 Гр.

Неoadъювантная химиотерапия (2 курса) может рассматриваться у пациентов с IIIA – N2 стадией болезни в качестве этапа комбинированного лечения. Операцию необходимо выполнять не позднее 3–4 недель от последнего введения химиопрепаратов.

После радикальных операций, начиная с НМРЛ стадии IV, показано проведение адъювантной ХТ, которая улучшает безрецидивную и общую 5-летнюю выживаемость. Адъювантную ХТ начинают не позднее 8 недель после операции при восстановлении пациента (ECOG 0–1). Могут быть использованы любые платиносодержащие комбинации.

Таргетная терапия в адъювантном режиме не проводится.

Послеоперационная ЛТ у больных с R0-резекцией не проводится

Стандартом лечения больных НМРЛ IIIB стадии является комбинированная химиолучевая терапия. Одновременно применяют ХТ (комбинации *цисплатин* + *этопозид*; *цисплатин* + *винорелбин*, *доцетаксел* + *цисплатин*, *доцетаксел* + *карбоплатин*) и ЛТ (РОД 2,5 Гр; СОД 60-65 Гр).

Ряд больных НМРЛ IIIB-IV стадии получает только лекарственную противоопухолевую терапию. Пятилетняя выживаемость таких пациентов – менее 1%, один год переживают 30-35%, СПЖ составляет 1-7 мес. Использование препаратов платины, по данным метаанализа, позволяет добиться увеличения ПЖ в сравнении с BSC.

Неoadъювантная ХТ немелкоклеточного рака легкого

- Схема **ТС** {*доцетаксел* (85 мг/м² в/в в 1 день) + *цисплатин* (80-100 мг/м² в/в в 1 день)} 3 цикла по 3 недели у 90 больных НМРЛ стадии IIIA-N2 = 16% полных морфологических Рм, снижение стадии заболевания = у 60%; медиана общей ПЖ – 27,6 мес.; токсичность была управляемой [Bettlicher D.C., Schmitz S.-F., Titsch M. et al., 2003].
- *Гемцитабин* (1000 мг/м² в 1, 8, 22, и 29 дни) + *винорелбин* (25 мг/м² в 1, 8, 22, и 29 дни) в качестве неoadъювантной ХТ у 61 больного НМРЛ IB-IIIА стадии; при отсутствии прогрессирования между 50 и 70 днем выполняли операцию = 34% Рм, операцию удалось осуществить в 77 % случаев; выживаемость 1 и 2 года – соотв.78% и 68 %, медиана общей ПЖ – 38 мес [Ramnath N., Sommers E., Robinson L. et al., 2005].
- *Гемцитабин* (1250 мг/м² в 1 и 8 дни) + *цисплатин* (70-100 мг/м² во 2 день) циклами по 3 недели = объективный эффект у 62% из 129 больных [Crino L., De Marinis F., Valente S. et al., 2001].
- *Паклитаксел* (225 мг/м² в 1 день) + *карбоплатин* (AUC 6 в 1 день) 3 цикла по 3 недели + операция + ЛТ (60 Гр) в сравнении с операцией + ЛТ = медиана ПЖ – соотв. 34,4 и 22,5 мес, 5-летняя выживаемость – соотв. 36% и 24% [Sorensen J., Riska H., Ravn J. et al., 2005].

Химиолучевая терапия немелкоклеточного рака легкого

- ХТ, включающая *цисплатин*, + ЛТ (40-56 Гр; одновременно с ХТ) с последующей операцией в сравнении с ЛТ + последующая операция или с одной операцией; всего 30 больных = 2-летняя выживаемость – соотв. 73%, 22% и 30%; 4-летняя выживаемость – соотв. 53%, 11% и 20% [Miyoshi S., Juchi K., Nakamura K. et al., 2004].
- *Гемцитабин* (10-50 мг/м² 2 раза в неделю в течение 6 недель) + одновременная ЛТ (РОД 1,8-2 Гр, СОД 60 Гр) = 1 полная Рм + 10 частичных Рм в группе 13 пациентов. Эзофагиты и пневмотоксичность 3 ст. развивались при использовании дозы *гемцитабина* >35 мг/м² [Blackstock A., Lesser G., Tucker R. et al., 2000].
- *Гемцитабин* (1000 мг/м² в 1 и 8 дни) + *цисплатин* (100 мг/м² в 1 день) циклами по 3 недели (схема **GP**) = Рм после индукционной ХТ по схеме **GP** у 9 (41%) из 22 больных. В остальных 13 случаях (прогрессирование или стабилизация) проведена ЛТ (СОД 60 Гр) = 5 Рм [Возный Э.К., Бычков Ю.М., Панышин Г.А., Сотников В.М., 2002].
- *Карбоплатин* (75-100 мг/м² один раз в неделю) + ЛТ (РОД 1,8 и 2,0 Гр, СОД 60 Гр, одновременно с ХТ) в лечении НМРЛ III стадии = 34% Рм, выживаемость 1 год – 50% [Belani C.P., 1992].
- *Паклитаксел* (50-100 мг/м² один раз в неделю) + ЛТ (СОД 56 Гр) = Рм у 15 (62,5%) из 24 больных, в т.ч. 4 (15,2%) – полные Рм; средняя длительность Рм – 10 мес. У 9 больных развилась тяжелая инфекция, у 5 – тяжелая интерстициальная пневмония. Автор рекомендует редуцировать дозу *паклитаксела* при проведении химиолучевой терапии [Bornkessel B., 1996].
- *Паклитаксел* (45-65 мг/м² 3-часовая инфузия один раз в неделю) + ЛТ (РОД 1,8 Гр, СОД 59,4 Гр, одновременно с ХТ) в группе 25 больных НМРЛ III стадии = Рм у 16 (72%) больных, в т.ч. 1 полная Рм (4%). Основное осложнение – эзофагит [Vogt H.-G., Martin T., Kolotas C. et al., 1997].
- *Паклитаксел* (45 мг/м² еженедельно) + *карбоплатин* (AUC 2) + ЛТ (РОД 1,8-2,0 Гр, СОД 60-65 Гр, одновременно с ХТ); по достижении Рм еженедельная ХТ продолжалась до 16 недель = Рм у 40 (72%) из 61 больного, в т.ч. 2 полные

Рм. Двое пациентов умерли из-за осложнений лечения (интерстициальная пневмония, пневмоцистная пневмония, радиационный некротический медиастинит). Нейтропения 3-4 ст. развилась у 46% больных [Nakanishi Y., 2003].

- *Цисплатин* (40 мг/м²) + *доцетаксел* (40 мг/м²) в 1 и 8 дни 4-недельных циклов (всего 3 цикла) + одновременное облучение головного мозга (РОД 2 Гр, СОД 36 Гр, начиная с I дня I цикла) и грудной клетки (РОД 2 Гр, СОД 60 Гр, начиная с I дня II цикла) у 2 больных НМРЛ с метастазами в головном мозгу = полный регресс метастазов в головном мозгу и редукция очагов в легких. Рецидив метастаза в головном мозгу, возникший у одной больной, удалось контролировать гефитинибом. Больные живы 53 и 37 мес после начала лечения без новых краниальных метастазов и без рецидивов в легких [Harita S., Mizuta A., Kuwata S. et al., 2005].
- *Цисплатин* (20 мг/м² в 1-5 и 22-26 дни) + *этопозид* (30 мг/м² в 1-5 и 22-26 дни) или МХТ *цисплатином*; одновременно с ХТ проводили ЛТ (РОД 2 Гр СОД 60-66 Гр) в группе 82 больных НМРЛ II-III стадий = медиана ПЖ – 17 мес, выживаемость 2 года – 41,8%, 5-лет – 19,4%. Токсичность 3-4 ст.: лейкопения – 34,1%, тромбоцитопения – 14,6%, эзофагиты – 2,4% и лучевые пульмониты – 11%. Одновременная химиолучевая терапия достаточно безопасна и способна обеспечить длительную выживаемость [Fujiwara K., Akutagawa S., Kawakami A. et al., 2004].
- *Этопозид* (100-150 мг/м² в 1-3 дни) + *цисплатин* (100 мг/м² в 1 день) циклами по 3 недели (схема **ЕР**) в качестве индукционной ХТ = Рм у 4 (20%) из 20 больных. Остальным 16 пациентам с прогрессированием или стабилизацией проведена ЛТ (СОД 60 Гр) = Рм у 4 больных [Возный Э.К., Бычков Ю.М., Паньшин Г.А., Сотников В.М., 2002].

Таргетная терапия немелкоклеточного рака легкого

Присутствие определенных мутаций в гене EGFR (делаций в экзоне 19 или замены в кодоне 858) или наличия транслокации ALK/ROS 1+ практически гарантирует ответ на специфическую таргетную терапию; напротив, отсутствие подобных мутаций сопряжено с крайне низкой вероятностью значимого уменьшения размеров опухоли.

- *Алектиниб** (600 мг внутрь ежедневно) при наличии транслокации ALK/ROS 1+ после прогрессирования на кризотинибе = объективный ответ у 44% пациентов; медиана продолжительности ответа – 11,2 мес. [Ou S., Ahn J., De Petris L. et al., 2015].
- *Алектиниб* в сравнении с *кризотинибом* в первой линии терапии = медиана времени до прогрессирования на *алектинибе* не достигнута, в то время как медиана времени до прогрессирования на *кризотинибе* – 10,2 мес. [Nokihara H., 2016].
- *Афатиниб* (40 мг ежедневно длительно внутрь) при наличии мутации EGFR после прогрессирования на *гефитинибе* = медиана общей выживаемости 19 мес., [Katakami N., 2013].
- *Бевацизумаб* (15 мг/кг в первый день каждого цикла) + 6 циклов ХТ *карбоплатин* (AUC 6) + *паклитаксел* (200 мг/м²) в сравнении с ХТ без *бевацизумаба* в группе 878 больных местнораспространенным нерезектабельным или метастатическим НМРЛ= медиана ОВ – соотв. 12,3 и 10,3 мес (p=0,013). В связи с опасностью фатальных кровотечений и тромбозов в исследование не были включены больные плоскоклеточным раком легкого, пациенты с кровохарканием.

нем, метастазами в ЦНС и лица, получающие антикоагулянты [Sandler A.B., Gray R., Brahmer J. et al., 2005].

- *Гефитиниб* (250 мг внутрь ежедневно) = соотв. 18,7% и 10,3% Рм у больных НМРЛ EGFR+, рефрактерных к предшествовавшей ХТ [Kim E.S., Fossella F.V., Tran H.T. et al., 2003].
- *Гефитиниб* (250 мг ежедневно внутрь до прогрессирования) = медиана общей выживаемости – 30,5 мес, медиана времени до прогрессирования – 10,8 мес) [Maemondo M., Inoue A., Kobayashi K. et al. 2010].
- *Гефитиниб* (250 мг внутрь один раз в день до прогрессирования) = 3,2% полных Рм + 22,6% частичных Рм + 54,8% стабилизаций. В группе 31 больной НМРЛ EGFR+, рефрактерным к предшествовавшей ХТ, содержащей производные платины [Zheng D., Yamadori T., Hirashima T. et al., 2004].
- *Гефитиниб* (250 мг/день внутрь до прогрессирования) в группе 122 больных НМРЛ = 30 (24,6%) частичных Рм + 35 (28,7%) стабилизаций; медиана ПЖ – 14,4 мес. Наибольшая эффективность *гефитиниба* получена при лечении аденокарциномы НМРЛ EGFR+, а также у женщин и некурящих лиц. В 4 (3,3%) случаях лечение осложнилось интерстициальной пневмонией [Konishi J., Yamazaki K., Kinoshita J. et al., 2005].
- *Гефитиниб* (250 мг/день до прогрессирования) в группе 98 больных распространенным НМРЛ EGFR+, рефрактерным к обычной терапии = 1 (1%) полная Рм, 30 (31%) частичных Рм. Медиана времени до прогрессирования – 201±25,6 дней, медиана общей ПЖ – 356±56,7 дней, выживаемость 1 год – 46%. Основные осложнения – кожные высыпания и диарея. Отмечено значительное улучшение общего качества жизни, эмоциональных функций, познавательных способностей, сна и аппетита; уменьшение выраженности болей, кашля, одышки и кровохарканья [Zhang X., Li L., Wang S. et al., 2005].
- *Гефитиниб* (250 мг внутрь ежедневно) в группе 50 больных НМРЛ EGFR+ (60% IV стадии) = 10% частичных Рм и 46% стабилизаций; медиана ПЖ – 35 недель, выживаемость 1 год – 34%. Эффективность гефитиниба в лечении аденокарциномы выше, чем при плоскоклеточном раке легкого. Осложнения 1-2 ст.: кожные высыпания -31%, диарея – 12%, альвеолит – 2%. Альвеолит купировали кортикостероидами, кожные реакции – симптоматическими средствами [Ostoros G., Harisi R., Kovacs G. et al., 2005].
- *Гефитиниб* (250 мг/день внутрь в течение свыше 30 дней) в группе 36 больных распространенным НМРЛ EGFR+ = 25 (72,2%) Рм, в т.ч. 1 – полная Рм; значительное улучшение общего состояния (p=0,033). Медиана времени до прогрессирования – 5,5 мес. Основные побочные эффекты – ксероз, кожные высыпания, диарея, изменения ногтей [Zhao Ming-fang, Hu Xue-jun, Liu Yun-peng et al., 2007].
- *Кризотиниб* (250 мг х 2 раза в день ежедневно длительно) по сравнению с ХТ = при наличии транслокации ALK в первой линии = время до прогрессирования – соотв. 10, 9 месяцев и 7,0 мес [Solomon B., 2014].
- *Ниволумаб* (3 мг/кг 1 раз в 14 дней) во второй линии в сравнении с доцетакселом = медиана общей выживаемости соотв 9,2 и 6,0 мес, медиана времени до прогрессирования – соотв. 3,5 и 2,8 мес, частота объективных ответов – соотв. 20% и 9% [Brahmer J., Reckamp K., Baas P. et al., 2015].
- *Пембролизумаб* (2 мг/кг 1 раз в 21 день) = объективный ответ – 19,4 %, медиана времени до прогрессирования – 3,7 мес, медиана общей выживаемости – 12 мес) [Garon E., Rizvi N., Hui R. et al. Pembrolizumab for the treatment of non-small-cell lung cancer //N. Engl. J. Med. – 2015. – Vol. 372(21). – P. 2018-2028.]

- *Рамицирумаб** (10 мг/кг в 1 день) + *доцетаксел* (75 мг/кг в 1 день) циклами по 3 недели = увеличение медианы общей выживаемости по сравнению с *доцетакселом* в монорежиме с 9,1 мес до 10,5 мес, времени до прогрессирования с 3,0 до 4,5 мес [Garon E., Ciuleanu T., Arrieta O. et al., 2014].
- *Цертиниб** (700 мг внутрь ежедневно) = объективный ответ – 58 %, медиана времени до прогрессирования – 7,0 мес НМРЛ ALK+ (при прогрессировании на *кризотинибе*) [Shaw A., Kim D., Mehrg R. et al. 2014].
- *Эрлотиниб* (100-150 мг/день внутрь) = полная Рм у 1 больного (2%) + частичная Рм – у 6 (11%) + стабилизация у 20 (35%) из 57 больных НМРЛ с прогрессированием после ХТ, содержавшей препараты платины. Токсичность: дерматиты – 68%, диарея – 56%, тошнота – 28% [Bononi P., 2003].

ХТ немелкоклеточного рака легкого

- Стандарт первой линии ХТ НМРЛ – комбинация *доцетаксел* + *цисплатин*. В случаях непереносимости платины возможно использование комбинаций *гемцитабин* + *таксаны* или *гемцитабин* + *винорелбин*.
- Стандарт второй линии ХТ НМРЛ – МХТ *доцетакселом* (75 мг/м² 1 раз в 3 недели или 35 мг/м² 1 раз в неделю).

Схемы ПХТ немелкоклеточного рака легкого

- **CG** {*карбоплатин* (AUC 5 в 1 день) + *гемцитабин* (1000 мг/м² в 1 день) циклами по 3 недели} = 35,5% Рм, медиана ПЖ – 9,4 мес, выживаемость 1 год – 35%, 2 года – 13,2%.
- **CP** {*карбоплатин* (AUC 6 в 1 день) + *наклитаксел* (175-200 мг/м² в 1 день) циклами по 3 недели} = 46% Рм в группе 333 больных, медиана ПЖ – 9,5 мес, выживаемость 1 год – 40%.
- **DC** {*доцетаксел* (60 мг/м² в 1 день) + *цисплатин* (20 мг/м²/день постоянная инфузия в 1-5 дни) циклами по 3 недели} = 49% Рм в группе 43 ранее нелеченных больных распространенным НМРЛ. Медиана продолжительности Рм – 39 недель, время до прогрессирования – 9,3 мес, медиана ПЖ – 47 недель, выживаемость 1 год – 47%. Токсичность 3-4 ст.: гранулоцитопения – 82%, тромбоцитопения – 7%, анемия – 37% [Mori K., Kamiyama Y., Kondoh T. et al., 2001].
- **DV** {*доцетаксел* (60-75 мг/м² в 1 день) + *винорелбин* (20-25 мг/м² в 1 и 8 дни) циклами по 3 недели} в качестве второй линии ХТ = 30% Рм в группе 225 больных, медиана ПЖ – 4-7 мес [Гарин А.М., 2003].
- **EP** {*цисплатин* (80 мг/м² в/в 1 день) + *этопозид* (120 мг/м² в/в 1, 3 и 5 дни); периодичность циклов – 3 недели} = 12-38% Рм [Herbst R.S., Dang N.H., 1997; Ali M.A., Kraut M.J., Valdivieso M. et al., 2000].
- **GV** {*гемцитабин* (1000 мг/м²) + *винорелбин* (25 мг/м²)} в сравнении с **GT** {*гемцитабин* (1000 мг/м²) + *наклитаксел* (125 мг/м²)} и с **PGT** {*гемцитабин* (1000 мг/м²) + *винорелбин* (25 мг/м²) + *цисплатин* (40 мг/м²)}; все препараты вводили в 1 и 8 дни 3-недельных циклов. В группе 433 больных НМРЛ III и IV стадий = соотв. 35%, 38% и 48% Рм. Медианы времени до прогрессирования и медианы ПЖ существенно не различались [Comello P., Filippelli G., De Cataldis G. et al., 2006].
- **IC** {*иринотекан* (60 мг/м² в 1, 8, 15 и 21 дни) + *цисплатин* (30 мг/м² в 1, 8, 15 и 21 дни); периодичность циклов – 6 недель} или {*иринотекан* (60 мг/м² в 1, 8 и 15 дни) + *цисплатин* (30 мг/м² в 1, 8 и 15 дни); периодичность циклов – 4 недели} = 33-42% Рм, медиана ПЖ – 11,6-12,7 мес.

- **IP** {*цисплатин* (80 мг/м² в 1 день) + *иринотекан* (60 мг/м² в 1, 8 и 15 дни) циклами по 4 недели} в сравнении со схемой **ТС** {*карбоплатин* (AUC 6 в 1 день) + *паклитаксел* (200 мг/м² в 1 день) циклами по 3 недели}, схемой **GP** {*цисплатин* (80 мг/м² в 1 день) + *гемцитабин* (1000 мг/м² в 1 и 8 дни) циклами по 3 недели} и схемой **NP** {*винорелбин* (25 мг/м² в 1 и 8 дни) + *цисплатин* (80 мг/м² в 1 день) циклами по 3 недели} = Рм – соотв. 31,0%, 32,4%, 30,1% и 33,1%, медиана ПЖ – соотв. 13,9 мес, 12,3 мес, 14 мес и 11,4 мес, выживаемость 1 год – соотв. 59,2%, 51%, 59,6% и 48,3%. Переносимость всех 4 схем была хорошей [Ohe Y., Ohashi Y., Kubota K. et al., 2007].
- **NC** {*винорелбин* (30 мг/м² в 1 и 8 дни) + *цисплатин* (80 мг/м² в 1 день) циклами по 21 дню} = 35-52% Рм, медиана ПЖ – 7-10 мес, выживаемость 1 год – 40%.
- **PC** в сравнении с комбинациями *гемцитабин* + *цисплатин*, *доцетаксел* + *цисплатин* и с *паклитаксел* + *карбоплатин* = соотв. 21%, 22%, 17% и 17% Рм, время до прогрессирования – соотв. 3,5 мес, 4,5 мес, 3,6 мес и 3,3 мес. Двухлетняя выживаемость – соотв. 10%, 13%, 11,5% и 11,4%; ПЖ – соотв. 7,8 мес, 8,1 мес, 7,4 мес, 8,2 мес (исследование EGOG 1594 на 1155 больных распространенным НМРЛ) [Бычков М.Б., Большакова С.А., Бычков Ю.М., 2003].
- **PG** {*паклитаксел* (200 мг/м² в 1 день) + *гемцитабин* (1200 мг/м² в 1 и 8 дни) циклами по 3 недели} = 36% Рм в группе 163 больных, ранее не получавших ХТ. Медиана ПЖ – 12 мес, выживаемость 1 год – 51% [Kosmidis P.A., Vasoianis C., Mylonakis N. et al., 2000].
- **ТС** {*доцетаксел* (75 мг/м² в/в в 1 день) + *цисплатин* (75 мг/м² в/в в 1 день); периодичность циклов – 3 недели} в сравнении с **ТСб** {*доцетаксел* (75 мг/м² в/в в 1 день) + *карбоплатин* (AUC 6 в/в в 1 день); периодичность циклов – 3 недели} и **VC** {*винорелбин* (25 мг/м² в/в в 1, 8, 15 и 22 дни) + *цисплатин* (100 мг/м² в/в в 1 день); периодичность циклов – 4 недели} в группах соотв. 129, 97 и 99 больных НМРЛ ШВ-IV стадий = Рм соотв. 31,7%, 23,9% и 24,5%, в т.ч. полные Рм – 2%, 1% и 2%. Схемы **ТС** и **ТСб** переносились лучше, чем **VC** [Fossella F., Pereira J.R., von Pavel J. et al., 2003].
- *Паклитаксел*+*альбумин* (100 мг/м² в 1, 8 и 15 дни 0 + *карбоплатин* (AUC 6 в 1 день) циклами по 21 дню = 33% объективных ответов, медиана времени до прогрессирования – 6,3 мес, медиана общей выживаемости – 12,1 мес)[Socinski M., Bondarenko I., Karaseva N. et al., 2012]
- *Винорелбин* (25 мг/кг еженедельно) + *доцетаксел* (25 мг/кг еженедельно) = схема высокотоксична: тяжелая нейтропения – 62%, фебрильная нейтропения – 29%. Эффективность при использовании в качестве ХТ второй линии (21% Рм) не превосходит МХТ *доцетакселем* [Nelli F., Naso G., De Pasquale Ceratti A. et al., 2004].
- *Винорелбин* (25 мг/м² в/в в 1, 8, 15 и 22 дни) + *цисплатин* (100 мг/м² в/в в 1 день) циклами по 4 недели = медиана ПЖ – 10 мес, выживаемость 1 год – 42%, 2 года – 14% [Rodriquez J., Pawel J., Pluzanska A. et al., 2001].
- *Гемцитабин* (1000 мг/м² в/в 100-минутная инфузия в 1 и 8 дни) + *доцетаксел* (75 мг/м² в/в 60-минутная инфузия в 8 день) циклами по 3 недели в качестве первой линии ХТ распространенного НМРЛ = частичные Рм у 12 (26%) из 46 больных, стабилизация – у 19 (41%); медиана времени до прогрессирования – 4 мес, медиана ПЖ – 7 мес, 1 год живы 25% больных. Токсичность 3-4 ст.: нейтропения – 12%, астения – 8%, периферические отеки – 8%, диарея – 4% [De Castro J., Lorenzo A., Morales S. et al., 2005].

- *Гемцитабин* + *винорелбин* в сравнении с комбинацией *гемцитабин* + *цисплатин* = одинаковые непосредственный эффект и общая выживаемость [Zhang Y., Zhang L., Li N. et al., 2005].
- *Гемцитабин* (900 мг/м² в 1, 8, 22 и 29 дни) + *доцетаксел* (36 мг/м² один раз в неделю в течение 6 недель), три 8-недельных цикла = 24% Рм + 12% стабилизации в группе 50 больных. Токсичность 3-4 ст.: нейтропения – 18%, тромбоцитопения – 4% [Neuebauer M. et al., 2001].
- *Гемцитабин* (1000 мг/м² в/в 1 и 8 дни) + *карбоплатин* (AUC 5 в/в в 1 или 8 день) циклами по 3 недели = в качестве первой линии при плоскоклеточном раке легкого гематологическая токсичность – соотв. 62,5% и 63,2 %; негематологическая – 34,4% и 25%. Объективный ответ лучше в группе пожилых, чем молодых больных – 43% и 29 % соотв., медиана времени до прогрессирования – 5 и 4 мес, медиана ПЖ – 10 и 8 мес [Masters G.A., Nickolov A., Hahn E. et al., 2005].
- *Гемцитабин* (1250 мг/м² 30-минутная инфузия в 1 и 8 дни) + *пеметрексед* (500 мг/м² 10-минутная инфузия в 1 день) циклами по 3 недели = 31% Рм и 36% стабилизаций в группе 56 больных НМРЛ IIIВ–IV стадий [McCleod M., Treat J., Christiansen N.P. et al., 2005].
- *Гемцитабин* (1250 мг/м² 30-минутная инфузия в 1 и 8 дни) + *пеметрексед* (500 мг/м² 10-минутная инфузия в 8 день) циклами по 3 недели = 44% Рм и 35% стабилизаций в группе 47 больных НМРЛ IIIВ–IV стадий. Осложнения 3-4 ст. нейтропения – 41% (фебрильная – 12%), тромбоцитопения – 12%, одышка – 22%, анемия – 5%, слабость – 22%, тошнота – 12%, рвота – 10% [West H., Belt R.J., Wakelee H.A. et al., 2005].
- *Гемцитабин* (1250 мг/м² в 1 и 8 дни) + *цисплатин* (100 мг/м² в 1 день) циклами по 3 недели в сравнении со схемой *ЕР* {*этопозид* (100 мг/м² в 1, 2 и 3 дни) + *цисплатин* (100 мг/м² в 1 день) циклами по 3 недели} в группе 135 больных распространенным НМРЛ = соотв. 40,6% и 21,9% Рм (p=0,01), время до прогрессирования – 6,9 и 4,3 мес (p=0,01), ПЖ – 8,7 и 7,2 мес (p=0,18). Нейтропения 4 ст. – 28% и 56%, тромбоцитопения 3-4 ст. – 56% и 13%, алоpecia 3 ст. – 13% и 51%, тошнота и рвота 3-4 ст. – 39% и 26% соотв. [Cardenal F., Lopez-Carberigo M., Anton A. et al., 1999].
- *Гемцитабин* (1000 мг/м² в/в 1, 8, 15 дни) + *цисплатин* (30 мг/м² в/в в 1-3 дни) циклами по 3 недели или *гемцитабин* (1200 мг/м² в/в в 1, 8 дни) + *цисплатин* (30 мг/м² в/в в 1-3 дни) циклами по 3 недели = 49% Рм у больных НМРЛ IIIВ–IV стадий. Основные проявления токсичности – лейко- и тромбоцитопения [Mei H., Hui L., Meng O. et al., 2001].
- *Гемцитабин* (1000 мг/м² в/в 1, 8 дни) + *цисплатин* (80-100 мг/м² в/в в 15 день), циклами по 4 недели в сравнении МХТ *цисплатином* (100 мг/м² в 1 день) циклами по 4 недели = соотв. 30% и 11% Рм, медиана длительности Рм – соотв. 6 и 4 мес., медиана ПЖ – 8 и 9 мес. В группах 260 и 262 пациентов соотв. [Sandler A., Ettinger J.S., 1999].
- *Доцетаксел* (60 мг/м² в 1 день) + *гемцитабин* (750 мг/м² в 1 и 8 дни) циклами по 3 недели = 26% Рм + 50% стабилизаций в группе 34 больных. Токсичность 3-4 ст.: нейтропения – 32%, гепатотоксичность – 5%, пневмотоксичность – 5% [Russel C.A., Kutch K., Snyder T. et al., 2001].
- *Доцетаксел* (30 мг/м² в 1, 8 и 15 дни) + *гемцитабин* (800 мг/м² в 1, 8 и 15 дни) циклами по 28 дней = 3% полных Рм + 24% частичных Рм + 46% стабилизаций в группе 59 пожилых пациентов. Токсичность 3-4 ст.: лейкопения – 11%, тромбоцитопения – 11%, нейтропатия – 4% [MacKay C., Hainsworth J., Burriss H. et al., 2001].

- *Доцетаксел* (75 мг/м² в 1 день 1-часовая инфузия) + *карбоплатин* (AUC 6 в 1 день после *доцетаксела*) циклами по 3 недели = медиана ПЖ – 9,1 мес, выживаемость 1 год – 38%, 2 года – 16% [Rodriquez J., Pawel J., Pluzanska A. et al., 2001].
- *Доцетаксел* (75 мг/м² в 1 день 1-часовая инфузия) + *цисплатин* (75 мг/м² в 1 день после *доцетаксела*) циклами по 3 недели = медиана ПЖ – 10,9 мес, выживаемость 1 год – 47%, 2 года – 21% [Rodriquez J., Pawel J., Pluzanska A. et al., 2001].
- *Доцетаксел* (60 мг/м² в 1 день) + *цисплатин* (60 мг/м² в 1 день после *доцетаксела*) + *преднизолон* (60 мг в/в в 1 день со снижением дозы на 10 мг в день со 2 дня), минимум 2 цикла по 3 недели в группе 25 больных рецидивным или рефрактерным НМРЛ, ранее получавших *иринотекан* + *цисплатин* = 32% Рм, медиана времени до прогрессирования – 98 дней, медиана ПЖ – 257 дней. Токсичность 3-4 ст.: нейтропения – 76%, тромбоцитопения – 4%, анемия – 24%, нарушение функции печени – 8% [Seto T., Takezako Y., Nakamura H. et al., 2004].
- *Карбоплатин* (AUC 6 в 1 день) + *наклитаксел* (100 мг/м² 1-часовая инфузия в 1 день (перед *карбоплатином*) и в 8, и 15 дни) циклами по 4 недели = Рм у 19 (39,6%) из 48 больных; выживаемость 1 год – 39,5%. Эффективность комбинации не зависела от того, было ли это лечение I или II [Mumico G., Colantonio I., Gasto M., 2005].
- *Карбоплатин* (AUC 6) + *наклитаксел* (175 мг/м²) + *бевацизумаб* (15 мг/кг) в 1 день циклами по 21 дню с последующим поддерживающим введением *бевацизумаба* 1 раз в 21 день (медиана общей выживаемости – 12,3 мес, медиана времени до прогрессирования – 6,2 мес) [Sandler A., Gray R., Perry M. et al., 2006].
- *Карбоплатин* (AUC 6) + *пеметрексед* (500 мг/м²) + *бевацизумаб* (15 мг/кг) в 1 день циклами по 21 дню с последующим поддерживающим лечением *пеметрексед* + *бевацизумаб* в 1 день циклами по 21 дню [Patel J.D., Vonomi P., Socinski M.A. et al., 2009].
- *Паклитаксел* (200 мг/м² 3-часовая инфузия в 1 день) + *гемцитабин* (1000 мг/м² в 1 и 8 дни) циклами по 3 недели = 29% Рм в группе 164 больных. Нейтропения 3-4 ст. – 11% [Cosmidis P.A., Vasoymiannis C., Mylonakis N. et al., 2000].
- *Паклитаксел* (80 мг/м² в 1 и 8 дни) + *гемцитабин* (1000 мг/м² в 1 и 8 дни) + *цисплатин* (70 мг/м² в 1 день) циклами по 3 недели = 6% полных + 65% частичных Рм. Токсичность 3-4 ст.: нейтропения – 45%, тромбоцитопения – 26%, анемия – 52% [Paz-Ares L., Sanchez-Rovira P., Games-Martin R. et al., 2000].
- *Паклитаксел* (175 мг/м² в/в в 1 день) + *карбоплатин* (350 мг/м² в/в в 1 день) = Рм у 21 из 62 больных [Yan D., Wang G., Zhang C., Hu C., 2001].
- *Паклитаксел* (60-100 мг/м² в 1, 8 и 15 дни) + *карбоплатин* (AUC 5 или 6 в 1 день) циклами по 4 недели = частичные Рм у 13 (50%) из 26 ранее нелеченных больных распространенным НМРЛ. Осложнения: нейтропения, инфекции, нейропатия, миалгии. Для дальнейших исследований рекомендуется использование *карбоплатина* в дозе AUC 6, *наклитаксела* в дозах 80-90 мг/м² [Ohashi N., Haruko D., Ryohei N. et al., 2004].
- *Паклитаксел* (175 мг/м² в/в в 1 день) + *цисплатин* (100 мг/м² в/в в 1 день) циклами по 3-4 недели = Рм у 22 (36%) из 61 больного [Yan D., Wang G. Zhang C., Hu C., 2001].
- *Паклитаксел* + *цисплатин* = 21% Рм [Digel W., Henke M., Stoelben E., 2001].

- *Паклитаксел* (175 мг/м² 3-часовая инфузия в 1 день) + *цисплатин* (80 мг/м² в 1 день) в сравнении с МХТ *цисплатином* (100 мг/м² один раз в 3 недели) = Рм соотв. у 27% и 18% больных НМРЛ III-IV стадий; время до прогрессирования – соотв. 4,1 и 2,7 мес [Переводчикова Н.И., 2001].
- *Паклитаксел* + *цисплатин* в сравнении с *этопозид* + *цисплатин* = выживаемость 1 год – соотв. 38,9% и 31,8% (p=0,0480), медиана ПЖ – соотв. 9,9 и 7,6 мес, СПЖ больных НМРЛ III стадии – 13,1 и 7,9 мес, IV стадии – соотв. 8,9 и 7,6 мес (p>0,1). Осложнения (гранулоцитопения, миалгии и нейротоксичность) чаще наблюдались в группе {*паклитаксел* + *цисплатин*} [Schmitz S., Garbor C., Steinmetz T., 2004].
- *Паклитаксел* + *цисплатин* в сравнении с комбинациями *гемцитабин* + *цисплатин*, *доцетаксел* + *цисплатин* и *паклитаксел* + *карбоплатин*; в группах соотв. 292, 288, 293 и 290 больных НМРЛ III-IV стадий = Рм 21%, 21%, 18% и 16% соотв., время до прогрессирования – 3,5 мес, 4,5 мес, 3,6 и 3,3 мес, медиана ПЖ – 7,9 мес, 8,1 мес, 7,4 и 8,3 мес, выживаемость 1 год – 31%, 36%, 31% и 34%, 2 года – 10,5%, 15,7%, 11,5% и 11,4%. Переносимость лучше у комбинации *паклитаксел* + *карбоплатин* [Schiller J.H., Harrington D., 2000].
- *Пеметрексед* + *карбоплатин* (AUC 6) в сравнении с *пеметрексед* + *оксалиплатин* (120 мг/м²) в группе 80 первичных больных НМРЛ = соотв. 31,6% и 26,8% Рм длительностью 4,5 и 5,0 мес. Нейтропения – соотв. 25,5% и 7,3%, тромбоцитопения – соотв. 2,4% и 17,9% [Scagliotti C.V., Kortsik C. et al., 2003].
- *Пеметрексед* (500 мг/м² в 1 день) + *цисплатин* (75 мг/м² в 1 день) циклами по 3 недели = 42% Рм; в группе 31 больной НМРЛ III – IV стадий [Postmus P.E., Green M.R., 1999].
- *Цисплатин* (25 мг/м² в 1, 8 и 15 дни) + *винорелбин* (25 мг/м² в 1 и 8 дни) = 54% Рм, медиана ПЖ – 31 неделя, выживаемость 1 год – 37%, 2 года – 5% [Martins S., Perreira J., Icaru F. et al., 1999].
- *Цисплатин* (70 мг/м² в 1 день) + *винорелбин* (25 мг/м² в 1 день) + *гемцитабин* (2000 мг/м² в 15 день) + *паклитаксел* (150 мг/м² в 15 день); 4 цикла по 4 недели = 8% полных Рм + 35% частичных Рм в группе 26 больных. Осложнения 3-4 ст.: нейтропения – 8%, анемия – 4% [Barneto J., Sanchez R.P., Noguer M. et al., 2001].
- *Цисплатин* (20 мг/м² в/в в 1-3 дни) + *винорелбин* (25 мг/м² в/в в 1 и 8 дни) + *ифосфамид* (1500 мг/м² в/в в 1 и 2 дни с *Месна* в/в 300 мг/м² до и 600 мг/м² внутрь через 4 и 8 ч после введения *ифосфамида*) + *филграстим* (300 мкг с 8 по 15 день каждого цикла); в среднем 3 цикла по 4 недели = Рм у 9 (31%) из 29 больных, в т. ч. полные Рм – у 3 (10%) Токсичность 3-4 ст.: нейтропения, тромбоцитопения, анемия, тошнота и рвота – по 7%, мукозиты – 3,4%, нейропатия – 3,4% [Tognoni A., Cadenotti L., Pensa F. et al., 1999].
- *Цисплатин* (80 мг/м²) + *гемцитабин* (1250 мг/м² в 1 и 8 дни) + *бевацизумаб* 7,5 мг/кг в 1 день с последующим поддерживающим введением *бевацизумаба* 1 раз в 3 недели [Herbst R., O'Neill V., Fehrenbacher L. et al., 2007].
- *Цисплатин* (75 мг/м²) + *пеметрексед* (500 мг/м²) в 1 день циклами по 3 недели = ОВ – 12,6 мес, объективные ответы – 30,6% [Scagliotti G.V., Parikh P., von Pawel J. et al., 2008].
- *Цисплатин* (100 мг/м² в/в в 1 день) + *этопозид* (100 мг/м² в/в в 1 день после *цисплатина* и во 2 и 3 дни) до 6 циклов = 15% Рм; безрецидивный период – 4,9 мес, СПЖ – 7,6 мес. Нейтропения 4 ст. – 12%, тошнота и рвота – 89%, алопеция – 100% [Wasielowski S., 1998].

МХТ немелкоклеточного рака легкого

- *Винорелбин* (30 мг/м² в 1 и 8 дни циклами по 3 недели) = 20-25% Рм, медиана ПЖ – 28 мес, выживаемость 1 год – 27%.
- *Винорелбин* = 14-33% Рм продолжительностью 10-39 недель [Rossinger K., 1996].
- *Винорелбин* = увеличение ПЖ и качества жизни по сравнению с BSC; МХТ винорелбином близка по эффективности к комбинациям, включающим в себя производные платины, и может рассматриваться в качестве терапии выбора в случаях непереносимости *цисплатина* [Okamoto H., Watanabe K., 2003].
- *Винорелбин* (60 мг/м² в капсулах один раз в неделю, после 3-го приема рекомендуется увеличить дозу препарата до 80 мг/м² в неделю).
- *Гемцитабин* (800-1250 мг/м² 30-минутные инфузии в 1, 8, 15 дни циклами по 4 недели) = 25% Рм [Grunewald R., Passinger K., 1995].
- *Гемцитабин* (1250 мг/м² в 1, 8 и 15 дни циклами по 4 недели) = 16% частичных Рм + 32% стабилизаций в группе 37 ослабленных больных. Токсичность 3-4 ст.: нейтропения – 14%, тромбоцитопения – 3%, пневмотоксичность – 2,7%, отеки на ногах – 8% [Wilson J., Burkes R.L., Shepherd F.A. et al., 2000].
- *Гемцитабин* (1000 мг/м² в/в 30-минутные инфузии в 1, 8 и 15 дни) до 6 циклов = 18% Рм в группе 66 больных; безрецидивный период – 4,2 мес, СПЖ – 6,6 мес. Нейтропения 4 ст. – 2%, тошнота и рвота – 55%, алоpecia – 3% [Wasielewski S., 1998].
- *Гемцитабин* (1000 мг/м² в 1, 8 и 15 дни) в сравнении со схемой **ЕР** {*этопозид* (100 мг/м² в 1, 2 и 3 дни) + *цисплатин* (100 мг/м² в 1 день)} = соотв. 18,2% и 15,3% Рм; медиана ПЖ соотв. 6,6 и 7,6 мес. В группах по 69 пациентов. Лейкопения 3-4 ст. – соотв. 4% и 24%, тромбоцитопения 3-4 ст. – <3% в обеих группах [Manegold C., Bergman B., Chemaissani A. et al., 1997].
- *Гемцитабин* в лечении распространенного НМРЛ = 20% Рм, медиана ПЖ 40 недель. В сравнительных исследованиях доказана большая эффективность и токсичность комбинации *гемцитабин* + *карбоплатин* по сравнению с МХТ *гемцитабином*. МХТ *гемцитабином* рекомендована для лечения пожилых и ослабленных больных [Tsukada H., 2003].
- *Доцетаксел* в 2 рандомизированных исследованиях III фазы = увеличение ОВ в сравнении с BSC. Рм достигались как при использовании *доцетаксела* в качестве ХТ первой линии, так и при рецидивах после первичного лечения производными платины. При сравнении 1-недельных и 3-недельных схем лечения *доцетакселом* в качестве ХТ второй линии медиана ПЖ оказалась сходной (соотв. 6,3 и 6,1 мес), гематологические осложнения развивались реже при еженедельном введении препарата (лейкопения 3-4 ст. – соотв. 11 и 4,5%, нейтропения 3-4 ст. – 8,8 и 2,3%). Негематологическая токсичность более выражена при 1-недельном режиме (мукозиты – соотв. 2,2 и 6,8%, диарея – соотв. 1,1 и 4,5%). Ввиду лучшей переносимости *доцетаксел* и *паклитаксел* рекомендуют вводить еженедельно [Schmitz S., Gabor C., Steinmetz T., 2004].
- *Иринотекан* (100 мг/м² в 1, 8 и 15 дни) = 21% Рм, медиана ОВ – 10,6 мес [Masuda N., Fukuoka M., Negero S. et al., 1999].
- *Иринотекан* = 24,5% Рм в группе ранее нелеченных 265 больных НМРЛ, медиана ПЖ – от 6,2 до 10,8 мес. Осложнения 3-4 степени: нейтропения – 29%, диарея – 21%, тошнота и рвота – 22%. Диарея являлась наиболее выраженным и тяжелым осложнением [Kudoh S., Yoshimura N., 2003].
- *Паклитаксел* (175 мг/м² 3-часовая инфузия через каждые 3 недели) = 10% Рм, ОВ 1 год – 40% [Millward M.J., Bischof J.F., 1996].

- *Паклитаксел* (3-часовые инфузии 1 раз в неделю в течение 6 недель с последующим 2-недельным перерывом; применение дозы 175 мг/м² осложнилось нейтропенией, поэтому в I цикле её снизили до 145 мг/м², но из-за развития сенсорной нейропатии в последующих циклах дозу постепенно снижали до 50% от запланированной) = 56% Рм [Akerley W., 1997].
- *Паклитаксел* (80 мг/м² один раз в неделю, 6 недель) в качестве второй линии ХТ НМРЛ (I линия – *доцетаксел* + *цисплатин*) = 17% Рм [Ardizzonia A., Fagnani D., Giordano M. et al., 2002].
- *Паклитаксел* (80 мг/м² один раз в неделю в/в 1-часовая инфузия, от 2 до 10 инфузий) в группе 67 больных НМРЛ = 40,3% Рм + 38,8% стабилизаций, время до прогрессирования 5,4 мес., медиана ПЖ – 8,4 мес, выживаемость 1 год – 37,4%, 2 года – 12,1%. Осложнения: тромбоцитопения 3 ст. – у 1 больного, нейтропении и анемии 3 ст. не было, слабость 1-2 ст. – 52%, моторная нейропатия 1-3 ст. – 47,5%, сенсорная нейропатия 1-2 ст. – 38,8% [Juan O., 1999].
- *Пеметрексед* (500-600 мг/м², 10-минутная инфузия один раз в 3 недели) = 15,8% и 23,3% ЧР соотв. у 59 и 33 больных НМРЛ, ранее не получавших ХТ. Время до прогрессирования – соотв. 4,9 мес и 3,1 мес. Нейтропения 3-4 ст. – соотв. у 42% и 39% пациентов, гиперемия кожи – соотв. у 31% и 39% [Clarke S.J. et al., 2002; Rusthoven J.J. et al., 1999].
- *Пеметрексед* (500 мг/м² один раз в 3 недели) в сравнении с *доцетакселом* (75 мг/м² один раз в 3 недели) в качестве ХТ второй линии = соотв. 9,1% и 8,8% Рм, медиана ПЖ – соотв. 8,3 и 7,9 мес, нейтропения 3-4 ст. в обеих группах у 45,5% больных [Hanna N.H., 2003].
- *Пеметрексед* = 14-23% Рм длительностью 3,8-4,5 мес, медиана ПЖ – 9,6-9,8 мес [Postmus P.E., Green M.R., 1999].
- *Цисплатин* = 21% Рм [Vokes E.E., Bitran J.D., Vogelzang N.J., 1991].
- *Этопозид* (200 мг внутрь с 1 по 5 день; повторение через 3-4 недели) = 70% частичных Рм.
- *Этопозид* (100 мг/день внутрь в течение 14 дней циклами по 3-4 недели) = частичная Рм у 1 и стабилизация у 6 из 17 пожилых (65-80 лет) больных НМРЛ. Медиана ПЖ – 6 мес. Стоматиты 2-3 ст. – у 2 пациентов, нейтропения 2-3 ст. – у 5 [Sorio R., Toffoli G., Crivellari D. et al., 2006].

РАК МОЛОЧНОЙ ЖЕЛЕЗЫ

Т.Ю. Семиглазова, А.С. Артемьева, В.В. Семиглазов, П.В. Криворотько,
Р.М. Палтуев, Г.Я. Дашян, Е.В. Цырлина, Л.М. Берштейн,
А.Г. Кудайбергенова, В.Ф. Семиглазов

Диагностика и лечение рака молочной железы (РМЖ) в настоящее время невозможны без морфологического исследования с определением гистологической формы, степени злокачественности и гормонального рецепторного статуса, статуса HER2 и Ki67. Это условие предполагает гистологическое исследование сог-биоптатов молочной железы даже при подозрении на наличие злокачественного образования.

Осознание клиницистами важности морфологического исследования для адьювантного и еще более значимо – для планирования и оценки неoadьювантного лечения рака молочной железы стало причиной разработки детализированных рекомендаций по цитологическому и гистологическому исследованию опухолей молочной железы (см. рекомендации РООМ по цитологическому и морфологиче-

скому исследованию рака молочной железы, протоколы CAP, AJCC, NCCN и другие).

Выбор адекватного системного лечения РМЖ зависит от стадии заболевания, гистологического типа, возраста больного и биологического подтипа.

Таблица - Классификация ВОЗ, 2012

Код	Диагноз
8500/3	Инвазивный неспецифицированный рак
8022/3	Плеоморфный рак
8035/3	Рак с остеокластоподобными стромальными гигантскими клетками
8500/3	Инвазивный неспецифицированный рак с преобладанием лимфоидной инфильтрации
8520/3	Инвазивный дольковый рак
8211/3	Тубулярный рак
8201/3	Крибриформный рак
8480/3	Муцинозный рак
8510/3	Медуллярный рак
8513	Атипичная медуллярная карцинома
8500/3	Инвазивный неспецифицированный рак с медуллярными чертами
8507/3	Инвазивный микропапиллярный рак
8575/3	Метапластический неспецифицированный рак
8570	Аденосквамозный рак низкой степени злокачественности
8572/3	Фиброматозоподобный метапластический рак
8070	Плоскоклеточный рак
8032/3	Метапластический рак с веретенноклеточной метаплазией
8571/3	Метапластический рак с хрящевой дифференцировкой
8571/3	Метапластический рак с костной дифференцировкой
8575/3	метапластический рак с другими типами мезенхимальной дифференцировки
8575/3	Смешанный метапластический рак
8982/3	Миоэпителиальный рак
8246/3	Высокодифференцированная нейроэндокринная опухоль
8041/3	Низкодифференцированный нейроэндокринный рак/мелкоклеточный рак
8574/3	Инвазивный неспецифицированный рак с нейроэндокринной дифференцировкой
8502/3	Секреторный рак
8503	Инвазивная папиллярная карцинома
8550/3	Ацинарноклеточный рак
8430/3	Мукоэпидермоидный рак
8525/3	Полиморфный рак
8290/3	Онкоцитарный рак
8314/3	Богатый липидами рак
8315/3	Богатый гликогеном рак
8410/3	Рак сальных желёз
8983	Аденомиоэпителиома с карциномой
8200/3	Аденокистозный рак
8500	Протоковая карцинома in situ
8503	Интрадуктальная папиллома с протоковой карциномой in situ
8503	Интрадуктальная папиллярная карциномой
8504	Инкапсулированная папиллярная карцинома
8504	Инкапсулированная папиллярная карцинома с инвазией
8509	Солидная папиллярная карцинома
8540	Болезнь Педжета соска
8571/3	Железисто-плоскоклеточный рак низкой степени злокачественности
8530/3	Воспалительный рак

По клинико-патоморфологическим критериям, похожим, но не тождественным молекулярно-генетическим подтипам, выделяют «суррогатные» биологические подтипы РМЖ [Coates AS., 2015]:

- люминальный А: [ER+/PR+/HER2-/Ki-67 низкий <20%];
- люминальный В (HER2–негативный): [ER+/PR+/HER2-/Ki67 >20%];
- люминальный В (HER2–позитивный): [ER +/ PR+/HER2+];
- трижды-негативный: [ER -/PR -/HER2-];
- HER2- позитивный [HER2+/ER-/PR-] (табл.).

Экстенсивный геномный анализ опухолей у больных РМЖ открыл четыре когерентные (последовательные) группы [Davies C, Pan H, Godwin J et al., 2013], схожие с биологическими подтипами, определяемыми профилированием генной экспрессии [Семиглазов В.Ф., Палтуев Р.М., Семиглазов В.В. и др., 2015].

Подтипы РМЖ могут быть определены мульти-параметрическими молекулярными тестами, такими как PAM-50 [Bastien RR, Rodriguez-Lescure A, Ebbert MT et al. 2012] или Mamma Print/Blue Print [Bayraktar S, Royce M, Stork-Sloots L et al.. 2014].

Ввиду чрезвычайной важности для выбора тактики ведения пациенток корректного опеределения рецепторного статуса, индекса Ki67 и статуса HER2 необходимо подчеркнуть, что морфлогические лаборатории, принимающие участие в фармакодиагностике, должны участвовать в системах внешнего контроля качества.

Таблица - Лечебно–ориентированная классификация подгрупп РМЖ. Общие рекомендации по лечению раннего рака молочной железы St. Gallen-2017, адаптированные экспертами Российского общества онкомамологов (Семиглазов В.Ф. с соавт., 2015, 2017)

Клиническая группа	Примечания
Трижды-негативный	Негативный ER, PR и HER2
Гормон-рецептор-негативный HER2 – позитивный	ASCO/CAP рекомендации
Гормон-рецептор-позитивный и HER2 – позитивный (ER +/ HER2+)	ASCO/CAP рекомендации
Гормон-рецептор-позитивный и HER2 – негативный (ER +/ HER2-)	ER и/или PR – позитивные $\geq 1\%$ ¹
1) Высокая экспрессия рецепторов стероидных гормонов, низкая пролиферация, ограниченное распространение опухоли (tumour burden) («люминальный А») Благоприятный прогноз. Низкий риск рецидива заболевания.	«Прогностически благоприятные» мульти-параметрические молекулярные маркеры. Высокая экспрессия ER/PR и низкий Ki-67 ² , малое число или отсутствие метастатических лимфоузлов (N 0-3), маленький размер опухоли T (T1, T2)
2) Промежуточный прогноз	Промежуточное значение только по 21-генной шкале риска (RS) среди нескольких мульти-параметрических молекулярных маркеров. Неопределенная степень риска и чувствительность к эндокринотерапии и цитотоксическому лечению.
3) Низкая экспрессия рецепторов стероидных гормонов, высокая пролиферация, значительное распространение опухоли (tumour burden) («люминальный В»). Высокий риск	«Неблагоприятные» мульти-параметрические молекулярные маркеры. Низкая экспрессия ER/PR и высокий Ki-67 ¹ , большее число метастатических лимфоузлов, 3-я степень гистологической

рецидива заболевания.	злокачественности, выраженная лимфоваскулярная инвазия, большой размер опухоли T (T3).
-----------------------	--

¹ Значения ER между 1% и 9% считаются сомнительными. Одна ГТ не может быть назначена больным с такими значениями ER.

² Оценка Ki-67 должна интерпретироваться с учётом местных лабораторных показателей: например, если в лаборатории среднее значение Ki-67 при гормон-рецептор-положительном РМЖ равняется 20%, значение в 30% или выше может считаться высоким, а 10% или менее – низким.

Адьювантное системное лечение

Выбор подходящих видов адьювантного лечения у индивидуального пациента основывается на факторах, характеризующих опухоль и состояние организма. В отношении опухоли важны такие характеристики, как гормональные рецепторы, HER2 статус, метастатический потенциал, отражающий пролиферативную активность клеток и анатомическое распространение заболевания. Факторы, характеризующие пациента, включают менопаузальный статус, возраст, сопутствующие заболевания и предпочтения пациента [Семиглазов В.Ф., Палтугев Р.М., Семиглазов В.В. и др., 2015; Стенина М.Б., Владимирова Л.Ю., Гладков О.А. и др., 2015].

Таблица - Рекомендации по адьювантному системному лечению РМЖ. Общие рекомендации по лечению раннего рака молочной железы St. Gallen-2017, адаптированные экспертами Российского общества онкомамологов (Coates A.S., 2015; Семиглазов В.Ф. с соавт., 2015, 2017)

Клиническая группа	Вид лечения	Примечания к лечению
Трижды-негативный	Цитотоксическая ХТ, включающая <i>антрациклины</i> и <i>таксаны</i>	Платино-содержащая ХТ может рассматриваться у пациентов с BRCA-мутацией
ER – негативный и HER2 – позитивный		
pT1a N0	Без системного лечения	
pT1b,c N0	ХТ + <i>трастузумаб</i>	Рассмотреть <i>паклитаксел</i> + 12 месяцев <i>трастузумаба</i> (без <i>антрациклинов</i>)
Более высокая T или N стадия	<i>Антрациклины</i> -> <i>таксаны</i> + одновременно <i>трастузумаб</i> в течение 12 месяцев	Пациенты, не подходящие для терапии <i>антрациклинами</i> , могут получать ХТ по схеме TCH [<i>доцетаксел</i> , <i>карбоплатин</i> , <i>трастузумаб</i>]
ER – позитивный и HER2 – позитивный	Как выше + последовательно эндокринотерапия в зависимости от менопаузального статуса	
ER – позитивный и HER2 – негативный («люминальный»):		
Без экспрессии маркеров низкой гормональной чувствительности («люминальный А»)	Одна эндокринотерапия в соответствии с менопаузальным статусом	Рассмотреть применение ХТ при метастатическом вовлечении 4 и более лимфоузлов.
Пременопаузальные больные низкого риска	<i>Тамоксифен</i> 5 лет	
Другие пременопаузальные	<i>Тамоксифен</i> 5-10 лет или овариальная супрессия +	См. критерии в работах [Pagani, 2014; Francis, 2015;

Клиническая группа	Вид лечения	Примечания к лечению
пациенты	<i>тамоксифен</i> или оварияльная супрессия + <i>эксеместан</i>	Davies, 2013]
Постменопаузальные пациенты низкого риска	<i>Тамоксифен</i> 5 лет	
Другие постменопаузальные больные (более высокого риска)	Предпочтительнее раннее начало терапии <i>ингибиторами ароматазы</i> (ИА) Продленная адъювантная терапия (5 лет <i>тамоксифен</i> > 5 лет ИА)	Нет доказательств о безопасности или эффективности терапии ИА более 5 лет
С экспрессией маркеров низкой эндокриночувствительности («люминальный В»)	Адъювантная ХТ в большинстве случаев + последовательно ГТ	
Факторы, поддерживающие отказ от цитотоксической химиотерапии, несмотря на «люминальный В» фенотип		"Благоприятные" результаты мультипараметрических молекулярных тестов, если доступны

Большинство пациентов РМЖ с трижды негативным фенотипом должны получать цитотоксическую ХТ, содержащую *антрациклиновые антибиотики* и *таксаны*. Платино-содержащая терапия может рассматриваться у пациентов с BRCA1-ассоциированным РМЖ [Byrski T, Huzarski T, Dent R et al. 2014]. *Карбоплатин* столь же эффективен, как *доцетаксел*, при базально-подобном РМЖ, но менее пригоден при других подтипах [Loibl S., 2015].

Иммуногистохимические ("IHC4" по Cuzick и Dowsett) или молекулярные (Oncotype DX®, Endopredict®, PAM-50 ROR® и BCI®) методы оценки способны идентифицировать группу пациентов с благоприятным прогнозом и не нуждающихся в адъювантной ХТ [Dubsky P., Brase J.C., Jakesz R. et al., 2013; Eiermann W, Rezaei M, Kummel S et al., 2013; Dowsett M., Sestak I., Lopez-Knowles E. et al., 2013].

Пациенты с отягченными анатомическими признаками (T4 опухоль, метастазы в 4 и более ЛУ), а также с высоким Ki-67, низким уровнем гормональных рецепторов, даже при благоприятных результатах молекулярных мультипараметрических оценок, могут иметь достаточно высокий риск рецидива заболевания, и для них оправдано проведение адъювантной ХТ.

Адъювантная ХТ

Адъювантная ХТ должна быть начата в ближайшие 3-4 недели после операции.

- Схемы ПХТ: 1) **AC**; 2) **AC×4→D×4**; 3) **AC×4→P×12**; 4) **CAF** (GALGB; SWOG); 5) **DC**; 6) **CMF**; 7) **FEC**, 8) **FEC-100**; 9) **TAC** [Early Breast Cancer Trialists' Collaborative Group, 2012].
- **AC** до 4-6 циклов {*доксорубицин* (60 мг/м² в/в в 1 день) + *циклофосфамид* (600 мг/м² в/в в 1 день) циклами по 3 недели}. В исследовании пациентов с поражением 0-3 лимфатических узлов независимо от уровня гормональных рецепторов, HER2 или менопаузального статуса не было показано преимуществ 6 циклов **AC** по сравнению с 4 циклами [Shulman L.N., Cirrincione C.T., Berry D.A. et al., 2012].

- **АС 4** цикла по 3 недели, затем *доцетаксел* (75-100 мг/м² в/в 4 цикла 1 раз в 3 недели). Допустимо профилактическое назначение *рчГ-КСФ*.
- **АС** {*циклофосфамид* (600 мг/м²) + *доксорубин* (60 мг/м², 75 мг/м² или 90 мг/м²) 4 цикла по 3 недели} + *наклитаксел* (175 мг/м² 4 цикла один раз в 3 недели после окончания **АС**) в группе больных РМЖ с метастазами в регионарных ЛУ в сравнении с 4 циклами **АС** без последующего применения *наклитаксела* = снижение риска рецидива на 17% (p=0,0023), риска смерти – на 18% (p=0,0064). Пятилетняя безрецидивная выживаемость не зависела от дозы *доксорубина* в схеме **АС** (69%, 66% и 67% соотв.) [Henderson I.C., Berry D.A., Demetri G.D. et al., 2003].
- **АС 4** цикла 1 раз в 3 недели, затем *наклитаксел* 80 мг/м² в/в еженедельно 12 введений.
- **СЕГ** {*циклофосфамид* (75 мг/м² внутрь в 1-14 дни) + *эпирубин* (60 мг/м² в/в в 1 и 8 дни) + *фторурацил* (500 мг/м² в/в в 1 и 8 дни) в сравнении со схемой **СМФ** {*циклофосфамид* (100 мг/м² внутрь в 1-14 дни) + *метотрексат* (40 мг/м² в/в в 1 и 8 дни) + *фторурацил* (600 мг/м² в/в в 1 и 8 дни)} в качестве адьювантной ХТ в группе 710 больных РМЖ с поражением ЛУ, пребывающих в пре- и перименопаузе = 5-летняя выживаемость соотв. 77% и 70% (p=0,03), 5-летняя безрецидивная выживаемость соотв. 63% и 53% (p=0,09) [Levine M., 2000].
- **СМФ** 6 циклов {*циклофосфамид* (100 мг/м² внутрь в 1-14 дни) + *метотрексат* (40 мг/м² в/в в 1 и 8 дни) + *фторурацил* (600 мг/м² в/в в 1 и 8 дни) циклами по 4 недели} (при противопоказаниях к назначению антрациклинов).
- **ЕС** {*эпирубин* (120 мг/м²) + *циклофосфамид* (600 мг/м²) один раз в 3 недели, 4 цикла} в сравнении с **СМФ** (6 циклов) в группе больных в перименопаузе с ≥4 положительными подмышечными ЛУ = безрецидивная выживаемость – соотв. 5,5 и 4,2 года, общая выживаемость – соотв. 8,3 и 6,8 года [Galligioni E., Cetto G., Crivellari D. et al., 2000].
- **ФЕС** {*фторурацил* (600 мг/м² в 1 день) + *эпирубин* (60 мг/м² в 1 день) + *циклофосфамид* (600 мг/м² в 1 день) каждые 3 недели} в сравнении с **СМФ** {600/40/600 мг/м² один раз каждые 3 недели} = 6-летняя выживаемость – соотв. 93% и 83%; Гемотоксичность сходная, алопеция – соотв. 87% и 7%, наступление менопаузы – соотв. 80% и 60% [Mouridsden H.T., Andersen J., Andersson M. et al., 1999].
- **ФЕС-50** (500/50/500 один раз в 3 недели, 6 циклов) в сравнении с **ФЕС-100** (500/100/500 один раз в 3 недели, 6 циклов) в группе 565 больных РМЖ в пре- и постменопаузе с поражением подмышечных ЛУ = 5-летние безрецидивная выживаемость – соотв. 52% и 65% (p=0,007), общая выживаемость – соотв. 63% и 76% (p=0,007). Схема ФЕС-100 более токсична, но фатальных осложнений не было [Bonnetere J., Roche H., Bremond A. et al., 1998].
- **ФЕС-100** (500/100/500 один раз в 3 недели, 6 циклов) в сравнении с **ФЕС-100** × 3 цикла + затем 3 цикла *доцетаксела* (в обеих группах после завершения адьювантной ХТ больные получали ЛТ, а при наличии гормонорецепторов – *тамоксифен* в течение 5 лет) = 5-летняя безрецидивная выживаемость – соотв. 73,2% и 78,3% (p=0,014), общая выживаемость – соотв. 86,7% и 90,7% (p=0,017). Фебрильная нейтропения – соотв. 8,4% и 11,2% [Coltman C.A., 2004].
- **ТАС** {*доцетаксел* (75 мг/м²) + *доксорубин* (50 мг/м²) + *циклофосфамид* (500 мг/м²)} в сравнении со схемой **ФАС** {*фторурацил* (500 мг/м²) + *доксорубин* (50 мг/м²) + *циклофосфамид* (500 мг/м²) по 6 циклов периодичностью в 3 недели} в группах соотв. 745 и 746 больных РМЖ с метастазами в подмышечных ЛУ = частота рецидивов – соотв. 16% и 23% (p=0,0002).

Фебрильная нейтропения развилась соотв. у 24 и 2 больных ($p=0,049$) [Nabholtz J.M., Pienkowski T., Mackey J. et al., 2002]. Возможно профилактическое назначение *рчГ-КСФ*.

- **ТАС** {*доцетаксел* (75 мг/м^2 в 1 день) + *доксорубицин* (50 мг/м^2 в 1 день) + *циклофосфамид* (500 мг/м^2 в 1 день)} в сравнении со схемой **ФАС** {фторурацил (500 мг/м^2 в 1 день) + *доксорубицин* (50 мг/м^2 в 1 день) + *циклофосфамид* (500 мг/м^2 в 1 день)} по 6 циклов с периодичностью в 3 недели в качестве адъювантной ХТ у больных РМЖ с метастазами в ЛУ = 5-летняя выживаемость безрецидивная – соотв. 75% и 68% ($p=0,01$), общая выживаемость – 87% и 81% ($p=0,008$). Лечение по схеме **ТАС** чаще осложнялось фебрильной нейтропенией, но менее выражены были тошнота и рвота [Martin M., Pientrowski T., Mackey J. et al., 2003]. Возможно профилактическое назначение *рчГ-КСФ*.
- **Паклитаксел** (4 цикла) + **ФАС** (4 цикла) в сравнении с **ФАС** (8 циклов) = снижение риска рецидива на 26%, 4-летняя безрецидивная выживаемость – соотв. 85,2% и 81,5% ($p=0,2$) [Thomas E., Buzdar A., Theriault R. et al., 2000].

Адъювантная лекарственная терапия HER2-позитивного РМЖ

У пациентов с HER2+ РМЖ со стадиями от pT1b-cN0M0 и более распространенных рекомендуется лечение начинать с *антрациклиновых антибиотиков* и последующим применением *таксанов* в комбинации с *трастузумабом* (лечение последним продолжается до одного года).

Результаты 10-летней безрецидивной выживаемости больных HER2 +РМЖ в исследовании HERA (n=5099):

- в группах 1-годичного и 2-годичного адъювантного *трастузумаба* vs наблюдение составила 69% vs 69% vs 63%;
- больные HER2+ER2+PR+ РМЖ (n=2571): в группах 1-годичного vs 2-годичного адъювантного *трастузумаба* vs наблюдение – 72% vs 70% vs 66%;
- больные HER2+ER2-PR- РМЖ (n=2528): в группах 1-годичного vs 2-годичного адъювантного *трастузумаба* vs наблюдение – 67% vs 67% vs 59%.

Результаты 12-летней общей выживаемости больных HER2 +РМЖ:

- общая популяции больных HER2+ РМЖ (n=5099): в группах 1-годичного и 2-годичного адъювантного *трастузумаба* vs наблюдение составила 73% vs 79% vs 80%;
- больные HER2+ER2+PR+ РМЖ (n=2571): в группах 1-годичного vs 2-годичного адъювантного *трастузумаба* vs наблюдение – 81% vs 81% vs 76%;
- больные HER2+ER2-PR- РМЖ (n=2528): в группах 1-годичного vs 2-годичного адъювантного *трастузумаба* vs наблюдение – 78% vs 79% vs 70%.

Результаты анализа критериев кардиотоксичности у больных HER2+ РМЖ, получавших *трастузумаб*:

- 4,4% (у 122 из 1702 больных) в группе 1-годичного адъювантного *трастузумаба*;
- 7,3% (у 122 из 1700 больных) в группе 2-годичного адъювантного *трастузумаба*; 0,9% (у 15 из 1697 больных) в группе наблюдения.

Добавление в адъювантном режиме *пертузумаба* к стандартной терапии *трастузумабом* и химиотерапией статистически достоверно снижает риск рецидива заболевания и смерти у пациентов с ранним HER2-позитивным РМЖ и не усиливает профиль токсичности.

Рекомендуемые режимы адъювантной ХТ с трастузумабом:

- **АС×4→D×4 + трастузумаб:** 4 цикла АС в/в 1 раз в 3 недели, затем доцетаксел (75-100 мг/м² в/в в 1 день 1 раз в 3 недели 4 цикла) + трастузумаб (6 мг/кг (нагрузочная доза – 8 мг/кг) в/в в 1 день 1 раз в 3 недели в течение 1 года. Обязательно профилактическое назначение КСФ при использовании доцетаксела в дозе 100 мг/м².
- **АС×4→P×12 + трастузумаб:** 4 цикла АС в/в 1 раз в 3 недели, затем паклитаксел (80 мг/м² в/в еженедельно 12 введений) + трастузумаб (2 мг/кг; нагрузочная доза 4 мг/кг в/в еженедельно в течение 1 года). Введение трастузумаба начинается одновременно с паклитакселом.
- **ДСН+ трастузумаб:** 6 циклов доцетаксела (75 мг/м² в/в в 1 день 1 раз в 3 недели) в комбинации с карбоплатином (AUC6 в/в в 1 день 1 раз в 3 недели) + трастузумаб (в нагрузочной дозе 8 мг/кг и поддерживающей дозе 6 мг/кг в/в в 1 день 1 раз в 3 недели в течение 1 года). Введение цитостатиков и трастузумаба начинается одновременно.

Адъювантная гормонотерапия РМЖ

- Пациенты с положительными гормональными рецепторами и позитивным HER2 (ER+/HER2+) нуждаются в ГТ, соответствующей их менопаузальному возрасту в дополнение к первоначальной цитотоксической ХТ и анти-HER2 терапии. HER2-позитивный статус опухоли может являться основанием в пользу включения ингибиторов ароматазы.
- Для пациентов с положительными гормональными рецепторами, но HER2-негативным заболеванием, существует спектр различных видов ГТ в зависимости от величины риска и чувствительности к цитотоксической ХТ [Criscitello C., Disalvatore D., De Laurentiis M. et al., 2014].
- Пациенты низкого риска безотносительно менопаузального статуса с высокой экспрессией гормональных рецепторов (люминальный А) могут быть адекватно лечены с помощью одной ГТ тамоксифеном.
- У пациентов высокого риска рецидива в постменопаузе (поражение 4 и более подмышечных ЛУ; III степень злокачественности; неблагоприятные результаты мульти-параметрических молекулярных тестов) необходимо изначальное назначение ингибиторов ароматазы (ингибиторы ароматазы 2 года, далее – тамоксифен 3 года или ингибиторы ароматазы 5 лет).
- ГТ пременопаузальных пациентов низкого риска заключается в применении тамоксифена в течение 5 лет [Davidson N., 2015].
- Анализ исследования BIG1-98 свидетельствует о том, что пациенты промежуточного риска характеризуются благоприятными исходами при любом режиме, включающем ингибиторы ароматазы, в то время как пациенты самого низкого риска имеют благоприятные отдаленные результаты на одном тамоксифене [Viale G., Regan M.M., Dell'Orto P. et al., 2011; Regan M.M., Neven P., Giobbie-Hurder A. et al., 2011].
- У пациентов высокого риска пременопаузального возраста с вовлечением ЛУ (pN+), закончивших 5-летнее адъювантное лечение тамоксифеном, оправдано продолжение такого же лечения до 10 лет [Davies C., Pan H., Godwin J. et al., 2013].
- В то время как при более высоком риске (возраст до 35 лет включительно; сохраненная функция яичников после адъювантной ХТ (наличие менструаций или пременопаузального уровня эстрогенов; поражение 4 и более подмышечных ЛУ; III степень злокачественности; неблагоприятные результаты мульти-параметрических молекулярных тестов) следует

рекомендовать супрессию овариальной функции до 5 лет в комбинации с *экземестаном* или *тамоксифеном* [Bernhard J., Luo W., Ribi K. et al., 2015; Francis P.A., Regan M.M., Fleming G.F. et al., 2015].

- Супрессия овариальной функции (OFS) + *анастрозол* (Австрийское испытание ABCSG 12) = отсутствие явных улучшений выживаемости. Следует строго учитывать и предпочтения пациента при решении вопроса о применении OFS [Gnant M., Mlineritsch B., Stoeger H. et al., 2015].

Неoadьювантная лекарственная терапия РМЖ

- Морфологическое исследование материала резецированной молочной железы после проведенного неoadьювантного лечения является золотым стандартом оценки эффективности проводимой терапии, а диагностика полного морфологического регресса – важнейшим показателем безрецидивной и общей выживаемости. Правила оценки полного морфологического ответа определены как отсутствие инвазивной карциномы в первичной опухоли (T0) и лимфатических узлах (N0), либо наличие в первичной опухоли только компонентов карциномы *in situ* (Tis) и отсутствие метастазов в лимфатических узлах (N0). В настоящее время существуют рекомендации Рабочей группы, которые детально описывают процедуру оценки морфологического материала молочной железы после проведенного неoadьювантного лечения. Особенное внимание в рекомендациях придается повторному исследованию биологических маркеров при исследовании остаточной опухоли и ее метастазов в условиях проводимой НХТ.
- Неoadьювантные клинические исследования, анализирующие эффективность предоперационного лечения местно-распространенного РМЖ (со стадией T1 и N2-3 или T2-4 с любым N и M0), – привлекательная модель изучения эффективности лекарственных средств, где за короткий срок по степени достижения полного патоморфологического ответа (pCR) можно судить об эффективности препарата [DeMichele A., Yee D., Berry D.A. et al., 2015].
- Мета-анализ, проведенный по инициативе FDA рабочей группой CTNeoBC, полностью подтвердил улучшение отдаленных результатов лечения больных, достигших pCR по сравнению с теми, у кого оставалась резидуальная опухоль к моменту хирургического вмешательства (Cortazar P. и соавт., 2012). Наиболее значимая корреляционная связь наблюдалась между pCR и показателями общей и безрецидивной выживаемости при агрессивных подтипах РМЖ: трижды негативном, люминальном В (HER2-негативном) и HER2 – позитивном подтипе, особенно при добавлении анти-HER2 препарата – *трастузумаба*. Поэтому на основании результатов мета-анализа 12 клинических исследований (включено 11.955 больных) рабочей группой CTNeoBC было предложено трактовать определение полного патоморфологического ответа как ypT0ypN0 или ypT0/isypN0 (так как наличие или отсутствие дуктальной карциномы не воздействует на отдаленные результаты) [Cortazar P., Zhang L., Untch M. et al., 2012].

Неoadьювантная лекарственная терапия трижды негативного РМЖ

- Большинство членов Панели (Consensus St. Gallen Breast Cancer Conference 2017 Voting Results) считает необходимым назначение таким больным антрациклин/таксан – содержащей ХТ, обсуждается использование высокодозной ХТ алкилирующими агентами или применение препаратов платины у носителей BRCA мутации (Семиглазов В.Ф. и др., 2015, 2017).

- Повышение частоты pCR также отмечено у пациентов трижды-негативным РМЖ, получавших *паклитаксел+альбумин*, в сравнении со «стандартным» паклитакселом [Loibl S., 2015].
- Повышение частоты pCR отмечено у пациентов трижды-негативным РМЖ, получавших карбоплатин [Sikov W.M., Berry D.A., Perou C.M. et al., 2015; von Minckwitz G., Schneeweiss A., Loibl S. et al., 2014]; подобная корреляция не отмечалась при HER2-позитивном РМЖ [Loibl S., 2015; von Minckwitz G., Schneeweiss A., Loibl S. et al., 2014].

Неoadьювантная лекарственная терапия HER2-позитивного РМЖ

- Большинство членов Консенсусов Сан-Галлена 2015, 2017 гг (Consensus St. Gallen Breast Cancer Conference 2015, 2017 Voting Results) поддерживает двойную анти-HER2 терапию *трастузумабом* и *пертузумабом* на основе *таксан* – содержащей ХТ пациентам HER2-позитивным РМЖ, причем наиболее предпочтительно данный вид лечения назначать после антрациклиновых антибиотиков [Семиглазов В.Ф. и соавт., 2015, 2017].
- Добавление в адьювантном режиме *пертузумаба* к стандартной терапии *трастузумаба* и химиотерапии статистически достоверно снижает риск рецидива заболевания и смерти у пациентов с ранним HER2-позитивным РМЖ и не усиливает профиль токсичности.
- В нескольких исследованиях неoadьювантной терапии было показано, что у пациентов с мутацией PIK3CA, получавших анти-HER2 терапию, отмечалась более низкая частота ypCR [Loibl S., von Minckwitz G., Schneeweiss A. et al., 2014; Majewski I.J., Nuciforo P., Mitterpergher L. et al., 2015; Guarneri V, Dieci M, Carbone L et al., 2014].

Режимы неoadьювантной ХТ с трастузумабом HER2-позитивного РМЖ

- АС 4 цикла, затем *доцетаксел* (75-100 мг/м² в/в в 1 день 1 раз в 3 недели, 4 цикла) + *трастузумаб* (6 мг/кг; нагрузочная доза 8 мг/кг, в/в в 1 день 1 раз в 3 недели), продолжить адьювантно до 1 года. Обязательно профилактическое назначение колониестимулирующих факторов при использовании *доцетаксела* в дозе 100 мг/м². Мониторирование функции сердца.
- АС 4 цикла, затем *паклитаксел* (80 мг/м² в/в еженедельно 12 введений) + *трастузумаб* (2 мг/кг с нагрузочной дозой 4 мг/кг) в/в еженедельно), продолжить адьювантно до 1 года. Введение *трастузумаба* начинается одновременно с *паклитакселом*. Мониторирование функции сердца.
- РТД {*пертузумаб* (420 мг (нагрузочная доза – 840 мг) в/в в 1 день 1 раз в 3 недели) + *доцетаксел* (75-100 мг/м² в/в в 1 день 1 раз в 3 недели) + *трастузумаб* (6 мг/кг (нагрузочная доза – 8 мг/кг) в/в в 1 день 1 раз в 3 недели, затем продолжить адьювантно до 1 года)}; 4 цикла , затем FЕС {*циклофосфамид* (600 мг/м² в 1 и 8 дни) + *эпирубицин* (90 мг/м² в 1 день) + *фторурацил* (600 мг/м² в 1 день)} 4 цикла. Мониторинг функции сердца [Gianni L., 2012].

Неoadьювантная гормонотерапия ЭР+ РМЖ

- Альтернативой неoadьювантной ХТ у пожилых больных РМЖ ЭР+ ПР+ является предоперационная ГТ предпочтительно *ингибиторами ароматазы* до 4-8 мес или до максимального ответа на терапию [Семиглазов В.Ф., Семиглазов В.В., Клецель А.А. и др., 2004; Dowsett M., 2015].
- Целесообразность проведения ГТ у пожилых больных ЭР+ПР+ РМЖ обусловлена также тем, что полный морфологический регресс опухоли под

влиянием ХТ достигается реже, чем у больных с ЭР- ПР- опухолями [Божок А.А., 2006]. У постменопаузальных больных с ЭР+ опухолями при ГТ ингибиторами ароматазы частота pCR, частота органосохраняющих операций, 5-летняя безрецидивная выживаемость такие же, как и при ХТ [Семиглазов В.Ф., Семиглазов В.В., Манихас А.Г. и др., 2012].

- Отсутствие снижения Ki-67 через 2 недели ГТ помогает определить группы пациентов, являющихся кандидатами для более раннего перехода на альтернативные виды лечения [Dowsett M., Sestak I., Lopez-Knowles E. et al., 2013; Dowsett M, Smith I.E., Ebbs S.R. et al., 2007; Denkert C, Loibl S, Muller BM et al., 2013; Denkert C., 2015].
- *Эксеместан* (25 мг/день) в сравнении с *тамоксифеном* (20 мг/день) в течение 3 мес до операции в группе 59 больных РМЖ T₂N₁₋₂, T₃N₀₋₁, T₄N₀M₀ стадий (исключая воспалительные формы) с положительными гормональными рецепторами (ЭР+ и/или ПР+) = Рм – соотв. 90,5% и 48,4%, в т.ч. pCR – соотв. 4,8% и 9,7%. [Семиглазов В.Ф., Семиглазов В.В., Клецель А.А. и др., 2004].
- *Эксеместан* (25 мг/день × 3 мес) или *анастрозол* (1 мг/день × 3 мес), или схема **АТ** {*доксорубицин* (60 мг/м²) + *наклитаксел* (200 мг/м²); 4 цикла по 3 недели} = соотв. 78,9%, 75,0% и 75,6% Рм в группах 38, 40 и 74 больных РМЖ ЭР+/ПР+, пребывающих в постменопаузе. Органосохраняющие операции выполнены соотв. 34,2%, 30% и 24,3% больным [Semiglasov V.F., Semiglasov V.V., Ivanov V.G. et al., 2004].
- *Эксеместан* (25 мг/день ежедневно 3 мес) или *анастрозол* (1 мг/день ежедневно 3 мес) в сравнении с ХТ по схеме **АТ** в группах 57 и 59 больных РМЖ ЭР+ и/или ПР+ в постменопаузе = Рм соотв. 84,2% и 74,6%, в т.ч. cCR– соотв. 5,3% и 13,6%, а pCR – соотв. 2,1% и 12,8% (p=0,05) [Божок А.А., 2006].

Схемы неoadьювантной химиотерапии РМЖ

- **АС** {*доксорубицин* 60 мг/м² в 1-й день + *циклофосфамид* 600 мг/м² в 1-й день } до 4 циклов, затем *наклитаксел* 80 мг/м² в/в 1-часовая инфузия еженедельно в течение 12 недель. (Клинические рекомендации РООМ по неoadьювантному и адьювантному лечению рака молочной железы, <http://www.bcguidelines.ru/электронная версия>).
- **АС** {*доксорубицин* (60 мг/м² в 1-й день) + *циклофосфамид* (600 мг/м² в 1-й день)} до 4 циклов, затем *доцетаксел* (100 мг/м² в/в 1-часовая инфузия в 1-й день) 4 цикла по 3 недели. Обязательно профилактическое назначение *КСФ*. (Клинические рекомендации РООМ по неoadьювантному и адьювантному лечению рака молочной железы, <http://www.bcguidelines.ru/электронная версия>).
- **АС** (4 цикла) + 4 последующие цикла *доцетаксела* (100 мг/м²) в сравнении с **АС** (4 цикла) = соотв. 91% и 85%Рм (в т.ч. 65% и 40% полных клинических Рм, 25% и 13% полных патоморфологических Рм) [Mammounas E.P., Brown A., Smith R. et al., 2002].
- **АТ** {*доксорубицин* (60 мг/м² в 1 день) + *наклитаксел* (200 мг/м² 3-часовая инфузия в 1 день) 4 цикла по 3 недели} в сравнении со схемой **FAC** {*фторурацил* (600 мг/м² в 1 день) + *доксорубицин* (60 мг/м² в 1 день) + *циклофосфамид* (600 мг/м² в 1 день) 4 цикла по 3 недели} в группах из 119 и 135 пациенток = полный морфологический регресс опухоли и метастазов в ЛУ – соотв. 27,7% и 11,1% (p=0,01) [Божок А.А., 2006].
- **АТ** {*доксорубицин* + *наклитаксел*} 4 цикла + 4 цикла **FAC** = 23,8% полных морфологических Рм, увеличение частоты органосохраняющих операций по

- сравнению с больными, не получавшими неоадьювантную ХТ [Gianni L., Baselga J., Eiermann W. et al., 2002].
- **АТ** {доксорубицин (60 мг/м² в 1 день) + паклитаксел (200 мг/м² в 1 день) 4 цикла по 3 недели} в сравнении со схемами **ФАС** и **СМФ** в лечении воспалительной формы РМЖ = соотв. 27%, 11% и 5,6% полных патологических Рм [Семиглазов Ю.Ф., Зернов К.Ю., Божок А.А. и др., 2007].
 - **САФ** {циклофосфамид (500 мг/м² в 1 и 8 дни) + доксорубицин (30 мг/м² в 1 день) + фторурацил (500 мг/м² в 1 и 8 дни)}, в группе 31 больная распространенным РМЖ = 87% Рм, длительность безрецидивного периода – 56 мес, что достоверно выше, чем в контрольной группе больных, подвергшихся только операции без неоадьювантной ХТ (44 мес, p<0,05) [Li Hui, Niao Chuangui, He Xiao-mei, 2001].
 - **СЕФ** {циклофосфамид (500 мг/м² в 1 и 8 дни) + эпирубицин (50 мг/м² в 1 и 8 дни) + фторурацил (500 мг/м² в 1 и 8 дни) 2 цикла по 28 дней} в группе 86 больных РМЖ IIb-III стадий = полные Рм у 4 пациенток (4,7%), в т.ч. у 2 – полные морфологические Рм; частичные Рм – 43%. Полный регресс увеличенных ЛУ у 24 (28,9%) из 83 больных. Основные проявления токсичности – лейкопения, гастроэнтерические реакции и алоpecia [Xue Feng-Jie, Dai Zhi-Jun, Wang Xi-Jing et al., 2005].
 - **СМФ** {циклофосфамид (100 мг/м² внутрь в 1-14 дни) + метотрексат (40 мг/м² в/в в 1 и 8 дни) + фторурацил (600 мг/м² в/в в 1 и 8 дни) 6 циклов по 4 недели}. (Клинические рекомендации РООМ по неоадьювантному и адьювантному лечению рака молочной железы, <http://www.bcguidelines.ru/электронная версия>).
 - **ФАС** {фторурацил (500 мг/м² в 1 и 4 дни) + доксорубицин (50 мг/м² 72-часовая непрерывная инфузия) + циклофосфамид (500 мг/м² в/в в 1 день) 4 цикла по 3 недели} = 24% полных Рм + 55% частичных Рм в группе 87 первично операбельных больных РМЖ стадий T1-3N0-1M0 [Buzdar A.U., Singletary S.E., Teriault R.L. et al., 1999].
 - **ТАС** {доцетаксел (75 мг/м² в 1 день) + доксорубицин (50 мг/м² в 1 день) + циклофосфамид (500 мг/м² в 1 день} до 4-6 циклов по 3 недели Обязательно профилактическое назначение колониестимулирующих факторов. (Клинические рекомендации РООМ по неоадьювантному и адьювантному лечению РМЖ [<http://www.bcguidelines.ru/электронная версия>]).
 - **Паклитаксел** с последующей ХТ по схеме **ФАС**, сравнение еженедельного режима и введения один раз в 3 недели = соотв. 29% и 13,6% (p<0,01) полных морфологических Рм [Green M.C., Buzdar A.U., Smith T. et al., 2002].

Лекарственное лечение метастатического РМЖ

Современная противоопухолевая стратегия лекарственного лечения метастатического рака молочной железы (мРМЖ) направлена на увеличение выживаемости без прогрессирования и общей выживаемости, снижение токсичности лечения и повышение качества жизни больных (Переводчикова Н.И., 2011).

Гормонотерапия мРМЖ

- Метастатический РМЖ люминального типа А (ER+, HER2-, Ki 67< 20%) – волнообразно протекающее заболевание с высокой частотой метастазирования в кости. Последовательное применение нескольких линий гормонотерапии: антиэстрогенов (*тамоксифена*, *фулвестранта*), ингибиторов ароматазы нестероидных (*летрозоло* или *анастрозоло*), стероидных ингибиторов ароматазы (*эксеместана*), прогестинов (*мегестрола*) позволяет относительно

долго сохранять высокое качество жизни данной категории больных. Приоритетность и последовательность назначения той или иной линии ГТ рассматриваются индивидуально в каждой конкретной ситуации и зависят от возраста больной, длительности безрецидивного периода, эффективности предшествующей ГТ, сопутствующей патологии и т.д.

- Высокая эффективность ГТ в анамнезе позволяет предполагать хороший эффект последующей терапии препаратами гормонального действия. Назначение *тамоксифена* производится как в менопаузе, так и в репродуктивном периоде, ингибиторы ароматазы применяются только в менопаузе. Больным с гиперэкспрессией HER-2 в периоде постменопаузы предпочтительно назначение *ингибиторов ароматазы*.
- Наряду с *тамоксифеном* может применяться и *торемифен*, который близок *тамоксифену* по активности и эффективности при лечении распространенного РМЖ [Milla-Santos A., Milla L., Rallo L., Solano V., 2001; Mustonen M.V., Pyrhönen S., Kellokumpu-Lehtinen P.L., 2014].
- *Тамоксифен* и *торемифен* относятся к соединениям, связывающимся с эстрогенными рецепторами (SERM) и влияющими на их активность в различных тканях по разному. Проявляя антиэстрогенную активность на уровне эпителия молочных желез, они могут действовать как эстрогены в некоторых других тканях. Эстрогенный и соответственно побочный эффект этих соединений, неодинаков. *Тамоксифен* обладает более выраженным эстрогенным действием в отношении эндометрия и развития венозных тромбозов, чем *торемифен* и другие SERM (Ellis A.J., Hendrick V.M., Williams R., Komm B.S., 2015].

Последовательность ГТ при метастатическом РМЖ

Период пременопаузы

- I линия – назначение антиэстрогенов *тамоксифена* или *торемифена* на фоне сохраненного цикла или в сочетании с антагонистами ЛГ-РГ, если наблюдается развитие кист яичников или ингибиторы ароматазы после овариальной супрессии;
- II линия – ингибиторы ароматазы после овариальной супрессии или антиэстрогены;
- III линия – а) прогестины; б) андрогены.
- Хирургическая кастрация может применяться при прогрессировании опухолевого процесса, а также при персистирующих кистах яичников.

Период постменопаузы

- I линия – антиэстрогены или ингибиторы ароматазы
- II линия – ингибиторы ароматазы или антиэстрогены.
- III линия – прогестины.

Нестероидные антиэстрогены *тамоксифен* и *торемифен* обладают различным по направленности действием в различных тканях. На эпителий молочной железы они действуют как антиэстрогены, на эндометрий как эстрогены (хотя в последнем случае неблагоприятное влияние *тамоксифена* выражено в значительно большей степени). Применение *тамоксифена* сопровождается рядом побочных эффектов, среди которых, как правило, описывают железисто-кистозную гиперплазию эндометрия, в редких случаях развитие рака эндометрия, тромбозы легочных сосудов, стенокардию. У женщин репродуктивного возраста частым осложнением применения *тамоксифена* является образование кист яичников, сопровождающееся продукцией больших количеств эстрогенов. Частота образо-

вания кист в пременопаузе составляет 34- 49 %, а у больных в менопаузе 1.1% [Metindir J., Aslan S., Bilir G. 2005; Mofrad M.H., Shandiz F.H., Roodsare F.V., 2010].

Уровень эстрадиола в сыворотке может, по крайней мере, в течение определенного периода времени достигать 1305-3765 пмоль/л [Madeddu C., Gramignano G., Kotsonis P. et al., 2014]. Кисты яичников на фоне применения *тамоксифена* могут исчезать самостоятельно, но если этого не происходит, обсуждается применение одновременно с *тамоксифеном* агонистов ГТ-РГ, о чем уже говорилось выше.

У большей части женщин, у которых на фоне ХТ наступала менопауза, в последующем при проведении терапии *тамоксифеном* или ингибиторами ароматазы цикл мог восстанавливаться, что требует постоянного контроля за уровнем эстрогенов и гонадотропинов [Henry N.L., Xia R., Banerjee M. et al., 2013]. Если ХТ не приводит к выключению менструального цикла у женщин репродуктивного возраста, у них, тем не менее, наблюдается снижение овариального резерва. Это фиксируется по изменению таких параметров как гонадотропины, эстрадиол, антимюллеров гормон, ингибин В и некоторые другие [Anderson R.A., Rosendahl M., Kelsey T.W. et al., 2013].

В противоположность нестероидным агонистам эстрогенов стероидный антиэстроген *фулвестрант* является антагонистом эстрогенов, не обладающим эстрогенподобной активностью. От нестероидных антиэстрогенов препарат отличается также более высокая связываемость с рецепторами эстрогенов и лучшая переносимость.

В клинических условиях *тамоксифен*, *торемифен* и *фулвестрант*, применяемые в качестве ГТ РМЖ первой линии, оказались близки по эффективности. Использование фулвестранта оказалось эффективным при лечении рецидивов, развившихся на фоне терапии *тамоксифеном*.

Высокоселективный ингибитор ароматазы *анастрозол* не подавляет функцию надпочечников и вызывает клиническое улучшение у 40% больных, резистентных к *тамоксифену*. Применяется *анастрозол* в суточной дозе 1 мг внутрь ежедневно.

Стероидный ингибитор ароматазы *эксеместан* назначают в дозе 25 мг/сутки.

В 2001 году за открытие молекулярных механизмов регуляции клеточного цикла Нобелевскую премию по физиологии и медицине разделили L.H. Hartwell, R.T. Hunt и P.M. Nurse. Palbociclib, ribociclib, abemaciclib - ингибиторы циклин-зависимых киназ 4-6 типов (CDK4-6) в комбинации с гормонотерапией активно изучаются. Палбоциклиб единственный зарегистрирован в РФ.

К группе агонистов ЛГ-РГ относятся следующие препараты: 1) *бусерелин* (3,75 мг в/м 1 раз в 28 дней); 2) *гозерелин* (3,6 мг в/м 1 раз в 28 дней); 3) *лейпрорелин* (3,75 мг в/м 1 раз в 28 дней), 4) *трипторелин*. Широко используются депонируемые средства.

Прогестины, наиболее часто применяемые в ГТ РМЖ, – *медроксипрогестерон* и *мегестрол*.

- *Анастрозол* (1 мг внутрь ежедневно) + *гозерелин* (3,6 мг п/к 1 раз в 4 недели) = схема для больных РМЖ с сохраненным менструальным циклом.
- *Анастрозол* (1 мг один раз в день) = 4,2% полных Рм + 8,4% частичных Рм + 31,1% стабилизации у больных распространенным РМЖ в периоде постменопаузы [Busdar A.U., Jones S.E., Vogel C.L. et al., 1997; Jonat W., Howel A., Blornquist C.P. et al., 1996].
- *Летрозол* (2,5 мг/сутки внутрь ежедневно) + *палбоциклиб* (ингибитор CDK 4/6; внутрь в дозе 125 мг ежедневно в течение 3-х недель с недельным перерывом) показал в первой линии превосходную клиническую эффективность по

- сравнению с одним *летрозолом* в рандомизированном исследовании II фазы PALOMA-1/TRIO-18 [Finn R.S., Crown J.P., Lang I. et al., 2015].
- *Летрозол* (2,5 мг/сутки внутрь ежедневно) + *рибоциклиб* (ингибитор CDK 4/6) в первой линии по сравнению с одним *летрозолом* в рандомизированном исследовании III фазы MONALEESA-2 снижает риск прогрессирования на 44% [Hotobagyi G. et al., 2016].
 - *Летрозол* (2,5 мг/сутки) в сравнении с *тамоксифеном* (20 мг/сутки) в качестве первой линии гормонотерапии в группах соотв. 453 и 454 больных распространенным РМЖ в периоде постменопаузы (ЭР+ и/или ПР+ у 2/3 больных) = соотв. 7,5% и 2,9% полных Рм, 22,7% и 17,4% частичных Рм, 18,5% и 17,5% стабилизаций, медиана времени до прогрессирования – соотв. 9,4 и 6,0 мес, не имеют прогрессирования через 12 мес – соотв. 44% и 30% [Стенина М.Б., 2002].
 - *Летрозол* (2,5 мг/сутки) в сравнении с *тамоксифеном* (20 мг/сутки) соотв. в группах 453 и 454 больных распространенным РМЖ = медиана времени до прогрессирования – соотв. 9,4 и 6,0 мес, медиана ПЖ – 34 и 30 мес [Mouridsen N., Sun Y., Gershanovich M.L. et al., 2007].
 - *Мегестрол ацетат* (40 мг внутрь 4 раза в день) = 4,3% полных Рм + 7,9% частичных Рм + 28,5% стабилизаций у больных распространенным РМЖ в периоде постменопаузы [Busdar A.U., Jones S.E., Vogel C.L. et al., 1997; Jonat W., Howel A., Blornquist C.P. et al., 1996].
 - *Торемифен* (60 мг/сутки – стандартная доза) в сравнении с *торемифеном* (240 мг/сутки) и *тамоксифеном* (40 мг/сутки) в группах больных первично неоперабельным распространенным РМЖ в периоде постменопаузы (1/3 больных «ЭР+») = эффективность – соотв. 20,4%, 28,7% и 20,8%, длительная стабилизация – соотв. 21,0%, 19,1% и 20,1%, медиана времени до прогрессирования – соотв. 4,9 мес, 6,1 мес и 5 мес [Стенина М.Б., 2002].
 - *Фулвестрант* (500 мг в/м 1 раз в мес (в первый месяц – по 500 мг) в 1 и 15 дни). Медиана ОВ составила 26,4 мес в группе 500 мг и 22,3 мес в группе 250 мг (p=0,02). Существенных отличий по токсичности между группами не зарегистрировано [Di Leo A, Jerusalem G, Petruzelka L et al., 2014].
 - *Фулвестрант* (500 мг в/м 1 раз в мес; в первый месяц – по 500 мг в 1 и 15 дни) в сравнении с *анастрозолом* 1 мг внутрь ежедневно в терапии первой линии мРМЖ [Robertson J.F., Lindemann J., Llombart-Cussac A. et al., 2012].
 - *Фулвестрант* (500 мг в/м 1 раз в мес; в первый месяц – по 500 мг в 1 и 15 дни) + *палбоциклиб* (ингибитор CDK 4/6; внутрь в дозе 125 мг ежедневно в течение 3-х недель с недельным перерывом) показал во второй линии значимую клиническую эффективность по сравнению с одним *фулвестрантом* в рандомизированном исследовании PALOMA-3 (увеличение медианы времени до прогрессирования с 4,6 мес до 9,5 мес; p<0,0001) [Finn R.S. et al., 2016].
 - *Фулвестрант* (500 мг в/м 1 раз в мес; в первый месяц – по 500 мг в 1 и 15 дни) + *абемациклиб* (ингибитор CDK 4/6; внутрь в дозе 150 мг ежедневно) показал во второй линии значимую клиническую эффективность по сравнению с одним *фулвестрантом* (увеличение медианы времени до прогрессирования с 10,2 мес до 22,4 мес; p<0,001) [Anderson B., 2017].
 - *Фулвестрант* + *BYL719** (специфический ингибитор PIK3CA-альфа) = синергетический эффект на доклинических моделях [Baselga, 2015].
 - *Эксеместан* (25 мг/сут) + *эверолимус* (10 мг/сут) внутрь ежедневно у больных при резистентности к нестероидным ингибиторам ароматазы (*летрозолу* или *анастрозолу*) [Baselga J., Campone M., Piccart M. et al., 2012].

- *Эксеместан* (25 мг/сутки внутрь) в сравнении с *тамоксифеном* в качестве первой линии терапии в группе 56 больных распространенным РМЖ в периоде постменопаузы = соотв. 44,6% и 14,3% Рм [Paridaens R., Dirix L., Lohrisch C. et al., 2003].
- *Эксеместан* в сравнении с *тамоксифеном* в качестве первой линии терапии распространенного РМЖ у пациенток в периоде постменопаузы = соотв. 44,% и 30% Рм, медиана ПЖ – соотв. 11 и 7 мес [Paridaens R., Piccart M., 2004].

ХТ рака молочной железы

ХТ в качестве первой линии терапии показана в следующих клинических ситуациях:

- при лечении «ЭР-» опухолей,
- при лечении больных с висцеральным кризом;
- при лечении быстро прогрессирующих агрессивных опухолей.

Группы цитостатиков в лечении РМЖ:

- алкилирующие агенты (*циклофосфамид*),
- антрациклины (*доксорубин*, *пегелированный липосомальный доксорубин*, *эпирубин*, *митоксантрон*),
- антиметаболиты (*фторурацил*, *фторафур*, *гемцитабин*, *метотрексат*),
- винкаалкалоиды (*винорелбин*, *эрибулин*),
- таксаны (*наклитаксел*; *доцетаксел*; *наклитаксел+альбумин*);
- препараты платины (*карбоплатин*, *цисплатин*).

Схемы ПХТ рака молочной железы

- **АС** {*доксорубин* (60 мг/м²) + *циклофосфамид* (600 мг/м²), 6 циклов по 3 недели} = 43% Рм [Crohns C., Untch M., 2001].
- **АТ** {*доксорубин* (50 мг/м²) + *доцетаксел* (75 мг/м²) через каждые 3 недели} = 77% Рм; *доцетаксел* в отличие от *наклитаксела* не усиливает кардиотоксичность *доксорубина* [Nabholz J.-M.A., 2000].
- **АТ** {*доксорубин* (60 мг/м²) + *доцетаксел* (60 мг/м²) через каждые 3 недели} = 57% Рм [Nabholz J.-M.A., 2000].
- **АТ** {*доксорубин* (50 мг/м²) + *доцетаксел* (75 мг/м²) через каждые 3 недели} в сравнении со схемой **АС** = соотв. 60 и 47% Рм (p=0,012), время до прогрессирования соотв. 37 и 32 недели. Кардиотоксичность схем сопоставима, нейтропения развивалась одинаково часто, фебрильная нейтропения – чаще при использовании схемы **АТ** [Nabholz J.M., Falkson G., Campos D. et al., 1999; Nabholz J.A., 2000].
- **АТ** {*доксорубин* (50 мг/м²) + *доцетаксел* (75 мг/м²) через каждые 3 недели} в сравнении со схемой **ФАС** {*фторурацил* (500 мг/м²) + *доксорубин* (50 мг/м²) + *циклофосфамид* (500 мг/м²) через каждые 3 недели} = соотв. 62 и 38% Рм (p=0,01) [Bontenbal M., Braun J.J., Creemers G.J. et al., 2003].
- **САФ** {*циклофосфамид* (600 мг/м² в/в в 1 день) + *доксорубин* (50 мг/м² в/в в 1 день) + *фторурацил* (600 мг/м² в/в в 1 и 8 дни)} = 8% полных + 44% частичных Рм в группе 52 больных [Поддубная И.В., Аркадьева Т.В., Давиденко И.С., Розенбаум Л.А., 2001].
- **САМФ** = 49% Рм [Perlow L.S., Holland J.F., 1984].
- **СЕФ** {*циклофосфамид* (600 мг/м²) + *эпирубин* (60 мг/м²) + *фторурацил* (600 мг/м²) 6 циклов по 3 недели} + *тамоксифен* (20 мг/день) в группе 4 больных локально изъязвленным РМЖ (высоко дифференцированная протоковая

- аденокарцинома «ЭР+», метастазы в подмышечных ЛУ); возраст 67-83 года = 1 полная РМ, 3 частичные РМ [Kakagia D., Trichas M., Papadopoulos N. et al., 2004].
- **СМФ** {циклофосфамид (600 мг/м² в 1 день) + метотрексат (40 мг/м² в 1 день) + фторурацил (600 мг/м² в 1 день) циклами по 3-4 недели}, первичная ХТ у больных старше 55 лет = 16% частичных РМ [O'Saughnessy J.A., Moiseyenko V., Bell D., Nabholz J.M. et al., 2001].
 - **СМФ** = 51% РМ [Brunner, 1982], 16% РМ у пожилых больных [O'Saughnessy J.A., Blum J., Moiseyenko V. et al., 2001].
 - **ЕС** {эпирубицин (60 мг/м²) + циклофосфамид (600 мг/м²) каждые 3 недели}, I линия ХТ метастатического РМЖ = 6% полных РМ + 35% частичных РМ [Luck H.J., Thomsen C., Untch M. et al., 2000].
 - **ЕР** {эпирубицин (60 мг/м²) + паклитаксел (175 мг/м² в течение 3 ч) через каждые 3 недели}, ХТ первой линии = 46% РМ [Luck H.J., Thomsen C., Untch M. et al., 2000].
 - **ЕТ** {эпирубицин (60 мг/м²) + паклитаксел (175 мг/м² 3-часовая инфузия)} = 9% полных РМ + 37% частичных РМ у больных метастатическим РМЖ, ранее не получавших ХТ. Нейтропения 3-4 ст. – 39%, кардиотоксичность 3 ст. – менее 1% [Luck H.J., Thomssen C., Untch M. et al., 2000].
 - **ЕТ** {эпирубицин (75 мг/м²) + доцетаксел (75 мг/м²)} в сравнении со схемой **ФЕС** {фторурацил (500 мг/м²) + доксорубицин (50 мг/м²) + циклофосфамид (500 мг/м²)} в группах соотв. 67 и 65 больных диссеминированным РМЖ = соотв. 63 и 34% РМ (p<0,05), время до прогрессирования – 7,8 и 5,9 мес (p=0,05), медиана ПЖ – 34 и 28 мес [Bonnetterre J., Dieras V., Tubiana-Hulin M. et al., 2001; Tubiana-Hulin M., Bonnetterre J., Bougnoux P. et al., 2003].
 - **ТАС** {доцетаксел (50 мг/м²) + доксорубицин (75 мг/м²) + циклофосфамид (500 мг/м²) циклами по 3 недели} в сравнении со схемой **ФАС** {фторурацил (500 мг/м²) + доксорубицин (50 мг/м²) + циклофосфамид (500 мг/м²) циклами по 3 недели} в качестве первой линии ХТ = соотв. 55 и 44% РМ в группах по 242 больных метастатическим РМЖ, медиана ПЖ – 21 и 22 мес (p = 0,008) [Nabholz J.A., Paterson A., Dirix L. et al., 2001].
 - **ТЕХ** {доцетаксел (75 мг/м² в 1 день) + эпирубицин (75 мг/м² в 1 день) + капецитабин (1000 мг/м² 2 раза в день 1-14 дни) циклами по 3 недели} в группе 67 больных = 82% РМ (16% полных РМ) у больных метастатическим РМЖ; 94% РМ (24% полных РМ) у больных местнораспространенным РМЖ [Rosso R., Del Mastro L., Duranelo A. et al., 2001].
 - **Винорелбин** (15-30 мг/м² в/в струйно) + **гемцитабин** (800-1400 мг/м² в/в 30-минутная инфузия) в 1 и 8 дни циклами по 3 недели = 45% РМ в группе 20 больных РМЖ с метастазами в печени и легких. Максимально переносимые дозы **винорелбина** – 30 мг/м², **гемцитабина** – 1200 мг/м². Осложнения 3-4 ст.: нейтропения – 40%, тромбоцитопения – 5%; осложнения 1-3 ст.: тошнота и рвота, гриппоподобный синдром, повышение активности трансаминаз [Hortobagyi G.N., 2001].
 - **Винорелбин** (в среднем 9,8 циклов) + **капецитабин** (в среднем 4,1 цикла после окончания циклов ХТ **винорелбином**) в сравнении с **МХТ винорелбином** (в среднем 6,5 циклов) или **капецитабином** (в среднем 5,9 циклов) в группе 82 больных метастатическим РМЖ, рефрактерным к антрациклинам и таксанам = медиана ПЖ – соотв. 390, 102 и 185 дней, выживаемость 1 год – соотв. 43,8%, 15,9% и 22,7% [Verma S., Dranitsaris G., Leung V. et al., 2004].
 - **Винорелбин** (30 мг/м² в/в в течение 5-10 мин в 50-100 мл 0,9% *p-ра* натрия хлорида в 1 день) + **паклитаксел** (175 мг/м² в/в 3-часовая инфузия в 1 день, начиная через 1 час после введения **винорелбина**), максимум 8 циклов по 3

недели; во 2-7 дни цикла больным вводили п/к *рчГ-КСФ* (5 мкг/кг), а для снижения нейротоксичности перед ХТ применяли *аминофостин* = Рм у 11 (32%) из 34 больных распространенным РМЖ, резистентным к антрациклинам. Медиана продолжительности Рм – 4 мес (от 3 до 9 мес), медиана общей ПЖ – 8 мес (от 4 до 24 мес). Нейтропения 3-4 ст. – 35%; снижение фракции выброса левого желудочка на $\leq 20\%$ отмечалось у 50% больных, но только в 1 случае развилась застойная сердечная недостаточность [Polyzos A., Tsavaris N., Kosmas C. et al., 2003].

- *Винорелбин* (30 мг/м² в 1 и 8 дни) + *цисплатин* (75 мг/м² в 1 день) циклами по 3 недели = 18% полных + 55% частичных Рм в группе 22 больных распространенным РМЖ [Hochster H.S. et al., 1997].
- *Винорелбин* (25 мг/м² в/в в 1 и 8 дни) + *цисплатин* (25 мг/м² в/в в 1-3 дни) 2-3 цикла по 3 недели в группе 32 больных РМЖ, рефрактерным к *доксорубицину* = 18 (56,3%) Рм, 1 – полная Рм и 7 – стабилизаций. Лейкопения 3-4 ст. – 53%; другие осложнения: тошнота, рвота, анемия, флебиты [Xu Q., Do C., Zheng J., 2005].
- *Винорелбин* (60-80 мг/м² внутрь в 1, 8, (15) дни) + *капецитабин* (2000 мг/м² внутрь с 1-го по 14-й день каждые 3 недели = медиана выживаемости без прогрессирования у больных метастатическим – от 3.4 до 10.5 мес, а частота общего ответа – 20-57,1% [Campone M., Dobrovolskaya N., Tjulandin S. et al., 2013; Tawfik H., Rostom Y., Elghazaly H., 2013].
- *Гемцитабин* (1000 мг/м²) + *винорелбин* (25 мг/м²) в 1 и 8 дни циклами по 3 недели в группе 34 больных распространенным РМЖ, ранее не получавших ХТ; возраст пациентов старше 65 лет = 53% Рм, в т.ч. 15% полных Рм средней длительностью 10 мес и 32% частичных Рм средней длительностью 7 мес, 21% стабилизаций длительностью 6 мес. Осложнения: нейтропения 3-4 ст. – 20% больных, эпизодов фебрильной нейтропении не было [Dinota A., Bilancia D., Romano R., Manzione L., 2005].
- *Гемцитабин* (1000 мг/м² в 1 и 8 дни) + *доцетаксел* (75 мг/м² в 1 день) циклами по 3 недели + *рчГ-КСФ* = 8% полных Рм + 28% частичных Рм длительностью 10 мес у 39 больных РМЖ, резистентных к антрациклинам. Нейтропения 3-4 ст. – почти 50% (в т.ч. 18% – фебрильная нейтропения) [Fountzilias G., Nicolaidis C., Bafaloucos D. et al., 2000].
- *Гемцитабин* (800 мг/м² в 1, 8 и 15 дни) + *доцетаксел* (100 мг/м² в 1 день) циклами по 4 недели = 8% полных Рм + 41% частичных Рм. Нейтропения 4 ст. – 79% [Laufman R.L., Spiridonidis C., Carman L. et al., 2000].
- *Гемцитабин* (1000 мг/м² в 1 и 8 дни) + *цисплатин* (100 мг/м² в 1 день), от 1 до 6 циклов по 3 недели = частичные Рм у 32% из 19 больных метастатическим РМЖ, медиана продолжительности Рм – 7,5 мес. Осложнения 3-4 ст.: нейтропения – 10%, фебрильная нейтропения – 1,5%, тромбоцитопения – 4,5%, анемия – 1,5% [Проценко С.А., Моисеенко В.М., 2002].
- *Гемцитабин* (600-750 мг/м² в/в 30-минутная инфузия в 1 и 8 дни) + *цисплатин* (30 мг/м² в/в капельно на фоне пре- и постгидратации в 1 и 8 дни) до 6 циклов по 3 недели (в среднем – 4 цикла) в группе 49 больных диссеминированным РМЖ с прогрессированием после ХТ антрациклинами, *доцетакселом* и *капецитабином* = 27% Рм + 45% стабилизаций, медиана ПЖ – 10,3 мес. Осложнения 3-4 ст.: лейкопения – 8%, нейтропения – 10%, анемия – 4%, тромбоцитопения – 2% [Семиглазова Т.Ю., Филатова Л.В., Гершанович М.Л., 2005].
- *Доксорубицин* (50 мг/м²) + *доцетаксел* (60 мг/м² через 1 час после *доксорубицина*) в 1 день циклами по 3 недели в качестве ХТ первой линии в

группе 130 больных метастатическим РМЖ = 66% Рм (в т.ч. 12% полных Рм), медиана длительности Рм – 11 мес. Нейтропения 3-4 ст. – 95%, фебрильная нейтропения – 35%, применение *рчГ-КСФ* потребовалось 35% больных [Muthalib A., 2000].

- *Доксорубин* (60 мг/м² в 1 день) + *паклитаксел* (175 мг/м² 3-часовая инфузия во 2 день) циклами по 3 недели в сравнении со схемой АС {60/600, через каждые 3 недели} = соотв. 58% и 54% Рм [Biganzoli L., Cufer T., Bruning P. et al., 2000].
- *Доксорубин* (50 мг/м² в 1 день) + *паклитаксел* (220 мг/м² 3-часовая инфузия во 2 день); до 8 циклов по 3 недели в сравнении со схемой FАС {500/50/500, через каждые 3 недели} в группах 128 и 131 больной распространенным РМЖ = соотв. полные Рм – 19 и 8%, частичные Рм – 63 и 61%, время до прогрессирования – соотв. 8,3 и 6,2 мес (p<0,05), медиана ПЖ – 28,3 и 18,3 мес (p<0,05), нейтропения – 99 и 94% [Jassem J., 1999; Jassem J., Pienkowski T., Pluzanska A. et al., 2001].
- *Доксорубин* (50 мг/м² в 1 день) + *паклитаксел* (220 мг/м² 3-часовая инфузия во 2 день) в сравнении со стандартным FАС {500/50/500} в группе 259 больных метастатическим РМЖ; до 8 циклов по 3 недели = соотв. 68 и 55% Рм (p=0,032), в т.ч. полные Рм – 19 и 8%. Нейтропения 3-4 ст. – соотв. 89 и 65%, фебрильная нейтропения – 8 и 5%; снижение фракции выброса левого желудочка >50% – у 9 и 13% больных [Стенина М.Б., 2002].
- *Доцетаксел* (75 мг/м² в/в 1-часовая инфузия в 1 день) + *винорелбин* (20 мг/м² в/в в 1 и 5 дни) циклами по 3 недели.
- *Доцетаксел* (30-40 мг/м²) + *гемцитабин* (800 мг/м²) еженедельно в течение 3 недель циклами по 7 недель = 58 % Рм у больных, ранее получавших антрациклины и таксаны [Brugnatelli S., Danova M., Tamburo De Bella M. et al., 2000].
- *Доцетаксел* (75 мг/м² в 1 день) + *капецитабин* (1650 мг/м² /день в 1-14 дни) 4 цикла по 3 недели в сравнении с МХТ доцетакселом (100 мг/м² в 1 день), 4 цикла по 3 недели в группах соотв. 31 и 30 больных РМЖ, резистентным к антрациклинам = соотв. Рм 45% и 30%, медиана ПЖ – 14 и 11 мес. В I группе доцетаксел + капецитабин токсичность (ладонно-подошвенный синдром, миелодепрессия, алоpecia, абдоминальный дискомфорт) 2-3 ст. – 68%, 4 ст. – 29%. Во II группе токсичность (лихорадка, миалгия, артралгия, нейтропения) 2-3 ст. – 50%, 4 ст. – 33% [Li Ming-yi, Lin Da-ren, Tan Jie-mei, 2006].
- *Доцетаксел* + *капецитабин* в сравнении с *доцетакселом* = соотв. 42% и 30% Рм, медиана времени до прогрессирования – 6,1 и 4,2 мес (p<0,0001), медиана ПЖ – 14,5 и 11,5 мес (p<0,01) [Vukelja S.J., Moisejenko V., Leonard R. et al., 2001].
- *Доцетаксел* (37,5 мг/м² в/в капельно в 1 и 8 дни) + *цисплатин* (75 мг/м² в/в капельно в 3 день) циклами по 3 недели в лечении метастатического РМЖ, рефрактерного к антрациклинам = Рм у 21 (52,5%) из 40 больных, в т.ч. 4 полные Рм (10%). Токсичность 3-4 ст.: рвота – 12,5%, диарея – 5%, нейтропения – 17,5% [Zhu Qing-shan, Liu Ji-wei, 2006].
- *Доцетаксел* (90 мг/м² в/в) + *эпирубицин* (70 мг/м² в/в) = 66% Рм в группе 68 больных метастатическим РМЖ; время до прогрессирования – 11,5 мес [Mavrodis D., Alexopoulos A., Ziras N. et al., 2000].
- *Иксабепилон* (40 мг/м² однократно в 1 день 21-дневного цикла) + *капецитабин* (2 г/м² per os с 1-го по 14 день 21-дневного цикла) у больных метастатическим РМЖ, ранее получавших антрациклины и таксаны (при резистентности к

- таксанам и антрациклинам) = медиана ВБП при применении *иксабепилона* и *капецитабина* – 5,8 мес, *капецитабина* – 4,2 мес. [Thomas et al., 2007].
- *Капецитабин* (825 мг/м² в 1-14 дни) + *винорелбин* (25 мг/м² в 1 и 8 дни) циклами по 3 недели до прогрессирования или неприемлемой токсичности в качестве ХТ первой линии в группе 30 больных метастатическим РМЖ = 70% Рм (в т.ч. 7% полных Рм), стабилизация – 30%; медиана времени до прогрессирования – 10 мес, медиана ПЖ – 30,4 мес. Нейтропения 3-4 ст. – 13,3%, фебрильная нейтропения – 6,7%, астения 3 ст. – 6,7%, тошнота и рвота 3 ст. – 3,3% [Gosn M., Kattan J., Farhat F. et al., 2006].
 - *Капецитабин* (1250 мг/м² в 1-14 дни) + *доцетаксел* (75 мг/м² в 1 день) в сравнении с МХТ *доцетакселем* (100 мг/м²) в лечении больных РМЖ, ранее получавших антрациклины = соотв. 42% и 30% Рм (p=0,006), время до прогрессирования – 6,1 и 4,2 мес, медиана ПЖ – 14,5 и 11,5 мес. Осложнения 3 ст. (диарея и ладонно-подошвенный синдром) – соотв. 71 и 49%, а 4 ст. (артралгии, миалгии, фебрильная нейтропения и сепсис) – соотв. 31 и 25% [O'Shaughnessy J., Vukelja S., Moiseyenko V. et al., 2000; O'Shaughnessy J.A., Miles D., Vukelja S. et al., 2002].
 - *Капецитабин* + *паклитаксел* = 62% Рм (в т.ч. 23% полных Рм) у больных РМЖ, резистентным к антрациклинам, время до прогрессирования – 8,6 мес [Perez-Manga G., Batsistra N., Constenia M. et al., 2000].
 - *Капецитабин* (2000 мг/м² внутрь в 2 приема в 1-14 дни) + *цисплатин* (80 мг/м² в/в в 1 день) циклами по 3 недели в группе 16 больных диссеминированным РМЖ в качестве II-III линии ХТ = частичные Рм – 37,5% и стабилизация – 25%. Нейтропения 3 ст. – 36,4%, анемия 3-4 ст. – 12,6%, нейротоксичность 3 ст. – 6,3% [Пашенко Н.В., 2005].
 - *Паклитаксел* (175 мг/м² в/в 3-часовая инфузия в 1 день) + *гемцитабин* (1000 мг/м² в/в 40-минутная инфузия в 1 день после *паклитаксела* и в 8 день) циклами по 3 недели, медиана – 4 цикла (максимально – 8 циклов) = 17% полных Рм + 38% частичных Рм, продолжительность Рм – от 4 до 26 мес. Токсичность 3-4 ст.: нейтропения – в 9% циклов, тромбоцитопения – в 8% [Murad A.M., 2001].
 - *Паклитаксел* (175 мг/м² в 1 день) + *гемцитабин* (1250 мг/м² в 1 и 8 дни) циклами по 3 недели в сравнении с *паклитакселем* (175 мг/м² один раз в 3 недели) = соотв. 39,3% и 25,6% Рм (p=0,0007), медиана времени до прогрессирования – 5,4 и 3,5 мес (p=0,0013) [O'Shaughnessy J., Nag S., Calderillo-Ruiz G. et al., 2003].
 - *Цисплатин* (60 мг/м² в/в в 1 день) + *паклитаксел* (90 мг/м² в/в 3-часовая инфузия на фоне премедикации в 1 день); 4-6 циклов по 2 недели (см. также *паклитаксел* + *цисплатин*).
 - *Эпирубицин* (130 мг/м²) + *доцетаксел* (100 мг/м² через 1 час после *эпирубицина*) через каждые 3 недели + *рчГ-КСФ* (5 мкг/кг/день в течение 10 дней) в качестве ХТ первой линии в группе 32 больных метастатическим РМЖ = 88% Рм (в т.ч. 34% полных Рм). Нейтропения 4 ст. – 19% циклов, фебрильная нейтропения – 8% [Milla-Santos A., 2000].
 - *Эпирубицин* (60 мг/м²) + *паклитаксел* (175 мг/м² 3-часовая инфузия) через каждые 3 недели в сравнении со схемой ЕС {*эпирубицин* (60 мг/м²) + *циклофосфамид* (600 мг/м²) через каждые 3 недели} = соотв. 46% и 40% Рм, медиана времени до прогрессирования – соотв. 9,0 и 7,4 мес, медиана ПЖ – соотв. 16,8 и 20,3 мес [Luck H.J., Thomssen C., Untch M. et al., 2000].
 - *Эпирубицин* (75 мг/м²) + *паклитаксел* (200 мг/м² 3-часовая инфузия) через каждые 3 недели в сравнении со схемой ЕС (60/600) = соотв. 40% и 37% Рм,

время до прогрессирования – соотв. 6,5 и 6,8 мес, медиана ПЖ – соотв. 13,7 и 13,8 мес [Carmichael J., 2001].

МХТ рака молочной железы:

- Винорелбин;
- Гемцитабин;
- Доксорубицин;
- Доксорубицин пегилированный липосомальный;
- Доцетаксел;
- Иксабепилон
- Карбоплатин;
- Капецитабин;
- Метотрексат;
- Митоксантрон;
- Митомицин;
- Паклитаксел;
- Паклитаксел+альбумин;
- Циклофосфамид;
- Фторафур;
- Фторурацил;
- Цисплатин;
- Эпирубицин;
- Эрибулин;
- Этопозид.
- Винорелбин = 30-40% при использовании в качестве ХТ первой линии и 17% – второй и последующих линий [Hortobagyi G.N., 2001].
- Винорелбин = 12-25% Рм у больных метастатическим РМЖ, ранее получавших антрациклины и таксаны [Verma S., Dranitsaris G., Leung V. et al., 2004].
- Винорелбин (80 мг/м² внутрь еженедельно (после 3 введения – 60 мг/м²) = медиана выживаемости без прогрессирования у больных метастатическим РМЖ при монотерапии пероральным винорелбином колеблется от 4.0 до 8.2 мес. [Aapro M, Finek J., 2012].
- Гемцитабин (800-1250 мг/м² 30-минутные инфузии в 1, 8, 15 дни циклами по 28 дней) = 25% Рм [Grunewald R., Passinger K., 1995].
- Доксорубицин в сравнении с паклитакселем в качестве МХТ первой линии распространенного РМЖ = доксорубицин более эффективно устраняет боли, особенно боли в костях, но хуже переносится больными, чем паклитаксел [Kramer J.A., Curran D., Piccart M. et al., 2000].
- Пегилированный липосомальный доксорубицин* (ПЛД; 50 мг/м² 1 раз в 4 недели) и доксорубицин были сопоставимы в отношении ВВП (соотв. 6,9 мес. и 7,8 мес.); ОВ – соотв. 21 мес. и 22 мес. Общий риск кардиотоксичности был достоверно выше на фоне применения доксорубицина, чем ПЛД (ОР 3.16; p<0.001). Соотв. нейтропения – 4% и 10%, алопеция – 20% и 60%, рвота 19% и 31%, ладонно-подошвенный синдром – 48% и 2%, стоматиты – 22% и 15% [O'Brien M.E. et al. 2004]; [Johnston S.R.D., 2003].
- Доцетаксел (100 мг/м² в 1 день трехнедельного цикла) = 30% Рм в группе 203 больных РМЖ, рефрактерных к антрациклинам [Nabholtz J.-M., Senn H.J., Bez-woda W.R. et al., 1999].
- Доцетаксел (35 мг/м² 30-минутная инфузия в 100 мл 0,9% р-ра натрия хлорида один раз в неделю в течение 6 недель с 2-недельным перерывом;

премедикация: дексаметазон за 1 ч перед началом инфузии доцетаксела; с целью уменьшения выраженности астении режим введения доцетаксела был модифицирован: 35 мг/м² в 1, 8 и 15 дни с периодичностью циклов 4 недели) у 21 больной метастатическим РМЖ не моложе 70 лет = 33% Рм, в т.ч. 1 – полная Рм; Токсичность была умеренной и твыражалась в нейтропении, анемии, алопеции, астении, слезоточивости, выпадении ногтей [Maisano R., Mare M., Caristi N. et al., 2005].

- *Иксабепилон* (40 мг/м² в/в в 1 день каждые 3 недели) в качестве монотерапии (при резистентности к антрациклинам, таксанам, *капецитабину*) = общая эффективность – 11,5%, медиана выживаемости без прогрессирования (ВБП) – 3,1 мес, медиана общей выживаемости (ОВ) – 8,6 мес. [Perez E. et al., 2007].
- *Капецитабин* (2510 мг/м² внутрь в два приема ежедневно с 1 по 14 день циклами по 3 недели) = полные и частичные Рм у 20% больных метастатическим РМЖ, резистентным к *наклитакселу*, и у 29% больных РМЖ, резистентным к *наклитакселу* и *антрациклинам* [Blum J.L., Jones S.E., Buzdar A.U. et al., 1999].
- *Капецитабин* (2510 мг/м² внутрь в два приема ежедневно с 1 по 14 день циклами по 3 недели) в сравнении с *наклитакселом* (175 мг/м² в/в один раз в 3 недели) = соотв. 36 и 26% Рм, стабилизаций – 23 и 45%. Нейтропения 3-4 ст. – соотв. 14 и 58% [Moiseyenko V., O'Reilly S.M., Talbot D.C. et al., 1998].
- *Капецитабин* (2510 мг/м² внутрь ежедневно в 1-14 дни циклами по 3 недели) в сравнении со схемой **СМФ** в группе больных метастатическим РМЖ в возрасте старше 55 лет = соотв. 30 и 16% Рм, медиана безрецидивного периода – соотв. 132 и 94 дня. Гемотоксичность 3-4 ст. – соотв. 47 и 20%, ладонно-подошвенный синдром – 44 и 20% [Blum J.L., 1999; Blum J.L., Jones S.E., Buzdar A.U. et al., 1999; O'Saughnessy J.A., Moiseyenko V., Bell D., Nabholz J.M. et al., 1998].
- *Метотрексат* = 28-31% Рм [Perlow L.S., Holland J.F., 1984].
- *Оксалиплатин* = 21% Рм, медиана ПЖ больных РМЖ, ранее получавших антрациклины и таксаны, – 12 мес [Горбунова В.А., Топчиева С.В., 2004].
- *Паклитаксел* (175 мг/м² в/в 3-часовая инфузия 1 раз в 3 недели) с премедикацией *дексаметазоном* (20 мг внутрь или в/м за 12 и 6 часов до введения *наклитаксела*), *дифенгидрамино* (50 мг в/в за 30-60 минут) и *циметидином* (300 мг) или *ранитидином* (50 мг в/в за 30-60 минут до введения *наклитаксела*) = 16% Рм [Crohns C., Untch M., 2001].
- *Паклитаксел* (175 мг/м² 3-часовая инфузия один раз в 3 недели) = 36% Рм (ХТ первой линии в группе 69 больных диссеминированным РМЖ) и 26% (II линия ХТ РМЖ, резистентного к антрациклинам [Nabholz J.-M., Gelmon K., Bontenbal M. et al., 1996].
- *Паклитаксел+альбумин* (260 мг/м² 30-минутная инфузия) = превосходит обычный *наклитаксел* по эффективности (p<0,001) и по времени до прогрессирования (p<0,03), не требует премедикации, реже вызывает нейтропению 4 ст., обладает выраженной нейротоксичностью; частичные Рм у 4 (24%) из 17 больных РМЖ с прогрессированием на фоне лечения *наклитакселом* или *доцетакселом* [Blum J.L., Beveridge R., Robert N. et al., 2003].
- *Тегифур* внутрь = 29-44% Рм [Kajanti M.J., Pyrhonen S.O., Maiche A.G., 1993].
- *Циклофосфамид* = 27% Рм [Frosch B., Kamke, 1984].
- *Цисплатин* = ХТ первой линии – полные Рм – 37%, частичные – 17%; в группе (35 пациенток); ХТ второй линии – Рм -10%, в группе (150 пациенток) [Sleifer D.Th., Meijer S., Mulder N.H., 1985].

- *Эрибулин* (1,4 мг/м² в/в в 1 и 8 дни 21-дневного цикла) у больных метастатическим РМЖ, ранее получавших *антрациклины* и *таксаны* = медиана выживаемости – соотв. 13,1 и 10,6 мес для пациентов, получавших эрибулин и терапию по выбору врача [Cortes J. et al., 2011].
- *Эрибулин* (1,4 мг/м² в/в в 1 и 8 дни 21-дневного цикла) в сравнении с *капецитабином* = медиана ОВ – соотв. 15,9 и 14,5 мес, p = 0,056; частота объективного ответа – соотв 11,0 % н, и 11,5 % [Kaufman P.A., Awada A., Twelves C. et al., 2015].
- *Этопозид* (100 мг/сут. внутрь в 1-10 дни каждые 3 недели).

Метрономная химиотерапия РМЖ

- Принцип метрономной ХТ – введение противоопухолевых препаратов в дозах достаточных для повреждения эндотелия опухолевых сосудов, но гораздо более низких, чем конвенциональные, необходимые для прямого цитотоксического воздействия на опухолевую клетку. Низкая токсичность таких малых доз позволяет вводить их в течение длительного времени, не допуская репарации поврежденных эндотелиоцитов в сосудистой сети опухоли.
- *Циклофосфамид* (50 мг/сутки внутрь ежедневно длительно) + *метотрексат* (2,5 мг два раза в сутки в 1 и 2 дни еженедельно) = 19% Рм в группе 63 больных распространенным РМЖ, клинически значимый эффект (Рм + стабилизация) – 39%; выживаемость 1 год без прогрессирования – 26%. Токсичность минимальная [Colleoni M., Rocca A., Sandri M.T. et al., 2002].
- Пероральный *винорелбин* (70 мг/м² раз в неделю, с фракционированием в дни 1, 3 и 5 на протяжении 3 недель, далее – 1 неделя препарат не принимается) [Addeo R, Sgambato A, Cennamo G, Montella L, Faiola V, Abbruzzese A, et al., 2010].
- *Винорелбин* 30 мг внутрь через день длительно [De Iuliiis F et al., 2015].
- *Винорелбин* (20-40 мг/сут внутрь в дни 1, 3 и 5 непрерывно) + *капецитабин* (500 мг 3 раза в сутки непрерывно) [Cazzaniga M.E. et al. 2014].
- *Винорелбин* (40 мг/сут внутрь в дни 1, 3 и 5 непрерывно) + *капецитабин* (500 мг 3 раза в сутки непрерывно) [Cazzaniga M.E., 2015].
- *Винорелбин* (40 мг/сут внутрь в дни 1, 3 и 5 непрерывно) + *капецитабин* (500 мг 3 раза в сутки непрерывно) + *циклофосфамид* (50 мг/сут) [Montagna E. et al., 2015].

Таргетная терапия диссеминированного HER2-позитивного РМЖ

Таблица - Режимы анти-HER2 терапии на основе трастузумаба

Линия лекарственного лечения	Пациентки, не получавшие ранее трастузумаб или получавшие более года назад в адьюванте	Пациентки, предлеченные трастузумабом и получавшие трастузумаб менее 6 месяцев назад в адьюванте
1	<i>Пертузумаб</i> + <i>трастузумаб</i> + <i>доцетаксел</i>	<i>Трастузумаб эмтанзин</i>
2	<i>Трастузумаб эмтанзин</i>	<i>Лапатаиниб</i> + <i>капецитабин</i>
3	<i>Лапатаиниб</i> + <i>трастузумаб</i>	<i>Лапатаиниб</i> + <i>трастузумаб</i>
4	<i>Трастузумаб</i> + ХТ или <i>Трастузумаб</i> +ГТ	

- **TD** {*трастузумаб* (4 мг/кг и затем 2 мг/кг, 1 раз в неделю) + *доцетаксел* (100 мг/м² один раз в 3 недели)} в сравнении с МХТ *доцетакселем* (100 мг/м² один раз в 3 недели) в группах соотв. 92 и 94 больных HER2-положительным метастатическим РМЖ = соотв. 61% и 34% Рм, медиана длительности Рм – 11,7 и 5,7 мес, медиана ПЖ – 31,2 и 22,7 мес [Marty M. et al., 2005].
- **PTD** {*пертузумаб* (420 мг (нагрузочная доза 840 мг) в/в в 1 день 1 раз в 3 недели) + *трастузумаб* (6 мг/кг (нагрузочная доза 8 мг/кг) в/в в 1 день 1 раз в 3 недели) + *доцетаксел* 75-100 мг/м² в/в в 1 день 1 раз в 3 недели}.
- Добавление *пертузумаба* в стандартный режим первой линии лекарственного лечения **TD** увеличило медиану выживаемости без прогрессирования на 6,1 мес с 12,4 до 18,5 мес (p<0,001); общую выживаемость на 15,7 мес с 40,8 до 56,5 мес (p=0,0008). В группе *пертузумаба* несколько чаще регистрировались диарея (66,8% против 46,3%), сыпь (33,7% против 24,2%), мукозиты (27,8% против 19,9%), фебрильная нейтропения (13,8% против 7,6%) и сухость кожи (10,6% против 4,3%). При этом использование комбинации **PTD** не привело к увеличению частоты асимптоматических и серьезных кардиологических осложнений (1,2% случаев зарегистрировано в группе PTD и 2,8% – в группе без пертузумаба) [Baselga J., Cortes J., Kim S. et al., 2012; Swain S., Cortes J., Semiglazov V. et al., 2013, 2015].
- **TV** {*трастузумаб* (4 мг/кг в 1 день с последующим еженедельным введением по 2 мг/кг) + *винорелбин* (25 мг/м² в 1, 8 и 15 дни циклами по 3 недели)} в сравнении с МХТ *винорелбином* в группе больных HER2-положительным метастатическим РМЖ = соотв. 52% и 26% Рм [Franchessa R. et al., 2005].
- **TGP** {*трастузумаб* (4 мг/кг в 1 день с последующим еженедельным введением по 2 мг/кг) + *гемицитабин* (1200 мг/м² в 1 и 8 дни) + *паклитаксел* (175 мг/м² 3-часовая инфузия в 1 день)} = 52% частичных Рм в группе 27 больных метастатическим РМЖ с повышенной экспрессией HER2. Токсичность 3-4 ст.: нейтропения – 48%, тромбоцитопения – 17%, анемия – 13% [Miller K.D., 2001].
- **TG** {*трастузумаб* (4 мг/кг в 1 день с последующим еженедельным введением по 2 мг/кг) + *гемицитабин* (1200 мг/м² в 1 и 8 дни циклами по 3 недели)} до прогрессирования в качестве третьей линии ХТ = 44% Рм в группе 59 больных HER2-положительным метастатическим РМЖ, медиана времени до прогрессирования – 5,8 мес, медиана ПЖ – 14,7 мес [O'Shaughnessy J.A. et al., 2004].
- **TDCb** {*трастузумаб* (4 мг/кг в 1 день с последующим еженедельным введением по 2 мг/кг) + *доцетаксел* (75 мг/м² в 1 день циклами по 3 недели) + *карбоплатин* (AUC 5 в 1 день циклами по 3 недели)} в лечении HER2-положительного РМЖ = 82% Рм; медиана времени до прогрессирования – 12,1 мес; выживаемость 1 год – 93% [Brufshy A.M., 2003].
- **TDX** {*трастузумаб* (6 мг/кг один раз в 3 недели) + *доцетаксел* (75 мг/м² в 1 день) + *капецитабин* (950 мг/м² в 1-14 дни) циклами по 3 недели} до прогрессирования или неприемлемой токсичности у больных HER2-позитивным РМЖ, ранее получавших антрациклины = Рм у 11 из 92 больных (38%), в т.ч. полные Рм – 3 больных (10,3%); наиболее частые побочные эффекты – ладонно-подошвенный синдром и гастроинтестинальная токсичность; тяжелая миелодепрессия была редкой, кардиотоксичности не отмечалось [Michalaki V., Fotiou S., Gennatas S. et al., 2010].
- **TDC** {*трастузумаб* (4 мг/кг в 1 день с последующим еженедельным введением по 2 мг/кг) + *доцетаксел* (75 мг/м² в 1 день циклами по 3 недели) + *цисплатин* (75 мг/м² в 1 день циклами по 3 недели)} в сравнении с **TDCb** {*трастузумаб* (4 мг/кг в 1 день с последующим еженедельным введением по 2 мг/кг) +

доцетаксел (75 мг/м² в 1 день циклами по 3 недели) + карбоплатин (AUC 6 в 1 день циклами по 3 недели)}, медиана времени до прогрессирования – 12,7 и 15,6 мес [Pegram M.D., Pienkowski T., Northfelt D.W. et al., 2004].

- **ТХ** {*трастузумаб* (4 мг/кг в 1 день с последующим еженедельным введением по 2 мг/кг) + *капецитабин* (2500 мг/м² в день в 1-14 дни циклами по 3 недели)} = 45% Рм, медиана ПЖ – 16,1 мес [Schallen C. et al., 2005].
- **ТР** {*трастузумаб* (4 мг/кг в виде 90-минутной инфузии с последующим еженедельным введением 2 мг/кг путем 30-минутной инфузии) + *паклитаксел* (175 мг/м² один раз в 3 недели)} = 41% Рм у больных метастатическим РМЖ с гиперэкспрессией HER2 [Seidmann A.D., Fournier M., Esteva F. et al., 2000].
- **ТР** {*трастузумаб* (4 мг/кг в 1 день с последующим еженедельным введением по 2 мг/кг) + *паклитаксел* (175 мг/м² один раз в 3 недели)} в сравнении с *паклитакселем* (175 мг/м² один раз в 3 недели) в группах соотв. 92 и 96 больных HER2-положительным метастатическим РМЖ = соотв. 41% и 17% Рм, медиана продолжительности Рм – 10,5 и 4,5 мес, медиана ПЖ – 22,1 и 18,4 мес [Slamon D. et al., 2001].
- **ТРСб** {*трастузумаб* (еженедельно) + *паклитаксел* (175 мг/м² в/в один раз в 3 недели) + *карбоплатин* (AUC 6 один раз в 3 недели)} в сравнении с комбинацией *трастузумаб* + *паклитаксел* = соотв. 57% и 37% Рм при лечении HER2-положительного РМЖ [Robert N., Leyland-Jones B., Asmar L. et al., 2002].
- **ТРСб** {*трастузумаб* (еженедельно) + *паклитаксел* (80 мг/м² в/в один раз в неделю) + *карбоплатин* (AUC 2 один раз в неделю)} в сравнении с *трастузумаб* (еженедельно) + *паклитаксел* (200 мг/м² в/в один раз в 3 недели) + *карбоплатин* (AUC 6 один раз в 3 недели) в лечении HER2-положительного РМЖ = соотв. 78% и 50% Рм, выживаемость 1 год – 100% и 89%, 2 года – 81% и 50% [Rowland K.M., Suman V.J., Ingle J.N. et al., 2002].

Продолжение лечения *трастузумабом* после прогрессирования с заменой только «комбинаторного цитостатика» в сравнении с прекращением лечения *трастузумабом* способствует очевидному улучшению результатов лечения (табл.).

Таблица - Эффективность продолжения терапии трастузумабом после прогрессирования HER2-положительного РМЖ: общая выживаемость (ОВ)

[Семиглазова Т.Ю., Семиглазов В.В., Филатова Л.В и др., 2011]

Исследование	Отчет выживаемости	ОВ, мес.		
		с Т	без Т	Р
Перспективные исследования:				
Montemurro F. et al., 2005, (n=111)	С начала Т	30,1	30,2	-
	С прогрессирования	21,0	18,7	-
Antoine E.C. et al., 2007, (n=87)	С начала Т	27,1	15,6	0,08
	С прогрессирования	15,5	11	0,02
Bartsch 2007, (n=40)	С начала Т	24	-	-
Von Minckwitz G., 2008, (n=156)	С начала 2 режима	25,5	20,4	0,26
Blackwell R.L., 2010, (n=148)	С начала 2 режима	12,0	8,1	0,106
Extra J.M., 2010, (n=107)	С начала Т	-	16,8	<0,001
	С прогрессирования	21,3	4,6	<0,000
Ретроспективные исследования:				
Stemmler H.J., 2005, (n=23)	С рецидива	62,4	38,5	0,01
Montemurro F., 2006, (n=40)	С начала Т	30,1	30,2	-
Jackisch C., 2007, (n=112)	С прогрессирования	20,1	13,4	0,0014

Примечание. Т-Трастузумаб.

- Продолжение лечения *трастузумабом* в сравнении с прекращением лечения *трастузумабом* у больных после выявления метастазов в головном мозге = медиана времени до прогрессирования интракраниальных очагов – соотв. 7,8 и 2,9 мес ($p=0,006$) [Park J.H., Ro J., Lee K.S. et al., 2009].
- Схема **ТХ** {*трастузумаб* + *капецитабин*} в сравнении с МХТ *капецитабином* у 156 больных HER2-позитивным РМЖ с прогрессированием после первой линии лекарственной терапии или адъювантного лечения, основанных на *трастузумабе*, = Рм – соотв. 48% и 27%, ($p=0,011$) медиана выживаемости до прогрессирования – соотв. 8,2 и 5,6 мес [Von Minckwitz G., Du Bois A., Schmidt M. et al., 2009].
- Схема **ТЛ** {*трастузумаб* + *лапатиниб*} в сравнении с монотерапией *лапатинибом* у HER2-позитивных больных с прогрессированием на фоне лечения *трастузумабом*. Выживаемость без прогрессирования – соотв. 12, 0 и 8,1 недель ($p<0,008$), клинически значимый ответ (Рм + стабилизация) – соотв. 24,7 и 12,4% ($p=0,01$), медиана общей выживаемости – соотв. 51,8 и 39 нед [Blackwell K.L., Burstein H.J., Storniolo A.M. et al., 2010].
- *Трастузумаб эмтанзин* (Т-DM1; конъюгат *трастузумаба*, стабильного связывающего агента и цитостатика; назначается в дозе 3,6 мг/кг в/в в 1 день 1 раз в 3 недели больным, получавшим *трастузумаб*) = медиана ВВП – 9,6 мес в сравнении с 6,4 мес при комбинации «*капецитабин* + *лапатиниб*» ($p<0,001$), медиана ОВ – 30,9 мес против 25,1 мес ($p<0,001$); токсичность 3-4 ст. – соотв. 40,8% и в 57%; наиболее частые побочные эффекты 3-4 ст. терапии Т-DM1 – тромбоцитопения (12,9% против 0,2%), увеличение трансаминаз АСТ (4,3% против 0,8%) и АЛТ (2,9% против 1,4%); типичными и предсказуемыми осложнениями 3-4 ст. комбинации *капецитабин* + *лапатиниб* – диарея (20,7% против 1,6%), ладонно-подошвенный синдром (16,4% против 0) и рвота (4,5% против 0,8 [Verma S., Miles D., Gianni L. et al., 2012].

Режимы анти-HER2 терапии на основе лапатиниба

- *Лапатиниб* (1250 мг/сут. внутрь ежедневно) в комбинации с *капецитабином* (2000 мг/м²/сут. внутрь в 1-14 дни каждые 3 недели).
- *Лапатиниб* 1500 мг/сут. внутрь ежедневно в комбинации с ингибиторами ароматазы (*летрозолом* 2,5 мг/сут. внутрь ежедневно).
- *Лапатиниб* + *паклитаксел* у больных HER2+ отечно-инфильтративной формой РМЖ = 77 % Рм в т.ч. 17 % полных Рм [Cristofanilli M., Boussen H., Baselga J., 2006].
- *Лапатиниб* (750 мг 2 раза в сутки) у 104 больных РМЖ с метастазами в ЦНС, ранее получавших *трастузумаб* и ЛТ = 7,7 % частичных Рм, уменьшение поражений ЦНС на 20 – 50 % – у 16,3 % больных; медиана времени до прогрессирования метастазов в ЦНС – 16 недель [Lin N.U., Dicras V., Paul D. et al., 2007].
- *Лапатиниб* + *капецитабин* в сравнении с *капецитабином* у 399 больных HER2+РМЖ = время до прогрессирования соответственно 27,1 и 18,6 мес ($p = 0,00013$) [Geyer C.E., Foster J., Lindquist D. et al., 2006].

Другие режимы таргетной терапии РМЖ

- *Бевацизумаб* (10 мг/кг через каждые 2 недели) + *паклитаксел* (90 мг/м² 1-часовая инфузия в 1, 8 м 15 дни циклами по 28 дней) в сравнении с МХТ *паклитакселом* в группе 722 больных метастатическим РМЖ (в основном

HER-2-негативных) = время до прогрессирования – соотв. 13,3 и 6,7 мес ($p < 0,001$) [Miller K.D., 2003].

- *Бевацизумаб* (10 мг/кг в 1 день) + *наклитаксел* (135 мг/м² в 1 день) через каждые 2 недели в течение 6 мес, затем больные продолжали получать поддерживающую терапию *бевацизумабом* по 15 мг/кг один раз в 3 недели = 58% Рм у 43 больных метастатическим РМЖ + 40% стабилизаций; осложнения 3 ст.: нейтропения (5%), гипертензия (2%) и нейропатия (2%) [Kountourakis P., Doufexis D., Valiou S. et al., 2010].
- *Бевацизумаб* + *капецитабин* = нет преимущества в сравнении с МХТ *Капецитабином* [Miller K.D., Chap L.I., Holmes F.A. et al., 2005].
- *Бевацизумаб* (10 мг/кг в/в через каждые 2 недели) + метрономная ХТ {*циклофосфамид* (50 мг/сутки внутрь ежедневно длительно) + *метотрексат* (2,5 мг 2 раза в сутки внутрь в 1 и 2 дни еженедельно)} в сравнении с одной метрономной ХТ = среднее время до прогрессирования – соотв. 5,5 мес и 2 мес [Burstein H.J., Spiegel D., Kindsvogel K. et al., 2005].
- *Довитиниб** (ингибитор FGFR) – выраженная токсичность [Andre F., Bachelot T., Campone M. et al., 2013].
- *Пембролизумаб* [Nanda R., Chow L.Q., Dees E.C. et al., 2015].

BRCA-ассоциированный РМЖ (Общие рекомендации St. Gallen-2015, 2017 по лечению раннего РМЖ, адаптированные экспертами Российского общества онкомаммологов) [Coates A.S., 2015; Семиглазов В.Ф. и др, 2015, 2017]

- Открытие РМЖ-ассоциированных супрессорных генов BRCA1 и BRCA2 – главное достижение молекулярной биологии в 90-х гг. Наследуемые мутации в BRCA1 или BRCA2 наблюдаются не более чем в 20-30% семейных случаев «молочно-яичникового опухолевого синдрома». Примечательно, что среди молодых женщин больных РМЖ с наличием семейного онкологического анамнеза и билатерального поражения молочных желёз данная мутация обнаруживается в каждом десятом случае, тогда как соматические мутации этих генов встречаются в 2-5% случаев спорадического РМЖ. Гены BRCA1 или BRCA2 кодируют белки, играющие ключевую роль в репарации двухцепочных разрывов ДНК посредством механизма гомологичных рекомбинаций. Предполагается выраженная уязвимость BRCA-ассоциированного РМЖ по отношению к ДНК-повреждающим агентам.
- Несколько недавних исследований описали расширяющийся список мутаций и других генетических аномалий у пациентов с рецидивирующим РМЖ. За исключением небольшого количества часто повторяющихся мутантных генов, существует длинный «хвост» генетических аномалий, которые являются редкими, но могут группироваться в отдельные патогенетические пути, такие как путь JUN – киназы [Campbell, 2015].
- В большом популяционном исследовании в США, включавшем более 200000 женщин, было отмечено, что 7% из них подверглись контрлатеральной профилактической мастэктомии. Хотя наблюдалась небольшая выгода в показателе выживаемости [Yao K., Winchester D.J., Czechura T. et al., 2013], не была доступна информация о статусе BRCA, который, как известно, является показателем к профилактической мастэктомии и маркером получения пользы от такой операции [Narod S.A., 2011]. За последние два десятилетия в США отмечается увеличение частоты выполнения контрлатеральных профилактических мастэктомий, в частности, у женщин моложе 40 лет [Kurjian A.W., Lichtensztajn D.Y., Keegan T.H. et al., 2014]. В Европе такая тенденция

менее выражена [Guth U., Myrick M.E., Viehl C.T. et al., 2012; Partridge A.H., Gelber S., Piccart-Gebhart M.J. et al., 2013].

- *Тамоксифен* снижает риск рака контрлатеральной молочной железы у пациентов с мутациями генов BRCA1 и BRCA2 при ER-положительных или ER-негативных опухолях [Phillips KA, Milne RL, Rookus MA et al., 2013], что следует сопоставить с тем фактом, что овариэктомия, проводившаяся после выявления РМЖ у носительниц мутаций BRCA1, повышала их выживаемость в большей степени при ER-негативных новообразованиях [Metcalf K, Lynch HT, Foulkes W. et al., 2015].
- У пациентов с дефицитом репарации ДНК, связанном с мутацией генов BRCA 1 или BRCA 2, была показана высокая частота полных Рм при ХТ препаратами платины [Byrski, 2014; Tutt, 2014]. *Карбоплатин* оказался более активным, чем *доцетаксел*, у пациентов с метастатическим РМЖ и мутацией BRCA [Tutt A., Ellis P., Kilburn L.S. et al., 2014].
- PARP-ингибиторы: *инипариб*, *талазопариб*, *рукапариб*, *велипариб*, *олапариб*. *Олапариб* - единственный PARP-ингибитор зарегистрирован в РФ.
- *Олапариб* - первый таргетный препарат, показавший в монорежиме эффективность, сопоставимую с химиотерапией и даже превышающую таковую по переносимости и улучшению качества жизни у больных метастатическим HER2-негативным РМЖ и носительством gBRCA мутации [M. E. Robson et al., 2017].

Место остеомодифицирующих агентов в адъювантном лечении РМЖ

- Большинство экспертов Консенсуса Сан-Галлена 2015, 2017 года поддерживает назначение (бисфосфонатов - *золедроновой кислоты* или *клодроната*) вместе с адъювантной эндокринотерапией ингибиторами ароматазы у больных в постменопаузе с целью улучшения безрецидивной выживаемости (Семиглазов В.Ф. с соавт., 2015, 2017).
- У больных, получающих ингибиторы ароматазы, а также больных молодого возраста, достигших ранней менопаузы в результате адъювантной системной терапии, необходимо контролировать плотность костной ткани с целью своевременного выявления и профилактики остеопороза [Gnant M., Mlineritsch B., Stoeger H. et al., 2015].
- С целью профилактики и лечения остеопороза рекомендовано использование остеомодифицирующих агентов (*деносумаб* в дозе 60 мг п/к 1 раз в 6 мес; *золедроновая кислота* в дозе 4 мг в/в 1 раз в 6 мес) у больных ранним РМЖ, получающих терапию ингибиторами ароматазы.

Сохранение фертильности

- Сохранение фертильности при помощи консервации ткани яичника или яйцеклетки должно быть предложено по желанию пациентам моложе 40 лет [Coates A.S., 2015; Семиглазов В.Ф. и др., 2015]. Это может быть подавление овариальной функции (Logen AW, et al., 2013), криоконсервация яйцеклеток и эмбрионов (Lambertini M., Anserini P., Levaggi A. et al., 2013), извлечение до начала терапии незрелых яйцеклеток и доведение их до зрелого состояния *in vitro* [Huang J.Y. et al., 2010] и криоконсервация яичника.
- Выбор ХТ, которая приводит к меньшему повреждению яичника, имеет несомненное значение, если только это не входит в противоречие с основной задачей лечения. Так, для люминального В рака 3 цикла *фторурацила*, *эпирубицина* и *циклофосфамида (ФЕС)* с последующими тремя циклами

доцетаксела также эффективны, как 6 циклов **ФЕС**, но вызывают меньшее повреждение яичника [Berlière M. et al., 2008].

- Важный показатель овариального резерва – антимюллеров гормон (АМГ). Уровень АМГ в сыворотке крови до начала ХТ у пациентов с РМЖ >1.2 нг/мл является показателем того, что у пациентки имеются зрелые овоциты, которые можно получить и в последующем использовать [Lee S. et al., 2011].
- Терапия агонистами ЛГ-РГ во время ХТ рассматривается как эффективный метод защиты от преждевременного истощения яичников и сохранения фертильности у молодых женщин с ER-отрицательным РМЖ, получавших ХТ [Moore H.C.F., Unger J.M., Phillips K.A. et al., 2015; Pagani O., Regan M.M., Walley B.A. et al., 2014]. Эти данные не подтверждаются в исследовании немецкой группы по РМЖ ZORO [Gerber B., Stehle H., 2011].
- Безопасность прерывания ГТ при планировании беременности в настоящее время изучается [Pagani O., Ruggeri M, Manunta S et al., 2015]. Консенсус Сан-Галлена 2015 года поддерживает возможность прерывания ГТ после 18-30 мес лечения с целью попытки беременности, но только при отсутствии признаков высокого риска (Семиглазов В.Ф. с соавт., 2015).

РМЖ у мужчин

- РМЖ у мужчин характеризуется высокой чувствительностью к гормонотерапии, поскольку эстрогенные рецепторы присутствуют в 80% опухолей. Признавая, что методом выбора адъювантной терапии рака молочной железы у мужчин является *тамоксифен*, Консенсус Сан-Галлена 2017 гг года поддерживает использование ингибиторов ароматазы в сочетании с агонистами ЛГРГ [Семиглазов В.Ф. и др., 2015, 2017].
- В лечении РМЖ у мужчин используют те же режимы ХТ, что и у женщин.

Особенности проведения ХТ пожилым больным

- Проведение ХТ пожилым пациентам требует осторожности и соблюдения ряда принципов, обусловленных особенностями течения опухолевого процесса у таких больных и характерными изменениями организма, связанными с естественным старением. К возрастным особенностям можно отнести следующие: 1) как правило, менее агрессивное течение РМЖ; 2) преобладание ЭР+ опухолей – 68% (у молодых – 28%); 3) соматическую отягощенность; 4) увеличение пропорции жировой ткани на 35%, уменьшение объема плазмы на 8%, снижение уровня экстрацеллюлярной жидкости на 40% между второй и восьмой декадами жизни, что отражается на распределении препаратов и, в частности, приводит к усилению кардиотоксичности антрациклинов.
- Вследствие более высокой чувствительности пожилых больных РМЖ к токсическому действию ХТ, лекарственная противоопухолевая терапия чаще осложняется нейтропенией. Редукция доз приводит к снижению эффективности лечения. Применение *рЧГ-КСФ* при проведении более интенсивных режимов ХТ позволяет улучшить результаты лечения РМЖ у пожилых больных.
- Пожилым больным с ЭР+ опухолями показана адъювантная гормонотерапия *тамоксифеном*. Первичная гормонотерапия не имеет преимуществ перед операцией и может быть рекомендована лишь больным с серьезными сопутствующими заболеваниями, препятствующими проведению оперативного вмешательства.
- Консенсус Сан-Галлена 2015 года считает, что нет абсолютного возрастного предела для использования стандартных схем ХТ. Скорее всего, использование

такого лечения должно зависеть от характеристик заболевания, сопутствующей патологии, вероятной продолжительности жизни и предпочтений пациента. Кроме того, Панель считает, что нет возрастного предела назначения лучевой терапии (Семиглазов В.Ф. с соавт., 2015).

Факторы образа жизни, снижающие риск рецидива РМЖ

- Консенсус Сан-Галлена 2017 года поддерживает использование физических упражнений и диеты с целью снижения массы тела (или, по крайней мере, предотвращения нарастания массы тела) [Goodwin P.J., 2015]. Нет конкретных рекомендаций по диете для улучшения прогноза, но большинство поддерживает применение добавок, содержащих *витамин D*, у пациентов с дефицитом *витамина D*. Объем двигательной нагрузки должен составлять не менее 150 минут в неделю. Пока нет достаточного количества данных, на основании которых можно было бы судить, в какой степени не только исходная (т.е. до начала лечения) избыточная масса тела, но и сахарный диабет оказывают влияние на итоговые результаты химио-, гормоно-, таргетной и иммунотерапии пренопаузального и постменопаузального рака молочной железы; их накопление и обобщение может оказаться полезным в прикладном отношении.

Инфильтрирующие опухоль лимфоциты (TILs)

- Инфильтрирующие опухоль лимфоциты (TILs) чаще всего обнаруживаются при трижды-негативном, HER2 – позитивном и других высокопролиферирующих РМЖ.
- Наибольшая роль отводится инфильтрации опухоли CD8+–лимфоцитами, так как установлена связь со степенью распространенности опухолевого процесса. Наличие лимфоцитарной инфильтрации опухоли ассоциируется с нарастанием частоты pCR в ответ на неoadъювантную ХТ, с увеличением безрецидивной выживаемости и улучшением общей выживаемости безотносительно других прогностических признаков [Adams и соавт., 2014; Loi и соавт., 2014], но не среди пациентов, леченных *трастузумабом* в испытании N9841 [Perez и соавт., 2014].
- В адъювантном исследовании FinHER у больных местнораспространенным HER2-позитивным РМЖ с высоким содержанием TILs назначение таргетной анти-HER2 терапии *трастузумабом* приводило к снижению относительного риска прогрессирования на 21% (ОР 0,79 [95%ДИ 0,64–0,98], p=0,032), риска смерти – на 20% (ОР 0,80 [95%ДИ 0,62–1,03], p=0,08) [Loi S., Michiels S., Salgado P. et al., 2014].
- В исследовании N9831 проанализированы данные о 925 больных операбельным HER2-позитивным ранним РМЖ, получавших 4 цикла АС и 4 цикла МХТ *наклитакселом* или комбинацию ХТ с *трастузумабом* в течении года. У больных с высоким содержанием TILs добавление *трастузумаба* к ХТ не улучшало результатов лечения. Наоборот, у больных со средним и низким содержанием TIL добавление *трастузумаба* к ХТ улучшило отдаленные результаты (в группе ХТ 5-летняя безрецидивная выживаемость составила 64,3% и в группе «ХТ + *трастузумаб*» – 79,6%) [Perez E.A., Ballman K.V., Anderson S.K. et al., 2014].
- В исследовании эффективности и безопасности применения комбинации *пертузумаба* с *трастузумабом* и с *доцетакселом* по сравнению с комбинацией *трастузумаба* и *доцетаксела* у ранее не леченных пациентов с метастатическим HER2+ РМЖ средний уровень инфильтрации стромальных

TILs был 10% (1-95%). Высокий уровень инфильтрации TIL наблюдали чаще при ER- РМЖ в сравнении с ER+ РМЖ (15% vs 10% соответственно, $p < 0,001$). 5-летняя общая выживаемость при уровне стромальных TILs $\leq 10\%$ vs $> 10\%$ составила: в группе **TD** (*трастузумаб+доцетаксел*) 26% (95% ДИ 19-37) vs 39% (95% ДИ 32-48), в группе **PTD** (*трастузумаб+пертузумаб+доцетаксел*) 42% (95% ДИ 33-53) vs 56% (95% ДИ 47-66) соответственно. Каждое последующее увеличение количества стромальных TILs на 10% сопряжено с уменьшением риска смерти на 11% (ОР 0,89; 95% ДИ 0,83-0,96), $p = 0,001$ [Luen SJ, Salgado R, Fox S, et al, 2016].

- В мета-анализе [Carsten Denkert et al., 2016], включающем данные 6 неoadъювантных испытаний German Breast Group (GeparDuo, GeparTrio, GeparQuattro, GeparQuinto, GeparSixto, GeparSepto), у 3771 больных местно-распространенным РМЖ оценена корреляция между уровнем TILs и pCR, а также между уровнем TILs и показателями выживаемости больных в зависимости от молекулярно-генетического подтипа РМЖ. В общей когорте выявлено повышение уровня TILs ($\geq 60\%$) в 19% опухолей. TILs также являются достоверным прогностическим маркером, характеризующим эффективность неoadъювантной ХТ при всех молекулярных подтипах. Для всех 3-х молекулярных подтипов повышение уровня TILs в значительной степени связано с увеличением pCR ($p < 0,0005$). Повышение уровня ($\geq 60\%$) наблюдалось у 30% больных трижды негативным РМЖ ($n = 906$), 19% больных HER2+ РМЖ ($n = 1379$) и 13% больных ER+/HER2- РМЖ ($n = 1366$). Повышение уровня TILs до ($\geq 60\%$) коррелировало с достижением pCR в 44% случаев в общей популяции больных. В однофакторном логистическом анализе стромальных TILs в качестве непрерывной переменной, увеличение уровня TILs на 10% повышает вероятность достижения pCR: на 16% при трижды негативном РМЖ, на 13% при HER2+ и на 31% при ER+/HER2- РМЖ ($p < 0,0005$ для всех 3-х групп). Каждое увеличение на 10% уровня TILs повышает вероятность pCR на 17% ($p < 0,0001$ для всех подтипов). Только при HER2+ и трижды негативном РМЖ повышение уровня TIL $\geq 60\%$ коррелирует с увеличением безрецидивной выживаемости. Каждое повышение на 10% TILs увеличивает безрецидивную выживаемость: при трижды негативном РМЖ (ОР 0,93; $p = 0,01$) и при HER2+ РМЖ (ОР 0,93; $p = 0,02$). Тогда как группе пациенток с люминальным РМЖ повышение уровня стромальных TILs на 10% привело к уменьшению общей выживаемости (ОР 1,10; $p = 0,01$). Согласно результатам исследования (анализ Каплана-Мейера) уровень инфильтрации TILs ($\geq 60\%$) – предиктор худшей безрецидивной выживаемости ($p = 0,04$) и общей выживаемости ($p < 0,0005$), что вероятно указывает на иную биологию инфильтрата в данном подтипе.

Лучевая терапия

- ЛТ рассматривается как важный компонент локорегионарного лечения больных РМЖ. Согласно оценкам экспертов, частота использования ЛТ при лечении больных РМЖ достигает 70-75%. ЛТ выполняется в обязательном порядке у всех пациенток локализованным РМЖ, прошедших органосохраняющее оперативное лечение. У этой категории больных, наиболее часто, проводится облучение всей оставшейся ткани молочной железы в СОД 50Гр с последующим подведением дополнительной дозы облучения (10-16Гр) на ложе удаленной опухоли. В последние годы активно изучаются возможности выполнения парциального облучения ложа удаленной опухоли у женщин старше 50-60 лет с люминальным А подтипом РМЖ и небольшим распространением опухолевого процесса (T1N0M0).

Одним из наиболее важных успехов в локорегионарном лечении больных РМЖ, достигнутых с помощью методов ЛТ, является значительное снижение частоты радикальных лимфаденэктомий, которые, по данным некоторых авторов (Roortmans, 2017) выполняются не более чем у 15-25% женщин с локализованным РМЖ. ЛТ является неотъемлемым компонентом радикального лечения больных РМЖ с пораженными ЛУ и женщин с массивным первичным опухолевым очагом (Т3-Т4), даже после выполнения мастэктомии.

РАК МОЧЕВОГО ПУЗЫРЯ

С.Н. Новиков, А.К. Носов, С.А. Рева, И.Б. Джалилов, А.Г. Кудайбергенова

В структуре онкологических заболеваний населения рак мочевого пузыря (РМП) занимает 7-е место среди мужчин и 17-е среди женщин (Ferlay J. et al., 2015). Частота заболевания в мировом масштабе составляет 9,0 случаев на 100000 для мужчин и 2,2 случая на 1000000 для женщин (Ferlay J. et al., 2015).

Относительно низкая смертность и высокая частота рецидивирования уротелиальных карцином мочевого пузыря диктуют необходимость регулярных цитоскопических исследований, что и привело к тому, что эта нозологическая форма стала одной из наиболее дорогостоящих. Поиск путей оптимизации расходов на наблюдение пациентов с карциномой мочевого пузыря привели к разработке в 2015 году Парижской системы интерпретации цитологических мазков уринарной системы, где центральное место отведено диагностике уротелиальной карциномы мочевого пузыря высокой степени злокачественности как основной задаче цитологического исследования осадка мочи. Достаточно чувствительный и неинвазивный метод исследования осадка мочи для диагностики, в том числе рецидивов рака после ТУР часто опережает цитологически и гистологически определяемый рецидив приблизительно на 3-6 мес, и в настоящее время происходит интегративное изучение и разработка методик забора материала и пробоподготовки для мониторинга раннего рецидива рака мочевого пузыря.

Опухоли мочевого пузыря (МП) по своему гистогенезу достаточно разнообразны, и приблизительно 95% представлены эпителиоидными опухолями, из них на 90-95 % представлены уротелиальной карциномой, также называемой переходноклеточным раком, гораздо реже (в 5-10%) выявляются аденокарцинома, плоскоклеточный рак, и недифференцированный рак (Матвеев Б.П., 2011).

Таблица - Классификация ВОЗ опухолей мочевого пузыря, 2015

Код	Диагноз
8120	Инфильтрирующая уротелиальная карцинома
8131	Микропапиллярная уротелиальная карцинома
8082	Лимфоэпителиально-подобная карцинома
8122	Саркоматоидная уротелиальная карцинома
8020	Низкодифференцированная уротелиальная карцинома (включая карциному с остеокласто-подобными гигантскими клетками)
8122	Саркоматоидная уротелиальная карцинома
8130	Папиллярная уротелиальная карцинома
8140	Аденокарцинома
8070	Плоскоклеточный рак
8041	Мелкоклеточная нейроэндокринная карцинома

Клинические проявления: гематурия, симптомы нижних мочевыводящих путей(ургентность, дизурия, обструктивная симптоматка), боли в области таза.

Диагностика

- УЗИ органов малого таза и брюшной полости.
- Цитологическое исследование мочи, исследование выполняют на свежем образце мочи, утренняя моча не информативна из-за цитолиза. При отрицательном результате проводят трехкратное исследование.
- Молекулярная диагностика мочи:
UroVysion
анализ на микросателлиты
иммуноциты/uCyt+
нуклеарный матричный белок 22
статистика ВТА
ВТА TRAK
цитокератины.
- Цистоскопия.
- МРТ органов малого таза с применением контрастного вещества.
- КТ органов грудной клетки и брюшной полости.
- Остеосцинтиграфия при наличии симптомов поражения костей.
- Трансуретральная резекция или биопсия образования.

Таблица – Группы риска рецидива и прогрессирования

Фактор	Рецидива	Прогрессирования
Количество опухолей		
Одна	0	0
2-7	3	3
8 и более	6	3
Диаметр опухоли, см		
Меньше 3	0	0
Больше 3	3	3
Предыдущая частота рецидивов в год		
Первичная опухоль	0	0
Меньше 1	2	2
Больше 1	4	2
Стадия T		
Ta	0	0
T1	1	4
Сопутствующая CIS		
Нет	0	0
Да	1	6
Степень злокачественности, ВОЗ 1973 г		
G1	0	0
G2	1	0
G3	2	5
Сумма баллов	0-17	0-23

Таблица - Вероятность рецидива и прогрессирования заболевания в зависимости от суммы баллов

Сумма баллов по рецидиву	Вероятность рецидива в течение 1 года		Вероятность рецидива в течение 5 лет	
	%	(95% ДИ)	%	(95% ДИ)
0	15	(10-19)	31	(24-37)
1-4	24	(21-26)	46	(42-49)
5-9	38	(35-41)	62	(58-65)

Таблица - Лечение поверхностных опухолей

Группа риска	Определение	Лечение
Низкий	Первичные, единичные, Та, НС3/G1, менее 3 см, без CIS	ТУРМП Однократная немедленная внутрипузырная ХТ
Промежуточный	Пациенты, не попадающие в группу низкого и высокого риска	ТУРМП Однократная немедленная внутрипузырная ХТ Адьювантная ХТ внутрипузырная 1 год, или не более 1 года БЦЖ терапия
Высокий	Опухоли T1 BC3/G3 CIS Многочисленные Рецидивирующие Крупные более 3см Та, G1 G2	БЦЖ терапия. 1-3 года Радикальная цистэктомия
Крайне высокий	T1G3 ассоциированная с сопутствующей CIS Многочисленные опухоли и рецидивирующие опухоли T1G3 Крупные опухоли T1G3, T1G3+CIS. Иные опухоли	Цистэктомия Внутрипузырная БЦЖ терапия
	Неэффективность БЦЖ	Радикальная цистэктомия Орган сохраняющее лечение Повторная БЦЖ терапия

НС3-низкая степень злокачественности

BC3-высокая степень злокачественности

Таблица - Лечение мышечно-инвазивного и метастатического рака мочевого пузыря

Стадия	Лечение
cT2-4No-N+Mo	Радикальная цистэктомия Неоадьювантная ХТ + радикальная цистэктомия. Неоадьювантная, химиолучевая терапия +Радикальная цистэктомия
cТлюбая Nлюбая M+	Системная ПХТ (платиносодержащие комбинации) Монохимиотерапия без препаратов платины у пациентов с противопоказанием к платине. Хирургическое лечение осложнений

Неoadъювантная ХТ рекомендуется при раке мочевого пузыря стадии T2-T4aNoMo, и она всегда должна включать в себя комбинацию препаратов на основе *цисплатина*. Применение неoadъювантной *цисплатиносодержащей* комбинированной ХТ способствует улучшению общей 5-летней выживаемости на 5-8%. В настоящее время не разработан метод отбора пациентов с более высокой вероятностью эффективности неoadъювантной ХТ. Неoadъювантную ХТ не рекомендуется применять у пациентов, имеющих противопоказания к комбинированной ХТ на основе платины. Несмотря на то, что описаны случаи полного и частичного ответа на ХТ (128-129), использование ХТ в виде монотерапии не рекомендуется у пациентов локализованным раком мочевого пузыря.

Платиносодержащая комбинированная ХТ (**MVAC**, *цисплатин* + *гемцитабин*) является стандартной и способствует увеличению продолжительности жизни больных. При стадии T4b возможно проведение конкурентной химиолучевой терапии. В настоящее время не получено убедительных данных о эффективности адъювантной ХТ, и редко проводится пациентам (130). И на сегодняшний день адъювантную ХТ проводят в рамках клинических исследований, ее нужно предлагать пациентам с экстравезикальным распространением опухоли и пораженными ЛУ; применяют *цисплатиносодержащие* схемы, если им не проводилась неoadъювантная ХТ.

У больных, которым противопоказано введение *цисплатина*, могут быть использованы комбинации на основе *карбоплатина* либо монотерапия *гемцитабином* или *таксанами*. В качестве второй линии ХТ при развитии резистентности к платиносодержащим комбинациям больным с благоприятными прогностическими характеристиками (ECOG < 2, гемоглобин > 10 г / дл, отсутствуют метастазы в печени) возможно назначение препарата *винфлунин* в дозе 280–320 мг/м² 1 раз в 3 недели. В рандомизированном исследовании назначение данного препарата в качестве второй линии терапии больным метастатическим раком мочевого пузыря увеличивало медиану продолжительности жизни на 2,5 месяца в сравнении с оптимальной поддерживающей терапией. ЛТ с паллиативной целью может использоваться для уменьшения симптомов, ассоциированных с опухолевым процессом.

Таблица - Схемы химиотерапии метастатического рака мочевого пузыря

Схема лечения	Препарат	Доза	Путь введения	Дни приема	Длительность цикла, дни
Моно-терапия	<i>Гемцитабин</i>	1200 мг/м ²	в/в	1-й, 8-й	21
Моно-терапия	<i>Паклитаксел</i>	200 мг/м ²	в/в	1-й	21
Моно-терапия	<i>Доцетаксел</i>	100 мг/м ²	в/в	1-ц	21
CDDP +Gem	<i>Цисплатин</i>	80–100 мг/м ²	в/в	1-й	21
	<i>Гемцитабин</i>	1000 мг/м ²	в/в	1-й, 8-й	21
MVAC	<i>Метотрексат</i>	30 мг/м ²	в/в	1-й, 15-й, 22-й	28
	<i>Винбластин</i>	3 мг/м ²	в/в	2-й, 15-й, 22-й	
	<i>Доксорубицин</i>	30 мг/м ²	в/в	2-й	
	<i>Цисплатин</i>	70 мг/м ²	в/в	2-й	
HD-MVAC	<i>Метотрексат</i>	30 мг/м ²	в/в	1-й	14

Схема лечения	Препарат	Доза	Путь введения	Дни приема	Длительность цикла, дни
ГКСФ	Винбластин	3 мг/м ²	в/в	2-й	
	Доксорубицин	30 мг/м ²	в/в	2-й	
	Цисплатин	70 мг/м ²	в/в	2-й	
	Г-КСФ	5 мкг/кг	п/к	4-й–10-й	
Carbo+Gem	Карбоплатин	AUC** = 5–6	в/в	1-й	21
	Гемцитабин	1000 мг/м ²	в/в	1-й, 8-й	

Таблица - Лечение метастатического уротелиального рака, 1 линия

Характеристика пациентов	Лечение
ECOG 0-1, и СКФ >= 60	GC, MVAC, HD MVAC
ECOG 2, и СКФ < 60	Комбинированная карбоплатинсодержащая ХТ
ECOG >2 и СКФ < 60	Нет исследований комбинированной ХТ, монотерапии, <i>винфлунина</i> в сочетании с поддерживающей терапией. Симптоматическое лечение. Включение в клинические исследования.

Таблица - Лечение метастатического уротелиального рака, 2 линия

Характеристики пациентов	Лечение.
ECOG 0-1 Прогрессирование > 6-12 мес после первой линии ХТ, нормальная функция почек	1) Повторное проведение первой линии ХТ (<i>цисплатинсодержащей</i>) 2) Включение в клиническое исследование.
ECOG 0-1 Прогрессирование > 6-12 мес после первой линии ХТ, нарушение функции почек	1) <i>Винфлунин</i> 2) Включение в клиническое исследование.
ECOG 0-1 Прогрессирование < 6-12 мес после первой линии ХТ, нарушение функции почек	1) <i>Винфлунин</i> 2) Включение в клиническое исследование.
ECOG >= 2	1) Наиболее эффективная поддерживающая терапия 2) Включение в клиническое исследование.

РАК МОЧЕТОЧНИКОВ

Рак мочеточников морфологически представлен переходноклеточным раком и по чувствительности к ХТ близок к переходноклеточному раку мочевого пузыря (см.).

РАК НОСОГЛОТКИ

М.А. Бланк, О.А. Бланк

Рак носоглотки по своему гистологическому строению подразделяется на плоскоклеточный ороговевающий, неороговевающий, синоназальный и недифференцированный рак.

Основные методы лечения – ХТ, ЛТ и химиолучевая терапия. Оперативные методы лечения используют реже. Рак носоглотки часто метастазирует в ЛУ

шей, в лечении этих метастазов эффективна ЛТ. Радикальную лимфодиссекцию выполняют лишь в случаях неполного регресса или рецидива в шейных ЛУ после ЛТ.

Схема **ELFP** {*этопозид* (100 мг в/в капельно в 1-3 дни) + *кальция фолинат* (100 мг в/в капельно в 1-3 дни) + *фторурацил* (500 мг в/в капельно в 1-3 дни) + *цисплатин* (50 мг в/в капельно в 1 и 2 дни), от 2 до 6 циклов по 21 дню} = 75% Рм в группе 28 больных распространенным раком носоглотки. Медиана ПЖ – 11,5 мес. Токсичность 3-4 ст.: нейтропения (22%), тромбоцитопения (8%), анемия (16%), тошнота и рвота (8%) [Lin Yi, Lin Ying-cheng, Lin Wen, 2004].

Химиолучевая терапия является более эффективным методом лечения местнораспространенного рака носоглотки по сравнению с ЛТ [Al-Sagoff M. et al., 1998]. В двух рандомизированных исследованиях доказано увеличение общей и безрецидивной выживаемости и снижение частоты отдаленных метастазов при добавлении адъювантной ХТ (3 цикла *цисплатина*) к ЛТ [Wee J. et al., 2005; Chan A. et al., 2005]. Однако в другом исследовании по III фазе не было получено статистически достоверного увеличения общей выживаемости при добавлении адъювантного *цисплатина* к ЛТ [Chen L. et al., 2012].

Схемы для химиолучевого лечения

Цисплатин (100 мг/м² в 1, 22 и 43 дни) на фоне ЛТ, далее адъювантно *цисплатин* (80 мг/м² в 1 день) + *фторурацил* (1000 мг/м²/день длительные инфузии в 1-4 дни).

Схемы ХТ при нерезектабельном процессе

Гемцитабин (1000 мг/м² в 1, 8 и 15 дни) [Ma B. et al., 2002].

Гемцитабин (1250 мг/м² в 1 и 8 дни циклами по 3 недели) = 28% Рм в группе 25 больных недифференцированным раком носоглотки, ранее не получавших ХТ; и 48% Рм в группе 27 пациентов, ранее получавших ХТ; медиана времени до прогрессирования – соотв. 3,6 и 5,1 мес, медиана общей ПЖ – 7,2 и 10,5 мес [Foo K., Tan S.S., Leong J.T. et al., 2002].

Гемцитабин (1000 мг/м² в 1 и 8 дни) + *винорелбин* (25 мг/м² в 1 и 8 дни) после прогрессирования на препаратах платины = 37,7% Рм, медиана времени до прогрессирования – 5,2 мес, медиана общей выживаемости – 14,1 мес.) [Chen C. et al., 2012].

Гидроксиметоптецин (4,68-7,04 мг/м²/день, медиана 5,6 мг/м²/день, в 1-3 дни) + *цисплатин* (58,8-100 мг/м², медиана 70 мг/м², в 1 день) циклами по 3 недели = частичные Рм у 9 из 18 больных распространенным и рецидивным раком носоглотки; токсичность 3-4 ст.: лейкопения – 29,2%, тошнота и рвота – 21,7%, тромбоцитопения – 13%, диарея – 2,5% [Lin Ying-cheng et al., 2005].

Карбоплатин (AUC5 в 1 день) + *цетуксимаб* (400 мг/м² с последующим снижением дозы до 250 мг/м² 1 раз в неделю) = 11,7% частичных Рм и 48,3% стабилизаций при ХТ второй линии.

Цисплатин + *доксорубицин* + *блеомицин* = регресс опухоли у 81% больных [Чуприк-Малиновская Т.П., 2001].

Цисплатин (50-70 мг/м² в 1 день) + *гемцитабин* (1000 мг/м² в 1, 8 и 15 дни) = 73% Рм [Ngan R. et al., 2002].

Цисплатин (75 мг/м² в 1 день) + *доцетаксел* (75 мг/м² в 1 день) = 62,5% Рм, медиана времени до прогрессирования – 5,6 мес, медиана общей выживаемости – 12,4 мес) [Chua D. et al., 2005].

Цисплатин (75 мг/м² в 1 день) + *наклитаксел* (175 мг/м² в 1 день) [Gibson M. et al., 2005].

Схема **ГС** {*гемцитабин* (1250 мг/м² в 1 и 8 дни) + *цисплатин* (40 мг/м² в 1 и 8 дни) циклами по 3 недели} = 75% частичных Рм и 25% стабилизаций в группе

20 больных с рецидивом рака носоглотки. Последующая повторная ЛТ привела к полным Рм в 75% случаев, к частичным – в 25% [Chua D.T.T. et al.,].

Схема **РФ** {*цисплатин* + *фторурацил* (4-дневная постоянная инфузия)} = регресс опухоли у 52% больных [Fonseca E. et al., 1996].

Схема **РФ** {*цисплатин* + *фторурацил* (4-дневная постоянная инфузия)} + ЛТ = регресс опухоли у 82% больных [Cheng S.H. et al., 2000].

Гемцитабин (1250 мг/м²) + *цисплатин* (40 мг/м²) в 1 и 8 дни циклами по 3 недели + последующая повторная ЛТ = 75% частичных Рм и 25% стабилизаций после ХТ, а по завершении ЛТ – 61% полных и 22% частичных Рм. Медиана времени наблюдения – 14,5 мес; за этот период 45% больных не имели признаков прогрессирования; локальный контроль сохранялся у 45%, общая выживаемость составила 80%. Осложнения ХТ: нейтропения 3–4 ст. – 55,5 %, тромбоцитопения 3 ст. – 5 %; сочетание ХТ и ЛТ приводило к увеличению частоты осложнений ЛТ.

См. также Опухоли головы и шеи.

РАК ПЕЧЕНИ

В зависимости от гистологической принадлежности выделяют **гепатоцеллюлярный рак (см.), холангиоцеллюлярный рак (холангиокарцинома, внутривенечная холангиокарцинома) (см.), смешанный рак печени (холангио-гепатоцеллюлярная карцинома), гепатобластому (см.) и неэпителиальные опухоли печени (ангиосаркома и другие саркомы).**

Наиболее распространенная злокачественная опухоль печени – это печеночно-клеточный рак: гепатоцеллюлярная карцинома, или гепатоцеллюлярный рак. Реже встречаются холангиокарциномы, или холангиоцеллюлярный рак, смешанные гепатохолангиокарциномы, а также фиброламеллярная карцинома (фиброламеллярный вариант гепатоцеллюлярного рака). В большинстве случаев злокачественные опухоли печени выявляются на фоне хронического воспаления/цирроза. Объем поражения, выраженность нарушений функций печени влияет на возможности лечения опухоли. [Бредер В.В., Базин И.С., Гладков О. А. и др., 2015].

План лечения должен учитывать наличие и степень цирроза, распространенность опухолевого процесса, функциональные резервы печени, объективное состояние больного и прогноз основного и фонового заболевания печени.

РАК ПИЩЕВОДА

С.А. Проценко, Д.Х. Латипова, С.Н. Новиков, А.Г. Кудайберенова,
А.М. Карачун, Т.Ю. Семиглазова

Рак пищевода (РП) чаще встречается плоскоклеточный ороговевающий или неороговевающий рак, реже базальноклеточный и железистый.

Таблица - Классификация ВОЗ, 2010

Код	Диагноз
	Плоскоклеточный рак
8077	Плоскоклеточная интраэпителиальная неоплазия (дисплазия) высокой степени злокачественности
8070	Плоскоклеточный рак
8083	Базалоидный плоскоклеточный рак
8560	Аденосквамозный рак
8074	Веретенклеточный (плоскоклеточный) рак

Код	Диагноз
8051	Бородавчатая (плосклеточная) карцинома
8020	Недифференцированная карцинома с плоскоклеточным компонентом (при наличии плоскоклеточного компонента использовать систему стадирования для плоскоклеточного рака)
	Аденокарцинома
8148	Железистая дисплазия (интраэпителиальная неоплазия) высокой степени злокачественности
8140	Аденокарцинома
8200	Аденокистозный рак
8430	Мукоэпидермоидный рак
8244	Смешанная нейроэндокринная карцинома
8020	Недифференцированная карцинома с железистым компонентом (в отсутствие плоскоклеточного компонента и присутствии железистого компонента, использовать систему стадирования для аденокарцином)
	Другие типы злокачественных опухолей (использовать TNM для категоризации, но не использовать стадирование для целей прогноза)
8240	Нейроэндокринная опухоль (NET)G1 (карциноид)
8249	NET G2
8246	Нейроэндокринная карцинома (NEC)
8013	Крупноклеточная нейроэндокринная карцинома (NEC)
8041	Мелкоклеточная нейроэндокринная карцинома (NEC)

Понимание того, что уникальная анатомия лимфооттока пищевода является причиной присутствия метастазов в ЛУ даже при поверхностных (T1), карциномах послужили основой пересмотра принципов стадирования и группировки по стадиям в AJCC8th. Так, пациенты с поверхностной карциномой T1 с наличием метастазов (N1) имеют сходный прогноз, что и пациенты с более глубоким поражением, но без метастазов. Поэтому в настоящее время принято для целей правильного стадирования разделение опухолей пищевода и желудка по расположению эпицентра опухоли не более, чем в 2 см от анатомической границы, опухоль стадируется как опухоль пищевода.

Большим РП со стадией IВ-III (T1-2N1M0; T3N1M0; T4 любая N M0) и IА (T2-3N0M0 протяженностью 8 см и более) резектабельным местнораспространенным РП лечение предпочтительно начинать с предоперационной химиолучевой терапии (при плоскоклеточном раке и аденокарциноме) или химиотерапии (при аденокарциноме). При выраженной дисфагии (III-IV ст.) перед началом ЛТ проводят эндоскопическую электрореканализацию пищевода, эндоскопическое стентирование пищевода или гастростомию. На первом этапе выполняют операцию с последующим облучением при угрозе медиастинита, перфорации, кровотечения.

Комбинированная химиолучевая терапия рака пищевода

- *Цисплатин* (70 мг/м² в/в в 1 день в I и V недели) + *фторурацил* (700 мг/м²/день в/в постоянная инфузия в 1-4 дни в I и V недели) + ЛТ (РОД 2 Гр, СОД 60 Гр; одновременно с ХТ) в сравнении с {*цисплатин* (5 мг/м² в/в за 1 ч до ЛТ в 1-5 дни каждой недели) + *фторурацил* (200 мг/м²/день 24-часовая инфузия в 1-5 дни каждой недели) + ЛТ} = полные Рм соотв. у 8 (53%) из 15 и у 9 (64%) из 14 больных, медиана ПЖ – соотв. 14 и 15 мес. Обе схемы высокотоксичны [Sai H., Mitsumori M., Yamauchi C. et al., 2004].

- *Фторурацил* (1000 мг/м²/день 96-часовая инфузия в I, 5, 8 и 11 неделю) + *цисплатин* (75 мг/м² в/в в 1 день каждого цикла) + ЛТ (РОД 1,8-2,0 Гр, СОД 38-44 Гр).
- *Эпирубицин* (50 мг/м² в/в в 1, 2, 22 и 23 дни) + ЛТ (РОД 2 Гр, СОД 34 Гр) = полные Рм у 6 из 16 больных раком пищевода [Wils J.A., 1986].
- *Паклитаксел* (50 мг/м² в/в в 1 день еженедельно) + *карбоплатин* (AUC 2 в/в в 1 день еженедельно) + ЛТ, далее операция = общая выживаемость – 49,4 мес против 24,0 мес в группе хирургического лечения [van Hagen P., Hulshof M.C., van Lanschot J.J. et al., 2012].
- *Доцетаксел* (25 мг/м² в 1 день) + *цисплатин* (25 мг/м² в/в инфузия) еженедельно на фоне ЛТ [Day F.L.I., Leong T., Ngan S., 2011].

Схемы ПХТ рака пищевода

- **ELFP** {*этопозид* (100 мг в/в капельно в 1-3 дни) + *кальция фолинат* (100 мг в/в капельно в 1-3 дни) + *фторурацил* (500 мг в/в капельно в 1-3 дни) + *цисплатин* (50 мг в/в капельно в 1 и 2 дни), от 2 до 6 циклов по 21 дню} = 70% Рм в группе 20 больных распространенным раком пищевода, медиана ПЖ – 10 мес. Токсичность 3-4 ст.: нейтропения – 22%, тромбоцитопения – 8%, анемия – 16%, тошнота и рвота – 8% [Lin Yi, Lin Ying-cheng, Lin Wen, 2004].
- **ТР** {*паклитаксел* (175 мг/м² в 1 день) + *цисплатин* (30 мг/день во 2-6 дни) 3 цикла по 4 недели} в группе 64 больных плоскоклеточным раком пищевода IV стадии = 37 (59,4%) Рм, в т.ч. 9 (14%) полных Рм; медиана продолжительности Рм – 4,8 мес, медиана ПЖ – 9,8 мес (4-28 мес); основное осложнение – миелодепрессия [Yang Y., Zhang S., Song H., Li X., 2004].
- **ТРФ** {*паклитаксел* (120 мг/м² в 1 день) + *цисплатин* (70-75 мг/м² во 2 день) + *фторурацил* (300-400 мг/м² в 1-5 дни)} в группе 12 больных рецидивным или неоперабельным раком пищевода = 5 (41,6%) Рм, средняя продолжительность Рм – 4,5 мес. ХТ была неэффективна при лечении пациентов, ранее получавших ЛТ [Платинский Л.В., Брюзгин В.В., Блюменберг А.Г. и др., 2003].
- *Винорелбин* (22,5 мг в/в в течение 10 мин с последующим промыванием вены 100-150 мл 0,9% р-ра натрия хлорида) + *паклитаксел* (40 мг/м² в/в в течение 1 ч после введения *винорелбина*; стандартная премедикация, предусмотренная для введения *паклитаксела*, производится за 30 мин до введения *винорелбина*) один раз в неделю в течение 6 недель циклами по 8 недель = Рм у 1 из 3 больных рефрактерным раком пищевода. Осложнения: лейкопения, тошнота и рвота, алоpecia, запоры, парестезии, стоматиты [Cohen R.G., Mueller S.C., Haden K., de Souza P., 2000].
- *Гемцитабин* (1000 мг/м² в/в в 1, 8 и 15 дни) + *цисплатин* (100 мг/м² в/в в 15 день) циклами по 4 недели в группе 64 больных метастатическим и рецидивным раком пищевода = медиана ПЖ – 7,3 мес, выживаемость 3 мес – 81%, 1 год – 20%. Схема хорошо переносится, основной побочный эффект – нейтропения (31%) [Urba S.G., Chansky K., van Veldhuizen P.J. et al., 2004].
- *Доцетаксел* (75 мг/м² в 1 день) + *фторурацил* (750 мг/м² в/в инфузия в 1-5 дни), не менее 6 циклов по 3 недели = Рм у 9 (81,8%) из 11 больных неоперабельным кардиоэзофагеальным раком; ПЖ – 6,4 мес. Выраженность побочных эффектов не превышала 2 ст. [Скрябина Л.С., Нечунаев В.П., Лазарев А.Ф., 2005].
- *Гидроксиметоптецин** (4,68-7,04 мг/м²/день, медиана 5,6 мг/м²/день в 1-3 дни) + *цисплатин* (58,8-100 мг/м², медиана 70 мг/м², в 1 день) циклами по 3 недели = частичные Рм у 12 (42,9%) из 28 больных распространенным и рецидивным раком пищевода. Токсичность 3-4 ст.: лейкопения – 29,2%,

тошнота и рвота – 21,7%, тромбоцитопения – 13%, диарея – 2,5% [Lin Ying-cheng, Wang Hong-biao, Lin Yi et al., 2005].

- *Иринотекан* (100 мг/м² в 1 и 8 дни) + *гемцитабин* (1000 мг/м² в 1 и 8 дни) циклами по 3 недели = полный регресс после 6 циклов двух небольших метастазов в головном мозге у больного метастатической аденокарциномой пищевода и значительный регресс метастазов в печени [Chou R., Chen A., Lau D., 2005].
- *Карбоплатин* (AUC 5 в/в капельно в 1 день) + *наклитаксел* (150 мг/м² в/в 3-часовая инфузия в 1 день).
- *Капецитабин* + *цисплатин* + *эпирубицин* = 41% Рм (1 полная и 11 частичных Рм в группе 29 больных аденокарциномой пищевода) [Evans T.R., Paul J., McInnes A. et al., 2001].
- *Цисплатин* + *блеомицин* = 4% полных + 12% частичных Рм (так же, как при МХТ *Цисплатином*) [Preusser P., Achterrath W., Wilke H. u.a., 1988].
- *Цисплатин* + *блеомицин* + *виндезин** = 55% Рм [Sleifer D.Th., Meijer S., Mulder N.H., 1985].
- *Цисплатин* (75 мг/м² в/в капельно в 1 день) + *наклитаксел* (175 мг/м² в/в 3-часовая инфузия в 1 день) циклами по 3 недели.
- *Цисплатин* (20 мг/м² в/в капельно в 1-5 дни) + *наклитаксел* (175 мг/м² в/в 3-часовая инфузия в 1 день) + *фторурацил* (750 мг/м²/день в/в длительная инфузия с 1 по 5 дни) циклами по 3 недели.
- *Цисплатин* (75-100 мг/м² в/в в 1 день) + *фторурацил* (1000 мг/м²/день в/в в 1-5 дни) циклами по 4 недели.
- *Цисплатин* + *фторурацил* + *виндезин** = 9% полных + 44% частичных Рм [Preusser P., Achterrath W., Wilke H., 1988].
- *Цисплатин* + *фторурацил* + *доксорубицин* + *этопозид* = 17% полных + 54% частичных Рм [Preusser P., Achterrath W., Wilke H., 1988].
- *Цисплатин* + *фторурацил* + *этопозид* = 15% полных + 50% частичных Рм [Preusser P., Achterrath W., Wilke H., 1988].
- Для терапии кардиоэзофагеального рака используются также режимы ХТ рака желудка (см. рак желудка).

МХТ рака пищевода

- *Доксорубицин* (40 мг/м² в 1 и 2 дни с периодичностью циклов в 3 недели).
- *Доксорубицин* = 18% Рм [Preusser P., Achterrath W., Wilke H., 1988].
- *Блеомицин* (10-15 мг/м² 2 раза в неделю до суммарной дозы 200-300 мг).
- *Блеомицин* = 10-20% Рм длительностью 1,5-2,5 мес [Kelsen D., 1985].
- *Винорелбин* (25 мг/м² в/в капельно еженедельно, длительно).
- *Карбоплатин* = 10% Рм [Preusser P., Achterrath W., Wilke H., 1988].
- *Фторурацил* = 15-20% Рм [Queißer W., Klein H.O., Heim M.E., 1990].
- *Цисплатин* (20 мг/м² в/в в 1-5 дни циклами по 3 недели или 80 мг/м² в/в 1 раз в 3 недели).
- *Цисплатин* (50 мг/м² в/в 1 раз в 3 недели) = 25% Рм длительностью 16 недель [Engstrom P.E., Laviin P.T., Klaassen D.J. et al., 1983].
- *Цисплатин* = 15-25% Рм [Sleifer D.Th., Meijer S., Mulder N.H., 1985].
- *Эпирубицин* (30 мг/м² в/в в 1, 2 и 3 дни циклами по 3 недели).

РАК ПОДЖЕЛУДОЧНОЙ ЖЕЛЕЗЫ

С.А. Проценко, Д.Х. Латипова, М.А. Бланк, О.А. Бланк,
С.Н. Новиков, Т.Ю. Семиглазова, В.А. Ключе, А.М. Карачун

Рак поджелудочной железы (РПЖ) в 80-90% случаев развивается из эпителия выводных протоков и представляет собой протоковую аденокарциному, в 2-5% случаев – из ацинарных клеток (вырабатывают поджелудочный сок) развиваются ацинарные раки, часто секретирующие липазу. Реже выявляются эндокринные опухоли поджелудочной железы – из островковых клеток.

Описаны следующие варианты протоковой аденокарциномы:

- тубулярный рак (солидная опухоль с развитой стромой, занимающей более 50% всей массы опухоли);
- муцинозная коллоидная аденокарцинома;
- перстневидно-клеточная аденокарцинома;
- аденоплоскоклеточный рак (наиболее злокачественный вариант);
- гепатоидная карцинома;
- медулярная карцинома;
- недифференцированная карцинома.

По локализации РПЖ выделяют рак головки, хвоста или тела поджелудочной железы. Величина опухоли может быть различной – от маленького, едва заметного узла до размеров головы ребенка. Большие опухоли часто сочетаются с кистой поджелудочной железы и с кровоизлияниями в неё.

Опухоли головки железы обычно не бывают большими, в противоположность опухолям тела и хвоста железы. Триада Курвуазье – желтуха, увеличение желчного пузыря, безболезненность желчного пузыря – характерный симптомокомплекс, сопровождающий опухоли головки поджелудочной железы, сочетается с расширением желчных протоков и гепатомегалией.

Рак тела поджелудочной железы быстро прорастает в верхние брыжеечные вены и артерии, а также в воротную вену. Желтуха отмечается редко. В 10-20% случаев из-за деструкции бета-клеток развивается сахарный диабет.

Опухоль хвоста поджелудочной железы часто сдавливает воротную вену и селезеночные сосуды, что приводит к портальной гипертензии и спленомегалии.

Первым симптомом РПЖ являются боли в эпигастриальной области и подреберье, ноющие боли в спине, усиливающиеся ночью. Болевой синдром особенно выражен при локализации опухоли в теле и хвосте железы и вызван прорастанием окружающих поджелудочную железу многочисленных нервных сплетений. Наблюдается прогрессирующее снижение массы тела. С появлением желтухи усиливаются тошнота, рвота, диарея, отмечаются симптомы холангита. Метастазирует РПЖ чаще в регионарные ЛУ и печень; возможно метастазирование в лёгкие, кости, брюшину, плевру и надпочечники.

Химиолучевая терапия РПЖ

Гемцитабин (1000 мг/м² в 1, 8 и 15 дни, после перерыва в 14 дней повторение 1000 мг/м² в 1, 8 и 15 дни, после чего поддерживающая терапия по 500 мг/м² один раз в неделю) + ЛТ (РОД 1,8 Гр до СОД 45-55 Гр) в группе 15 больных распространенным РПЖ = медиана ПЖ – 17 мес, выживаемость 1 год – 25%. У 9 больных с болевым синдромом купированы боли [Mustacchi G. et al., 2001]. В последние годы у пациентов с локализованным РПЖ, размерах опухолевого очага не более 5 см, отсутствии признаков распространения опухолевого процесса на окружающие ткани (двенадцатиперстную кишку, желудок и т.д.) активно используются методы стереотаксической ЛТ (3 фракции по 8 Гр-12 Гр), которые в срав-

нении со стандартными методиками ЛТ обеспечивают более надежный локальный контроль и выраженный паллиативный, в частности, обезболивающий эффект.

Схема **GP** + ЛТ = клиническое улучшение у 60% больных.

Гемцитабин (1000 мг/м² в/в в 1 день) + *оксалиплатин* (100 мг/м² 2-часовая инфузия в/в во 2 день), 6 циклов по 2 недели с последующей ЛТ – в группе больных местно-распространенным РПЖ, или продолжением ХТ до прогрессирования в группе больных диссеминированным РПЖ = частичные Рм у 19 (29%) из 64 больных + стабилизация у 23 (36%) больных. Частота Рм в группах – соотв. 31% и 30%, медиана ПЖ – 11,5 и 8,7 мес, выживаемость 1 год – 46,9% и 25,7% [Louvet C., Andre T., Liedo G. et al., 2001].

Доцетаксел (65 мг/м² в 1, 15 и 29 дни) + *гемцитабин* (400 мг/м² в 1, 15 и 29 дни) + ЛТ (50,4 Гр) = 67% Рм при неоперабельном РПЖ, в 30% случаев перевод в операбельное состояние.

Паклитаксел (50 мг/м² еженедельно) + ЛТ (СОД 50 Гр) в лечении больных нерезектабельным РПЖ = 42% Рм.

ЛТ (РОД 1,8 Гр, СОД 45 Гр) + *фторурацил* (500 мг/м²/день в 1-3 дни и 29-31 дни) + после 4 недель перерыва МХТ *гемцитабином* (1000 мг/м²/день 1 раз в неделю в течение 3 недель циклами по 4 недели) = СПЖ после резекции неметастатической опухоли – 16 мес, СПЖ неоперабельных больных – 11 мес [Kachnic L.A., Shaw J.E., Manning M.A. et al., 2001].

ЛТ (РОД 1,8-2,0 Гр, СОД 45-50 Гр) + последующая ХТ (через 14 дней после окончания ЛТ) *фтордезоксифуридином** (292-462 мг/м² в день внутрь до прогрессирования) в группе 10 неоперабельных больных = 1, 2 и 3-летняя выживаемость – соотв. 50%, 40% и 30%. Годичная выживаемость в группе 24 пациентов, подвергшихся только ЛТ – 29% (p=0,007) [Tsuruta K., Okamoto A., Egawa N., 2001].

ЛТ (РОД 2 Гр до СОД 30 Гр, затем РОД 3 Гр до СОД 21-30 Гр) + одновременная ХТ *фторурацилом* или *гемцитабином*; в группе 21 больной локально распространенным РПЖ = снижение медианы СА19-9 с 716 МЕ/мл до 255 МЕ/мл – у 13 больных. Болевой синдром полностью купирован у 5 из 14 пациентов, уменьшение интенсивности боли и снижение доз анальгетиков отмечено в 9 случаях; зафиксировано улучшение общего состояния. Осложнений 3 ст. не наблюдали. Выживаемость 1 год – 35% [Bay Yong-Rui, Guo Wei-Jian, Wu Xu-Dong, 2003].

Адьювантная терапия рака поджелудочной железы

- *Гемцитабин* (1000 мг/м² в 1, 8 и 15 дни) циклами по 4 недели в течение 6 месяцев = достоверное увеличение медианы времени до прогрессирования по сравнению с контролем – соотв. 14 и 7,5 мес [Neuhaus P., Oettle H., Post S. et al., 2005].
- *Фторурацил* (450 мг/м² еженедельно в течение 2 лет) + ЛТ (СОД 40 Гр) = медиана ПЖ – 20 мес (в контроле – 11 мес), 2-летняя выживаемость – соотв. 37% и 23%.
- *Цисплатин* (10 мг/м² еженедельно) + *интерферон альфа* (3 млн. МЕ п/к через день) + *фторурацил* (200 мг/м²/день инфузия 5 неде) + ЛТ (РОД 2 Гр СОД 50 Гр) в группе 53 больных (в т.ч с поражением ЛУ у 85%) = медиана ПЖ – 46 мес, выживаемость 1, 2 и 5 лет – соотв. 88%, 53% и 49% [Nukui Y., Picozzi V.J., 2003].

Схемы ПХТ рака поджелудочной железы

- **AF** {*доксорубин* (40-50 мг/м² в/в в 1 и 8 дни) + *фторурацил* (500 мг/м² в 1 и 8 дни); периодичность циклов – 3 недели}.

- **CFP** {*CCNU* (100 мг/м² внутрь 1 раз в 6 недель) + *фторурацил* (500 мг/м² в/в в 1, 2, 4 дни) + *цисплатин* (100 мг/м² в/в в 4 день); введения *фторурацила* и *цисплатина* повторяют через 3 недели}.
- **DG** {*доцетаксел* (35 мг/м² в 1, 8 и 15 дни) + *гемицитабин* (1000 мг/м² в 1, 8 и 15 дни); периодичность циклов – 28 дней} = 20% Рм + 53% стабилизаций.
- **ELFI** {*этопозид* (120 мг/м² в/в в 1-3 дни) + *кальция фолинат* (300 мг/м² в/в в 1-3 дни) + *фторурацил* (500 мг/м² в/в в 1-3 дни); циклами по 4 недели + *интерферон альфа-2а* (3 млн. МЕ п/к 2 раза в неделю на протяжении всей терапии)}.
- **FAB** (*фторурацил* + *доксорубицин* + *BCNU*) = 26% Рм [Flechter H., Queißer W., Heim M.E. et al., 1990].
- **FAM** {*фторурацил* (600 мг/м² в/в в 1, 8, 29 и 36 дни) + *доксорубицин* (30 мг/м² в/в в 1 и 29 дни) + *митомицин* (10 мг/м² в/в капельно в 1 день), повторный цикл на 56 день}.
- **FAM** {*фторурацил* (600 мг/м² в/в 1 раз в неделю в I, II, V, VI и IX недели) + *доксорубицин* (30 мг/м² в/в один раз в неделю в I, V и IX недели) + *митомицин* (10 мг/м² в/в капельно один раз в неделю в I и IX неделю)}.
- **FAM** = 9-40% Рм [Flechter H., Queißer W., Heim M.E. et al., 1990].
- **FEM-II** {*фторурацил* (600 мг/м² в 1, 8, 29 и 36 дни) + *эпирубицин* (30 мг/м² в 1, 8, 29 и 36 дни) + *митомицин* (10 мг/м² в 1 день), периодичность циклов – 8 недель} = частичные Рм у 2, стабилизация – у 5 из 12 больных; медиана ПЖ пациентов, введенных в Рм, – 8,7 мес; в случаях стабилизации – 5,2 мес, прогрессирования – 3,4 мес [Flechter H., Queißer W., Heim M.E. et al., 1990].
- **FOLFIRNOX** {*оксалиплатин* (85 мг/м² в 1 день) + *иринотекан* (180 мг/м² в 1 день) + *кальция фолинат* (400 мг/м² в 1 день) + *фторурацил* (400 мг/м² струйно в 1 день и 2600 мг/м² капельно 96-часовая инфузия в 1-4 дни)} = 33% Рм + 50% стабилизаций, медиана ПЖ – 9,5 мес, выживаемость 1 год – 38,8%.
- **FOLFIRI** {*иринотекан* (180 мг/м² в/в в 1 день) + *кальция фолинат* (200 мг/м² в 1 день) + *фторурацил* (400 мг/м² струйно в 1 день и затем 2400 мг/м² 46-часовая инфузия); периодичность циклов – 2 недели} в качестве ХТ второй линии
- **FP** {*фторурацил* (1000 мг/м² в 1-5 дни) + *цисплатин* (100 мг/м² во 2 день)} = 26% Рм, ПЖ этих пациентов – 11 мес; ПЖ больных, не ответивших на ХТ, – 5,5 мес.
- **GC** {*гемицитабин* (1000 мг/м² в/в в 1, 8 и 15 дни) + *капецитабин* (1600 мг/м² внутрь в 1-14 дни); периодичность циклов – 4 недели} = 45,4% Рм, клиническое улучшение у 59% больных, выживаемость 1 год – 38%.
- **GC** {*гемицитабин* (1000 мг/м² в/в в 1, 8, 15 дни) + *капецитабин* (880 мг/м² внутрь 2 раза в сутки в 1-21 дни); периодичность циклов – 4 недели}. [Cunningham D.I., Chau I., Stocken D.D. et al., 2009].
- **GEMOX** {*гемицитабин* (1500 мг/м² в 1 и 8 дни) + *оксалиплатин* (85 мг/м² в 1 и 8 дни); периодичность циклов – 4 недели}.
- **GEMOX** {*гемицитабин* (1000 мг/м² в 1 и 8 дни) + *оксалиплатин* (85 мг/м² в 1 и 8 дни); периодичность циклов – 4 недели} = 33% Рм, клиническое улучшение – у 58% пациентов, медиана ПЖ – 10,3 мес.
- **GEMOX** {*гемицитабин* (1000 мг/м² в 1 день) + *оксалиплатин* (100 мг/м² 2-часовая инфузия во 2 день); в среднем 8 циклов по 2 недели} = 26%- 29% Рм; выживаемость 6 мес – 71%. Токсичность 3-4 ст.: нейтропения – 11%, тромбоцитопения – 9%, периферическая нейропатия – 8%, диарея – 5% [Louvret S., Andre T., Lledo G. et al., 2001].

- **GEMOX** (6 циклов по 2 недели) = 31% Рм в группе 62 пациентов [Louvet C., Andre T., Liedo G. et al., 2001].
- **GEMOX** в сравнении с *гемцитабином* (1000 мг/м² еженедельно) в группе 326 больных местнораспространенным РПЖ = соотв. 28,7% и 16,7% Рм (p=0,02), время до прогрессирования – соотв. 5,5 и 3,7 мес (p=0,04) [Louvet C., Labiaca R., Hammel P. et al., 2004].
- **GEMOX** в лечении прогрессирования после ХТ *гемцитабином* в группе 30 больных = 23,3% Рм, время до прогрессирования – 5 мес [van Laethem L. et al., 2004].
- **GF** {*гемцитабин* (1000 мг/м² в 1, 8 и 15 дни) + *фторурацил* (400 мг/м² струйно в 1 и 2 дни и по 600 мг/м² 22-часовые инфузии в 1 и 2 дни)} = 19% Рм, клиническое улучшение – у 59% больных, выживаемость 3 года – 38%.
- **GM** {*гемцитабин* (1000 мг/м² в 1, 8 и 15 дни) + *митомицин* (5 мг/м² в 1 день); периодичность циклов – 4 недели} = 28,5% Рм, клиническое улучшение – у 46,6% пациентов.
- **GP** {*гемцитабин* (1000 мг/м² в 1 и 8 дни) + *цисплатин* (25 мг/м² в 1 и 8 дни); периодичность циклов – 3 недели}
- **GP** {*гемцитабин* (1000 мг/м² в 1, 8 и 15 дни) + *цисплатин* (25 мг/м² в 1, 8 и 15 дни); периодичность циклов – 4 недели} = 24-30% Рм, клиническое улучшение – у 50-52% больных, выживаемость 1 год – 41-43%.
- **GP** {*гемцитабин* (1000 мг/м² в 1, 8 и 15 дни) + *цисплатин* (50 мг/м² в 1 и 15 дни), циклы по 4 недели} = 11,5% Рм (1 полная Рм и 3 частичные Рм в группе 35 больных метастатическим РПЖ) + 57% стабилизаций после 4-6 циклов. Медиана времени до прогрессирования – 4,3 мес, медиана ПЖ – 8,3 мес, выживаемость в течение 1 года – 28%. Токсичность 3-4 ст.: нейтропения – 29%, тромбоцитопения – 16%, анемия, тошнота и рвота – по 13%, алопеция – 3% [Heineman V., Wilke H., Possinger K. et al., 1999].
- **GP** {*гемцитабин* (1000 мг/м² в 1, 8 и 15 дни) + *цисплатин* (25 мг/м² в 1, 8 и 15 дни после *гемцитабина*)}, циклы по 4 недели = 1 полная Рм + 4 частичных Рм в группе 11 пациентов [Clauton A. et al., 2001].
- **MCF** {*митомицин* (7 мг/м² в 1 день) + *цисплатин* (60 мг/м² в 1 день) один раз в 4 недели + *фторурацил* (300 мг/м² в/в длительная инфузия в течение 2-3 недель)} = 19% Рм, медиана ПЖ – 9 мес.
- *Гемцитабин* (1000 мг/м² в/в, капельно, 30 минут, в 1, 8 и 15 дни) + *наклитаксел+альбумин* (125 мг/м² в/в) циклами по 28-дней = ОВ – 8,7 мес. [Goldstein D.1., 2015].
- *Гемцитабин* (1000 мг/м² в 1, 8 и 15 дни) + *наклитаксел+альбумин* (125 мг/м² в 1, 8 и 15 дни) циклами по 4 недели [Von Hoff D.D., Ervin T., Arena F.P. et al., 2013].
- *Гемцитабин* (1000 мг/м² в/в в 1, 8 и 15 дни) + *наклитаксел+альбумин** (125 мг/м² в/в) циклами по 28 дней = ОВ – 8,7 мес [Goldstein D.1., 2015].
- *Гемцитабин* (800 мг/м² в 1, 8 и 15 дни) + *доцетаксел* (75 мг/м² в 1 день) циклами по 3 недели = 1 частичная Рм + стабилизация у 5 из 14 больных, СПЖ – 6 мес [Petrovic Z., 2001].
- *Гемцитабин* (1000 мг/м² в/в в течение 30 мин) + *иринотекан* (50-125 мг/м² сразу после *гемцитабина*) в 1 и 8 дни 3-недельных циклов = частичные Рм у 2 из 7 больных РПЖ. Лимитирующая дозу токсичность – диарея. МПД *иринотекана* при комбинации с *гемцитабином* (1000 мг/м²) составила 100 мг/м² [Lima C.M., Leong S.-S., Sherman C.A. et al., 2002].
- *Гемцитабин* + *иринотекан* = отсутствие преимуществ в сравнении с МХТ *гемцитабином* [Stathopoulos G.P., Aravantinos G., Syrigos K. et al., 2005].

- *Гемцитабин* (1000 мг/м² в 1, 8 и 15 дни) + *капецитабин* (1000-1500 мг/м² в 1-14 дни), 6 циклов по 4 недели = клиническое улучшение у 61-74% пациентов, выживаемость 1 год – 24% [Hermann R. et al., 2005].
- *Гемцитабин* (1000 мг/м² в 1, 8 и 15 дни) + *капецитабин* (1650 мг/м² в 1-21 дни) циклами по 4 недели в сравнении с МХТ *гемцитабином* = соотв. 14,2% и 7,1% Рм, ПЖ – 7,4 и 6 мес, выживаемость 1 год – соотв. 26% и 19% [Cunningham D. et al., 2005].
- *Гемцитабин* + *капецитабин* в сравнении с МХТ *капецитабином*; в группах соотв. 42 и 41 пациент = ПЖ соотв. 285 и 246 и дней. Токсичность 3-4 ст.: нейтропения – соотв. 10 и 8%, тромбоцитопения – 0 и 2,6%, анемия – 5 и 0%, диарея – 2 и 0% [Scheithauer W., Schull B., Ulrich-Pur H. et al., 2003].
- *Гемцитабин* (1000 мг/м² в 1, 8 и 15 дни) + *капецитабин* (1650 мг/м² в 1–21 дни) циклами по 4 недели в группе 58 больных в качестве первой линии ХТ = 24% Рм, 50% стабилизаций, выживаемость 1 год – 27%, медиана времени до прогрессирования – 5 мес, медиана общей ПЖ – 8 мес. Токсичность 3-4 ст.: нейтропения – 29%, тромбоцитопения – 27% [Song H.S., Do Y.-R., Chang H.-M. et al., 2005].
- *Гемцитабин* (800 мг/м² в 1, 8 и 15 дни) + *митомоцин* (8 мг/м² в 1 день) циклами по 4 недели = 32% Рм, клиническое улучшение – 46-60%, медиана ПЖ – 6,5-9 мес, выживаемость 1 год – 33%. См. также *митомоцин* + *гемцитабин*.
- *Гемцитабин* + *оксалиплатин* в сравнении с МХТ *гемцитабином* в группах 157 и 156 больных = ПЖ соотв. 270 и 213 дней. Осложнения 3-4 ст.: тромбоцитопения – 14 и 3%, анемия – 6 и 10%, тошнота и рвота – 8 и 19%, диарея – 6 и 13% [Louvet C., Labianca R., Hammel P. et al., 2005].
- *Гемцитабин* (1250 мг/м² в 1 и 8 дни) + *пеметрексед* (500 мг/м² в/в 10-минутная инфузия в 8 день через 90 мин после *гемцитабина*) циклами по 3 недели = 15% частичных Рм + 59% стабилизаций в группе 39 больных. С целью профилактики сыпи назначали *дексаметазон* [Kindler H.L., Strickland D., Dugan W. et al., 2001].
- *Гемцитабин* (1250 мг/м² в/в в 1 и 8 дни) + *пеметрексед* (500 мг/м² в/в 10-минутная инфузия в 8 день через 90 мин после *гемцитабина*) циклами по 3 недели в сравнении с МХТ *гемцитабином* (1000 мг/м² в/в в 1, 8 и 15 дни) циклами по 28 дней) в рандомизированном исследовании на 565 больных распространенным нерезектабельным РПЖ = 14,8% и 7,1% Рм соотв. (p=0,004) [Oettle H., Richards D., Ramanathan R.K., 2005].
- *Гемцитабин* (800 мг/м² в 7 и 14 дни) + УФТ* (250 мг/м²/сут внутрь в 1–6 и 8–13 дни) циклами по 3 недели = 25% Рм и 56% стабилизаций в группе 32 пациентов. Медиана времени до прогрессирования – 7 мес, медиана общей ПЖ – 8 мес. Токсичность 3 ст.: лейкопения – 19 %, нейтропения – 12 %, тромбоцитопения – 3 % [Nakamori S., Endo W., Hasuike Y. et al., 2005].
- *Гемцитабин* (1000 мг/м²) + *фторурацил* (600 мг/м²) один раз в неделю в течение 4 недель циклами по 6 недель в сравнении с МХТ *гемцитабином* = СПЖ соотв. 6,7 и 5,4 мес в группе 327 больных распространенным РПЖ. Диарея 3-4 ст. – соотв. 10% и 4% [Berlin J.D., Adak S., Vaughn D.J. et al., 2001].
- *Гемцитабин* (1000 мг/м² в/в в 1, 8 и 15 дни) + *фторурацил* (250 мг/м²/день длительная инфузия в течение 3 недели) циклами по 4 недели = 20,4% Рм (1 – полная Рм) в группе 16 больных запущенным РПЖ. Нейтропения 2-3 ст. – 14,2% [Alabiso O., Buosi R., Clerical M. et al., 2001].
- *Гемцитабин* (1000 мг/м² в/в 30-минутная инфузия в 1, 8 и 15 дни) + *цисплатин* (50 мг/м² в/в после *гемцитабина* в 1 и 15 дни) циклами по 4 недели = Рм у 11 (26%) и стабилизация у 15 (38%) из 42 больных распространенным РПЖ.

Медиана ПЖ – 7,1 мес, выживаемость 1 год – 19% [Philip P.A., Zalupski M.M., Vaikevicius V.K. et al., 2001].

- *Гемцитабин* (1000 мг/м² в/в в 1 и 15 дни) + *цисплатин* (50 мг/м² в/в в 1 и 15 дни) циклами по 4 недели в сравнении с *гемцитабин* (1000 мг/м² в/в в 1, 8 и 15 дни циклами по 4 недели) в группе 195 больных распространенным РПЖ = Рм – соотв. 10% и 8%, стабилизации – 60% и 40% (p<0,001). Медиана времени до прогрессирования – 5,3 и 3,1 мес, медиана ПЖ – 7,5 и 6 мес. Гемотоксичность 3-4 ст. в обеих группах <15% [Heinemann V., Quietsch D., Gieseler F. et al., 2006].
- *Гемцитабин* (1000 мг/м² в 1, 8 и 15 дни) + *цисплатин* (25 мг/м² в 1, 8 и 15 дни) циклами по 4 недели в сравнении с МХТ *гемцитабином* (1000 мг/м² в 1, 8 и 15 дни) = 42% и 10% Рм [Colucci G., Riccardi F., Giuliani F. et al., 1999].
- *Гемцитабин* + *цисплатин* в сравнении с МХТ *гемцитабином* в группах из 51 и 53 больных = ПЖ – соотв. 240 и 210 дней; токсичность 3-4 ст.: нейтропения – 18% и 9%; тромбоцитопения – по 2%; анемия – 3% и 2%; тошнота и рвота – по 2%; мукозиты – 0 и 1% [Colucci G., Giuliani F., Gebbia V. et al., 2002].
- *Гемцитабин* (1200 мг/м² в/в в 1, 8 и 15 дни) + *цисплатин* (50 мг/м² в/в в 1 день) + УФТ *(400 мг/м² в/в в 1-21 дни) циклами по 4 недели = 30% Рм, медиана ПЖ – 9 мес.
- *Капецитабин* (1500-2000 мг/м² внутрь в 1-14 дни) + *гемцитабин* (750-1000 мг/м² в/в 2-часовая инфузия в 4 и 11 дни) + доцетаксел (30 мг/м² в/в в 4 и 11 дни, после *гемцитабина*), 2 цикла = частичные Рм у 10 (50%) из 20 больных. Токсичность 2-3 ст.: нейтропения – 20%, фебрильная нейтропения – 10%, ладонно-подошвенный синдром [Fine R.L., Sherman W., Chabot J., Williams M., 2001]. См. также *капецитабин* + *гемцитабин*.
- *Капецитабин* (1000 мг/м² 2 раза в день во 2-14 дни) + *иринотекан* (240 мг/м² в 1 день или 120 мг/м² в 1 и 8 дни) циклами по 3 недели как II линия ХТ.
- *Капецитабин* + *оксалиплатин* в сравнении с *гемцитабин* + *капецитабин* и *гемцитабин* + *оксалиплатин* в группе 190 больных запущенным РПЖ = соотв. 22%, 16% и 13 % Рм, 33%, 45% и 30 % стабилизаций. Существенных различий в токсичности не было.
- *Кальция фолинат* (100 мг/м² 30-минутная инфузия в 1-5 дни) + *фторурацил* (400 мг/м² 30-минутная инфузия после *кальция фолината* в 1-5 дни) + *гемцитабин* (1 г/м² 30-минутная инфузия в 1 день перед введением *кальция фолината*, и в 8 и 16 дни) в группе 23 пациентов = 8 Рм + 10 стабилизаций. Из этих 18 больных 6 пациентов ранее получали *фторурацил* + *кальций фолинат* и 2 – *гемцитабин*. В период Рм отмечено отчетливое снижение уровня Са 19-9; обратимая гепатотоксичность 4 ст. зафиксирована у 1 больного, диарея 4 ст. – у 2 и мукозиты 4 ст. – у 3 [Correale P., Cerretani D., Clerici M. et al., 2004].
- *Митомицин* (10-15 мг 30-минутная в/а инфузия в 1 день) + *гемцитабин* (800 мг в/а инфузия в последующие 60 минут в 1 день) + *гемцитабин* (800 мг в/в 90-минутная инфузия в 8 и 15 дни), от 2 до 9 циклов по 3 недели = 46% Рм (по данным лучевой диагностики) и 80% Рм (по уровню опухолевых маркеров) в группе 28 больных распространенным РПЖ [Klapdor R., Seutter E., Long-Polckow E.M. et al., 1999].
- *Митомицин* (5 мг/м² в 1 день) + *гемцитабин* (1000 мг/м² в 1, 8 и 15 дни) = 28% Рм + 50% стабилизаций [Гарин А.М., Базин И.С., 1998].
- *Ралтитрексед** (3 мг/м² 15 –минутная инфузия в 1 день) + *гемцитабин* (1000 мг/м² 30-минутная инфузия в 1 день после *ралтитрексида* и в 8 день) циклами по 3 недели = Рм у 10 (33%) и стабилизация у 9 (27%) из 33 больных распространенным РПЖ. Медиана времени до прогрессирования – 2,8 мес, медиана

ПЖ – 4,7 мес, выживаемость 1 год – 21%. Токсичность 3-4 ст.: нейтропения – 42%, тромбоцитопения – 12% [Van Laethem J.L., Van Maele P., Verslype C. et al., 2004].

- *Паклитаксел+альбумин* (125 мг/м² в 1, 8 и 15 дни) + *гемицитабин* (1000 мг/м² в 1, 8 и 15 дни) + циклами по 4 недели [Von Hoff D.D., Ervin T., Arena F.P. et al., 2013].
- *Паклитаксел+альбумин* (125 мг/м² в/в) + *гемицитабин* (1000 мг/м² в/в в 1, 8 и 15 дни) + циклами по 28 дней = медиана ПЖ – 8,7 мес [Goldstein D.I., 2015].
- *S-1** (80 мг/м² внутрь в 1-21 дни) + *цисплатин* (40 мг/м² в 500 мл 0,9% р-ра натрия хлорида капельно в 8 день) циклами по 5 недель у 17 больных РПЖ, резистентных к ХТ *гемицитабином* = Рм у 5 больных (29,4%) + стабилизации у 2 (11,8%), медиана ПЖ – 10 мес; осложнения лейкопения 3 ст. у 1 больного (5,9%), гастроинтестинальные реакции 1-2 ст. – у 15 больных (88%) [Togawa A., Yoshitomi H., Ito H. et al., 2007].

МХТ рака поджелудочной железы

- *Гемцитабин* (1000 мг/м² в/в 30-минутная инфузия в 1, 8 и 15 дни циклами по 4 недели).
- *Гемцитабин* (800 мг/м² в/в 1 раз в неделю) = 11% Рм в группе 44 больных распространенным и метастатическим РПЖ, медиана продолжительности Рм – 13 мес [Casper E.S., Green M.R., Kelsen D.P. et al., 1994].
- *Гемцитабин* в сравнении с ХТ *фторурацилом* = выживаемость 1 год – соотв. 18% и 2% [Burriss H.A., Moore M.J., Andersen J. et al., 1997].
- *Гемцитабин* (2200 мг/м² в/в 30-минутная инфузия в 1,15 дни циклами по 4 недели) = медиана общей ПЖ – 5 мес, выживаемость 1 год – 9%, 2 года – 2,2%, медиана времени до прогрессирования – 1,8 мес. [Ulrich-Pur H., Kornek G.V., Raderer M. et al., 2000].
- *Доцетаксел* = клинический эффект у 27% больных РПЖ, время до прогрессирования – 24 недели, 63% больных живы 9 мес [Kouroussis Ch., Kakolyris S., Samelis G. et al., 1998].
- *Доцетаксел* в сравнительных исследованиях превосходил *паклитаксел* [Verweij J., Clavel N., Chevalier B., 1994].
- *Иринотекан* (350 мг/м² один раз в 3 недели, 5-6 введений) = 12% Рм.
- *Капецитабин* = 7% Рм + 40% стабилизаций, уменьшение выраженности болевого синдрома у 29% больных [Cartwright T.H., 2000].
- *Митомицин* (10-20 мг/м² в/в через каждые 6-8 недель) = 25% Рм.
- *Митомицин* (5-6 мг/м² в/в через каждые 4 недели).
- *Оксалиплатин* = 5-10% Рм [Machover B., Diaz Rubio E., de Gramont A., 1996].
- *Паклитаксел* (175-200 мг/м² в/в 3-часовая инфузия; 5-6 циклов по 3 недели).
- *Паклитаксел* = 20% Рм [Борисов В.И., 2002].
- *Пеметрексед* = стабилизация у 19 (54,3%) из 35 больных, выживаемость 1 год – 28% [Miller, 2000].
- *Ралтитрексид** (3 мг/м² один раз в 3 недели) = 12-14% Рм.
- *Рубитекан** (1,5 мг/м² внутрь 5 раз в неделю в течение 8 недель) = объективное улучшение (регресс измеряемых очагов по данным компьютерной томографии – 50%, снижение СА 19-9) у 19 (32%) из 60 больных [Hoster H.S., 2001].
- *Топотекан* (1,5 мг/м² в/в 30-минутная инфузия в 1-5 дни циклами по 21 или 28 дней) = 5% Рм [Gross K., Unger C., 1997].
- *УФТ** = 22,7% Рм у 5 (22,7%) из 22 больных, медиана общей выживаемости – 9 мес [Orita K., Tanaka N., Goehi A. et al., 1995].
- *Фторурацил* (500-600 мг/м² в/в один раз в неделю в течение 8-10 недель).

- *Фторурацил* (24-часовые инфузии в течение 4-30 дней) в сравнении со струйными инфузиями = соотв. 20% и 15% Рм [Ahlgen J.D., 1992].
- *Эпирубицин* (30 мг/м² в/в в 1, 2 и 3 дни, циклы по 3 недели).
- *Эпирубицин* (90 мг/м² в/в один раз в 4 недели с эскалацией дозы) = Рм у 8 из 30 пациентов [Wils J.A., 1986].
- *Эпирубицин* (75-90 мг/м² в/в один раз в 3 недели до суммарной дозы не более 700 мг/м²).

Таргетная терапия рака поджелудочной железы

- *Бевацизумаб* (10 мг/кг один раз в 2 недели) + *гемицитабин* (1000 мг/м² в 1, 8 и 15 дни циклами по 4 недели) = 21% Рм, 67% стабилизаций, медиана продолжительности безрецидивного периода – 5,4 мес, медиана ПЖ – 8,8 мес, выживаемость 1 год – 29% (результаты лучше, чем результаты МХТ *гемицитабином*) [Kindler H.L., Freiberger G., Singh D.A. et al., 2005].
- *Трастузумаб* (2-4 мг/кг/неделю) + *гемицитабин* (1000 мг/м² в неделю 7–8 недель, затем каждые 3 недели) в группе 23 больных метастатическим РПЖ с гиперэкспрессией HER-2/neu = 24% частичных Рм, в 47% случаев уровень СА19–9 в сыворотке крови снизился более чем в 2 раза [Safran H., Ramanathan R., Schwartz J., 2001].
- *Цетуксимаб* (вначале 400 мг/м², затем 250 мг/м² еженедельно) + *гемицитабин* (1000 мг/м² еженедельно в течение 7 недель, затем циклами по 4 недели в 1, 8 и 15 дни циклов) = 12% Рм, 75% стабилизаций, медиана ПЖ – 7,1 мес, медиана времени до прогрессирования – 7,1 мес, выживаемость 1 год – 32% [Xiong H.Q., Rosenberg A., LoBuglio A. et al., 2004].
- *Цетуксимаб* + *гемицитабин* + *оксалиплатин* = полная Рм в течение 3,5 лет у больного раком тела и хвоста поджелудочной железы с метастазами в печень; последние 18 мес пациент получает только *цетуксимаб* [Mochlinski, 2005].
- *Эрлотиниб* (150 мг/м² внутрь ежедневно) + *гемицитабин* (1000 мг/м² еженедельно в течение 7 недель, затем циклами по 4 недели в 1, 8 и 15 дни) в сравнении с монотерапией *гемицитабином* = Рм – соотв. 8,6% и 8%, стабилизации – 57,5% и 49,2%, средняя продолжительность безрецидивного периода 3,8 и 3,6 мес, общая ПЖ – 6,4 и 5,9 мес (p=0,025), выживаемость 1 год – 24% и 17%. Осложнения: диарея – соотв. 56% и 41%, кожная сыпь – 72% и 29% [Moore M.J., Goldstein D., Hamm J. et al., 2005].
- *Эрлотиниб* (100 мг внутрь ежедневно) + *гемицитабин* (1000 мг/м² в/в 30-минутная инфузия в 1, 8, 15 дни циклами по 4 недели) в сравнении с монотерапией *гемицитабином* = выживаемость – соотв. 6,24 и 5,91 мес. [Moore M.J.1., Goldstein D., Hamm J. et al., 2007. – Vol. 25, № 15. – P. 1960-1966].
- *Эрлотиниб* (100 мг внутрь ежедневно) + *гемицитабин* (2000 мг/м² 90-минутная инфузия один раз в 2 недели) = 25,9% Рм и 59,3% стабилизаций у 27 больных распространенны РПЖ; выживаемость 1 год – 20%; медиана ПЖ и времени до прогрессирования – соотв. 7,5 мес и 5,5 мес; осложнений 4 ст. не наблюдали [Ardavanis A., Kountorakis P., Karagiannis A. et al., 2009].
- *Эрлотиниб* (150 мг/м² внутрь ежедневно) + *капецитабин* (2000 мг/сутки в 1-14 дни циклами по 3 недели) = 17% Рм и 57% стабилизаций в случаях резистентности к *гемицитабину*, медиана ПЖ – 6,7 мес [Blaskowski L.S., Kulke K.H., Ryan D.P., 2005].

Химиоэмболизация в лечении РПЖ

Гемцитабин (400 мг/м² в водном растворе + 2-10 мл сверхжидкого липио-дола) в/а в гастродуоденальную артерию ежемесячно после её селективной кате-

теризации через бедренную артерию по Сельдингеру; в группе 32 пациента = клиническое улучшение -88%, частичная Рм – 50%, стабилизация – 28%; выживаемость 1 год – 50%, 2 года -15%. Переносимость химиоэмболизации была удовлетворительной [Гранов Д.А., Павловский А.В., Таразов П.Г., 2005].

Гемцитабин (400 мг/м² в/а масляная химиоэмболизация) в сравнении с *гемцитабином* (1000 мг/м² в/а инфузия) = медиана ПЖ – соотв. 12,9 мес и 5,7 мес (p<0,05) [Павловский А.В., 2006].

РАК ПОЛОВОГО ЧЛЕНА

Д.Х. Латипова

По своей гистологической структуре рак полового члена – это плоскоклеточный ороговевающий или неороговевающий рак.

Основные методы лечения – хирургическое лечение, ЛТ и комбинация операции с ЛТ. Химиолучевая терапия используется с применением *митомидина*, *цисплатина*, *капецитабина*, *фторурацила* как в монорежиме, так и в комбинации в зависимости от состояния пациента.

Схемы ПХТ рака полового члена

- **ТР:** *паклитаксел* (175 мг/м² в/в 3-часовая инфузия в 1 день после премедикации) + *ифосфамид* (1200 мг/м² в/в в 1-3 дни с *Месна* после паклитаксела) + *цисплатин* (25 мг/м² в/в во 1-3 дни после *ифосфамида*) с периодичностью циклов в 3 недели}
- **РаС:** *паклитаксел* (200 мг/м² в/в в 1 день) + *карбоплатин* (AUC-6 в/в в 1 день) циклами по 3 недели.
- **СМВ:** *цисплатин* (75 мг/м² в/в 1-часовая инфузия в 1 день) + *метотрексат* (25 мг/м² в/в струйно в 1 и 8 дни) + *блеомицин* (10 ЕД/м² в/в струйно в 1 и 8 дни) каждые 3 недели [Haas G.P., Blumenstein B.A., Gagliano R.G. et al., 1999].
- *Цисплатин* (20 мг/м² в/в во 2-6 дни) + *метотрексат* (200 мг/м² в/в в 1 и 15 дни) + *блеомицин* (10 ЕД/м² в/в струйно во 2-6 дни) каждые 3 недели [Hakenberg O.W., Nippgen B.W., Nippgen B.W. et al. 2006].
- **ВВМ:** *винкристин* (1 мг в/в в 1 день) + *блеомицин* (15 мг в/м в 1 день – через 6 ч после *винкристина* и во 2 день – через 24 ч после *винкристина*) + *метотрексат* (30 мг внутрь в 3 день) еженедельно в течение 12 недель [Pizzocaro G., Piva L., 1988].
- *Блеомицин* (15 мг в/в или в/м 3 раза в неделю) + *винкристин* (1,5-2,0 мг в/в в 1, 8 и 15 дни) циклами по 3 недели.
- *Доксорубин* (50 мг/м² в/в в 1 и 21 дни) + *метотрексат* (20 мг/м² в/в в 1, 8 и 15 дни) + *блеомицин* (15 мг в/в или в/м в 1, 8, 15 и 21 дни) циклами по 4 недели.
- *Цисплатин* (80 мг/м² в/в в 1 день) + *фторурацил* (1000 мг/м² в/в 96-часовая инфузия в 1-4 дни) циклами по 3 недели.
- МХТ, в т. ч. *блеомицином*, *метотрексатом*, *фторурацилом*, *цисплатином*, мало результативна.

РАК ПОЛОСТИ РТА

М.А. Осипов, М.А. Бланк, О.А. Бланк

Раком полости рта называют злокачественные новообразования, исходящие из эпителия следующих анатомических образований: губы, слизистая щек, альвеолярные отростки верхней и нижней челюсти, треугольная складка, передние 2/3 языка, диафрагма рта, а также твердое небо; т.е. в границах от красной

каймы губ до соединения мягкого и твердого неба сверху и желобовидных сосочков снизу.

Стандартным лечением при местнораспространенном плоскоклеточном раке полости рта является химиолучевая терапия или совместная с ЛТ таргетная терапия анти-EGFR моноклональными антителами.

Химиолучевая терапия

- *Цисплатин* (100 мг/м² в 1, 22 и 43 дни или 40-50 мг/м² еженедельно 6-7 недель) [Adelstein D., Li Y., Adams G. et al. , 2003].
- *Цисплатин* (20 мг/м² во 2 день) + *паклитаксел* (30 мг/м² в 1 день) еженедельно в течении 7 недель [Garden A., Harris J., Vokes E. et al., 2004].
- *Цисплатин* (20 мг/м²/ день в 1-4 и 22-25 дни) + *фторурацил* (1000мг/м²/день длительные инфузии в 1-4 и 22-25 дни) [Soo K., Tan E., Wee J. et al. , 2005].
- *Карбоплатин* (70 мг/м²/день в 1-4 и 22-25 дни) + *фторурацил* (600 мг/м²/день длительные инфузии в 1-4 и 22-25 дни) [Calais G., Alfonsi M., Bardet E. et al. , 1999].
- *Цетуксимаб* (400 мг/м² за неделю до начала ЛТ, далее 250 мг/м² еженедельно) [Bonner J., Harari P., Giralt J. et al. , 2010].

ХТ метастатического рака полости рта

- *Винорелбин* (30 мг/м² еженедельно)=7,5% Рм, медиана времени до прогрессирования – 2 мес, медиана общей выживаемости – 5 мес) [Saxman S, Mann B, Canfield V. et al., 1998].
- *Доцетаксел* (80мг/м² в 1 день) + *винорелбин* (20 мг/м² в 1 день) = 49% Рм, медиана общей выживаемости – 10 мес) [Airoldi M., Cattel L., Marchionatti S. et al. , 2003].
- *Доцетаксел* (175 мг/м² 1 раз в 3 недели) = 20% Рм [Couteau C., Chouaki N., Leyvraz S. et al., 1999].
- *Капецитабин* (по 1250 мг/м² 2 раза в день) = 24,2% Рм, медиана времени до прогрессирования – 6 мес) [Martinez-Trufero J., Isla D., Adansa J. et al. al. 2010].
- *Карбоплатин* (AUC 6 в 1 день) + *паклитаксел* (200 мг/м² в 1 день) циклами по 3 недели = 27% Рм [Clark J., Hofmeister C., Choudhury A. et al. , 2001].
- *Метотрексат* (40 мг/м² еженедельно) = 10% Рм [Forastiere A.A., Metch B., Schuller D.E. et al. , 1992].
- *Паклитаксел* (200 мг/м² 1 раз в 3 недели) = объективный ответ у 40 %, медиана времени до прогрессирования 4,5 мес, медиана общей выживаемости 9,2 мес) [Forastiere A., Shank D., Neuberger D. et al., 1998].
- *Цетуксимаб* (400 мг/м² еженедельно со снижением дозы до 250 мг/м²) =13% Рм [Vermorken J., Trigo J., Hitt R. et al. et al. 2007]
- *Цисплатин* (75 мг/м² в 1 день) + *доцетаксел* (75 мг/м²) циклами по 3 недели + *цетуксимаб* (400 мг/м² в 1 день с последующим снижением дозы до 250 мг/м², 6 инфузий 1 раз в неделю) и затем инфузии *цетуксимаба* (500 мг/м² один раз в 2 недели до прогрессирования или непереносимой токсичности; режим требует назначения профилактически Г-КСФ после каждого цикла) = 44,4% полных Рм, медиана общей выживаемости – 14 мес, медиана времени до прогрессирования – 6,2 месяца [Guigay J., Fayette J., Dillies A. et al. , 2015].
- *Цисплатин* (100 мг/м² в 1 день) + *фторурацил* (1000мг/м²/день длительные инфузии в1-4 дни) 6 циклов + *цетуксимаб* (400мг/м² в 1 день с последующим еженедельными инфузиями по 250 мг/м² до прогрессирования или непереносимой токсичности) = увеличение медианы общей выживаемости с 7,4

до 10,1 мес, увеличение медианы времени до прогрессирования с 3,3 до 5,6 мес по сравнению с группой ХТ [Vermorken J., Mesia R., Rivera F. et al., 2008].

- *Цисплатин* (75 мг/м² в 1 день) + *доцетаксел* (75 мг/м² в 1 день) циклами по 3 недели = 53% Рм [Baur M., Kienzer H., Schweiger J. et al., 2002].
- *Цисплатин* (75-100 мг/м² в 1 день) + *цетуксимаб* (400 мг/м² в 1 день с последующим еженедельным введением по 250 мг/м²) = медиана общей выживаемости – 9,2 мес, а при монотерапии *цисплатином* – 8 мес, медиана времени до прогрессирования – соотв. 4,2 и 2,7 мес, частота Рм – соотв. 26% и 10% [Burtress B., Goldwasser M., Flood W. et al., 2005].
- *Цисплатин* (75-100 мг/м²) + *фторурацил* (1000мг/м²/день длительные инфузии в 1-4 дни) = 32% полных и частичных Рм [Forastiere A.A., Metch B., Schuller D.E. et al., 1992].

Фотодинамическая терапия рака полости рта

*Фотофрин** (2 мг/кг в/в) + световое облучение лазером (630 нм, 50-100 Дж/см² через 48-60ч после введения *фотофрина**) = полные Рм длительностью от 6 мес до 8+ лет у 8 из 10 больных раком полости рта стадии T₂N₀M₀ [Schweitzer V.G., 2001].

См. Опухоли головы и шеи.

РАК ПОЧЕЧНОЙ ЛОХАНКИ

Рак почечной лоханки чаще всего представляет собой переходноклеточный рак и по чувствительности к ХТ близок к переходноклеточному раку мочевого пузыря (см. также рак уротелия).

РАК ПОЧКИ

Среди злокачественных новообразований почки преобладает светлоклеточный почечноклеточный рак (см. почечноклеточный рак).

Около 7% опухолей почки представлены переходноклеточным раком лоханки.

Высокозлокачественной эмбриональной опухолью, происходящей из эмбриональных тканей почек, является опухоль Вильмса (синонимы: нефробластома, аденосаркома почки, смешанная опухоль почки, эмбриональный рак почки, эмбриональная нефрома).

Очень редко встречающаяся у взрослых опухоль Вильмса занимает первое место среди злокачественных новообразований мочеполового тракта у детей.

См.: почечноклеточный рак, опухоль Вильмса.

РАК ПРЕДСТАТЕЛЬНОЙ ЖЕЛЕЗЫ

А.К. Носов, С.А. Рева, С.Н. Новиков, И.Б. Джалилов, А.Г. Кудайбергенова

Рак предстательной железы (РПРЖ) в подавляющем большинстве случаев по своей гистологической структуре является аденокарциномой, возникающей из эпителия, выстилающего ацинарные отделы желез предстательной железы, остальные 5-10 % – это дуктальные карциномы, переходноклеточные, плоскоклеточные, нейроэндокринные и неэпителиальные опухоли.

Классификация опухолей предстательной железы (ВОЗ 2016)

- Эпителиальные опухоли
- Железистые опухоли
- Ацинарная аденокарцинома
 - Атрофическая
 - Псевдогиперпластическая
 - Микрокистозная
 - Пенистоклеточная
 - Муцинозная (коллоидная)
 - Подобная перстневидно-клеточной
 - Плеоморфная гигантоклеточная
 - Саркоматоидная
- Проститическая интраэпителиальная неоплазия
 - Высокой степени
- Интрадуктальная карцинома
- Протоковая аденокарцинома
 - Криброзная
 - Папиллярная
 - Солидная
- Уротелиальная карцинома
- Плоскоклеточные опухоли
 - Аденоплоскоклеточная карцинома
 - Плоскоклеточная карцинома
- Базальноклеточная карцинома
- Нейроэндокринные опухоли
- Аденокарцинома с нейроэндокринной дифференцировкой
- Высокодифференцированная нейроэндокринная опухоль
- Мелкоклеточный нейроэндокринный рак
- Крупноклеточный нейроэндокринный рак
 - Мезенхимальные опухоли
- Стромальная опухоль неизвестного злокачественного потенциала
- Стромальная саркома
- Лейомиосаркома
- Рабдомиосаркома
- Лейомиома
- Ангиосаркома
- Синовиальная саркома
- Воспалительная миофибробластическая опухоль
- Остеосаркома
- Недифференцированная плеоморфная саркома
- Солитарная фиброзная опухоль
- Гемангиома
- Зернистоклеточная опухоль
 - Гематолимфоидные опухоли
- Диффузная крупноклеточная В-клеточная лимфома
- Хронический лимфолейкоз/лимфома из малых лимфоцитов
- Фолликулярная лимфома
- Лимфома зоны мантии
- Острый миелоидный лейкоз
- В-лимфобластный лейкоз/лимфома
- Смешанные опухоли
 - Цистаденома

- Нейробластома
- Рабдоидная опухоль
- Герминогенные опухоли
- Светлоклеточная аденокарцинома
- Меланома
- Параганглиома
- Нейробластома
- Метастатические опухоли

РПрЖ – гетерогенная по своему биологическому потенциалу опухоль. Ключевыми факторами, определяющими лечебную тактику, являются стадия и сумма Глисона, либо градирующая группа по Глисону, а также возраст и соматический статус больного. В 2016 году в классификации ВОЗ рака предстательной железы было сформулировано понятие градирующих групп, которые обладают выраженной прогностической силой. В случае выявления локализованных и местнораспространенных форм возможно радикальное лечение (ЛТ, радикальная простатэктомия). РПрЖ – медленно растущая опухоль, улучшением скрининга с 80-х годов XX века доля форм РПрЖ на ранних стадиях увеличилась, что привело к формулировке понятия «активного наблюдения» при локализованных формах заболевания, которые составляют в настоящее время более 80% вновь диагностированных случаев. Однако до сих пор до 20% заболеваний выявляется в стадии метастатического процесса. Ранее всего метастазы РПрЖ развиваются в костях таза и поясничном отделе позвоночника; другие локусы метастазирования – семенные пузырьки, наружные подвздошные и запирательные ЛУ. Метастазирование во внутренние органы происходит реже, преимущественно в печень, легкие, надпочечники и головной мозг.

Медиана выживаемости больных метастатическим РПрЖ – от 26 до 36 мес. Подавление андрогенной активности посредством хирургической кастрации или с помощью агонистов ЛГ-РГ в сочетании с антиандрогенами или без них рассматривается в качестве наиболее адекватной терапии первой линии, эффективной у 70-80% больных. Медиана Рм не превышает 12-24 мес [Culine S., Droz J., 2000].

Редкой опухолью (от 0,5% до 2% среди общего количества случаев РПрЖ) является мелкоклеточный РПрЖ. Его особенности – висцеральные метастазы, высокая частота остеолитических костных метастазов, нечувствительность к гормонотерапии (ГТ), относительно невысокий уровень ПСА, высокий уровень прогастрин-релизинг пептида (ProGRP). В этих случаях нейроэндокринная дифференцировка может встречаться значительно чаще – до 20-30% случаев; такие формы характеризуются чувствительностью к препаратам платины и ингибиторам PARP.

Химиопрофилактика рака предстательной железы

Проведено несколько крупных проспективных исследований по изучению роли диетических воздействий в профилактике РПрЖ.

Исследование SELECT (Selenium and Vitamin E Cancer Prevention Trial) не показало меньшей частоты развития РПрЖ у мужчин, принимавших витамин Е и селен [Lippman S.M., Klein E.A., Goodman P.J. et al, 2009]. К аналогичному выводу пришли авторы, оценившие роль ликопена в профилактике РПрЖ [Ilic D., Misso M., 2012].

Противоречивые данные получены при оценке роли ингибиторов 5-альфа-редуктазы. С одной стороны, показано уменьшение на 25% частоты выявления клинически незначимого РПрЖ (сумма Глисона 6), однако отмечено отчетливое повышение рака high grade [Androle GL et al, 2010]. Исследование показало неэф-

фективность использования для уменьшения частоты выявления РПРЖ препаратов группы статинов [Freedland S.J. et al, 2013].

В качестве вывода можно отметить, что, несмотря на многочисленные попытки, на сегодняшний день не выявлено медикаментозных средств, достоверно уменьшающих вероятность развития РПРЖ.

Неoadъювантная терапия местнораспространенного РПРЖ (Т3-Т4, Nx-N0, M0)

Выбор метода лечения у этих пациентов зависит от их статуса. Современные исследования показали, что больные молодого возраста с отсутствием выраженной сопутствующей патологии могут получить максимальную пользу при проведении радикального хирургического лечения. Сообщается, что неoadъювантная терапия перед хирургическим лечением не приводит к увеличению общей выживаемости и выживаемости без прогрессирования [Shelley M.D., Kumar S., Wilt T. et al., 2009]. В то же время имеются данные об эффективности неoadъювантной химиогормонотерапии, в частности, при использовании комбинации агонистов Гн-РГ и *доцетаксела* [Nosov A., Reva S., Petrov S., et al. 2016].

Дезареликс – селективный антагонист Гн-РГ, способный конкурентно и обратимо связывать гипофизарные ГН-РГ-рецепторы, резко снижая высвобождение гонадотропинов, ЛГ и ФСГ. В результате снижается секреция тестостерона в семенниках. Начальная доза составляет 240 мг, которая вводится в виде двух инъекций по 120 мг. Поддерживающая доза — 80 мг назначается через 1 мес после введения начальной дозы. Инъекции проводятся ежемесячно.

Доцетаксел (20 мг, 80 мг во флаконе) – противоопухолевый препарат растительного происхождения (из группы таксоидов). Накапливает тубулин в микротрубочках, препятствует их распаду, что нарушает процесс деления опухолевых клеток. Для лечения пациентов с РПРЖ рекомендованная доза *доцетаксела* составляет 75 мг/м² 1 раз в 3 нед. *Преднизон* или *преднизолон* принимают длительно по 5 мг внутрь 2 раза в сутки.

В отличие от хирургического лечения при лучевой терапии (ЛТ) неoadъювантная (также как и сопутствующая и адъювантная) гормонотерапия (ГТ) – эффективная и стандартная опция. ГТ, начатая за 2-3 мес (неoadъювантная) до проведения ЛТ, продолжающаяся во время ЛТ и до 3 лет (при местнораспространенном процессе) приводит к увеличению раково-специфической (PCB) и общей (OB) выживаемости [Bolla M., De Reijke T.M., Van Tienhoven G. et al., 2009]. Сегодня (по данным исследований RTOG 94-08, EORTC 22961, RTOG 9910, Boston trial) считается, что длительность ГТ (при сравнении 3-6-месячных и 2-3-летних схем) влияет на выживаемость только при РПРЖ высокого риска [Jones CU, Hunt D, McGowan DG, et al., 2011]. Наиболее изученными и используемыми в клинической практике в этом режиме являются препараты группы агонистов ЛГ-РГ ± антиандрогены.

Гозерелин (3,6 мг или *лейпрорелин* 3,75 мг один раз в 4 недели в течение 3 мес до ЛТ) + *флутамид* (375 мг ежедневно, начиная за 3 мес до ЛТ и затем еще 2 недели) + ЛТ (СОД 70 Гр) в группе 27 больных РПРЖ III стадии = снижение ПСА у 26 больных до <4 нг/мл с 29 нг/мл (7,4-430 нг/мл), нормальный уровень ПСА в течение 5 лет у 34,8% пациентов; общая 5-летняя выживаемость – 83% (без приращения адъювантной ГТ) [Mitsumori M., Sasaki Y., Mizowaki T. et al., 2006].

Гозерелин (в течение 3 лет, начиная с I дня ЛТ) + *ципротерон* (в течение 1 мес, начиная за 1 неделю до ЛТ) + ЛТ (облучение малого таза до СОД 50 Гр и ЛТ на область простаты до СОД 20 Гр) в сравнении с одной ЛТ в группе 415 больных РПРЖ T₁₋₄N₀₋₁M₀ стадий = 5-летняя безрецидивная выживаемость – соотв. 74% и

40%, общая 5-летняя выживаемость – соотв. 78% и 62% [Bolla M., Collette L., Blank L. et al., 2002].

Гозерелин + флутамид (ГТ начинали за 2 мес до ЛТ и прекращали после завершения ЛТ) + ЛТ = повышение частоты полных Рм, снижение риска появления отдаленных метастазов, увеличение 8-летней безрецидивной выживаемости по сравнению с одной ЛТ в группе 456 больных РПрЖ стадий Т2-4 [Shipley W., Lu J.D., Pilepich M.V. et al., 2002].

Исследование GETUG 12 провело анализ влияния комбинации *гозерелина* (10,8 мг каждые 3 мес до 3 лет) и *доцетаксела* (стандартная дозировка) в неoadъювантном режиме, по сравнению с только *гозерелином*. Ответ на терапию в виде снижения ПСА (<0,2 нг/мл через 3 мес терапии) был получен у 34% в группе комбинированного лечения и 15% в группе ГТ. Однако 4-летняя выживаемость без прогрессирования не различалась и составила соотв. 85% и 81% [Fizazi K. et al., Eur. J. Cancer 2012].

Адъювантная гормонотерапия рака предстательной железы

После радикальной операции в 17-64% случаев выявляется биохимический рецидив. Проведение гормональной адъювантной терапии с использованием антагонистов релизинг-гормонов и антиандрогенов (*бикалутамид* 150 мг) не улучшало результатов у больных РПрЖ стадий Т1-2N0-M0. Адъювантная терапия бикалутамидом (150 мг) снизила риск рецидивов в группе больных местнораспространенным РПрЖ (pT3N0M0), однако не повлияла на общую выживаемость [McLeod D.E.G., Iversen P., See W.A. et al., 2006].

Адъювантная ГТ (*гозерелин* 3,6 мг 1 раз в 28 дней или двусторонняя орхихтомия), предпринятая сразу после операции в группе 47 больных РПрЖ стадии pN1M0, повысила выживаемость до 87% (при медиане наблюдения 12 лет) по сравнению с 57% – у аналогичных больных, получавших отсроченную ГТ [Pilepich M.V., Winter K., Lawton C.A. et al., 2005].

Адъювантная ГТ после ЛТ локализованного РПрЖ показала снижение частоты рецидивов на 10,7% по сравнению с одной ЛТ [Carlini P., Bria E., Ciccamese M. et al., 2006].

Гормонотерапия гормоночувствительного метастатического рака предстательной железы

Андрогенной депривации можно достигнуть при помощи: 1) снижения секреции андрогенов методом хирургической или медикаментозной кастрации или 2) блокирования воздействия циркулирующих андрогенов на андрогенные рецепторы предстательной железы с помощью конкурентных антагонистов – антиандрогенов. Кроме того, данные механизмы могут быть использованы в сочетании для достижения так называемой максимальной (комбинированной) андрогенной блокады (МАБ).

Стандартным кастрационным уровнем считается уровень < 50 нг/дл. Ряд авторов для определения кастрации используют пороговый уровень < 20 нг/дл [Morote J. et al., 2009].

Агонисты ЛГ-РГ

Данные препараты являются синтетическими аналогами естественного ЛГ-РГ и обычно применяются в качестве депо-инъекций 1 раз в 1, 2, 3 или 6 мес. Они изначально стимулируют ЛГ-РГ рецепторы гипофиза, что приводит к временному повышению концентрации ЛГ и ФСГ. Это, в свою очередь, повышает выработку тестостерона (выброс тестостерона, или феномен «вспышки»), которая начинает-

ся на 2–3-й день после первой инъекции и продолжается на протяжении примерно 1 нед от начала терапии [Bubley G.J., 2001].

- *Бусерелин* (3,75 мг в/м каждые 4 недели).
- *Гозерелин* (3,6 мг под кожу передней брюшной стенки 1 раз в 4 недели или 10,8 мг один раз в 3 мес).
- *Трипторелин* (3,75 мг в/м 1 раз в 28 дней или 11,25 мг 1 раз в 3 мес).
- *Лейпрорелин* (п/к 1 раз в месяц при дозировке 7,5 мг, 1 раз в 3 мес при дозировке 22,5 мг и 1 раз в 6 мес при дозировке 45 мг).

Антагонисты ЛГ-РГ

В противоположность агонистам ЛГ-РГ антагонисты ЛГ-РГ конкурентно связываются с рецепторами ЛГ-РГ в гипофизе. Это приводит к немедленному снижению секреции ЛГ, ФСГ и тестостерона без развития феномена «вспышки».

Десареликс – селективный антагонист ЛГ-РГ, способный конкурентно и обратимо связывать гипофизарные ЛГ-РГ-рецепторы, резко снижая высвобождение гонадотропинов, ЛГ и ФСГ. Это приводит к угнетению секреции тестостерона в семенниках. Начальная доза составляет 240 мг, которая вводится в виде двух инъекций по 120 мг. Поддерживающая доза — 80 мг назначается через 1 мес после введения начальной дозы. Инъекции проводятся ежемесячно.

Антиандрогены

Антиандрогены ингибируют действие андрогенов на органы-мишени путём конкуренции за связывание с рецепторами. Различают нестероидные и стероидные антиандрогены.

Нестероидные антиандрогены блокируют рецепторы андрогенов как в предстательной железе, так и в гипоталамусе. В результате происходит стимуляция оси гипоталамус-гипофиз-семенники. Это вызывает гиперплазию клеток Лейдига и повышение в крови уровня тестостерона, а также эстрадиола, образующегося из тестостерона под влиянием ароматазы. Поскольку нестероидные антиандрогены ингибируют андрогенные рецепторы по конкурентному механизму, вызываемое ими повышение уровня тестостерона может со временем уменьшить их эффект.

Стероидные антиандрогены (антиандрогены двойного действия) не только блокируют рецепторы андрогенов, но и ингибируют синтез тестостерона за счет механизма обратной связи. Поскольку стероидные антиандрогены снижают концентрацию тестостерона, основными фармакологическими побочными эффектами их использования являются снижение либидо и эректильная дисфункция, тогда как гинекомастия наблюдается значительно реже. Из нефармакологических побочных эффектов наблюдаются осложнения сердечно-сосудистой системы (4–40% для ципротерона) и гепатотоксичность.

К нестероидным (прямым) антиандрогенам относятся *бикалутамид*, *нилутамид*, *флутамид*, к стероидным (непрямым) – *ципротерон*.

- *Бикалутамид* (50 мг или 150 мг внутрь 1 раз в день ежедневно длительно). В ранних исследованиях по оценке эффективности монотерапии *бикалутамидом* использовали дозировку 50 мг/сут, которая являлась разрешенной для применения по схеме МАБ. Несмотря на клиническую эффективность применения *бикалутамида* в дозе 50 г/сут, при лечении в этой дозе показатели ОВ были ниже, чем при кастрации (с медианой различия 97 дней). Применение *бикалутамида* в дозе 150 мг 1 раз в сутки снижает уровень ПСА равноэффективно кастрации и при этом характеризуется хорошей переносимостью.

- *Нилутамид* (300 или 150 мг один раз в день внутрь) = 39% частичных Рм + 38% стабилизаций у больных метастатическим РПрЖ. Рекомендуется использовать *нилутамид* в комбинации с агонистами ЛГ-РГ. Осложнения: замедленная адаптация к темноте, гинекомастия, снижение переносимости алкоголя [Altwein J.E., 1999].
- *Флутамид* (250 мг внутрь 3 раза в день длительно). Исследования не показали существенных различий в ОВ между применением *флутамида* и хирургической кастрации у пациентов с уровнем ПСА < 100 нг/мл. У больных с более высоким уровнем ПСА эффективность *флутамида* была ниже.
- *Ципротерон* (200–300 мг в день); результаты единственного сравнительного исследования эффективности антиандрогенов в качестве монотерапии были недавно опубликованы Европейской организацией по исследованию и лечению рака (ЕОРТС). Заключительный анализ протокола 30892 (рандомизированного исследования, включавшего 310 больных метастатическим РПрЖ, распределенных в группы терапии *ципротероном* и *флутамидом*), не показал различий в ОВ и ОСВ при медиане наблюдения 8,6 года [Schroder F.H. et al., 2004].

Эстрогены

Действие эстрогенов выражается в нескольких функциях:

- понижающая регуляция секреции ЛГ-РГ;
- инактивация андрогенов;
- прямое подавление функции клеток Лейдига;
- прямое цитотоксическое действие на эпителий предстательной железы (только в экспериментах *in vitro*).

Диэтилstilбэстрол (ДЭС) – наиболее часто используемый эстроген. В ранних исследованиях, проведенных группой VACURG, изучалось пероральное применение ДЭС в дозе 5, 3 и 1 мг мг/сут. Тем не менее, оставался высоким риск развития сердечно-сосудистых осложнений по сравнению с хирургической кастрацией. По этим причинам терапия эстрогенами на сегодняшний день не является стандартом лечения в первой линии [Farrugia D. et al., 2000].

Схемы ГТ:

1. Максимальная андрогенная блокада (МАБ)

Гормонотерапию РПрЖ обычно начинают с хирургической или медикаментозной кастрации. Медикаментозную кастрацию осуществляют с использованием аналогов ЛГ-РГ. Хирургическая кастрация позволяет снизить уровень циркулирующего тестостерона на 95%, медикаментозная – на 60-80%. Поэтому проводят комбинированное лечение, включающее в себя кастрацию и одновременный приём антиандрогенов. Цель комбинированного лечения – достижение максимальной андрогенной блокады (МАБ). Крупнейшее рандомизированное исследование на 1286 больных РПрЖ M1b не выявило различий в выживаемости между одной хирургической кастрацией и её комбинацией с применением антиандрогенна *флутамида* [Eisenberger MA et al. N Engl J Med 1998]. Другое исследование показало небольшое улучшение ОВ (<5%) у пациентов при МАБ по сравнению с монотерапией (хирургическая кастрация или агонисты ЛГ-РГ) [Akaza H, et al. Cancer 2009].

2. Интермиттирующая андрогенная блокада (ИАБ)

Андрогенная блокада, стимулирующая апоптоз клеток предстательной железы, не приводит к полной элиминации опухолевых клеток. По истечении опре-

деленного периода времени (в среднем 24 мес) опухоль рецидивирует, так как рост опухолевых клеток становится независимым от андрогенной стимуляции. Развитие андрогеннезависимого РПрЖ может начаться вскоре после проведения ГТ, совпадая с прекращением андрогениндуцированной дифференциации стволовых клеток.

Теоретически, интермиттирующая андрогенная блокада (ИАБ) позволит отсрочить появление андрогеннезависимой мутации. Данный режим рассмотрен в трех обзорах и двух мета-анализах. Исследование SWOG 9346 – наиболее крупное из проведенных у пациентов со стадией M1b. Сравнение 3040 пациентов, рандомизированных на проведение интермиттирующей и продолженной ГТ, не показало значимых преимуществ выживаемости у пациентов в какой-либо из групп [Hussain M. et al., 2013]. Другие исследования также подтвердили отсутствие различий ОВ и РСВ. Одним из преимуществ в этих работах является более высокое качество жизни среди больных в группе ИАБ [Verhagen P.C., 2014].

Комбинация химио- и гормонотерапии (химиогормонотерапия, ХГТ)

Помимо описанной выше химиогормонотерапии (ХГТ) в неоадьювантном режиме в последние годы активно обсуждается комбинация ГТ и ХТ в терапии кастрационно-чувствительного РПрЖ. Три крупных проспективных рандомизированных исследования были проведены в последние годы, все они сравнивали стандартную ГТ и ГТ с введением *доцетаксела* в дозе 75 мг/м² каждые 3 нед. Только исследование GETUG 15 не выявило различий ОВ – 58,9 мес при ГТ+ХТ и 54,2 мес при ГТ [Gravis G. et al. Lancet Oncol 2013]. В отличие от этого исследования, STAMPEDE и CHAARTED показали преимущество комбинации. В первом HR составила 0,78 (ОВ – 81 мес при введении *доцетаксела* и 71 – без него; включались пациенты как с отдаленными, так и с регионарными метастазами) [James ND. et al. Lancet 2016]. В исследовании CHAARTED, включавшем пациентов с отдаленными метастазами, наблюдалось улучшение ОВ с 44 до 57,6 мес при дополнении терапии *доцетакселом* [Sweeney C.J. et al., 2015]. По результатам этих работ, все крупнейшие организации (ASCO, ESMO, NCCN) включили в стандарт первичной терапии кастрационно-чувствительного РПрЖ в дополнение к ГТ химиотерапию *доцетакселом*. В исследовании LATITUDE (медиана наблюдения в течение 30,4 месяцев) при запланированном промежуточном анализе (после смерти 406 пациентов) медиана общей выживаемости в группе абаратерона+ГТ была значительно выше, чем в группе плацебо (не достигнута против 34,7 месяца; 95% ДИ 0,51 до 0,76, p<0,001) [Fizazi K., Tran N., Fein Luis, Matsubara N., 2017].

Терапия метастатического гормонорефрактерного рака предстательной железы

В результате ГТ метастатического РПрЖ у всех пациентов так или иначе будет отмечена кастрационная резистентность. На сегодняшний день имеются несколько препаратов, показавших свою эффективность в терапии кастрационно-рефрактерного РПрЖ (КРРПрЖ).

Таблица - Препараты, эффективные в терапии кастрационно-рефрактерного РПрЖ

Исследование, авторы	Схема лечения	Группа сравнения	Критерии отбора больных	Результаты
<i>Абиратерон</i>				

Исследование, авторы	Схема лечения	Группа сравнения	Критерии отбора больных	Результаты
COU-AA-302 [Ryan C., 2013]	<i>абиратерон</i> + <i>преднизолон</i>	Плацебо + <i>преднизолон</i>	не получали доцетаксел ранее; ECOG 0-1; прогрессирование, подтвержденное радиологически или по ПСА; бессимптомное течение или легкие симптомы; отсутствие висцеральных метастазов	ОВ – 34,7 vs 30,3 мес; (p=0.0033). Длительность наблюдения – 49,2 мес; Радиологическая ВБП- 16,5 vs 8,3 мес., (p < 0.0001)
Доцетаксел				
SWOG 99-16 2004 [Scher H., 2008]	<i>доцетаксел</i> 60 мг/м ² каждые 3 нед + <i>эстрамустин</i> 280 мг х 3/день	<i>митоксантрон</i> 12 мг/м ² , каждые 3 нед + <i>преднизолон</i> 5 мг 2 раза в день		ОВ – 17,52 vs 15,6 мес, (p=0.02) ВБП – 6,3 vs 3,2 мес, (p < 0.001)
TAX 327 2008 [Tannock I., 2004]	<i>доцетаксел</i> 75 г/м ² каждые 3 нед+ <i>преднизолон</i> 5 мг 2/день или <i>доцетаксел</i> , 75 мг/м ² каждые 7 дней + <i>преднизолон</i> 5 мг 2/день	<i>митоксантрон</i> каждые 3 недели, 12 мг/м ² + <i>преднизолон</i> 5 мг 2 раза в день		ОВ – 19,2 мес при 3-нед режиме, 17,8 мес – при 1-нед и 16,3 мес в группе сравнения (p=0.004)
Энзалутамид				
PREVAIL [Beer T. et al, 2014]	<i>энзалутамид</i>	плацебо	Не получали <i>доцетаксел</i> ранее; ECOG 0-1; Прогрессирование, подтвержденное радиологически или по ПСА; бессимптомное течение или легкие симптомы; 10% имели висцеральные метастазы	ОВ- 32,4 vs 30,2 мес, (p < 0.001). Длительность наблюдения 22 мес (p < 0.001) Радиологическая ВБП – 20,0 vs 5,4 мес (p < 0.0001)
Sipuleucel-T*				
Kantoff P.W. et al., 2010	<i>sipuleucel-T*</i>	плацебо	Некоторые пациенты ранее получали <i>доцетаксел</i> ; ECOG 0-1;	ОВ – 25,8 vs 21,7 мес (p < 0.001). Длительность наблюдения 34,1

Исследование, авторы	Схема лечения	Группа сравнения	Критерии отбора больных	Результаты
			бессимптомное течение или легкие симптомы	мес. (p=0.03). ВБП: 3,7 vs 3,6 мес (нет различий)
Small E.A. et al., 2006	<i>sipuleucel-T*</i>	плацебо	ECOG 0-1; отсутствие висцеральных метастазов; нет связанной с опухолью боли, боли в костях; отсутствие приема кортикостероидов.	ОВ – 25,9 vs 4,1 мес (p = 0.01). Длительность наблюдения – 36 мес. ВБП: 11,7 против 10,0 мес (нет различий)

Вторая линия терапии метастатического КРПРЖ

У всех пациентов, получающих лечение по поводу метастатического КРПРЖ, рано или поздно отмечается прогрессирование.

Таблица - Терапевтические опции второй линии метастатического кастрационно-рефрактерного РПРЖ

Источник	Схема лечения	Группа сравнения	Критерии отбора больных	Результаты
Абиратерон				
Fizazi K. et al., 2012	<i>абиратерон + преднизолон</i>	плацебо + <i>преднизолон</i>	Больные ранее получали терапию доцетакселом. ECOG 0-2. Прогрессирование, подтвержденное радиологически или по ПСА	ОВ – 15,8 vs 11,2 мес (p < 0,0001). Длительность наблюдения – 20,2 мес. Радиологическая ВБП – нет различий
de Bono J.S. et al., 2011				ОВ – 14,8 vs 10,9 мес (p < 0,001) Длительность наблюдения – 12,8 мес. Радиологическая ВБП – 5,6 vs 3,6 мес
Радий-223				
Parker C. et al., 2013	<i>radium-223</i>	Плацебо	ECOG 0-2. 2 и более симптомных костных метастаза. Отсутствие висцеральных метастазов	ОВ – 14,9 vs 11,3 мес (p=0,002). Все вторичные конечные точки показали преимущество над стандартной терапией
Кабазитаксел				

Источ-ник	Схема лечения	Группа сравне-ния	Критерии отбора больных	Результаты
Bahl A. et al., 2013	<i>кабазитаксел + преднизолон</i>	<i>Митокса н-трон + предни-золон</i>	Ранее получали терапию <i>доцетакселом</i> . ECOG 0-2.	Живы через 25,5 мес 16% и 8% больных ($p < 0,001$)
de Bono J.S., et al., 2010	<i>кабазитаксел + преднизолон</i>	<i>митоксан трон + предни-золон</i>	Ранее получали терапию <i>доцетакселом</i> . ECOG 0-2.	ОВ – 15,1 vs 12,7 мес. ($p < 0,0001$). Длительность наблюдения – 12,8 мес. ВБП – 2,8 vs 1,4 мес. ($p < 0,0001$)
Энзалутамид				
Scher H. et al., 2012	<i>энзалутамид</i>	плацебо	- ранее получали терапию <i>доцетакселом</i> . - ECOG 0-2.	ОВ – 18,4 против 13,6 мес ($p < 0,001$). Длительность наблюдения – 14,4 мес. Радиологическая ВБП – 8,3 vs 2,9 мес ($p < 0,0001$)

Профилактика костных осложнений у больных КРРПрЖ с метастазами в кости

Остеомодифицирующие агенты

Эффективность *золедроновой кислоты* (ЗК) была оценена при метастатическом КРРПрЖ по ее возможности уменьшать число костных осложнений (КО). Пациенты, которые получали в течение 15 мес терапию ЗК в дозе 4 мг, имели в течение 24 мес наблюдения меньшую частоту КО, по сравнению с плацебо (33% vs 44%, $p=0,021$), меньшее число патологических переломов (13,1% vs 22,1%, $p=0,015$). Время до первого КО было дольше в группе пациентов, получавших ЗК. На общую выживаемость терапия ЗК не повлияла [Saad F. et al., 2002].

Комбинированная терапия рака предстательной железы

На сегодняшний день результаты многоцентровых рандомизированных исследований убедительно указывают на то, что у больных РПрЖ из группы так называемого «высокого риска» проведение комбинированной терапии, включающей в себя гормонотерапию с последующим облучением предстательной железы и, возможно, тазовых ЛУ приводит к достоверному увеличению показателей безрецидивной выживаемости (Widmark A. et al, 2009; Mottet N. et al., 2012; Mason V.D. et al, 2015). Кроме того, имеются многочисленные указания на то, что увеличение суммарной дозы (до 90 Гр и выше) облучения, подводимой на предстательную железу, обеспечивает достоверный рост показателей локального контроля (Dearnaley D.P. et al, 2007, Arruda G. et al, 2009; Hoskin P. et al, 2013).

Гозерелин (3,6 мг или *лейпрорелин* 3,75 мг один раз в 4 недели в течение 3 мес до ЛТ) + *флутамид* (375 мг ежедневно, начиная за 3 мес до ЛТ и затем еще 2 недели) + ЛТ (СОД 70 Гр) в группе 27 больных РПрЖ III стадии = снижение ПСА у 26 больных до <4 нг/мл с 29 нг/мл (7,4-430 нг/мл), нормальный уровень ПСА в течение 5 лет у 34,8% пациентов; общая 5-летняя выживаемость – 83% (без применения адьювантной ГТ) [Mitsumori M., Sasaki Y., Mizowaki T. et al., 2006].

Гозерлин (в течение 3 лет, начиная с I дня ЛТ) + *ципротерон ацетат* (в течение 1 мес, начиная за 1 неделю до ЛТ) + ЛТ (облучение малого таза до СОД 50 Гр и дополнительное облучение предстательной железы до СОД 70 Гр) в сравнении с одной ЛТ в группе 415 больных РПРЖ T₁₋₄N₀₋₁M₀ стадий = 5-летняя безрецидивная выживаемость – соотв. 74% и 40%, общая 5-летняя выживаемость – соотв. 78% и 62% [Bolla M., Collette L., Blank L. et al., 2002].

МАБ (*гозерлин* + *флутамид*); МАБ начинали за 2 мес до ЛТ и прекращали после завершения ЛТ) + ЛТ = повышение частоты полных Рм, снижение риска появления отдаленных метастазов, увеличение 8-летней безрецидивной выживаемости по сравнению с одной ЛТ в группе 456 больных РПРЖ стадий T2-4 [Shipley W., Lu J.D., Pilerich M.V. et al., 2002].

МАБ + дистанционная ЛТ (РОД 1,8-2,0 Гр, СОД 45-55 Гр) на зоны возможного распространения опухоли – предстательную железу, семенные пузырьки, парапростатическую клетчатку, зоны регионарного лимфооттока; затем облучение предстательной железы до СОД 72-75 Гр + фторурацил (в малых дозах в качестве радиосенсибилизатора – 100-125 мг за 2-3 ч до ЛТ на протяжении всего курса ЛТ) в сравнении с МАБ + ЛТ и с ЛТ у больных локально распространенным РПРЖ ($\geq T_2$) = сохранение гипоксических очагов в предстательной железе по окончании ЛТ – соотв. у 18%, 40% и 46% больных, через 3 мес – соотв. у 4,4%, 25% и 31%, 3-летняя безрецидивная выживаемость – соотв. 82%, 69% и 54% [Павлов А.С., Грибова Р.Г., 2003].

РАК ПРЯМОЙ КИШКИ

С.А. Проценко, Д.Х. Латипова, Г.М. Телетаева,
С.Н. Новиков, М.А. Бланк, О.А. Бланк, А.М. Карачун, Т.Ю. Семиглазова

Гистологически рак прямой кишки (РПК) чаще всего представлен аденокарциномой кишечного типа, реже встречаются нейроэндокринные опухоли (карциноид). Опухоль обычно локализуется в ампулярном отделе, реже – в супраампулярном и еще реже – в аноректальном. Рак прямой кишки чувствителен к ХТ и ЛТ.

Неoadьювантная химиолучевая терапия рака прямой кишки

Проведение неoadьювантной химиолучевой терапии приводит к снижению частоты локальных рецидивов и дает меньше осложнений, чем адьювантная, и зачастую позволяет произвести сфинктеросохраняющую операцию. Предоперационная химиолучевая терапия в группе больных РПК стадии T4 с целью сохранения сфинктера обеспечивала 10-30% полных Рм [Ulrich A., Hartel M., Weitz J., 2004].

Лучевая терапия (до 50,4 Гр по 1,8 Гр) за фракцию на фоне *фторпиримидинов*:

- предпочтительные варианты включают непрерывную инфузию *фторурацила* по 225 мг/м² в сутки 5-7 дней в неделю или *капецитабин* по 1650 мг/м² в сутки (дозу делить на 2 приёма) 5 дней в неделю в дни ЛТ;
- возможно проведение 2 циклов по схеме **Мейо** {кальция *фолинат* (20 мг/м²) + *фторурацил* (400 мг/м²) в/в струйно в 1-4 дни на 1-й и 5-й неделях ЛТ [Smalley S.R., Benedetti J.K., Williamson S.K. et al., 2006; Sauer R., Becker H., Hohenberger W. et al., 2004].

Ралтитрексид (3 мг/м² в 1, 19 и 38 дни) с одновременной ЛТ (СОД 50,4 Гр) и последующей радикальной операцией в течение 8 недель после окончания химиолучевой терапии в группе 18 больных резектабельным РПК стадий T3N0-1 = 6% полных морфологических Рм, 47% частичных Рм и 41% стабилизаций; 3-

летняя безрецидивная выживаемость – 37%, общая выживаемость – 85,7%. Острая токсичность: лучевые дерматиты 3 ст. в зоне облучения – 20%, гастроинтестинальная токсичность 3 ст. – 5%. Поздние осложнения: сексуальные и урологические расстройства. Сопоставление полученных результатов с данными литературных свидетельствует об отсутствии преимуществ описанной методики по сравнению с ЛТ [Leonardi M.C., Zampino M.G., Luca F. et al., 2006].

УФТ* (400 мг/день внутрь 5 дней в неделю в течение 5 недель) + одновременная ЛТ (РОД 1,8 Гр, СОД 45 Гр) в лечении больного РПК с размером опухоли 2 см (T2N2M0) = осложнения не превышали 1 ст. и выражались в тошноте, появлении примеси крови в стуле, повышении трансаминаз. Через 5 недель после окончания химиолучевой неoadьювантной терапии было установлено значительное уменьшение размеров опухоли и метастазов в ЛУ и была осуществлена операция. Гистологическое исследование операционного материала выявило умеренно дифференцированную аденокарциному размером 2 мм в диаметре, в 16 сигнальных ЛУ живых опухолевых клеток не обнаружено [Yamaguchi Y., Ohshita A., Hironaka K. et al., 2005].

УФТ* (240 мг/м²/день) + кальция фолинат (30 мг/день) ежедневно внутрь в течение 28 дней + ЛТ (РОД 1,8 Гр, СОД 45 Гр, начиная с первого дня ХТ); в группе 31 больной РПК стадий T2-4N0-1 = 10% – полные морфологические Рм, частичные – 42%, операция с сохранением сфинктера – 71%. Токсичность 3 ст.: диарея -3% [Kundel Y., Brenner B., Symon Z. et al., 2007].

Адьювантная терапия рака прямой кишки

Назначается пациентам с рТ3b-4N0 или рТ1-4N+ если до операции химиотерапия не проводилась. Даже если в случае проведенного предоперационного химиолучевого лечения имеет место уменьшение стадии вследствие объективного эффекта, то, тем не менее, необходимо проводить адьювантную химиотерапию исходя из данных предоперационного стадирования (сТ3-4N0 или сТ1-4N+). ХТ должна начинаться сразу же после восстановления пациента, но не позднее 6-8 недель с момента операции. Общая продолжительность адьювантной химиотерапии, включая пред- или послеоперационную химиолучевую терапию, должна составлять 6 месяцев. Минимальный объем ХТ включает в себя монотерапию *фторпиримидинами*.

Таблица - Режимы химиотерапии (фторпиримидины), применяемые для адьювантного лечения рака прямой кишки

Режим	Препарат	Разовая доза, мг/м ²	Путь введения	Дни введения	Периодичность, дни
Клиники Мейо	Кальция фолинат фторурацил	20 425	в/в стр в/в стр	1 – 5 1 – 5	28
Roswell Park	Кальция фолинат фторурацил	500 500	в/в кап 2 ч в/в стр	1 1	еженедельно в течение 6 недель, далее 2 недели перерыв
AIO	Кальция фолинат фторурацил	500 2600	в/в кап 2 ч в/в кап 24 ч	1 1	еженедельно, длительно
de Gramont	Кальция фолинат фторурацил фторурацил	400 400 2400 – 3000	в/в кап 2 ч в/в стр в/в кап 24 ч	1 1 1	14

Режим	Препарат	Разовая доза, мг/м ²	Путь введения	Дни введения	Периодичность, дни
МХТ	<i>Капецитабин</i>	2500	Внутрь	1 – 14	21

Оптимальный объем адьювантной ХТ при III стадии включает в себя комбинацию *оксалиплатина* с *фторпиримидинами* на протяжении 6 месяцев. У пациентов старше 75 лет адьювантная ХТ проводится только *фторпиримидинами*.

Таблица - Режимы химиотерапии (фторпиримидины и оксалиплатин), применяемые в лечении рака прямой кишки

Режим	Препараты	Разовая доза, мг/м ²	Путь введения	Дни введения	Периодичность, дни
FOL-FOX 6	<i>Оксалиплатин</i> <i>кальция фолинат</i> <i>фторурацил</i> <i>фторурацил</i>	85	в/в кап 4 часа	1	14
		400	в/в кап 2 часа	1	
		400	в/в струйно	1	
		2400	в/в кап 46 час	1	
XELOX	<i>Оксалиплатин</i> <i>капецитабин</i>	130	в/в кап 4 часа	1	21
		2000	внутри	1 – 14	
FLOX	<i>Оксалиплатин</i> <i>кальция фолинат</i> <i>фторурацил</i>	85	в/в кап 4 часа	1, 15, 29	еженедельно в течение 4 недель, далее 2 недели перерыв
		20	в/в стр	1	
		500	в/в стр	1	

Оксалиплатин (6 циклов, 20 больных) в сравнении с *фторурацил* + *кальция фолинат* (6 циклов, 21 больной) после сфинктеросохраняющей операции = 3-летняя выживаемость – соотв. 95% и 65%. Переносимость оксалиплатина хорошая [Мао Z., Li J., Hou D., 2004].

Фторурацил (500 мг/м² в/в струйно с 1 по 5 и с 36 по 40 дни).

Фторурацил (225 мг/м²/день длительная в/в инфузия с 64 по 105 день) одновременно с ЛТ.

Адьювантная химиолучевая терапия рака прямой кишки

Фторурацил + ЛТ (СОД 50,4 Гр) = снижение частоты локальных рецидивов с 24% до 11% и увеличение 5-летней выживаемости с 36% до 56% по сравнению с одной операцией [Ulrich A., Hartel M., Weitz J., 2004].

Послеоперационная химиолучевая терапия РПК часто вызывает осложнения, обусловленные лучевыми реакциями со стороны тонкой кишки, проявляющимися в хронической диарее и тонкокишечной непроходимости. Вероятно также возникновение функциональных нарушений после сфинктеросохраняющей реконструкции. Предоперационная химиолучевая терапия также влияет на функцию сфинктера, но в меньшей степени, чем послеоперационная.

ХТ рака прямой кишки. См. колоректальный рак.

РАК РОТОГЛОТКИ

В лечении плоскоклеточного рака ротоглотки используют ЛТ, криодеструкцию и химиолучевую терапию. Проводят 2-3 цикла ХТ *цисплатин* + *фторурацил*; через 2 недели после окончания ХТ начинают ЛТ.

Карбоплатин (AUC 6) + паклитаксел (200 мг/м²), 2 цикла по 3 недели = 89% Рм (в т.ч. 13% полных Рм) в группе 53 больных локально распространенным операбельным раком ротоглотки. В случаях достижения Рм предпринята ЛТ с одновременной ХТ паклитакселом (30 мг/м² еженедельно), а затем еще 2 цикла {карбоплатин (AUC 6) + паклитаксел (200 мг/м²) = полные Рм у 48 больных; 3-летняя бессобытийная выживаемость – 59%, общая выживаемость – 79%; локальный контроль достигнут у 82%, сохранение органа – у 77%, отдаленные метастазы развились у 19% [Machtay M., Rosental D.I., Hershock D. et al., 2002].

РАК СЛЮННЫХ ЖЕЛЕЗ

См. Опухоли головы и шеи, Опухоли слюнных желез

РАК ТЕЛА МАТКИ

А.Ф. Урманчеева, Е.А. Ульрих, А.Г. Кудайбергенова, И.В. Берлев

Рак тела матки (РТМ), или рак эндометрия в 75-80% случаев гистологически представлен эндометриоидной аденокарциномой (цилиарной, секреторной, папиллярной и с плоскоклеточной дифференцировкой), в 10-20% – неэндометриоидными аденокарциномами: в 10% – серозной аденокарциномой, в 4% – светлоклеточной аденокарциномой, в 1% – муцинозной аденокарциномой, в 1% – плоскоклеточным раком, в 10% – смешанной опухолью. Встречаются недифференцированные формы рака тела матки.

Таблица - Классификация ВОЗ, 2014

Код	Диагноз
8263	Эндометриоидная карцинома, виллогландулярная
8382	Эндометриоидная карцинома, секреторная
8480	Муцинозная карцинома
8441	Серозная карцинома
8310	Светлоклеточная карцинома
8240	Карциноидная опухоль
8041	Мелкоклеточный нейроэндокринный рак
8013	Крупноклеточный нейроэндокринный рак
8323	Смешанная аденокарцинома
8020	Недифференцированная карцинома
8980	Карциносаркома

Стадирование AJCC 8th и FIGO

Из стадирования изъяты саркомы тела матки, которые стадируются иначе, чем карциномы. Категория Т – из стадирования изъята категория Tis и T0, эндометриальная интраэпителиальная карцинома стадируется как T1, из обозначения степени злокачественности изъята категория G4, которую градируют как G3.

Категория Т	Стадирование FIGO	Критерии
Tx		Первичную опухоль невозможно оценить
T0		Нет признаков первичной опухоли
T1	I	Опухоль ограничена телом матки, включая поражение эндоцервикальных желез
T1a	Ia	Опухоль ограничена эндометрием, либо инфильтрирует менее половины глубины миометрия
T1b	Ib	Опухоль инфильтрирует половину или более половины

		глубины миометрия
T2	II	Опухоль распространяется в стромальную соединительную ткань шейки матки, но не выходит за пределы матки. Инвазия в эндоцервикальные железы стадирована как T1
T3	III	Опухоль распространяется в серозную оболочку, придатки, влагалище или параметрий
T3a	IIIa	Опухоль распространяется в серозную оболочку и/или придатки матки (прямое распространение или метастазы)
T3b	IIIb	Опухоль распространяется во влагалище (прямое распространение или метастазы или вовлекает параметрий)
T4	IV	Опухоль распространяется в слизистую мочевого пузыря и/или слизистую толстой кишки (буллезная эдема недостаточный критерий для классификации опухоли в категории T4)

Карциносаркома матки

Карциносаркома матки морфологически содержит два компонента: эпителиальный (аденокарцинома разной степени дифференцировки) и саркоматозный (стромальная часть – полиморфноклеточная или веретенноклеточная саркома).

Лечение осуществляют аналогично опухолям низкодифференцированного рака эндометрия.

Лечение рака тела матки

Основной метод лечения – хирургический: экстирпация матки с придатками ± тазовая лимфадэктомия. Больным с высоким риском рецидива проводят адьювантную ЛТ. Адьювантная ГТ рака тела матки не рекомендуется. Адьювантная ХТ также не рекомендуется за исключением серозного рака эндометрия (схема АР либо РС).

АР: *доксорубицин* (60 мг/м² в 1 день) + *цисплатин* (60 мг/м² в/в в 1 день) 3 цикла каждые 3 нед [Aapro M.S. et al., 2003; Thigpen J.T., 2004; Fleming G.F. et al., 2004].

РС: *паклитаксел* (175 мг/м² 3-часовая инфузия в 1 день) + *карбоплатин* (AUC5-6 в/в капельно в 1 день) 3 цикла каждые 4 нед [Hoskins P.J. et al., 2001; Sorbe B. et al., 2008].

При наличии противопоказаний к операции проводят ЛТ.

Гормонотерапия рака тела матки

Как консервативный метод лечения для сохранения фертильности назначается молодым пациенткам с атипической гиперплазией эндометрия/высоккодифференцированным эндометриоидным раком тела матки:

Медроксипрогестерон (400-600 мг внутрь ежедневно 6 мес [Thigpen J.T. et al., 1999].

Мегестрол (160-320 мг внутрь ежедневно 6 мес) [Lentz S.S. et al., 1996].

Внутриматочная спираль с левоноргестрелом с или без аналогов гонадотропного рилизинг-гормона (GnRH) 6 мес.

По окончании ГТ оценка эффекта: гистероскопия с отдельным диагностическим выскабливанием и гистологическим исследованием соскоба эндометрия.

При отсутствии эффекта показана гистерэктомия с аднексэктомией

При положительном ответе на гормонотерапию (полный регресс опухоли) – направление пациентки в клиники вспомогательных репродуктивных технологий (ВРТ). При желании пациентки отсрочить беременность – продолжить поддерживающую терапию оральными контрацептивами.

После родов может быть рекомендована гистерэктомия с аднексэктомией. Обсуждается вопрос о сохранении яичников у молодых пациенток безотягощенных наследственных факторов.

Лекарственная гормонотерапия при распространенном и метастатическом раке тела матки G1/2, ER+/PR+

- *Медроксипрогестерон* (200 мг внутрь ежедневно) [Thigpen J.T. et al., 1999].
- *Мегестрол ацетат* (160 мг внутрь ежедневно) [Lentz S.S. et al., 1996].
- Возможно использование *тамоксифена* (20 мг ежедневно 2 раза в сутки), *ингибиторов ароматазы* (летрозол 2,5 мг/сут, анастрозол 1 мг/сутки, экземестан 25 мг/сутки) [Thigpen T. et al., 2001; Altman AD et al., 2012].

ХТ распространенного и метастатического рака тела матки

- Схемы ПХТ: **РС**, **АР**, **АС**, **GD** и **TI** (при карциносаркоме)
- **АР**: *доксорубицин* (60 мг/м² в 1 день) + *цисплатин* (60 мг/м² в/в в 1 день) 3 цикла каждые 3 нед [Aapro M.S. et al., 2003; Thigpen J.T., 2004; Fleming G.F. et al., 2004].
- **РС**: *паклитаксел* (175 мг/м² 3-часовая инфузия в 1 день) + *карбоплатин* (AUC5-6 в/в капельно в 1 день) 3 цикла каждые 4 нед [Hoskins P.J. et al., 2001; Sorbe B. et al., 2008]
- **GD** (при карциносаркоме): *гемцитабин* (900 мг/м² в/в в 1 и 8 день) + *доцетаксел* (100 мг/м² в/в в 8 день) каждые 3 недели [Hensley M.L. et al., 2002].
- **PI** (при карциносаркоме): *паклитаксел* (135 мг/м² в/в 3-часовая инфузия в 1 день) + *ифосфамид* (1600 мг/м² в/в в 1 – 3 дни) + *Месна* (320 мг/м² в/в перед *ифосфамидом* и по 320 мг/м² через 4 и 8 ч) + *рчГ-КСФ* (5 мг/кг с 4 по 9 день) каждые 3 недели [Homesley H.D. et al., 2007].
- МХТ *доксорубицином* (60 мг/м² в/в в 1 день каждые 3 недели) [Thigpen J.T. et al., 2004].

РАК УРЕТРЫ

Д.Х. Латипова, М.А. Бланк, О.А. Бланк

Рак уретры составляет около 1% всех опухолей мочевыводящих путей. Патоморфологически в 80% случаев это переходноклеточный рак, в 15% – плоскоклеточный рак, в 5% – аденокарцинома и другие опухоли (лимфома, меланома, нейроэндокринные опухоли, параганглиома, саркома). Рак уретры растет инвазивно и способен к лимфогенному метастазированию. Гематогенные метастазы развиваются на поздних стадиях, возможны поражения легких, плевры, печени, костей, надпочечников, головного мозга.

Лечение рака уретры – оперативное, ЛТ и ХТ.

ХТ переходноклеточного рака уретры

- Схема **MVAC** {*метотрексат* (30 мг/м² в 1, 15 и 22 дни) + *винбластин* (3 мг/м² в/в во 2, 15 и 22 дни) + *доксорубицин* (30 мг/м² в/в капельно во 2 день) + *цисплатин* (70 мг/м², во 2 день); периодичность циклов 4-5 недель}.
- Схема **MVAC** = полный регресс первичной опухоли и метастазов у больного переходноклеточным раком уретры стадии T₂N₁M₁; полная Рм свыше 5 лет [Vandermolen L.A., Shehy P.F., Dillman R.O., 2002].
- *Паклитаксел* (200 мг/м²) + *ифосфамид* (1,5 г/м² 24-часовая инфузия в течение 3 последовательных дней с *Месна*) + *карбоплатин* (AUC 6,0) = полный регресс опухоли после трех циклов ХТ, полная Рм длительностью >3 лет у больного

переходноклеточным раком уретры стадии T₂N₀M₀ [VanderMolen L.A., Shehy P.F., Dillman R.O., 2002].

См. также Рак уротелия.

ХТ аденокарциномы уретры

- *Фторурацил* (375 мг/м² в/в в 1-3 дни) + *цисплатин* (100 мг/м² в/в в 1 день).

ХТ плоскоклеточного рака уретры

- *Фторурацил* (375 мг/м² в/в в 1-3 дни) + *кальция фолинат* (20 мг/м² в/в в 1-3 дни) + *цисплатин* (100 мг/м² в/в в 1 день).

РАК УРОТЕЛИЯ

Д.Х. Латипова, М.А. Бланк, О.А. Бланк

Рак уротелия может быть представлен переходноклеточным раком почечных лоханок, мочеточников, мочевого пузыря и уретры.

Схемы ПХТ рака уротелия

- **CISCA (CAP)** {*цисплатин* (70 мг/м² в/в капельно в 1 день) + *циклофосфамид* (400 мг/м² в/в в 1 день) + *доксорубицин* (40 мг/м² в/в капельно в 1 день); периодичность циклов – 4 недели}.
- **CMV** {*цисплатин* (100 мг/м² в/в капельно во 2 день) + *метотрексат* (30 мг/м² в/в в 1 и 8 дни) + *винбластин* (4 мг/м² в/в в 1 и 8 дни); периодичность циклов – 3 недели}.
- **GC** в/в или в/а {*гемцитабин* (1000 мг/м² в 1, 8 и 15 дни) + *карбоплатин* (AUC 5 во 2 день) циклами по 3 недели} + схема **GCD** в/в или в/а {*гемцитабин* (1000 мг/м² в 1 и 8 дни) + *карбоплатин* (AUC 5 во 2 день) + *доцетаксел* (80 мг/м² в 1 день) циклами по 3 недели} в группе 3 больных раком уротелия с метастазами в печени, резистентными к ХТ по схеме **M-VAC** = 1 полная Рм >11 мес (3 цикла **GC** в/а и 3 цикла **GCD** в/а), 1 частичный регресс множественных метастазов в печени длительностью 6 мес (2 цикла **GC** в/в и 3 цикла **GCD** в/в), 1 частичный регресс множественных метастазов в печени длительностью 12 мес (8 циклов **GC** в/а и 6 циклов **GCD** в/а) [Inoue T., Chikara O., Horikawa Y. et al., 2004].
- **GEMOX** {*гемцитабин* (1000 мг/м² в/в капельно в 1 день) + *оксалиплатин* (100 мг/м² в/в 2-часовая инфузия во 2 день); периодичность циклов – 2 недели}.
- **GP** {*гемцитабин* (800-1000 мг/м² в/в капельно в 1 и 8 дни) + *цисплатин* (50-60 мг/м² в 1 и 8 дни); периодичность циклов – 4 недели}.
- **GP** {*гемцитабин* (1000 мг/м² в/в 30-60-минутная инфузия в 1, 8 и 15 дни) + *цисплатин* (75 мг/м² в 1 день вслед за *гемцитабином*); периодичность циклов – 4 недели, средняя продолжительность лечения – 5,5 мес}, 46 пациентов, I линия ХТ = 10 (22%) полных Рм, 9 (20%) частичных Рм [Kaufman D., Raghavan D., Carducci M. et al., 2000].
- **GP** в группе 9 больных раком уротелия, рефрактерным к схеме **M-VAC**, или с рецидивами после **M-VAC** = 3 полные Рм (длительностью 24, 32 и 34 мес) и 3 частичные Рм [Honda M., Natano K., Saton M. et al., 2006].
- **M-VAC** {*метотрексат* (30 мг/м² в/в в 1, 15 и 22 дни) + *винбластин* (3 мг/м² в/в во 2, 15 и 22 дни) + *доксорубицин* (30 мг/м² в/в во 2 день) + *цисплатин* (70 мг/м² в/в капельно во 2 день); периодичность циклов 4-5 недель} = стандарт лечения переходноклеточного рака уротелия.
- **M-VAC** (модифицированная для улучшения её переносимости) {*метотрексат* (30 мг/м² в 1 день) + *винбластин* (3 мг/м² во 2 день) + *доксорубицин* (30 мг/м² во

2 день) + *цисплатин* (70 мг/м² во 2 день); периодичность циклов – 3 недели}, в группе 17 пациентов, медиана количества циклов – 4 = 2 полные Рм, 10 частичных Рм. Осложнения: нейтропения, анемия и тромбоцитопения 4 ст. – соотв. 2 (12%), 1 (6%) и 2 (12%) случая [Nakanishi S., Masato M., Hiroshi M. et al., 2004].

- **M-VEС** {*метотрексат* (30 мг/м² в/в в 1, 15 и 22 дни) + *винбластин* (3 мг/м² в/в во 2, 15 и 22 дни) + *эпирубицин* (50 мг/м² в/в во 2 день) + *цисплатин* (70 мг/м² в/в капельно во 2 день); периодичность циклов – 5 недель}.
- **TR-HDF** {*паклитаксел* (70 мг/м² в/в 1-часовая инфузия в 1 и 8 дни) + *цисплатин* (35 мг/м² в/в 24-часовая инфузия во 2 и 9 дни) + *фторурацил* и *кальция фолинат* (соотв. 2000 мг/м² и 300 мг/м² в/в 24-часовая инфузия во 2 и 9 дни) с периодичностью циклов в 21 день}, в группе 2 больных = 2 полные Рм после 4-6 циклов. Токсичности 3-4 ст. не отмечалось. Пациенты находятся в состоянии полной Рм в течение 1 и 2 лет [Chia-chi Lin, Chin-hung Hsu, Yeong-shiau Pu, 2006].
- *Гемцитабин* (800 мг/м² в 1 и 8 дни) + *паклитаксел* (200 мг/м² в 1 день) + *карбоплатин* (AUC 5 в 1 день) циклами по 3 недели = 58% Рм [Vaishampayan U., Smith D., Redman B. et al., 1999].
- *Гемцитабин* + *цисплатин* (см. схему **GP**).
- *Доцетаксел* (75 мг/м² 1-часовая инфузия в 1 день) + *цисплатин* (75 мг/м² в/в капельно в 1 день) циклами по 3 недели.
- *Карбоплатин* (AUC 5 капельно в 1 день) + *метотрексат* (40 мг/м² в/в в 1 и 8 дни) + *винбластин* (4 мг/м² в/в в 1 и 8 дни) циклами по 4 недели.
- *Паклитаксел* (135 мг/м²) + *карбоплатин* (AUC 2) еженедельно в течение 6 недель циклами по 8 недель в группе 33 больных распространенным раком уротелия = 3 полные Рм (9%) + 5 частичных Рм (15%) + 9 стабилизаций (27%); медиана продолжительности Рм – 13 мес, медиана ПЖ – 10,3 мес. Токсичность 3-4 ст.: астения – 46%, нейтропения – 36%, тромбоэмболии – 12%, диарея, тошнота и рвота – по 9%, гипергликемия – 7% и нейропатия – 6%. Ввиду высокой токсичности предлагается укорочение длительности циклов до 3-4 недель или редуцирование доз [Friedland D.M., Dakhil S., Hollen C. et al., 2004].
- *Паклитаксел* (175 мг/м² 3-часовая инфузия в 1 день) + *цисплатин* (75 мг/м² в/в капельно в 1 день) циклами по 3 недели.

См. также рак мочевого пузыря, рак уретры

РАК ФАТЕРОВА СОСОЧКА

По своей гистологической структуре рак фатерова сосочка, как правило, представляет собой аденокарциному. В отличие от рака головки поджелудочной железы эта опухоль чаще протекает без выраженного болевого синдрома и позже метастазирует в другие органы. В лечении рака фатерова сосочка используют схемы ХТ, применяемые в терапии рака поджелудочной железы (см.).

РАК ЧЕРВЕОБРАЗНОГО ОТРОСТКА

С.А. Проценко, Д.Х. Латипова, М.А. Бланк, О.А. Бланк

Рак червеобразного отростка чаще всего является карциноидной опухолью (см. Карциноиды) и реже – аденокарциномой червеобразного отростка. Примерно половина таких аденокарцином являются слизеобразующими. Вследствие накопления слизи в просвете отростка образуется мукоцеле, представляющее собой ретенционную кисту, заполненную густой слизеподобной массой. Как мукоцеле,

так и слизеобразующая аденокарцинома червеобразного отростка, в случае попадания содержимого в брюшную полость, могут привести к имплантации в серозные оболочки содержащихся в слизи клеток и к развитию псевдомиксомы брюшной полости (см.).

Рак червеобразного отростка метастазирует в регионарные лимфатические узлы, возможно метастазирование в печень, большой сальник, надпочечники, яичники. Карциноматоз брюшины приводит к развитию псевдомиксомы брюшной полости.

Лечение рака червеобразного отростка заключается в правосторонней гемиколонэктомии, внутриполостной ЛТ (радиоактивными изотопами золота или платины). При карциноматозе брюшины проводят циторедуктивные операции и внутриперитонеальную гипертермическую ХТ.

При диссеминации рака червеобразного отростка применяют системную ХТ с использованием фторурацила с *кальцием фолинатом, капецитабина, оксалиплатина, иринотекана, интерферона.*

Интерферон альфа (5 млн МЕ п/к в неделю, 3 раза) [Oberg K., Eriksson B., 1991].

РАК ШЕЙКИ МАТКИ

А.Ф. Урманчеева, Е.А. Ульрих, А.Г. Кудайбергенова

Рак шейки матки представляет собой актуальную проблему не только с онкологической с точки зрения (третий по частоте в онкогинекологии в развитых странах и первый в развивающихся), но с социально-экономической точки зрения. Повсеместное введение скрининговых программ молодых женщин, оснащение цитологических лабораторий под скрининг рака шейки матки, глубокое понимание роли вируса папилломы человека и разработка алгоритмов ПЦР тестирования HPV для групп высокого риска позволили значительно снизить частоты встречаемости распространенных форм рака шейки матки в развитых странах, а внедрение вакцинации в настоящее время позволяет говорить о наступлении эры так называемого «поствакцинального рака шейки матки», структура заболеваемости, распределения гистологических типов и смертности которого иная, чем в странах, где нет национальных программ вакцинирования и скрининга рака шейки матки.

Рак шейки матки (РШМ) по своей гистологической структуре в 90% случаев представляет собой плоскоклеточный рак, в 10% случаев – аденокарциному. Очень редко встречаются аденоэпидермоидный и мелкоклеточный рак, описаны первичные саркомы и злокачественные лимфомы шейки матки.

Таблица - Классификация ВОЗ, 2014

Код	Диагноз
8013	Крупноклеточная нейроэндокринная карцинома
8015	Карцинома из стекловидных клеток
8020	Недифференцированный рак
8041	Мелкоклеточная нейроэндокринная карцинома
8051	Плоскоклеточный рак, бородавчатый
8051	Плоскоклеточный рак, веррукозный
8052	Плоскоклеточный рак, папиллярный
8070	Плоскоклеточный рак, неспецифизированный
8071	Плоскоклеточный рак, с ороговением
8072	Плоскоклеточный рак, без ороговения
8082	Плоскоклеточный рак, лимфоэпителиоподобный

8083	Плоскоклеточный рак, базалоидный
8398	Аденоидный базальноклеточный рак
8120	Плоскоклеточный рак, плоско-переходноклеточный
8140	Аденокарцинома
8140	Эндоцервикальная аденокарцинома обычного типа
8144	Муцинозная карцинома кишечного типа
8200	Аденокистозный рак
8240	Карциноидная опухоль
8249	Атипическая карциноидная опухоль
8263	Виллогландулярная карцинома
8310	Светлоклеточный рак
8380	Эндомиоидная карцинома
8441	Серозная карцинома
8480	Муцинозная карцинома, неспецифизированная
8482	Муцинозная карцинома, желудочного типа
8490	Муцинозная карцинома, перстневидноклеточная
8560	Аденосквамозная карцинома
8574	Аденокарцинома, смешанная с нейроэндокринной карциномой
8720	Злокачественная меланома
8805	Недифференцированная эндоцервикальная саркома
8850	Липосаркома
8890	Лейомиосаркома
8910	Рабдомиосаркома
8933	Аденосаркома
8980	Карциносаркома
9110	Мезонефральная карцинома
9120	Ангиосаркома
9364	Саркома Юинга
9540	Злокачественная опухоль оболочек периферических нервов
9581	Альвеолярная мягкотканная саркома

Таблица - Стадирование AJCC 8th и FIGO

Категория Т	Стадирование FIGO	Критерии
Tx		Первичную опухоль невозможно оценить.
T0		Нет признаков первичной опухоли
T1	I	Церкальная карцинома ограничена маткой (распространение опухоли в тело матки игнорируются)
T1a	Ia	Инвазивная карцинома диагностируется только микроскопически. Стромальная инвазия с максимальной глубиной инвазии 5,0 мм измеряется от основания эпителиального пласта, горизонтальное распространение не более 7мм. Вовлечение сосудов, венозных или лимфатических не изменяет классификацию в категории Т.
T1a1	Ia1	Стромальная инвазия 3,0 мм или меньше, горизонтальное распространение 7,0 мм или меньше
T1a2	Ia2	Стромальная инвазия 3,0-5,0 мм или меньше, горизонтальное распространение 7,0 мм или меньше
T1b	Ib	Клинически определяемая опухоль, ограниченная шейкой матки, либо опухоль по гистологическим критериям превышает требования T1a2/ IaII. Включены все макроскопически определяемые опухоли, даже поверхностные

Категория Т	Стадирование FIGO	Критерии
T1b1	Ib1	Клинически определяемая опухоль менее 4 см в наибольшем измерении
T1b2	Ib2	Клинически определяемая опухоль более 4 см в наибольшем измерении
T2	II	Цервикальная карцинома, с распространением в тело матки, но без инвазии стенок таза, с распространением в нижнюю треть влагалища
T2a	IIa	Опухоль без инвазии в параметрий
T2a1	IIa1	Клинически определяемая опухоль менее 4 см в наибольшем измерении
T2a2	IIa2	Клинически определяемая опухоль более 4 см в наибольшем измерении
T2b	Iib	Опухоль распространяется в параметрий
T3	III	Опухоль распространяется на боковую стенку таза и/или в нижнюю треть влагалища и/или является причиной гидронефроза или нефункционирующей почки
T3a	IIIa	Опухоль распространяется в нижнюю треть влагалища, но не вовлекает боковую стенку таза
T3b	IIIb	Опухоль распространяется на боковую стенку таза и/или является причиной гидронефроза или нефункционирующей почки
T4	IV	Опухоль распространяется в слизистую мочевого пузыря или прямой кишки и/или за пределы таза (буллезная эдема недостаточный критерий для классификации опухоли в категории T4)

Основные методы лечения рака шейки матки – хирургический и химиолучевой или их комбинации [Colombo N., Carinelli S., Colombo A, 2012].

Химиолучевая терапия

Цисплатин 40 мг/м² (максимальная доза 70 мг) в/в еженедельно №6 во время проведения сочетанной ЛТ по радикальной программе [Moore K.N. et al., 2007; Rose P.G. et al., 1999].

Неoadьювантная ХТ до лучевой терапии не рекомендуется.

Неoadьювантная ХТ до операции при местнораспространенном процессе IB2-IIIА/В может быть:

Паклитаксел (175 мг/м² в/в) + *цисплатин* (75 мг/м²) каждые 3 недели N=2-3 или *цисплатин* (50 мг/м² в/в в 1-й день) + *гемцитабин* (1000 мг/м² в 1 и 8 дни) каждые 3 недели [Rose P.G. et al., 1999].

МХТ *цисплатином* (75 -100 мг/м² в/в каждые 3 недели N=2-3 [Rose P.G. et al., 1999].

Адьювантная ЛТ после радикальной операции назначается при глубокой инвазии опухоли в строму (более одной трети), больших размерах опухоли (более 4 см), при лимфоваскулярной инвазии.

Адьювантная химиолучевая терапия после радикальной операции показана при метастазах в л/узлах, опухоли в краях резекции (*цисплатин* 40 мг/м² в/в 1 раз в неделю 6 раз на фоне ЛТ) [Moore K.N. et al., 2007; Rose P.G. et al., 1999].

Полихимиотерапия метастатического рака шейки матки

- *Паклитаксел* (175 мг/м² в/в) + *цисплатин* (75 мг/м² в/в) в 1 день каждые 3 недели [Rose P.G. et al., 1999].

- *Паклитаксел* (175 мг/м² в/в) + *карбоплатин* (AUC 5-6 в/в) в 1 день каждые 3 недели [Monk B.J. et al., 2009].
- *Цисплатин* (50 мг/м² в/в в 1 день) + *гемцитабин* (1000 мг/м² в 1 и 8 дни) каждые 3 недели [Monk B.J. et al., 2009; Dueñas-González A. Et al., 2011].
- *Цисплатин* (50 мг/м² в/в в 1 день) + *топотекан* (0,75 мг/м² в 1, 2, 3 дни) каждые 4 недели [Long H.J. et al., 2005].
- *Цисплатин* (40 мг/м² в/в в 1 день) + *иринотекан* (60 мг/м² в 1, 8, 15 дни с каждые 4 недели. Возможно добавление таргетного препарата *бевацизумаба* (15 мг/кг с интервалом 3 недели) вместе с ХТ [Maki Matoda MD. Et al., 2013].

Монохимиотерапия метастатического рака шейки матки

- *Цисплатин* 50 мг/м² в/в в 1 день каждые 3 недели.
- *Карбоплатин* AUC 5 в/в в 1 день каждые 3 недели.
- *Паклитаксел* 175 мг/м² в/в в 1 день каждые 3 недели.
- *Доцетаксел* 75 мг/м² в/в в 1 день каждые 3 недели.
- *Гемцитабин* 1000 мг/м² в/в 1, 8, 15 дни каждые 4 недели.
- *Митомидин* 7,5 мг/м² в/в в 1 день с интервалом 6 недели.
- *Топотекан* 1,5 мг/м² в/в в 1-5 дни каждые 3 недели.
- *Иринотекан* 125 мг/м² в/в 1,8,15 дни каждые 3 недели.
- *Капецитабин* 2500 мг/м² внутрь в 1- 14 дни каждые 3 недели.
- Возможно добавление таргетного препарата *бевацизумаба* (15 мг/кг один раз в 3 недели) вместе с ХТ [Colombo N. , 2012; NCCN Clinical Practice Guidelines in Oncology (NCCN Guidelines®) Cervical cancer. Version 1.2016; Tao X. et al. , 2008; Pectasides D. et al., 2008; Long H.J. et al., 2005].

РАК ЩИТОВИДНОЙ ЖЕЛЕЗЫ

М.А. Осипов, М.А. Бланк, О.А. Бланк, Э.Л. Нейштадт

Выделяют 4 наиболее распространенных гистологических типа рака щитовидной железы (РЩЖ):

- папиллярная карцинома (в т.ч. фолликулярный вариант),
- фолликулярная карцинома,
- медуллярная карцинома,
- недифференцированная (анapластическая карцинома).

Папиллярная и фолликулярная карцинома относятся к медленно растущим дифференцированным опухолям, на их долю приходится 75% заболеваний раком щитовидной железы. Медуллярный и анапластический РЩЖ являются быстро растущими низкодифференцированными опухолями. Медуллярный рак щитовидной железы (см.) характеризуется избыточной продукцией кальцитонина, являющегося маркером медуллярного РЩЖ, концентрация которого в крови может достигать 100 нг/л.

Лечение рака щитовидной железы

В лечении рака щитовидной железы используют хирургические методы, радиоiodтерапию, дистанционную ЛТ (очень редко). Чувствительность к ХТ невысока.

¹³¹I = не вызывает вторичных злокачественных опухолей, в т.ч. лейкозов [Cantrell J., Schein P.S., 1982].

Чрескожное обкалывание опухоли 95% этанолом под местной анестезией и под контролем УЗИ у двух больных папиллярным раком щитовидной железы =

значительный регресс опухоли после 13 процедур у 1 пациента и 22 процедур – у другого; уровень тиреоглобулина в сыворотке снизился в несколько раз. В течение 15 и 30 мес рост опухоли не возобновляется. Осложнения: умеренная дисфагия [Nagasava M. et al., 2000].

Таргетная терапия рака щитовидной железы

Таргетная терапия мультикиназными ингибиторами показана пациентам с дифференцированным раком щитовидной железы (папиллярный, фолликулярный) при прогрессировании после радиоiodтерапии и первой линии ХТ. Используются *ленватиниб*, *сорафениб*.

Ленватиниб (24 мг в день длительно до прогрессирования или непереносимой токсичности) = 6,7% Рм, медиана времени до прогрессирования – 18,3 мес [Yeung K., Cohen E., 2015].

Сорафениб (400 мг x 2 раза в день длительно до прогрессирования или непереносимой токсичности) = 8,5% Рм, медиана времени до прогрессирования – 10,8 мес [Keefe S. Et al., 2011].

Схемы ПХТ рака щитовидной железы:

- **AB** {доксорубицин (50-60 мг/м² в/в в 1 день) + блеомицин (30 мг/м² в/в в 1-3 дни) циклами по 3 недели}.
- **ABV** {доксорубицин (70 мг/м² в/в в 1 день) + блеомицин (15 мг/м² в/в в 1-5 дни) + винкристин (1,4 мг/м² в/в в 1 и 8 дни) циклами по 3 недели}.
- Винкристин (1,4 мг/м² в/в в 1 день) + доксорубицин (60 мг/м² в/в в 1 день) + циклофосфамид (1000 мг/м² в/в в 1 день) циклами по 3-4 недели.
- Дакарбазин (200 мг/м² в/в в 1, 2 и 3 дни) + этирубицин (25 мг/м² в/в в 1, 2 и 3 дни) + фторурацил (250 мг/м² в 1, 2 и 3 дни) циклами по 3 недели.
- Доксорубицин (60 мг/м² в/в в 1 день) + блеомицин (30 мг/м² в/в или в/м в 1 день); циклами по 4 недели.
- Доксорубицин (30 мг/м²) + блеомицин (30 мг/м²) = уменьшение выраженности болевого синдрома, частичный регресс первичной опухоли, метастазов в легкие и печень, увеличение ПЖ, хорошая переносимость [Коренев С.В., Соловьев И., Тугай В.В., Прошин Д., 2003].
- Доксорубицин (70 мг/м² в/в в 1 день) + блеомицин (15 мг/м² в/в в 1-5 дни) + винкристин (1,4 мг/м² в/в в 1 и 8 дни) циклами по 3 недели.
- Доксорубицин (60 мг/м² в/в в 1 день) + блеомицин (15 мг/м² в/в в 1-4 дни) + цисплатин (100 мг/м² в/в в 4 день) циклами по 3 недели.
- Доксорубицин (60 мг/м² в/в в 1 день) + блеомицин (15 мг/м² в/в в 1-4 дни) + цисплатин (100 мг/м² в/в в 4 день) + преднизолон (1 мг/кг внутрь в 1-5 дни) циклами по 3 недели.
- Доксорубицин (60 мг/м² в/в в 1 день) + винкристин (1 мг/м² в/в в 1 день) + блеомицин (30 мг/м² в/в в 1 день) циклами по 3 недели.
- Доксорубицин (60 мг/м² в/в в 1 день) + винкристин (1 мг/м² в/в в 1 день) + циклофосфамид (1000 мг/м² в/в в 1 день) циклами по 3-4 недели.
- Доксорубицин (75 мг/м² в/в в 1 день) + цисплатин (40 мг/м² в/в в 1 день) циклами по 3 недели.
- Паклитаксел (200 мг/м² в 1 день) + карбоплатин (AUC 6 в 1 день) [Sosa J. Et al., 2014].

МХТ рака щитовидной железы:

- Доксорубицин (60 мг/м² в/в 1 раз в 3 недели)
- Доксорубицин (20 мг/м² еженедельно) [Smallridge R. et al., 2012].
- Паклитаксел (60-90 мг/м² еженедельно) [Higashiyama T. Et al., 2010].

РАК ЭНДОМЕТРИЯ

См. Рак тела матки

РАК ЯИЧКА

См. Опухоли яичка.

РАК ЯИЧНИКА

А.Ф. Урманчеева, Е.А. Ульрих, И.В. Берлиев

Наиболее часто встречающиеся злокачественные эпителиальные опухоли яичника подразделяются на серозную карциному, муцинозную карциному, эндометриоидную карциному, светлоклеточную карциному, серо-муцинозную и недифференцированную карциному, опухоль Бреннера.

Стадирование рака яичника выполняется в настоящее время по классификации FIGO 2014 г.

Лечение рака яичника ранних стадий (IA-IC)

Хирургическое лечение заключается в двухсторонней аднексэктомии с гистерэктомией и оптимальным стадинованием (цитологическое исследование выпота, множественная биопсия брюшины, оментэктомия на уровне поперечноободочной кишки, аппендэктомия при муцинозном гистотипе, удаление увеличенных забрюшинных л/узлов. Значение системной тазовой и парааортальной лимфодиссекции остается неясной. По согласованию с молодой пациенткой для сохранения фертильности при поражении одного яичника возможна односторонняя аднексэктомия с оптимальным стадированием (при IA и IC G1/2).

Адювантная ХТ назначается после операций с субоптимальным стадированием и после операций с оптимальным стадированием, но при опухолях с высоким риском рецидива (стадии IB-IC G2/3 или IC светлоклеточный гистотип) [Trimbos J.B., et al., 2003].

Схемы адьювантной ХТ рака яичника

МХТ *карбоплатином* (AUC 5-6) или ПХТ: *карбоплатин* (AUC 5 в/в) + *паклитаксел* (175 мг/м² в/в) 5-6 циклов каждые 3 нед.

Лечение распространенного рака яичника (II-IV стадий)

Лечение включает хирургический и лекарственный компоненты.

Хирургическое лечение направлено на полное удаление всех видимых макроскопических опухолевых узлов. Оптимальной циторедукцией считается, когда нет остаточной опухоли.

Преимущественно выполняется первичная циторедукция с последующей ХТ.

При плохом соматическом статусе больной или значительной диссеминации опухоли и полисерозитах назначается неоадьювантная ХТ: *карбоплатин* (AUC5 в/в) + *паклитаксел* (175 мг/м² в/в) 3 цикла каждые 3 недели [Vergote I. Et al, 2010; Ledermann J. A., et al; 2013].

Схемы химиотерапия первой линии рака яичника

- *Карбоплатин* (AUC 5= 6 в/в каждые 3-4 недели, 6 циклов)
- *Топотекан* (1,5 мг/м² в/в 10- или 30-минутные инфузии в 1-5 дни циклами каждые 3 недели)

- **СС** {*карбоплатин* (AUC5 в/в) + *циклофосфамид* (600 мг/м² в/в) каждые 3 недели}, 6 циклов
- **СР** {*циклофосфамид* (600 мг/м² в/в) + *цисплатин* (75 мг/м² в/в) каждые 3 недели}, 6 циклов
- **САР** {*циклофосфамид* (500 мг/м² в/в) + *доксорубицин* (50 мг/м² в/в) + *цисплатин* (50 мг/м² в/в) каждые 3 недели}, 6 циклов
- **РС** {*паклитаксел* (175 мг/м² в/в) + *карбоплатин* (AUC 5 в/в) каждые 3 недели}, 6 циклов. При аллергии на паклитаксел возможна замена доцетакселом (60 мг/м² в/в) или пегилированным липосомным доксорубицином (30 мг/м² в/в).
- **РР** {*паклитаксел* (175 мг/м² в/в) + *цисплатин* (75 мг/м² в/в) 6 циклов каждые 3 недели}.

Таргетная терапия

Больным с плохим прогнозом (IV стадии и после субоптимальных операций) рекомендуется добавление *бевацизумаба* (7,5 мг/кг или 15 мг/кг в/в каждые 3 недели во время ХТ и далее в течение 12 мес) к ХТ по схеме РС [Oza A.M., Cook A.D., Pfisterer J. Et al., 2015].

Лечение рецидивов рака яичника

Хирургическое лечение рецидивов рака яичника остается спорным. Возможны операции при поздних (более 12 мес.) локальных рецидивах с выполнением оптимальной циторедукции [Harter P., et al., 2015].

Все рецидивы подразделяют на платинорефрактерные (прогрессирование во время ХТ или через 4 недели после последнего цикла первой линии), платино-резистентные (прогрессирование в течение 6 мес после последнего цикла первой линии), потенциально платиночувствительные (прогрессирование в интервале 6-12 мес. После последнего цикла первой линии), платиночувствительные (прогрессирование через 12 мес после последнего цикла первой линии) [Ledermann J. A., et al; 2013].

Платинорефрактерные/резистентные рецидивы рака яичника

ХТ платинорефрактерных/резистентных рецидивов

Назначается МХТ неплатиновыми препаратами:

- *Алтреамин* (260 мг/м² внутрь 14 дней, каждые 4 недели)
- *Винорелбин* (25 мг/м² в/в в 1 и 8 дни каждые 3 недели)
- *Гемцитабин* (800 мг/м² в/в в 1, 8, 15 дни каждые 4 недели)
- *Гемцитабин* (1000 мг/м² в/в 30-минутная инфузия в 1 и 8 и 15 дни циклами . 4 недели) в сравнении с *пегилированным липосомальным доксорубицином** (40 мг/м² 1 раз в 4 недели) = соотв. 29% и 16% Рм [Ferrandina G., Lorusso D., Pignata S, et al., 2008].
- *Пегилированный липосомальный доксорубицин** (40-50 мг/м² в/в каждые 4 недели).
- *Топотекан* (1,5 мг/м² в/в в 1-5 дни каждые 3 недели).
- *Паклитаксел* (175 мг/м² в/в в 1 день каждые 3 недель или 80 мг/м² один раз в неделю).
- *Этопозид* (50 мг/м²/сутки внутрь в 1- 21 день каждые 4 недели).
- Метрономная терапия: *метотрексат* (2,5 мг внутрь 2 дня подряд в неделю) + *циклофосфамид* (50 мг внутрь ежедневно).

ГТ платинорефрактерных/резистентных рецидивов рака яичника

Тамоксифен (40 мг в сутки внутрь), *летрозол* (2,5 мг в сутки внутрь), *мегестрол ацетат* (160 мг в сутки внутрь).

Платиночувствительные рецидивы

Назначается комбинация платиновых препаратов с неплатиновыми.

Схемы ПХТ платиночувствительных рецидивов рака яичника

- **САР** {*циклофосфамид* (500 мг/м² в/в) + *доксорубицин* (50 мг/м² в/в) + *цисплатин* (950 мг/м² в/в) в 1 день каждые 3 нед}
- **СС** { *карбоплатин* (AUC 5 в/в) + *циклофосфамид* (600 мг/м² в/в) в 1 день каждые 3 недели}.
- **СР** {*циклофосфамид* (600 мг/м² в/в) + *цисплатин* (75 мг/м² в/в) в 1 день каждые 3 недели}.
- **ДС** {*доцетаксел* (60 мг/м² в/в) + *карбоплатин* (AUC5 в/в) в 1 день каждые 3 недели}.
- **ДоС** {*пегилированный липосомальный доксорубицин** (30 мг/м² в/в) + *карбоплатин* (AUC5 в/в) в 1 день каждые 3 недели}.
- **ГС** {*гемцитабин* (1000 мг/м² в/в 1, 8 дни) + *карбоплатин* (AUC5 в/в в 1 день) циклами по 3 недели}.
- **ГР** {*гемцитабин* (800 мг/м² в/в 1 и 8 дни) + *цисплатин* (75 мг/м² в/в 1 день) циклами каждые 3 недели}.
- **РС** {*паклитаксел* (175 мг/м² в/в) + *карбоплатин* (AUC5 в/в) в 1 день каждые 3 недели}.
- **РР** {*паклитаксел* (175 мг/м² в/в) + *цисплатин* (75 мг/м² в/в) в 1 день каждые 3 недели}.

При **муцинозных и светлоклеточных** карциномах, учитывая низкую эффективность ХТ, могут быть использованы следующие схемы:

Иринотекан (60 мг/м² в 1, 8, 15 дни) + *цисплатин* (60 мг/м² в 1 день) циклами каждые 4 недели.

Оксалиплатин (130 мг/м² в 1 день) + *капецитабин* (2000 мг/м² в 1-14 дни) циклами каждые 3 недели.

Иринотекан (140 мг/м²) + *митомицин* (7 мг/м²) в 1 день каждые 3 недели.

Поддерживающая терапия при рецидивах рака яичников

При платинорефрактерных/резистентных и платиночувствительных рецидивах:

- *Бевацизумаб* (7,5 мг/кг или 15 мг/кг в/в каждые 3 недели) во время ХТ и далее в поддерживающем режиме каждые 3 недели [Pujade-Lauraine E., et al. 2014; Aghajanian C, et al., 2015].
- *Олапариб* (400 мг x 2 раза в день ежедневно) при платиночувствительных рецидивах высококачественного (High Grade) серозного рака яичников с герминальной или соматической мутацией BRCA1 или BRCA2 и объективным эффектом после последней платиносодержащей ХТ. Прием *олапариба* должен быть начат в течение 8 недель после окончания ХТ [Ledermann J., Harter P., Gourley C. Et al., 2016].

Интраперитонеальная химиотерапия

Паклитаксел (135 мг/м² в/в 24-часовая инфузия в 1 день) + *паклитаксел* (60 мг/м² в/б в 8 день) + *цисплатин* (100 мг/м² в/б во 2 день) до 6 циклов каждые 3 недели [Armstrong D.K., Bundy B., Wenzel L. et al., 2006].

РЕТИНОБЛАСТОМА

С.А. Кулева, М.А. Бланк, О.А. Бланк, Э.Л. Нейштадт

Ретинобластома – наиболее распространенная злокачественная опухоль в детской офтальмологии, встречается с частотой 1 на 20000 новорожденных. В 25% случаев опухоль поражает оба глаза (билатеральная ретинобластома). Заболевание в большинстве случаев диагностируется в возрасте до 2 лет и только 8% – после 5 лет. Генетическое исследование обнаруживает мутации обеих копий или потерю аллеля гена RB1 – гена супрессора, расположенного в области q14 плеча хромосомы 13. Ретинобластома развивается у 80-90% носителей наследственного хромосомного дефекта, являясь подтверждением модели Кнудсона, согласно которой наследственные опухоли возникают при наличии герминативной мутации в одном аллеле при условии соматической мутации в другом аллеле, а ненаследственный рак развивается при условии двух соматических мутаций.

Ретинобластома хорошо поддается современному лечению. Основная причина смертности в первую декаду жизни – развитие интракраниальной опухоли (пинеалобластомы – см.), синхронно или метастазно. Синдром билатеральной ретинобластомы в сочетании с первичной интракраниальной примитивной нейроэктодермальной опухолью (обычно с пинеалобластомой, реже с опухолью в области супраселлюлярной цистерны) обозначают термином «трилатеральная ретинобластома».

Лечение ретинобластомы: см. опухоли глаз

САРКОМА КАПОШИ

Л.В. Филатова, А.С. Артемьева, М.А. Бланк, О.А. Бланк, Э.Л. Нейштадт

Саркома Капоши – местноагрессивная эндотелиальная опухоль или опухолеподобное образование, которое обычно представлено множественными пятнами, бляшками или узлами на коже, но также может вовлекать различные слизистые оболочки, лимфатические узлы и внутренние органы. Саркома Капоши ассоциирована с инфекцией вирусом герпеса 8 типа (human herpes virus – HHV8) и в большинстве случаев представляет из себя вирус-индуцированную пролиферацию сосудов. В этиологии саркомы Капоши играет роль вирус герпеса человека 8 типа, получивший название «герпесвирус, ассоциированный с саркомой Капоши». В патогенезе решающее значение имеет нарушение систем клеточного и гуморального иммунитета. Различают идиопатический (классический) тип саркомы Капоши и иммуносупрессивный тип. Саркома Капоши проявляется в локализованном или распространенном процессе и протекает в острой, подострой или хронической форме.

Первичные высыпания саркомы Капоши идиопатического типа обычно локализируются в области стоп и голеней в виде неправильной формы ангиоматозных пятен красно-фиолетового или красно-коричневого цвета и в виде папул, превращающихся в бляшки и узлы. На поверхности очагов появляются телеангиоэктазии, геморрагии, гиперкератозы, участки рубцовой атрофии. Кожа в области очагов уплотнена, отечна, синюшна. Нередко развивается слоновость. Очаги поражения симметричны. Болезненность появляется лишь при изъязвлении. Вовлечение ЛУ носит характер реактивного воспаления. Поражение слизистых оболочек и висцеральных органов происходит обычно лишь в терминальной стадии.

Иммуносупрессивный тип саркомы Капоши характеризуется более агрессивным течением заболевания. Ограниченные вначале кожные очаги распростра-

няются, происходит поражение внутренних органов. Снижение дозы или отмена иммуносупрессивных препаратов часто приводит к регрессу опухоли.

В лечении локализованной саркомы Капоши используют ЛТ (РОД 2-3 Гр, СОД 30-40 Гр), криотерапию [Zimmerman E., Crawford P., 2012], инъекции интерферона- α .

Схемы ПХТ саркомы Капоши:

- **ABV** (стандарт ХТ саркомы Капоши); **AD**; **AM**; **BVc**.
- **ABV** {доксорубицин (40 мг/м² в 1 день) + винбластин (6 мг/м² в 1 день) + блеомицин (15 мг в 1 день); периодичность циклов – 4 недели} = 88% Рм продолжительностью до 8 мес; переносимость хорошая [De Mario M., Liebowitz D.N., 1999].
- *Простидия хлорид* (100 мг в/м ежедневно, или 200 мг через день, на курс – 5-6 гр) + *интерферон альфа-2b* (3 млн. МЕ в ректальных суппозиториях, на курс – 90 млн. МЕ).

Монотерапия саркомы Капоши

- *Винбластин* (0,1 мг/кг 1 раз в неделю длительно) = 26% Рм.
- *Винкристин* (1 мг/м² в/в 1 раз в неделю) = 61% Рм.
- *Винкристин* (0,25-0,5 мг интратуморально) = полный регресс поражений кожи.
- *Блеомицин* (15 мг в/в или в/м 3 раза в неделю или 30 мг 1 раз в неделю, суммарно до 300 мг) = 77% Рм.
- *Гемцитабин* = полная Рм у 1 и частичная Рм у 10 из 11 больных агрессивной формой саркомы Капоши [Brambilla L. et al., 2001].
- *Пегилированный липосомальный доксорубицин** (20 мг/м² в/в 30-минутная инфузия 1 раз в 3 недели) = 45-60% Рм [Di Trolío R., Di Lorenzo G., Delfino M., De Placido S., 2006].
- *Доксорубицин* (50-60 мг/м² 1 раз в 3 недели или 30 мг/м²/день в 1-3 дни 1 раз в 3 недели) = 48% Рм.
- *Иматиниб* (400 мг внутрь до наступления эффекта) = клинический и гистологический регресс кожных очагов у 5 из 10 пациентов с саркомой Капоши [Koon H.B., Bublely G.J., Pantanowitz L. et al., 2005].
- *Интерферон α -2b* (9-36 млн. МЕ п/к ежедневно в течение 2-4 мес) = 40% Рм.
- *Интерферон- α 2a* (3-6 млн. МЕ п/к или в/м 3 раза в неделю). Вероятность ответа коррелирует с уровнем лимфоцитов CD4.
- *Интерферон* также применяется в сочетании с антиретровирусной терапией (*зидовудином*).
- *Интерлейкин-12* = 71% Рм [Little R.F., Pluda J.M., Wyvill K.M. et al., 2006].
- *Паклитаксел* (175 мг/м² 3-часовая инфузия 1 раз в 3 недели) = Рм у 10 из 20 больных (50%) [Saville M.W., Lietzan J., Wilson W. Et al., 1994].
- *Паклитаксел* (100 мг/м² 1 раз в 2 недели) = Рм у 53,3% из 34 больных [Gill P.S., Tulpule A., Reynolds T. Et al., 1996].
- *Паклитаксел* (20 мг/м² в/в 3-часовая инфузия 1 раз в неделю); щадящий режим = Рм у 4 из 4 больных [Mega A., Akhtar M.S., Safran H. Et al., 1996]. Применение паклитаксела эффективно в терапии второй линии.
- *Простидия хлорид* (100-400 мг в/в или в/м через день или 2 раза в неделю; суммарная доза до 6000 мг).
- *Ретиноиды (изотретиноин или третиноин)* = невысокая эффективность при саркоме Капоши [Aboulafia D.M., Norris D., Henry D. Et al., 2003].
- *Этопозид* (100 мг/м² в/в в 1-5 дни) = 74% [Brambilla L., Labianca R., Boneschi V. Et al., 1994]. Гипертермическая перфузия (40°C) пораженной конечности с фактором некроза опухоли-альфа (ФНО- α) и мелфаланом в течение 90 минут.

- *Бевацизумаб* = 31% Рм у ВИЧ-инфицированных пациентов с прогрессированием саркомы Капоши [Uldrick T.S., Wyvill K.M., Kumar P. et al., 2012]. Продолжается изучение комбинации бевацизумаба с *пегилированным липосомальным доксорубицином*.

САРКОМА МАТКИ

А.Ф. Урманчеева, Е.А. Ульрих, А.Г. Кудайбергенова

Саркомы матки являются редкими злокачественными опухолями репродуктивной системы, составляя около 10% опухолей матки (по AJCC 8th) и 7% сарком мягких тканей. Опухоли характеризуются агрессивным клиническим поведением с высокой частотой местных и еще более дистанционных рецидивов.

Морфологически опухоли бывают гомологичными, гетерологичными, чистыми и смешанными, наиболее часто представлены лейомиосаркомами (40%), эндометриальными стромальными саркомами.

Таблица - Классификация ВОЗ, 2014

Код	Диагноз
8714	Периваскулярная эпителиодноклеточная опухоль
8805	Недифференцированная саркома матки
8890	Лейомиосаркома
8891	Эпителиодная лейомиосаркома
8896	Миксоидная лейомиосаркома
8930	Эндометриальная стромальная опухоль высокой степени злокачественности
8931	Эндометриальная стромальная опухоль низкой степени злокачественности
8933	Аденосаркома

Категория T	Стадирование FIGO	Критерии
Tx		Первичную опухоль невозможно оценить.
T0		Нет признаков первичной опухоли
T1	I	Опухоль ограничена телом матки
T1a	Ia	Опухоль менее 5см в наибольшем измерении
T1b	Ib	Опухоль более 5см в наибольшем измерении
T2	II	Опухоль распространяется за пределы тела матки в тазовую клетчатку
T2a	IIa	Опухоль распространяется за пределы тела матки, в придатки
T2b	IIb	Опухоль распространяется за пределы тела матки, в другие тазовые органы
T3	III	Опухоль инфильтрирует абдоминальные ткани
T3a	IIIa	Опухоль инфильтрирует абдоминальные ткани, одна локализация инфильтрата
T3b	IIIb	Опухоль инфильтрирует абдоминальные ткани, более одной локализации инфильтратов
T4	IV	Опухоль инвазирует прямую кишку или мочевого пузыря.

Таблица - Стадирование AJCC 8th и FIGO

Тотальная гистерэктомия с аднексэктомией является стандартом хирургического лечения большинства сарком матки. Тазовая и/или парааортальная лимфаденэктомия показана при карциносаркомах.

Данные по эффективности адьювантной лучевой, химиотерапии, гормонотерапии разноречивы.

Лейомиосаркома (ЛМС) матки

ЛМС матки морфологически является чистой гомологичной саркомой. Характерно раннее гематогенное метастазирование, преимущественно в лёгкие.

Адьювантная ХТ *гемцитабином* и *доцетакселом* = 2-летняя безрецидивная выживаемость – 78%, 3-летняя – 50% (больше, чем в историческом контроле) [Hensley M.L., Wathen K., Maki R.G., et al., 2011].

Послеоперационная ЛТ снижает риск рецидивов с 16% до 2% без увеличения общей выживаемости [Samrath S., Schultheiss T.E., Ryu J.K., 2010].

В лечении распространенных форм ЛМС в 15-21% эффективны *доксорубин*, *эпирубин*, *ифосфамид*, *гемцитабин*, *дакарбазин*, *темозоломид* [Феденко А.А., Конев А.А., Горбунова В.А., 2012].

- *Эрибулин* эффективен в 32% [Schuffski P., Ray-Coquard I.L., Cioffi a. et al., 2011].
- Системное лечение. ХТ первой линии при лейомиосаркомах – МХТ *доксорубицином* (60 мг/м²) или *ифосфамидом* (1,5 г/м²) [Sutton G et al. 2005].
- *Трабектидин** (1,5 мг/м²/24 ч) является препаратом выбора второй линии ХТ с общей годичной выживаемостью 61%, в отличие от 51% при использовании комбинированной схемы ХТ [Monk B.J. et al., 2012].
- В качестве возможных вариантов комбинированных схем второй линии ХТ рассматриваются: *гемцитабин* (900 мг/м² 1 и 8 дни) + *доцетаксел* (100 мг/м² в 8 день) циклами по 3 недель либо высокодозная схема с *ифосфамидом* [Hensley M.L., Blessing Ja., Degeest K., et al., 2008; Look K.Y. et al., 2004].
- В таргетной терапии ЛМС матки *сунитиниб* был эффективен у 2 из 22 больных [Hensley M.L., Sill M.W., Scribner D.R. et al., 2009]. *Пазопаниб* в комбинации с ХТ увеличил выживаемость без прогрессирования по сравнению с одной ХТ [van der Graaf W.T., Blay J.Y., Chawla S.P., et al., 2012].

Эндометриальная стромальная саркома (ЭСС)

ЭСС морфологически является чистой гомологичной саркомой, с рецептороположительным статусом (эстрогеновые и прогестероновые рецепторы обычно позитивны). Опухоль характеризуется благоприятным течением со склонностью к развитию местных рецидивов, обычно спустя много лет после гистерэктомии (до 20 лет). Отдаленные метастазы развиваются относительно редко. 5-летняя выживаемость колеблется от 67% до почти 98%.

Адьювантное лечение не проводится.

В качестве лечения распространенных, метастатических форм эндометриальной стромальной саркомы матки рассматривается ХТ и ГТ, аналогичная проводимой при раке эндометрия (см.)

САРКОМЫ МЯГКИХ ТКАНЕЙ

См.: Опухоли мягких тканей.

САРКОМА ЮИНГА

А.И. Семенова, А.С. Артемьева, М.А. Бланк, О.А. Бланк, Э.Л. Нейштадт

Саркома Юинга – мелкокруглоклеточная саркома, демонстрирующая патогномоничные молекулярно-генетические изменения (транслокация с участием гена EWSR1 и генов транскрипционных факторов семейства ETS) и различную

степень нейроэктодермальной дифференцировки, выявляемую на светооптическом уровне, при электронной микроскопии и иммуногистохимии.

Чаще всего саркома Юинга поражает кости таза, длинные трубчатые кости и ребра.

Морфологически и биологически она идентична примитивной нейроэктодермальной опухоли (primitive neuroectodermal tumor – PNET), ранее называемой нейроэпителиомой или нейробластомой взрослых, поэтому терапевтические подходы к саркоме Юинга и PNET одинаковы. Кроме саркомы Юинга и PNET в группу опухолей Юинга входят также экстраоссальная опухоль Юинга и опухоль Аскина (PNET грудной стенки).

Операция и ЛТ позволяют достигать полную длительную ремиссию в 5% случаев.

Сочетание ЛТ, ХТ и хирургических методов обеспечивает 30-60% стойких длительных ремиссий. ХТ чаще всего проводят, чередуя комбинации **VAC** и **IE**. Лечение состоит из 3-6 циклов индукционной ХТ, последующего локального воздействия на опухоль (операция и ЛТ) и 8-10 циклов консолидирующей ХТ; общая продолжительность лечения – 8-12 мес.

МХТ саркомы Юинга:

Доксорубин, ифосфамид, циклофосфамид, цисплатин вызывают до 50% Рм.

*Аминоглутетимид** (по 60 мг внутрь 2-4 раза в день длительно) = увеличение ПЖ, улучшение качества жизни, купирование болевого синдрома, стабилизация, полная или частичный регресс опухоли и метастазов у больных саркомой Юинга с повышенным уровнем ЛДГ в сыворотке и наличием рецепторов глюкокортикоидов в цитозольной фракции опухоли [Штерн Ю.М., Грабовщиков А.Я., Христофорова Н.В., 2003].

ПХТ саркомы Юинга

Схемы ПХТ саркомы Юинга

- **SyVADIC**;
- **EVAIA**;
- **VAC**;
- чередование **VAC** с комбинацией **IE** {*ифосфамид* (1800 мг/м² в/в в 1-5 дни с *Месна*) + *этопозид* (100 мг/м² в/в в 1-5 дни)}; циклы чередуются каждые 3-4 недели в течение года;
- **VACA (VACD)**;
- **VACD IE**;
- **VAI**;
- **VAIA**;
- **VIDE**.
- **SyVADIC** (модификация с длительной инфузией *доксорубина* и *дакарбазины*) {*циклофосфамид* (600 мг/м² в/в в 1 день) + *винкристин* (1,4 мг/м², максимум – 2 мг, в/в 1 раз в неделю 6 недель, затем в 1 день каждого цикла) + *доксорубин* (60 мг/м² в/в 96-часовая инфузия, т. е. 15 мг/м²/сутки в течение 4 суток) + *дакарбазин* (1000 мг/м² в/в 96-часовая инфузия, т. е. 250 мг/м²/сутки в течение 4 суток); периодичность циклов – 3-4 недели}.
- **VAC** {*винкристин* (1,5 мг/м²) + *дактиномицин* + *циклофосфамид*} в сравнении со схемой **VACD** {*винкристин* + *дактиномицин* + *циклофосфамид* + *доксорубин*} = 5-летняя выживаемость – соотв. 24% и 60% [Burgert E.O., Nesbit M.E., Garnsey L.A. et al., 1990].

- **VAC** в чередовании со схемой **IE**: **VAC** {винкристин (1,5 мг/м² в/в в 1 день) + доксорубицин (75 мг/м² в/в в 1 день; при достижении кумулятивной дозы 375 мг/м² доксорубицин заменяют дактиномицином в дозе 1,25 мг/м²) + циклофосфамид (1200 мг/м² в/в в 1 день)}; **IE** {ифосфамид (1800 мг/м² в/в в 1-5 дни с Месна) + этопозид (100 мг/м² в/в в 1-5 дни)}. **VAC** и **IE** чередуют каждые 3-4 недели в течение года.
- **VACD IE** превосходит по эффективности **VAC** [Grier H.E., Krailo M.D., Tarbell N.J. et al., 2003].
- **Иринотекан** (10-20 мг/м²/день в/в в 1-5 и 8-12 дни) + **темозолomid** (100 мг/м²/день внутрь в 1-5 дни), медиана 5 циклов по 3 или 4 недели = полная Рм у 1 и частичные у 3 из 14 больных распространенной саркомой Юинга. Медиана продолжительности Рм – 30 недель, медиана времени до прогрессирования у всех больных – 20 недель. Токсичность 3-недельных циклов не превышала токсичности 4-недельных; миелодепрессия умеренная. Диарея 3-4 ст. отмечалась у 11% пациентов и коррелировала с дозой иринотекана [Wagner L.M., McAllister, Goldsby R.E. et al., 2007].
- **Иринотекан** (20 мг/м²/день в 1-5 дни и 8-12 дни) + **темозолomid** (20 мг/м²/день в 1-5 дни) циклами по 3 недели у больных (в возрасте от 2 до 40 лет) с рецидивной или прогрессирующей саркомой Юинга = Из 19 больных Рм у 12 из 19 больных (63%), в т. Ч. у 5 – полные Рм – у 5 больных и частичные – у 7; медиана времени до прогрессирования – 8,3 мес; побочные эффекты 3-4 ст.: диарея (в 4,5% циклов из 154), колиты (в 0,6%), нейтропения (в 12,3%), тромбоцитопения (в 10,4%), пневмониты (в 0,6%) [Casey D.A., Wexler L.H., Merchant M.S. et al., 2009].
- **Карбоплатин** (AUC 6 в/в 1-часовая инфузия в 500 мл 5% декстрозы в 1 день) + **циклофосфамид** (500 или 750 мг/м² струйно в 1 и 2 дни) + **этопозид** (120 мг/м² 2-часовая инфузия в 1 л 0,9% натрия хлорида в 1 и 2 дни) циклами по 3 недели (схема **СБЕС**) = Рм у 9 (31%) из 29 больных в возрасте от 6 до 48 лет с рефрактерными или рецидивными опухолями. Коррекция дозы вследствие гемотоксичности – 53%, мукозиты 3-4 ст. – 7%, инфекции – 39%. В дальнейшем 5 больным, введенным в Рм, и 1 пациенту с прогрессированием была проведена высокодозная ХТ с трансплантацией стволовых гемопоэтических клеток; 3 из этих больных живы без рецидивов 102, 112 и 136 мес. Все четверо больных, введенных в Рм после схемы **СБЕС** и не подвергшихся высокодозной ХТ, умерли через 8-28 мес [Whelan J.S., McTiernan A., Kakouri E. et al., 2004].

ЛТ + ПХТ (2-3-компонентная, одновременно с ЛТ) в группе 125 детей и подростков с саркомой Юинга = 59% и 38% 5- и 10-летняя выживаемость соотв.; 32% пациентов живы без рецидивов более 15 лет [Хмелевская В.Н., Кудрявцева Г.Т., 2005].

СЕМИНОМА

Различают типичную семиному, или семиному Шевассю (дисгерминома – при локализации в яичниках; герминома – при внутричерепной локализации) и сперматоцитарную семиному (семинома Масона).

См. герминогенные опухоли, опухоли яичка, дисгерминома.

ТРОФОБЛАСТИЧЕСКАЯ БОЛЕЗНЬ

С.А. Проценко, А.С. Артемьева

В понятие «трофобластическая болезнь» (ТФБ), или «гестагенные трофобластические опухоли» входят следующие заболевания:

- пузырьный занос: полный, частичный, инвазивный;
- трофобластическая опухоль плацентарного сайта (места прикрепления плаценты),
- эпителиоидная трофобластическая опухоль;
- хориокарцинома матки.

Опухоли возникают из трофобласта, следовательно, всегда связаны с беременностью. Все перечисленные типы опухолей продуцируют хорионический гонадотропин (ХГЧ). В качестве маркера трофобластической болезни используют бета-ХГЧ. Эффект терапии контролируется по снижению уровня бета-ХГЧ. Раннее начало ХТ, короткие интервалы между введениями препаратов позволяют добиваться лучших результатов. Лечение продолжают до снижения и сохранения нормального уровня бета-ХГЧ в течение 3 недель, после чего проводят еще 1-3 цикла консолидирующей ХТ.

Выбор тактики лечения зависит от прогноза заболевания (определение прогностических факторов риска, бальная оценка по шкале FIGO). К прогностическим факторам относят: возраст, предшествующую беременность, уровень бета-ХГЧ, места метастазирования, количество выявленных метастазов, предшествующая ХТ, наибольший размер опухоли. Система ВОЗ распределяет пациентов с трофобластической неоплазией на группы низкого риска (0-4 балла), среднего риска (5-7 баллов), высокий риск (более 7 баллов).

Лечение больных с хорошим прогнозом можно начать с МХТ. При плохом прогнозе (IV стадия с метастазами в печень или в головной мозг, метастазы в легких более 2 см, уровень бета-ХГЧ выше 100 000 МЕ/мл, размеры матки более 12 недель беременности) необходима ПХТ.

ХТ первой линии в группе низкого риска:

- *Метотрексат* 0,4 мг/кг/сут (максимально суточная доза – 25 мг) в/в струйно в 1-5 день, каждые 2 недели (суммарная доза на 14-дневный цикл – 2 мг/кг, максимальная доза на 14-дневный цикл – 125 мг) [Lurain J.R., Elfstrand E.P., 1995].
- *Метотрексат* (1 мг/кг в/в или в/м в 1, 3, 5 и 7 дни) + *кальция фолинат* (0,1 мг/кг в/м через 24 ч после введения метотрексата) циклами по 2 недели.
- *Метотрексат* = полные Рм у 34 (91,9%) из 37 больных ТФБ низкого риска [Lu Wei-guo, Ding Zhi-ming, Xie Xing et al., 2003].
- *Этопозид* в сравнении с *метотрексатом* и *дактиномицином* = соотв. 90%, 73% и 80% Рм [Matsui H., Iitsuka Y., Seki K. et al., 1998].

ХТ второй линии в группе низкого риска:

- *Дактиномицин* (12 мкг/кг/сут в/в струйно в течение 1-2 мин в 1-5 дни, суммарная доза на цикл – 60 мкг/кг)
- *Дактиномицин* (1,25 мг/м² 1 раз в 2 недели) = 80-90% Рм [Chen L., Lengyel E.R., Powell C.B. et al., 2004].
- *Дактиномицин* = 97% полных Рм неметастатической ТФБ и у 67% больных с метастазами [Osathanondh R., Goldstein D.P., Pastorfide G.B., 1975].
- *Блеомицин* (при устойчивости к *метотрексату* или *дактиномицину*).

Схемы ХТ первой линии в группе высокого риска:

- **ЕМА/СО:** блок **ЕМА** {*этопозид* (100 мг/м² в/в 60 мин в 1 и 2 дни) + *метотрексат* (100 мг/м² в/в струйно в 1 день и 200 мг/м² в/в капельно 12 ч в 1 день) + *дактиномицин* (0,5 мг в/в струйно в 1 и 2 дни) + *кальция фолинат* (15 мг в/м каждые 12 ч во 2 и 3 дни), блок **СО** {*винкристин* (0.8 (1) мг/м² в/в

струйно в 8 день) + *циклофосфамид* (600 мг/м² в/в 60 мин в 8 день) [Escobar P.F. et al., 2003].

- **ЕМА/СО** = полная Рм после 7 альтернативных циклов **ЕМА/СО** у больной хориокарциномой с метастазами в головной мозг и легкие. Было проведено 11 циклов **ЕМА/СО** с последующей поддерживающей терапией *этопозидом* (25 мг/день). В течение 16 лет сохраняется полная Рм без дополнительного лечения [Hiramatsu Y., Masuyama H., Ishida M. et al., 2005].
- **ЕМА-СО** = 83% полных Рм [Schink J.C., Lurain J.R., Singh D.K. et al., 1992].
- **ЕМАСР** {*этопозид* 100 мг/м² в/в капельно в 1-5 дни} + *метотрексат* (300 мг/м² в/в капельно в 1 день) + *циклофосфамид* (600 мг/м² в/в капельно в 1 день) + *дактиномицин* (0,6 мг/м² в/в во 2 день) + *цисплатин* (60 мг/м² в/в в 4 день)}.
- **ЕР-ЕМА** {*этопозид* (100 мг/м² в/в капельно в течение 1 ч в 1 день) + *цисплатин* (60 мг/м² в/в капельно в течение 3 ч в 1 день) + *этопозид* (100 мг/м² в/в капельно в течение 1 ч в 8 день) + *метотрексат* (100 мг/м² в/в струйно в 8 день и 200 мг/м² в/в капельно в течение 12 ч в 8 день) + *дактиномицин* (0,5 мг/м² в/в, струйно в 8 день) + *кальция фолинат* (15 мг в/м каждые 12 ч во 2 и 3 дни)}. [Cugiac S. et al., 2011].
- **МАС** = 63-80% Рм [Lurain J.R., Brever J.I., 1985].

Схемы ХТ второй линии в группе высокого риска

- **ЕМА-РЕ** (ЕМА-СЕ).
- **ТР/ТЕ**: блок ТР {*наклитаксел* (135 мг/м² в/в в течение 3 ч в 1 день) + *цисплатин* (60 мг/м² в/в в 1 день); блок ТЕ {*наклитаксел* (135 мг/м², в/в, капельно в течение 3 ч в 15 день) + *этопозид* (150 мг/м² в/в капельно в течение 1 ч в 15 день)}.

ФЕОХРОМОЦИТОМА

Е.В. Цырлина, А.С. Артемьева

Феохромоцитома – редкая опухоль, в 80% случаев исходящая из мозгового вещества надпочечника. Источником её служат хромаффинные (феохромные) клетки симпатoadренальной системы, продуцирующие адреналин и норадреналин. Хромаффинная ткань получила своё название по свойству её клеток окрашиваться солями хрома. Другое название этих клеток – феохромные – связано с цветом, в который они окрашиваются при этой реакции (от греческого *phaios* – бурый). Экстраадренальные опухоли называются параганглиомами, чаще всего развиваются из симпатических параганглиев расположенных в брюшной полости. Опухоли хромаффинных клеток могут быть доброкачественными и злокачественными (10-15% случаев, имеют худший прогноз по сравнению с функционально активными доброкачественными феохромоцитомами или параганглиомами экстраадренальной локализации).

В большинстве случаев возникновение феохромоцитом происходит спорадически, но в 24 % эти опухоли являются частью наследственных синдромов МЭН 2 и МЭН 1. Открытие мутаций гена сукцинатдегидрогеназы (SDH) показало, что более 30% феохромоцитом могут иметь генетическую причину [Favier J., Gimenez-Roquerlo A.P., 2012]. Злокачественными чаще бывают спорадические формы феохромоцитомы, наследственные опухоли злокачественны только в 5% [Jimenez C. et al., 2013].

Феохромоцитома продуцирует катехоламины, вызывая постоянную или пароксизмальную гипертензию с тяжелым течением, с энцефалопатией и ретинопатией, могут также возникать боли в животе, повышенная потливость. Диагноз

устанавливается на основании повышенного содержания катехоламинов (*норэпинефрина, эпинефрина, дофамина*) и их метаболитов (*метанефрина, нор-метанефрина ванилилминдальной кислоты*) в плазме и суточной моче. Дополнительным маркером феохромоцитомы является также Хромогранин А, транспортный белок, вырабатываемый всеми видами нейроэндокринных опухолей [Unger N., 2006].

В ряде случаев феохромоцитомы может протекать без подъемов АД [Zuber S.M. et al., 2011].

Лечение феохромоцитомы – хирургическое. Радикальная операция (тотальная адреналэктомия с максимальным удалением всех очагов опухоли) показана при локализованной феохромоцитоме, при локально распространенной и метастатической форме опухоли.

Консервативная терапия феохромоцитомы имеет два направления – снижение продукции гормонов и противоопухолевое действие.

С целью блокады альфа-адренергической активности назначают лечение *феноксимбензамином* или антагонистами альфа-1-адренергических рецепторов (например, *празозин* в дозе 1,5—2,5 мг каждые 6 ч, *теразозин, доксазозин*). *Феноксимбензамин* используют при подготовке к операции, назначая 10-30 мг в день в течение 10-14 дней [Manger W., Eisenhofer G., 2004]. Предоперационное использование ингибитора синтеза катехоламинов *метирозина* позволяет снизить частоту сердечно-сосудистых осложнений. Для контроля АД и тахикардии могут быть использованы низкие дозы бета-блокаторов (но только после альфа-блокаторов) или лабеталол, который сочетает β-адреноблокирующее и периферическое вазодилаторное действие, что обеспечивает надёжный антигипертензивный эффект, а также блокатор кальциевых каналов *Кардизем*. В резистентных случаях и при высокой гипертензии эффективен *альфа-метилпаратирозин*, снижающий уровень циркулирующих катехоламинов на 80% [Горбунова В.А., 2000].

В ХТ феохромоцитомы наиболее эффективной считается схема **CVD (DOC)** {*циклофосфамид* (750 мг/м² в/в в 1 день) + *винкристин* (1,4 мг/м² в/в в 1 день) + *дакарбазин* (600 мг/м² в/в в 1 день) циклами по 3-4 недели} = 61 % Рм [Горбунова В.А., 2000; Huang H. et al., 2008].

Разрабатываются методы таргетной терапии. В эксперименте описаны положительные эффекты ингибиторов mTOR и белков теплового шока [Mohammed A.A. et al., 2014].

В терапии остаточных опухолей применяют ЛТ и комбинированную терапию. ЛТ с использованием ¹³¹I-мета-йодбензилгуанидина (¹³¹I-MIBG) вызывает частичные Рм у 23% и биохимическое улучшение у 43% больных с хорошим захватом изотопа опухолью [Loh K.C. et al., 1997]. Не все феохромоцитомы накапливают ¹³¹I-MIBG, поэтому до начала терапии необходимо проводить сцинтиграфию с этим препаратом.

Аналоги соматостатина, меченные радиоактивными метками: [¹¹¹In]pentetreotide/[¹¹¹In]DOTA-octreotide, [⁹⁰Y]DOTA-octreotide, [¹⁷⁷Lu]DOTA-octreotide и [⁹⁰Y]DOTA-lanreotide также используются с одинаковой эффективностью [Kaltsas G.A. et al., 2005].

Прогноз феохромоцитомы определяется локализацией и числом метастазов. Если метастазы обнаруживаются только в костях, прогноз более благоприятен. При метастатическом поражении легких и печени течение опухоли более агрессивно [Musil Z. et al., 2012].

ХОЛАНГИОЦЕЛЛЮЛЯРНЫЙ РАК

Т.Ю. Семиглазова, Г.М. Телетаева, М.А. Бланк, О.А. Бланк

Холангиоцеллюлярный рак (внутрипеченочная холангиокарцинома) – гораздо более редкая форма рака печени по сравнению с гепатоцеллюлярным раком.

Радикальный метод лечения холангиоцеллюлярного рака – оперативное вмешательство, подразумевающее резекцию ткани печени в том или ином объеме. Послеоперационная летальность составляет 10%, 5-летняя выживаемость – 20%. Возможности ЛТ ограничены.

Лечение холангиокарцином на данном этапе развития медицины малоэффективно. Менее 20% больных с холангиокарциномами операбельны [Clary B., Jarnigan W., Pitt H. et al., 2004].

ПХТ холангиоцеллюлярного рака:

- **CAPOX**,
- **FOLFOX4**,
- **GC, GEMOX**.
- *Гемцитабин* (1250 мг/м² 30-минутная инфузия в 1 и 8 дни) + *цисплатин* (75 мг/м² в 1 день), от 1 до 6 циклов по 3 недели в группе 42 больных нерезектабельной или метастатической холангиокарциномой, ранее не получавших ХТ = 21% частичных Рм, 26% стабилизаций, медиана времени до прогрессирования – 8,5 мес, медиана ПЖ – 10,8 мес (8,4-13 мес), выживаемость 1 год – 40%; гемотоксичность 3-4 ст.: анемия – 33%, нейтропения – 22%, тромбоцитопения – 5%; негематологическая токсичность умеренная [Charoentum C., Thongpasert S., Chewaskulyong B. et al., 2007].

МХТ холангиоцеллюлярного рака:

- *Гемцитабин* (1000 мг/м² в/в капельно в 1, 8 и 15 дни каждые 3 недели) = частичные Рм у 7 (30%) из 23 больных [Kubicka S. et al., 2001].
- *Капецитабин* (1250 мг / м² внутрь в 1-14 дни каждые 3 недели) = 16% Рм.
- *Фторурацил* (500 мг/м² в/в струйно в 1-5 дни циклами по 4 недели).
- *Фторурацил* (500 мг/м² в/в струйно 1 раз в неделю, длительно).

Химиоэмболизация при холангиоцеллюлярном раке

Гемцитабин (1000 мг/м² в/в) + трансартериальная химиоэмболизация с использованием *цисплатина* (50 мг/м²), *доксорубицина* (50 мг/м²) и деградирующих крахмальных микросфер в группе 8 больных нерезектабельным холангиоцеллюлярным раком = 3 частичные Рм, 5 стабилизаций, медиана ПЖ – 12 мес, медиана времени до прогрессирования – 7 мес. В 1 случае стала возможной резекция опухоли. Переносимость системной и регионарной ХТ удовлетворительная, осложнений 3-4 ст. не наблюдали, основные побочные эффекты – тошнота и лихорадка [Kirchhoff T., Zender L., Merkesdal S. et al., 2005].

ХОНДРОСАРКОМА

А.И. Семенова, А.С. Артемьева, М.А. Бланк, О.А. Бланк, Э.Л. Нейштадт

На долю хондросаркомы приходится около 20% злокачественных опухолей костей, эта опухоль встречается в 2 раза чаще саркомы Юинга и в 2 раза реже остеосаркомы.

Гистологически хондросаркома подразделяется на 4 типа:

- обычная, или классическая хондросаркома, которая включает следующие варианты: первичная центральная хондросаркома, вторичная центральная хондросаркома, вторичная периферическая хондросаркома, периостальная (юкстакортикальная) хондросаркома;
- мезенхимальная;
- дедифференцированная;
- светлоклеточная.

Гистологическая степень злокачественности (грейд) единичный наиболее важный предиктор частоты местных рецидивов и метастазов при хондросаркомах. Хондросаркома G1 (атипическая хрящевая опухоль) – местноагрессивное образование, метастазирующее в исключительных случаях, 5-летняя выживаемость составляет 83%, что обусловлено местными рецидивами, сложными для хирургического лечения, рецидивируют около 10% этих опухолей с понижением степени дифференцировки. Хондросаркомы G2-3 имеют худший прогноз, 5-летняя выживаемость составляет 53%.

Основные клинические проявления хондросаркомы – боли и припухлость. Рентгенологически определяется очаг деструкции остеолитического характера с нечеткими контурами и отсутствием зоны склероза; визуализируются участки обызвествления в проекции очага деструкции.

Основной метод лечения хондросаркомы – резекция опухоли в пределах здоровых тканей. ЛТ дает лишь паллиативный, обезболивающий эффект.

В ПХТ хондросарком применяют *доксорубицин, ифосфамид, карбоплатин, циклофосфамид, цисплатин, этопозид*.

В лечении низкодифференцированных хондросарком используют протоколы ХТ, применяемые в терапии остеосаркомы (см.).

ХОРИОКАРЦИНОМА

А.Ф. Урманчеева, Е.А. Ульрих

Хориокарцинома (хорионэпителиома) принадлежит к группе герминогенных опухолей. Различают хориокарциномы яичек и яичников, а также хориокарциному матки при трофобластической болезни (см.). Хориокарцинома яичников не связана с беременностью в отличие от хориокарциномы матки и обычно развивается у девочек и молодых женщин.

Лечение IA стадии хориокарциномы яичников проводят путем односторонней аднексэктомии, оментэктомии, биопсии подозрительных участков брюшины, взятии смывов из брюшной полости с последующей ХТ по схемам **ВЕР** и **PVB**. В отличие от трофобластической болезни, при хориокарциноме яичников ХТ метотрексатом и дактиномицином не эффективна.

Хориокарцинома матки – см. Трофобластическая болезнь.

Хориокарцинома яичек – см. Опухоли яичек.

ГЛАВА III

СХЕМЫ ПОЛИХИМИОТЕРАПИИ ЗЛОКАЧЕСТВЕННЫХ ОПУХОЛЕЙ

М.А. Бланк, О.А. Бланк, А.Н. Стуков, Е.В. Харченко

- **A₁ режим:** *циклофосфамид* (1,2 г/м² в/в в 1 день) + *винкристин* (1,5 мг/м² в/в в 1 день) + *доксорубицин* (40 мг/м² в/в в 3 день) + *цисплатин* (90 мг/м² в/в в 5 день) циклами по 28 дней. Показания: нейробластома.
- **A₂ режим:** *циклофосфамид* (1,2 г/м² в/в в 1 день) + *этопозид* (100 мг/м² в/в в 1-5 дни) + *доксорубицин* (40 мг/м² в/в в 3 день) + *цисплатин* (90 мг/м² в/в в 5 день) циклами по 28 дней. Показания: нейробластома.
- **AAV (DDV):** *дактиномицин* (15 мкг/кг в/в в 1-5 дни в 0, 13, 26, 39, 52 и 65 недели) + *доксорубицин* (20 мг/м² в 1-3 дни в 6, 19, 32, 45 и 58 недели) + *винкристин* (1,5 мг/м² в/в в 1 день в 0-10, 13, 14, 26, 27, 39, 40, 52, 53, 65 и 66 недели). Показания: опухоль Вильмса.
- **AB:** *доксорубицин* (50-60 мг/м² в/в в 1 день) + *блеомицин* (30 мг в/в в 1-3 дни), периодичность циклов – 3 недели. Показания: опухоли головы и шеи, рак печени, пищевода, шейки матки, щитовидной железы.
- **ABCMO:** *доксорубицин* (30 мг/м² в 1 день) + *блеомицин* (15 мг в/в в 1, 8 и 15 дни) + *CCNU* (80 мг/м² внутрь в 1 день) + *эмбихин* (6 мг/м² в/в в 1 и 8 дни) + *винкристин* (1,4 мг/м² в 1, 8 и 15 дни), периодичность циклов – 6 недель. Показания: лимфомы.
- **ABE:** *доксорубицин* (60 мг/м² в/в в 1 день) + *блеомицин* (10 мг/м² в/в в 1 и 15 дни) + *этопозид* (60 мг/м² в/в в 1 день); периодичность циклов – 4-5 недель. Показания: неходжкинские лимфомы.
- **ABO:** *доксорубицин* (20 мг/м² в/в в 1 день) + *блеомицин* (10 мг в/в в 1 день) + *винкристин* (2 мг в/в в 1 день), 6-8 циклов с периодичностью 2 недели. Показания: эпидемическая саркома Капоши.
- *Доксорубицин* (70 мг/м² в/в в 1 день) + *блеомицин* (15 мг в/в в 1-5 дни) + *винкристин* (1,4 мг/м² в/в в 1 и 8 дни), периодичность циклов – 4 недели. Показания: рак щитовидной железы.
- **ABP:** *доксорубицин* (75 мг/м² в/в в 1 день) + *блеомицин* (10 мг в/в в 1 день) + *преднизолон* (100 мг внутрь в 1-5 дни), периодичность циклов – 2-3 недели. Показания: неходжкинские лимфомы.
- **ABP-CVP:** Схема **ABP:** *доксорубицин* (75 мг/м² в/в в 1 день) + *блеомицин* (15 мг в/в в 1 и 8 дни) + *преднизолон* (100 мг внутрь в 1-5 дни). Схема **CVP:** *циклофосфамид* (400 мг в/в в 1-5 дни) + *винкристин* (1,4 мг/м² в/в в 1 день) + *преднизолон* (100 мг внутрь в 1-5 дни). Схемы **ABP** и **CVP** чередуются циклами по 3 недели. Показания: неходжкинские лимфомы.
- **ABV** {*доксорубицин* (40 мг/м² в 1 день) + *винбластин* (6 мг/м² в 1 день) + *блеомицин* (15 мг в 1 день); периодичность циклов – 4 недели. Показания: саркома Капоши.
- **ABVD:** *доксорубицин* (25 мг/м² в/в в 1 и 14 дни) + *блеомицин* (10 мг/м² в/в в 1 и 14 дни) + *винбластин* (6 мг/м² в/в в 1 и 14 дни) + *дакарбазин* (375 мг/м² в/в в 1 и 14 дни); периодичность циклов – 4 недели. Показания: лимфома Ходжкина.
- **ABVE:** *доксорубицин* (25 мг/м² в/в в 1 и 15 дни) + *блеомицин* (10 мг/м² в/в в 1 и 15 дни) + *винкристин* (1,5 мг/м² в/в в 1 и 15 дни) + *этопозид* (100 мг/м² в/в в 1-5 дни); периодичность циклов – 1 мес. Показания: лимфома Ходжкина у детей.
- **AC:** *доксорубицин* (40-60 мг/м² в/в в 1 день) + *циклофосфамид* (500-600 мг/м² в/в в 1 день); периодичность циклов – 3 недели. Показания: рак яичников, молочной железы, предстательной железы, мелкоклеточный рак легкого, нейробластома, саркома, саркомы мягких тканей.

- *Доксорубицин* (30 мг/м² в/в в 1 и 8 дни) + *циклофосфамид* (100 мг/м² внутрь в 1-14 дни), периодичность циклов – 4 недели. Показания: рак молочной железы, тела матки, предстательной железы, опухоли слюнных желез, опухоль Вильмса.
- *Доксорубицин* (40 мг/м² в/в в 1 день) + *циклофосфамид* (200 мг/м² внутрь в 3-6 дни); периодичность циклов – 4 недели. Показания: рак молочной железы, шейки матки, предстательной железы, саркомы мягких тканей, опухоли слюнных желез.
- *Доксорубицин* (50 мг/м² в/в в 1 день) + *циклофосфамид* (1 г/м² в/в во 2 день); периодичность циклов – 3-4 недели. Показания: мелкоклеточный рак легкого, рак яичников, молочной железы, семинома, саркомы мягких тканей, саркомы матки, нейробластома.
- *Доксорубицин* (35 мг/м² в/в в 1 день) + *циклофосфамид* (150 мг/м² внутрь в 1-7 дни); периодичность циклов – 4 недели. Показания: рак яичников, молочной железы, шейки матки, предстательной железы, опухоли слюнных желез.
- *Доксорубицин* (60 мг/м² в/в в 1 день) + *циклофосфамид* (600 мг/м² в/в в 1 день); периодичность циклов – 3 недели. Показания: рак молочной железы.
- **АСАУ**: *дактиномицин* (15 мкг/кг в/в в 1-5 дни в 0, 13, 26, 39, 52 и 65 недели) + *циклофосфамид* (10 мг/кг в/в в 1-3 дни в 0, 6, 13, 26, 32, 39, 45, 52, 58 и 65 недели) + *доксорубицин* (20 мг/м² в 1-3 дни в 6, 19, 32, 45 и 58 недели) + *винкристин* (1,5 мг/м² в/в в 1 день в 0-10, 13, 14, 19, 20, 26, 27, 32, 33, 39, 40, 45, 52, 53, 56, 57, 65 и 66 недели). Показания: опухоль Вильмса.
- **АСВ**: *доксорубицин* (40 мг/м² в/в в 1 день) + *циклофосфамид* (100 мг/м² внутрь в 1-10 дни) + *кармустин* (80 мг/м² в/в в 1 день); периодичность циклов – 6 недель. Показания: рак предстательной железы.
- **АСЕ**: *дактиномицин* (0,5 мг в/в в 3, 4 и 5 дни) + *циклофосфамид* (500 мг/м² в/в в 5 день) + *этопозид* (100 мг/м² в/в капельно в 1-5 дни); периодичность циклов – 3 недели. Показания: несеминомные герминогенные опухоли яичка.
- **АСЕР**: *доксорубицин* (40 мг/м² в/в в 1 день) + *циклофосфамид* (300 мг/м² в/в в 1-3 дни) + *этопозид* (75 мг/м² в/в во 2 день) + *цисплатин* (100 мг/м² в/в во 2 день); 6 циклов по 3 недели. Показания: мелкоклеточный рак легкого, крупноклеточный рак легкого.
- **АСМ**:
- *Доксорубицин* (60 мг/м² в/в в 1 день) + *циклофосфамид* (600 мг/м² в/в в 1 день) + *метотрексат* (25 мг/м² в/в в 1 день); периодичность циклов – 3 недели. Показания: саркомы мягких тканей, саркома матки.
- **АСО**: *доксорубицин* (60 мг/м² в/в в 1 день) + *циклофосфамид* (250 мг/м² внутрь во 2-5 дни) + *винкристин* (2 мг в/в на 8 день); 6 циклов по 3 недели. Показания: мелкоклеточный рак легкого.
- **АСОР**: *доксорубицин* (50 мг/м² в/в в 1 день) + *циклофосфамид* (750 мг/м² в/в в 1 день) + *винкристин* (1,4 мг/м² в/в в 1 день) + *преднизолон* (60 мг/м² внутрь в 1-5 дни); периодичность циклов – 4 недели. Показания: саркомы мягких тканей, лимфомы.
- **АСОР-bleo**: *доксорубицин* (50 мг/м² в/в в 1 день) + *циклофосфамид* (750 мг/м² в/в в 1 день) + *винкристин* (1,4 мг/м² в/в в 1 день) + *преднизолон* (60 мг/м² внутрь в 1-5 дни) + *блеомицин* (4-5 мг/м² в/в в 1 день), периодичность циклов – 4 недели. Показания: саркомы мягких тканей, лимфомы, рак носоглотки.
- **АД**: *доксорубицин* (30-40 мг/м² в/в в 1 и 8 дни) + *дактиномицин* (0,3 мг/м² в/в во 2-6 дни). Периодичность циклов 4 недели. Показания: саркома Капоши, саркомы мягких тканей, саркома матки, хориокарцинома матки.
- **АДИС**:

- *Доксорубицин* (60-75 мг/м² в/в в 1 день) + *дакарбазин* (250 мг/м² в/в в 1-5 дни); периодичность циклов 3-4 недели. Показания: саркома матки, остеосаркома, меланома, мезотелиома, саркомы мягких тканей.
- *Доксорубицин* (75 мг/м² в/в постоянная инфузия 96 часов) + *дакарбазин* (750 мг/м² в/в 96-часовая инфузия); периодичность циклов 3-4 недели. Показания: остеосаркома.
- **ADOAC:** *доксорубицин* (60-мг/м² в/в в 1 день) + *дакарбазин* (250 мг/м² в/в в 1-5 дни) + *винкристин* (2 мг в/в в 1 день) + *дактиномицин* (1,5 мг/м² в/в в 1 день) + *циклофосфамид* (200 мг/м² в/в в 1-5 дни); периодичность циклов – 3-4 недели. *винкристин* используется только в течение первых 6 недель. Показания: эмбриональная рабдомиосаркома у детей, саркома Юинга.
- **ADOC:**
- *Доксорубицин* (40-мг/м² в/в в 3 день) + *дакарбазин* (250 мг/м² в/в в 1-5 дни) + *винкристин* (1,5 мг/м² в/в в 5 день) + *циклофосфамид* (750 мг/м² в/в в 1 день); периодичность циклов – 4 недели. Показания: нейробластома.
- *Доксорубицин* (40 мг/м² в 1 день) + *цисплатин* (50 мг/м² в 3 день) + *винкристин* (0,6 мг/м² в 3 день) + *циклофосфамид* (700 мг/м² в 4 день), повторение следующего цикла на 24 день. Показания: злокачественная тимома.
- **AF:**
- *Доксорубицин* (40-50 мг/м² в/в в 1 день) + *фторурацил* (500 мг/м² в/в в 1-3 дни), периодичность циклов – 4 недели. Показания: рак яичников, желудка, рак печени, рак желчного пузыря.
- *Доксорубицин* (40-50 мг/м² в/в в 1 и 8 дни) + *фторурацил* (500 мг/м² в 1 и 8 дни); периодичность циклов – 4 недели. Показания: РМЖ, мочевого пузыря, печени, желчных протоков, желчного пузыря, поджелудочной железы, желудка, яичников.
- *Доксорубицин* (40-50 мг/м² в 1 и 8 дни) + *фторурацил* (200 мг/м² в/в в 3-6 дни); периодичность циклов – 4 недели. Показания: рак желчного пузыря и желчных протоков.
- **AFOP:** *доксорубицин* (50 мг/м² в/в в 1 день) + *фторурацил* (500 мг/м² в/в в 1 и 8 дни) + *винкристин* (1,4 мг/м² в/в в 1 и 8 дни) + *преднизолон* (40 мг/м² внутрь в 1-7 дни); периодичность циклов 4 недели. Показания: рак печени.
- **AI:**
- *Доксорубицин* (50 мг/м² в/в в 1 день) + *ифосфамид* (5 г/м² в/в в 1 день) + *уромитексан*; периодичность циклов – 3 недели. Показания: саркомы мягких тканей, саркома, немелкоклеточный рак легкого.
- *Доксорубицин* (30 мг/м² в/в в 1 день) + *ифосфамид* (1,5 г/м² в/в в 1 день) + *уромитексан*; периодичность циклов – 4 недели. Показания: рак мочевого пузыря.
- *Доксорубицин* (50 мг/м² в/в в 1 день) + *ифосфамид* (5 г/м² в/в 24-часовая инфузия в 1 день + *уромитексан* 6 г/м² 36-часовая инфузия); 6 циклов по 3 недели. Показания: саркомы матки, рабдомиосаркомы мягких тканей.
- **ALF:**
- *Интерферон альфа* (6-8 млн. МЕ п/к 2 раза в неделю 8 недель) + *кальция фолинат* (500 мг/м² в/в еженедельно 6 недель вслед за *фторурацилом*) + *фторурацил* (500 мг/м² в/в еженедельно 6 недель). Показания: рак желудка, поджелудочной железы, немелкоклеточный рак легкого.
- *Интерферон альфа* (18 млн. МЕ п/к в 1-3 дни) + *кальция фолинат* (60 мг внутрь каждые 8 ч в 1-3 дни) + *фторурацил* (750 мг/м² в/в во 2 и 3 дни); 8 циклов по 2 недели. Показания: колоректальный рак.

- *Интерферон альфа* (5 млн. МЕ п/к в 1-7 дни) + *кальция фолинат* (500 мг/м² в/в во 2-6 дни) + *фторурацил* (370 мг/м² в/в во 2-6 дни через 1 час после *кальция фолината*); периодичность циклов – 3 недели. Показания: колоректальный рак.
- **АМ:**
- *Доксорубицин* (40 мг/м² в/в в 1 день) + *метотрексат* (40 мг/м² в/в в 1 день); периодичность циклов – 3 недели. Показания: плоскоклеточный рак легкого, опухоли головы и шеи, рак шейки матки, саркома Капоши.
- *Доксорубицин* (30 мг/м² в/в в 1, 8 и 15 дни) + *метотрексат* (20 мг/м² в/в в 1, 8 и 15 дни), периодичность циклов – 3 недели. Показания: плоскоклеточный рак легкого, опухоли головы и шеи, рак шейки матки, саркома Капоши.
- **АМСФ:**
- *Доксорубицин* (30 мг/м² в/в в 1 и 3 дни) + *метотрексат* (100-250 мг/м² в/в 6-часовая инфузия в 3 день) + *кальция фолинат* (15 мг в/в через 2 часа после инфузии *метотрексата* в 3 день каждые 3 часа 8 доз и затем каждые 6 часов еще 8 доз). Показания: остеогенная саркома.
- *Доксорубицин* (75 мг/м² в/в в 8 день) + *метотрексат* (250 мг/м² в/в в 3 день) + *кальция фолинат* (15 мг в/в через 2 часа после инфузии *метотрексата* в 3 день каждые 3 часа 8 доз и затем каждые 6 часов еще 8 доз). Показания: остеогенная саркома.
- **АМФС:** 1) *доксорубицин* (30-50 мг в/в в 1, 8 и 15 дни) + *метотрексат* (50 мг/м² в/в в 1 день) + *фторурацил* (750 мг в/в в 8 день) + *циклофосфамид* (600 мг в/в в 15 день), периодичность циклов – 5 недель. Показания: РМЖ.
- **АМІ:** *доксорубицин* (50-60 мг/м² в/в в 1 день 1 раз в 3 недели) + *митомицин* (10 мг/м² в/в в 1 день 1 раз в 6 недель). Показания: немелкоклеточный рак легкого, РМЖ, шейки матки, поджелудочной железы.
- **АО:** *доксорубицин* (40-60 мг/м² в/в в 1 день) + *винкристин* (1,2-1,5 мг/м² в/в в 1 и 8 дни); периодичность циклов – 4 недели. Показания: эмбриональные рабдомиосаркомы у детей, саркомы мягких тканей, опухоли носоглотки, рак слюнных желез, рак щитовидной железы.
- **АР:**
- *Доксорубицин* (60 мг/м² в/в в 1 день) + *цисплатин* (60 мг/м² в/в в 1 день); периодичность циклов – 3 недели. Показания: рак яичников, тела матки, мочевого пузыря, предстательной железы, остеогенные саркомы.
- *Доксорубицин* (50 мг/м² в/в в 1 день) + *цисплатин* (100 мг/м² в/в капельно в 1 день) с периодичностью 3 недели. Показания: рак тела матки.
- *Доксорубицин* (60-90 мг/м² в/в инфузия 72 часа) + *цисплатин* (60 мг/м² в/а в 1 и 8 дни); не более 8 циклов с периодичностью 4 недели. Показания: саркомы мягких тканей.
- *Доксорубицин* (90 мг/м² в/в инфузия 96 часов) + *цисплатин* (120-160 мг/м² в/а инфузия в 1 день) + операция через 1 месяц. Показания: остеогенная саркома.
- *Доксорубицин* (50 мг/м² 1 раз в 3 недели, в течение 9 недель) + *цисплатин* (50 мг/м² 24-часовая в/в инфузия 1 раз в неделю, в течение 9 недель). Показания: рак яичников.
- *Доксорубицин* (25 мг/м² в/в в 1, 2, 3 дни) + *цисплатин* (100 мг/м² в 1 день); циклы по 3 недели. Используется в качестве неoadьювантной терапии. Показания: саркомы мягких тканей.
- *Доксорубицин* (90 мг/м² в/в в 1 день) + *цисплатин* (100-120 мг/м² в/в 2-3-часовая инфузия в 1 день); циклы по 3-4 недели. Показания: мезотелиома плевры.
- *Доксорубицин* (50-60 мг/м² в/в в 1 день) + *цисплатин* (50-60 мг/м² в/в капельно в 1 день); циклы по 4 недели. Показания: рак предстательной железы.

- **Ardalan** (схема **Ardalan**): *фторурацил* (2,6 г/м² 24-часовая инфузия в 1, 8, 15, 22, 29 и 36 дни) + *кальция фолинат* (500 мг/м² 24-часовая инфузия в 1, 8, 15, 22, 29 и 36 дни) циклами по 7 недель. Показания: колоректальный рак.
- **AS**: *доксорубицин* (50 мг/м² в/в в 1 день) + *стрептозотоцин** (500 мг/м² в/в в 1-4 дни) с периодичностью циклов в 4 недели. Показания: рак щитовидной железы, инсулома, карциноид.
- **ASAP**: *доксорубицин* (50 мг/м² в/в в 1 и 2 дни) + *метилпреднизолон* (500 мг/м² в/в в 1-5 дни) + *цитарабин* (1500 мг/м² в/в 2-часовая инфузия в 5 день) + *цисплатин* (100 мг/м² 96-часовая инфузия с 1 по 4 дни); циклы по 35-45 дней. Показания: неходжкинские лимфомы.
- **ASHAP**: *доксорубицин* (10 мг/м²/день в/в постоянная инфузия в 1-4 дни) + *метилпреднизолон* (500 мг/м² в/в 15-минутная инфузия в 1-5 дни) + *цитарабин* (1500 мг/м² в/в 2-часовая инфузия в 5 день) + *цисплатин* (25 мг/м²/день в/в постоянная инфузия в 1-4 дни) + *метилпреднизолон* (500 мг/м² в/в 15-минутные инфузии в 1-5 дни) до 3 циклов у больных с эффектом после 2 циклов. Показания: лимфома Ходжкина.
- **AT**:
 - *Доксорубицин* (50 мг/м² в/в в 1 день) + *доцетаксел* (80 мг/м² в/в в 1 день), 6 циклов по 3 недели. Показания: РМЖ.
 - *Доксорубицин* (50 мг/м² в/в в 1 день) + *паклитаксел* (135 мг/м² в/в в 1 день); 4-6 циклов по 3 недели. Показания: РМЖ.
 - *Доксорубицин* (50 мг/м² в/в 1-3-часовая инфузия в 1 день) + *паклитаксел* (175 мг/м² в/в в 1 день), 6 циклов по 3 недели. Показания: РМЖ.
 - *Доксорубицин* (25 мг/м²/сутки в/в 48-часовая инфузия в 1 и 2 дни) + *паклитаксел* (200 мг/м² в/в 24-часовая инфузия в 3 день), 4-6 циклов по 3 недели. Показания: рак молочной железы, рак яичников.
- **ATL**:
 - *Доксорубицин* (45 мг/м² в/в в 1 день) + *тенипозид* (60 мг/м² в/в 5-часовая инфузия во 2 и 3 дни) + *ломустин* (60 мг/м² внутрь в 4 и 5 дни) с периодичностью 5 недель. Показания: глиомы, метастатические опухоли мозга.
 - *Доксорубицин* (30 мг/м² в/в в 1 и 21 дни) + *тенипозид* (50 мг/м² в/в 1,5-часовая инфузия во 2 и 3 дни) + *ломустин* (40 мг/м² внутрь в 5, 6 и 7 дни) с периодичностью 6 недель. Показания: глиомы, метастатические опухоли мозга.
- **AV**:
 - *Доксорубицин* (30 мг/м² в/в в 1, 8 и 15 дни) + *винбластин* (6 мг/м² в/в в 1, 8 и 15 дни); циклы повторяют на 46 день. Показания: саркомы мягких тканей.
 - *Доксорубицин* (50 мг/м² в/в в день) + *винбластин* (3 мг/м²/сутки в/в 72-часовая инфузия в 1, 2 и 3 дни), 3 цикла по 3 недели. Режим токсичный, требует назначения КСФ. Показания: лейомиосаркомы мягких тканей, саркома матки.
 - *Дактиномицин* (15 мг/кг в/в в 1-5 дни 0, 5, 13, 26 недели) + *винкристин* (1,5 мг/м² в 1 день 0-10, 13, 14, 16, 17 недели). Показания: опухоль Вильмса.
 - *Дактиномицин* (15 мг/кг в/в в 1-5 дни 0, 5, 13, 22, 31, 40, 49 и 58 недели) + *винкристин* (1,5 мг/м² в 1 день 0-10, 15-20, 24-29, 33-38, 42-47, 51-56 и 60-65 недели). Показания: опухоль Вильмса.
 - *Дактиномицин* (15 мг/кг в/в в 1-5 дни 0 и 5 недели) + *винкристин* (1,5 мг/м² в 0-10 недели). Показания: опухоль Вильмса.
 - *Дактиномицин* (15 мг/кг в/в в 1-5 дни 0, 13, 26, 39, 52 и 65 недели) + *винкристин* (1,5 мг/м² в 1 день 0-8, 13, 14, 26, 27, 39, 40, 52, 53, 65 и 66 недели). Показания: опухоль Вильмса.
- **AVCF**: *доксорубицин* (30 мг/м² в/в в 3 день) + *винкристин* (1 мг/м² в/в во 2 день) + *циклофосфамид* (300 мг/м² в/в в 3-6 дни) + *фторурацил* (400 мг/м² в/в с

- 3 по 6 дни); ежемесячно, до 12 циклов. Показания: рак тела матки, рак шейки матки.
- **AVD:** *дактиномицин* (15 мг/кг в/в в 1-5 дни 0, 13, 26, 39, 52, 65 недели) + *доксорубицин* (20 мг/м² в 1-3 дни 6, 19, 32, 45 и 58 недели) + *винкристин* (1,5 мг/м² в 1 день 0-8, 13, 14, 26, 27, 39, 40, 52, 53, 65, 66 недели). Показания: опухоль Вильмса.
 - **AVEP:** *доксорубицин* (40 мг/м² в/в в 1 день) + *винкристин* (1,4 мг/м² в/в в 1 и 8 дни) + *этопозид* (200 мг внутрь в 1-5 дни) + *преднизолон* (40 мг/м² внутрь в 1-7 дни); периодичность циклов – 3-4 недели. Показания: неходжкинские лимфомы высокой степени злокачественности (до 60% полных Рm).
 - **AVM:** *доксорубицин* (50 мг/м² во 2 день) + *винкристин* (1,2 мг/м² в 1 день) + *метотрексат* (30 мг/м² в/в в 3 день); периодичность циклов – 3 недели. Показания: опухоли головы и шеи.
 - **AVP:**
 - *Доксорубицин* (80 мг/м² в 1 день) + *винкристин* (1,4 мг/м² в 1 день) + *преднизолон* (60 мг/м² внутрь в 1-5 дни); периодичность циклов – 3 недели. Показания: неходжкинские лимфомы.
 - *Доксорубицин* (75 мг/м² в 1 и 22 дни) + *винкристин* (1,5 мг/м² в 1 день) + *преднизолон* (40 мг/м² внутрь в 1-29 дни со снижением дозы в последние 7 дней). Показания: лимфомы у детей.
 - **BACOD+E:** *блеомицин* (4 мг/м² в/в в 1 день) + *доксорубицин* (60 мг/м² в/в 1 день) + *циклофосфамид* (600 мг/м² в/в в 1 день) + *винкристин* (1,4 мг/м² в/в в 1 день) + *дексаметазон* (6 мг/м² внутрь в 1-5 дни) + *этопозид* (130 мг/м² в/в в 6, 7 и 8 дни); циклы по 21 дню. Показания: неходжкинские лимфомы.
 - **BACOP:**
 - *Блеомицин* (5 мг/м² в/в в 15 и 22 дни) + *доксорубицин* (25 мг/м² в 1 и 8 дни) + *циклофосфамид* (650 мг/м² в/в или в/м в 2 и 8 дни) + *винкристин* (1,4 мг/м² в/в в 1 и 8 дни) + *преднизолон* (60 мг/м² внутрь в 15-28 дни); периодичность циклов – 28 дней. Показания: локально распространенные неходжкинские лимфомы высокой степени злокачественности.
 - *Блеомицин* (10 мг/м² в/в в 1 и 5 дни) + *доксорубицин* (50 мг/м² в 1 день) + *циклофосфамид* (750 мг/м² в/в в 1 день) + *винкристин* (1,4 мг/м² в/в в 1 день) + *преднизолон* (60 мг/м² внутрь в 1 и 5 дни); периодичность циклов – 3-4 недели. Показания: неходжкинские лимфомы.
 - **BAEM:** *ломустин* (100 мг/м² внутрь в 1 день) + *цитарабин* (100 мг/м² в/в каждые 12 ч в 1-5 дни) + *этопозид* (100 мг/м² в/в в 3-5 дни) + *метилпреднизолон* (40 мг/м² внутрь в 1-5 дни); периодичность циклов – 28 дней. Показания: неходжкинские лимфомы.
 - **BCOP:** *блеомицин* (4 мг/м² в/в в 1 и 8 дни) + *циклофосфамид* (125 мг/м² в/м в 1-14 дни) + *винкристин* (1,4 мг/м² в/в в 1 и 8 дни) + *преднизолон* (60 мг/м² внутрь в 1 и 8 дни); периодичность циклов – 4 недели. Показания: неходжкинские лимфомы, саркомы мягких тканей, саркома Юинга.
 - **BDV:** *блеомицин* (30 мг/м² в день в/в инфузии с 1 по 4 день) + *дакарбазин* (300 мг/м² в/в в 1-4 дни) + *виндезин* (3 мг/м² в/в в 5 день); периодичность циклов – 4 недели. Показания: меланома.
 - **BEACOPP:** *циклофосфамид* (650 мг/м² в/в в 1 день) + *доксорубицин* (25 мг/м² в/в в 1 день) + *этопозид* (100 мг/м² в/в в 1, 2 и 3 дни) + *прокарбазин* (100 мг/м² внутрь в 1-7 дни) + *преднизолон* (40 мг/м² внутрь в 1-14 день) + *винкристин* (1,4 мг/м² в/в в 8 день) + *блеомицин* (10 мг/м² в/в в 8 день); 8 циклов по 21 дню. После 8 циклов проводится ЛТ (36-40 Гр). Показания: лимфома Ходжкина в

группе неблагоприятного прогноза (IIВ стадия с большим средостением или с поражением селезенки, с экстранодальным поражением; IIIА и IV стадии).

- **ВЕАСОРР 14-дневный** (отличается от 21-дневного периодичностью циклов, равной 14 дням; проводится с обязательной поддержкой *рЧГ-КСФ*). Показания: лимфома Ходжкина в группе неблагоприятного прогноза.
- **ВЕАСОРР-эскалированный**: *циклофосфамид* (1250 мг/м² в 1 день) + *доксорубицин* (35 мг/м² в 1 день) + *этопозид* (200 мг/м² в 1-3 дни) + *прокарбазин* (100 мг/м² в 1-7 дни) + *преднизолон* (40 мг/м² в 1-8 дни) + *блеомицин* (10 мг/м² в 8 день) + *винкристин* (1,4 мг/м² в 8 день) 8 циклов по 3 недели. После 8 циклов проводится ЛТ (36-40 Гр). Показания: лимфома Ходжкина.
- **ВЕАМ** (высокодозная схема, применяется после индукционной ХТ по одной из схем второй линии, чаще – схемы **Деха-ВЕАМ** – и последующей мобилизации клеток-предшественников кроветворения с помощью *КСФ* и эксфузии костного мозга и/или забора клеток-предшественников): *ломустин* (300 мг/м² в/в в 1 день) + *этопозид* (100-200 мг/м² в/в во 2-5 дни) + *цитарабин* (200-400 мг/м² в/в во 2-5 дни) + *мелфалан* (140 мг/м² в/в в 6 день) + аутомиелотрансплантация и/или возвращение клеток-предшественников кроветворения на 7 день. Показания: рецидивы лимфомы Ходжкина (I ранний или II; лечение III и последующих рецидивов, а также первично резистентных больных менее успешно).
- **BELD**: *блеомицин* (15 мг в/м в 1 и 4 дни) + *виндезин* (3 мг/м² в/в в 1 и 5 дни) + *ломустин* (80 мг/м² внутрь в 1 день) + *дакарбазин* (200 мг/м² в/в во 1-5 дни); периодичность циклов – 4 недели. Показания: меланома.
- **ВЕР** (или РЕВ):
- *Блеомицин* (30 мг в/в или в/м 1 раз в неделю в течение 9 недель) + *этопозид* (100 мг/м² в/в капельно в 1-5 дни через каждые 3 недели) + *цисплатин* (20 мг/м² в/в капельно в 1-5 дни через каждые 3 недели). Показания: герминогенные опухоли яичников и яичка, плоскоклеточный рак головы и шеи, рак шейки матки, рак пищевода, опухоли коры надпочечников.
- *Блеомицин* (30 мг в/в или в/м 1 раз в неделю 12 недель) + *этопозид* (100 мг/м² в/в капельно в 1-5 дни 3-недельных циклов) + *цисплатин* (20 мг/м² в/в капельно в 1-5 день 3-недельных циклов); 4 цикла по 3 недели. Показания: герминогенные опухоли яичников и яичка, аденокарцинома, низкодифференцированный рак.
- *Блеомицин* (15 мг в/в или в/м 1-5 дни) + *этопозид* (100 мг/м² в/в в 1-5 дни) + *цисплатин* (120 мг/м² в/в в 1 день), 4 цикла по 3 недели. Показания: герминогенные опухоли яичников и яичка, плоскоклеточный рак головы и шеи, рак шейки матки.
- *Блеомицин* (30 мг/м² в/в в 1, 8 и 15 дни) + *этопозид* (120 мг/м² в/в в 1, 2 и 3 дни или 100 мг/м² в 1-5 дни) + *цисплатин* (20 мг/м² в/в в 1-5 дни); периодичность циклов – 3 недели; при благоприятном прогнозе – 3 цикла. Показания: несеминомные герминогенные опухоли яичек.
- *Блеомицин* (30 мг/м² в/в в 1, 3 и 5 дни) + *этопозид* (100 мг/м² в 1-5 дни) + *цисплатин* (20 мг/м² в/в в 1-5 дни); периодичность циклов – 3 недели. Показания: герминогенные опухоли яичек.
- См. также **РЕВ**.
- **ВЕР/ЕР**: 4 цикла **ВЕР** по 3 недели {*цисплатин* (20 мг/м² в/в в 1-5 дни) + *этопозид* (100 мг/м² в/в в 1-5 дни) + *блеомицин* (30 мг в/в в 1, 8 и 15 дни)} + 2 цикла **ЕР** по 3 недели {*цисплатин* + *этопозид* в тех же дозах, без введений

- блеомицина*}. Показания: несеминомные герминогенные опухоли яичек (интенсивный протокол при плохом прогнозе).
- **BF:** *кармустин* (200 мг/м² в/в в 1 день) + *фторурацил* (600 мг/м² в/в в 1, 8 и 15 дни) каждые 6 недель. Показания: опухоли мозга, рак поджелудочной железы.
 - **BHD:** *кармустин* (150 мг/м² в/в в 1 день каждого II цикла) + *гидроксимочевина* (1500 мг/м² внутрь в 1-5 дни) + *дакарбазин* (150 мг/м² в/в в 1-5 дни); циклы по 3 недели. Показания: меланома.
 - **BIn alfa:** *кармустин* (150 мг/м² в/в в 1 и 42 дни) + *интерферон альфа* (6 млн. МЕ п/к 3 раза в неделю в течение 6 недель). Показания: глиомы.
 - **BIn beta:** *кармустин* (200 мг/м² в/в 2 введения с интервалом в 8 недель) + *интерферон бета* (9 млн. МЕ в/м 2 раза в неделю в течение 16 недель). Показания: глиомы.
 - **BL:** *бикалутамид* (50 мг/день внутрь) + *леупролид ацетат депо* (7,5 мг в/м) или *гозерелин* (3,6 мг п/к) через каждые 28 дней. Показания: рак предстательной железы.
 - **BM:** *блеомицин* (30 мг в/в в 1, 4, 8, 12 и 16 дни) + *метотрексат* (25 мг/м² в/в в 1, 4, 8, 12 и 16 дни); периодичность циклов – 3-4 недели. Показания: рак шейки матки, плоскоклеточный рак головы и шеи.
 - **BMS:** *блеомицин* (5 мг в/м в 1-5 дни в I-VI недели) + *CCNU* (40 мг внутрь в 5-7 дни только в I неделю) + *метотрексат* (15 мг внутрь в 1-4 дни в I неделю и в 1 день во II-VI недели); периодичность циклов – 13 недель. Показания: рак вульвы.
 - **BOLD:**
 - *Блеомицин* (15 мг в/м в 1 и 4 дни) + *винкристин* (1 мг/м² в/в в 1 и 5 дни) + *ломустин* (80 мг/м² внутрь в 1 день) + *дакарбазин* (200 мг/м² в/в в 1-5 дни); периодичность циклов – 5-6 недель. Показания: меланома.
 - **BRMM:** *блеомицин* (15 мг в/в в 1, 8 и 15 дни) + *цисплатин* (80 мг/м² в/в в 1 день) + *метотрексат* (30 мг/м² в 1, 8 и 15 дни) + *митомycin* (10 мг/м² в/в в 1 день); повторение на 46 день. Показания: плоскоклеточный рак головы и шеи.
 - **BR:** *ритуксимаб* (375 мг/м² в/в день 1 все циклы ХТ) + *бендамустин* (90 мг/м² в/в, дни 1, 2). Показания: неходжкинские лимфомы.
 - **BV:** *кармустин* (100 мг/м² в/в в 1 день) + *винкристин* (1,4 мг/м² в/в в 1, 8 и 15 дни); периодичность циклов – 5-6 недель. Показания: опухоли мозга.
 - **BVc:** *блеомицин* (10 мг/м² в/в в 1 раз в 2 недели) + *винкристин* (2 мг в/в в 1 раз в 2 недели). Показания: саркома Капоши, плоскоклеточный рак головы и шеи.
 - **BVCP:** *кармустин* (100 мг/м² в/в в 1 день) + *винбластин* (5 мг/м² в/в в 1 день) + *циклофосфамид* (600 мг/м² в/в в 1 день) + *прокарбазин* (100 мг/м² внутрь в 1-10 дни) + *преднизолон* (60 мг/м² внутрь с 1 по 10 день); периодичность циклов – 6 недель. Показания: лимфома Ходжкина и неходжкинские лимфомы.
 - **CA:** *циклофосфамид* (100 мг/м² в 1-4 дни) + *цитарабин* (75 мг/м² в/в в 1-4 дни); периодичность циклов – 3 недели. Показания: лимфомы.
 - **CAD:** *циклофосфамид* (500 мг/м² в/в в 1 день) + *доксорубицин* (50 мг/м² в/в в 1 день) + *дакарбазин* (400 мг/м² в/в в 1 и 2 дни); периодичность циклов – 3-4 недели. Показания: мезотелиома плевры.
 - **CADIC:** *циклофосфамид* (500 мг/м² в 1 день) + *доксорубицин* (50 мг/м² в 1 день) + *дакарбазин* (250 мг/м² в 1 и 2 дни); периодичность циклов – 4 недели. Показания: мелкоклеточный рак легкого, саркомы мягких тканей.
 - **CAF:**
 - *Циклофосфамид* (100 мг/м² внутрь или в/м в 1-14 дни) + *доксорубицин* (30 мг/м² в/в в 1 и 8 дни) + *фторурацил* (500 мг/м² в/в в 1 и 8 дни); периодичность циклов – 4 недели. Показания: РМЖ, рак влагалища, предстательной железы.

- *Циклофосфамид* (400 мг/м² в/в в 1 и 8 дни) + *доксорубицин* (30-40 мг/м² в/в в 1 и 8 дни) + *фторурацил* (400 мг/м² в/в в 1 и 8 дни); периодичность циклов – 4 недели. Показания: РМЖ, влагалища, печени, предстательной железы, тела матки, яичников.
- *Циклофосфамид* (500 мг/м² в/в в 1 день) + *доксорубицин* (50 мг/м² в/в в 1 день) + *фторурацил* (500 мг/м² в/в в 1 день); периодичность циклов – 3-4 недели. Показания: мезотелиома.
- **САМ:**
- *Циклофосфамид* (1 г/м² в/в в 1 день) + *доксорубицин* (30 мг/м² в 1 день) + *метотрексат* (20 мг/м² в 1 день); 4-6 циклов по 4 недели. Показания: рак носоглотки, легкого, предстательной железы, саркомы мягких тканей.
- *Циклофосфамид* (1,5 г/м² в/в в 1 и 22 дни) + *доксорубицин* (60 мг/м² в/в в 1 и 22 дни) + *метотрексат* (20 мг/м² в/в в 1, 8, 15 и 22 дни); повторение на 43 день. Показания: мелкоклеточный рак легкого.
- *Циклофосфамид* (1 г/м² в/в в 1 день) + *доксорубицин* (60 мг/м² в/в в 1 день) + *метотрексат* (30 мг/м² в/в в 1 день); периодичность циклов – 3 недели. Показания: мелкоклеточный рак легкого.
- *Циклофосфамид* (500 мг/м² в/в в 1 день) + *доксорубицин* (50 мг/м² в/в в 1 день) + *метотрексат* (30 мг/м² в/в в 1 день); периодичность циклов – 3 недели. Показания: мезотелиома.
- **САМР:**
- *Циклофосфамид* (120 мг/м² в/м в 1-14 дни) + *метотрексат* (20 мг/м² в/в в 1, 5 и 9 дни) + *меркаптопурин* (60 мг/м² внутрь в 1-14 дни) + *преднизолон* (40 мг/м² внутрь в 1-14 дни); периодичность циклов – 3 недели. Показания: острые лейкозы, саркомы мягких тканей.
- *Циклофосфамид* (120 мг/м² в/м в 1-14 дни) + *метотрексат* (20 мг/м² в/в в 1, 5, 9 и 13 дни) + *меркаптопурин* (60 мг/м² внутрь в 1-14 дни) + *преднизолон* (40 мг/м² внутрь в 1-14 дни); периодичность циклов – 4 недели. Показания: неходжкинские лимфомы.
- **САР:**
- *Циклофосфамид* (400-500 мг/м² в/в в 1 день) + *доксорубицин* (40-50 мг/м² в/в в 1 день) + *цисплатин* (100 мг/м² в/в в 1 день); 5-7 циклов по 3 недели. Показания: рак яичников, носоглотки, почечной лоханки и мочеточников, мочевого пузыря, тела матки, яичка, немелкоклеточный рак легкого, тимома, опухоли слюнных желез.
- *Циклофосфамид* (750 мг/м²-в/в в 1 день) + *доксорубицин* (50 мг/м² в/в в 1 день) + *цисплатин* (20 мг/м² в/в в 1-3 дни); периодичность циклов – 3 недели. Показания: рак молочной железы, щитовидной железы, тела матки, яичников, фаллопиевых труб, мочевого пузыря, опухоли слюнных желез, немелкоклеточный рак легкого.
- *Циклофосфамид* (400 мг/м² в/в в 1 день) + *доксорубицин* (40 мг/м² в/в в 1 день) + *цисплатин* (40 мг/м² в/в капельно в 1, 2 и 3 дни или 20 мг/м² в 1-5 дни); периодичность циклов – 3 недели. Показания: рак молочной железы (II линия), опухоли слюнных желез, немелкоклеточный рак легкого, рак тела матки, саркома матки, саркомы мягких тканей, рак щитовидной железы, рак яичников, рак фаллопиевых труб, рак мочевого пузыря.
- *Циклофосфамид* (500 мг/м² в/в в 1 день) + *доксорубицин* (50 мг/м² в/в в 1 день) + *цисплатин* (50 мг/м² в/в капельно в 1 день); периодичность циклов – 4 недели. Показания: рак тела матки.

- *Циклофосфамид* (600 мг/м² в/в в 1 день) + *доксорубицин* (40 мг/м² в/в в 1 день) + *цисплатин* (100 мг/м² в/в капельно в 1 день или 30 мг/м² в 1, 2 и 3 дни); периодичность циклов – 3 недели. Показания: остеосаркома.
- *Циклофосфамид* (600 мг/м² в/в в 1 день) + *доксорубицин* (40-50 мг/м² в/в в 1 день) + *цисплатин* (100 мг/м² в/в в 1 день); периодичность циклов – 3 недели. Показания: рак яичников.
- *Циклофосфамид* (500 мг/м² в/в в 1 день) + *доксорубицин* (50 мг/м² в/в в 1 день) + *цисплатин* (50 мг/м² в/в капельно в 1 день); периодичность циклов – 4 недели. Показания: рак эндометрия.
- *Циклофосфамид* (500 мг/м² в/в в 1 день) + *доксорубицин* (40 мг/м² в/в в 1 день) + *цисплатин* (30 мг/м² в/в капельно в 1, 2 и 3 дни или 100 мг/м² в/в капельно в 1 день); периодичность циклов – 3-4 недели. Показания: рак предстательной железы.
- *Циклофосфамид* (750 мг/м² в/в в 1 день) + *доксорубицин* (50 мг/м² в/в в 1 день) + *цисплатин* (50 мг/м² в/в капельно в 1 день); 6-8 циклов по 3 недели. Показания: рак яичников.
- *Циклофосфамид* (600 мг/м² в/в в 1 день) + *доксорубицин* (40 мг/м² в/в в 1 день) + *цисплатин* (50 мг/м² в/в в 1 день); повторение на 21 день. Показания: кортикостерома.
- *Циклофосфамид* (600 мг/м² в/в в 1 день) + *доксорубицин* (40 мг/м² в/в в 1 день) + *цисплатин* (100 мг/м² в/в капельно в 1 день или 30 мг/м² в 1-3 дни); периодичность циклов – 3 недели. Показания: остеосаркома.
- **САР** (с *преднизолоном*): *циклофосфамид* (500-1000 мг/м² в/в в 1 день) + *доксорубицин* (50-60 мг/м² в/в в 1 день) + *преднизолон* (60 мг/м² внутрь в 1-5 дни); повторение на 21 день. Показания: мелкоклеточный рак легкого, рак носоглотки, саркомы мягких тканей, неходжкинские лимфомы.
- **САРВОР**: *циклофосфамид* (650 мг/м² в/в в 1 день) + *доксорубицин* (50 мг/м² в/в в 1 день) + *прокарбазин* (100 мг/м² внутрь в 1-7 дни) + *блеомицин* (10 мг/м² п/к в 15 день) + *винкристин* (1,4 мг/м² в/в в 15 день) + *преднизолон* (60 мг/м² внутрь в 15-21 дни), периодичность циклов – 3-4 недели. Показания: неходжкинские лимфомы.
- **СарIri**: *капецитабин* (2000 мг/м²/день в 1-14 дни) + *иринотекан* (100 мг/м² в 1 и 8 дни). Показания: колоректальный рак.
- **САРО**: *цисплатин* (100 мг/м² в/в капельно в 1 день) + *доксорубицин* (30 мг/м² в/в во 2-4 дни) + *винкристин* (1,5 мг/м² в/в в 5 день) + *циклофосфамид* (600 мг/м² в/в в 6 день); периодичность циклов – 3-4 недели. Показания: злокачественные опухоли мягких тканей, саркома матки.
- **СарOx** (или **САРОХ**, см. также **XELOX**):
- *Капецитабин* (2500 мг/м²/день в 1-14 дни) + *оксалиплатин* (130 мг/м² в 1 день); периодичность циклов – 3 недели. Показания: колоректальный рак.
- *Капецитабин* (2000 мг/м² в 1-7 дни) + *оксалиплатин* (85 мг/м² в 1 день) + *циклами* по 2 недели. Показания: колоректальный рак.
- *Оксалиплатин* (100 мг/м² в 1 день) + *капецитабин* (1000 мг/м² внутрь 2 раза в сутки с вечера в 1 день по утрам 11 дня) *циклами* по 2 недели, от 4 до 12 циклов. Показания: колоректальный рак.
- **CarboNv**: *карбоплатин* (350 мг/м² в 1 и 5 дни) + *винорелбин* (25 мг/м² в 1 и 8 дни); периодичность циклов – 3 недели. Показания: немелкоклеточный рак легкого.
- **Carbo-Tax**:
- *Паклитаксел* (135 мг/м² в течение 24 ч в 1 день) + *карбоплатин* (AUC 7 в 1 день); периодичность циклов – 3 недели. Показания: немелкоклеточный рак

легкого. Осложнения: нейтропения 3-4 ст. (50%), тромбоцитопения и инфекции.

- **Паклитаксел** (175 мг/м² в/в 3-часовая инфузия в 1 день) + **карбоплатин** (AUC 7 в/в в 1 день); периодичность циклов – 3 недели. Показания: немелкоклеточный рак легкого.
- **Паклитаксел** (135 мг/м² 24-часовая инфузия или 175 мг/м² в/в 3-часовая инфузия в 1 день) + **карбоплатин** (AUC 5 в/в в 1 день); периодичность циклов – 3 недели. Показания: рак яичников.
- **CarD**: **доцетаксел** (65 мг/м² в/в в 1 день) + **карбоплатин** (AUC-6 в/в в 1 день). Показания: аденокарцинома, низкодифференцированная карцинома.
- **CAS**: **циклофосфамид** (400 мг/м² в/в в 1 день) + **доксорубицин** (60 мг/м² в/в в 1 день) + **стрептозотоцин** (500 мг/м² в/в в 1-4 дни). Показания: карциноид.
- **CAT**: **цитарабин** (3 г/м² в/в во 2-5 дни) + **доксорубицин** (40-50 мг/м² в/в в 1 день) + **тиогуанин** (2,55 мг/кг внутрь во 2-5 дни через 12 часов после цитарабина); периодичность циклов – 4 недели. Показания: острые лейкозы.
- **CAV**:
 - **Циклофосфамид** (1000 мг/м² в 1 день) + **доксорубицин** (40 мг/м² в 1 день) + **винкристин** (1,4 мг/м² в 1 день); периодичность циклов – 3 недели. Показания: мелкоклеточный рак легкого.
 - **Циклофосфамид** (1-1,5 г/м² в/в в 1 день) + **доксорубицин** (60 мг/м² в/в в 1 день) + **винкристин** (2 мг в/в в 1 день), периодичность циклов – 3 недели. Показания: мезотелиома плевры.
 - **Циклофосфамид** (1,2 г/м² в/в в 1 день) + **доксорубицин** (40-50 мг/м² в/в в 1 день) + **винкристин** (2 мг в/в в 1 день), периодичность циклов 3-4 недели. Показания: мелкоклеточный рак легкого, рак носоглотки, саркомы мягких тканей.
 - **Циклофосфамид** (1 г/м² в/в в 1 день) + **доксорубицин** (50 мг/м² в/в в 1 день) + **винкристин** (1,4 мг/м² в/в в 1 день); периодичность циклов – 3 недели. Показания: мелкоклеточный рак легкого, карцинома Меркеля.
 - **Циклофосфамид** (1-1,5 г/м² в/в в 1 день) + **доксорубицин** (60 мг/м² в/в в 1 день) + **винкристин** (2 мг в/в в 1 день); периодичность циклов – 3 недели. Показания: мезотелиома плевры.
- **SAVE**: **циклофосфамид** (750 мг/м² в/в в 1 день) + **доксорубицин** (50 мг/м² в/в в 1 день) + **винкристин** (1,4 мг/м² в/в в 1 день) + **этопозид** (60-100 мг/м² в/в в 1-3 дни); периодичность циклов – 3 недели. Показания: мелкоклеточный рак легкого.
- **SAVP**:
 - **Циклофосфамид** (600-700 мг/м² во 2 день) + **доксорубицин** (40 мг/м² в/в в 1 день) + **винкристин** (0,6-0,7 мг/м² в/в в 1, 4, 8 и 15 дни) + **прокарбазин** (100 мг внутрь в 1-14 дни); периодичность циклов – 4 недели. Показания: мелкоклеточный рак легкого.
- **SAVPE**: **циклофосфамид** (600 мг/м² в 1 день) + **доксорубицин** (45 мг/м² в/в в 1 день) + **винкристин** (1,4 мг/м² в/в в 1 день) + **преднизолон** (100 мг внутрь в 1-5 дни) + **этопозид** (100 мг/м² в/в в 1, 3 и 5 дни); 4 цикла по 3 недели. Показания: лимфомы (с последующим облучением резидуальных очагов).
- **SAVPr**: **циклофосфамид** (1000 мг/м² в 1 день) + **доксорубицин** (50 мг/м² в/в в 1 день) + **винкристин** (1,5 мг/м² в/в в 1 день) + **этопозид** (60 мг/м² в/в в 1-5 дни); периодичность циклов – 3 недели. Показания: мелкоклеточный рак легкого.
- **СbЕС**: **карбоплатин** (AUC 6 в/в 1-часовая инфузия в 500 мл 5% декстрозы в 1 день) + **циклофосфамид** (500 или 750 мг/м² струйно в 1 и 2 дни) + **этопозид** (120 мг/м² 2-часовая инфузия в 1 л 0,9% р-ра натрия хлорида в 1 и 2 дни) циклами по 3 недели. Показания: саркома Юинга.

- **СВР:** *циклофосфамид* (400 мг/м² в/в во 2 день) + *кармустин* (75 мг/м² в/в во 2 день) + *преднизолон* (80 мг/м² внутрь в 1-7 дни); периодичность циклов – 5-6 недель. Показания: лимфомы.
- **СВУ:** (высокодозная схема, применяется после индукционной ХТ лимфомы Ходжкина по одной из схем второй линии (чаще – схемы **Деха-ВЕАМ**) и последующей мобилизации клеток-предшественников кроветворения *КСФ* и эксфузии костного мозга и/или забора клеток-предшественников):
- *Циклофосфамид* (1,5 г/м² в/в с 1 по 4 день) + *кармустин* (300 мг/м² в/в в 1 день) + *этопозид* (100-150 мг/м² в/в каждые 12 часов, всего 6 введений в 1, 2 и 3 дни) + аутомиелотрансплантация и/или возвращение клеток-предшественников кроветворения на 5 день. Показания: рецидивы лимфомы Ходжкина (I ранний или II; лечение III и последующих рецидивов, а также первично резистентных пациентов менее эффективно).
- **СС:**
- *Циклофосфамид* (600 мг/м² в/в в 1 день) + *карбоплатин* (AUC 5-6 в/в в 1 день); периодичность циклов – 3-4 недели. Показания: рак яичников.
- *Циклофосфамид* (600 мг/м² в/в в 1 день) + *циклоплатам* (80 мг/м²/день в/в в 1-5 дни); периодичность циклов – 3-4 недели. Показания: рак яичников.
- **ССь**
- *Циклофосфамид* (750 мг/м² в/в в 1 день) + *карбоплатин* (AUC 5 в/в в 1 день); 6-8 циклов по 3-4 недели. Показания: рак яичников.
- *Циклофосфамид* (600 мг/м² в/в в 1 день) + *карбоплатин* (AUC 5-6 в/в в 1 день); периодичность циклов – 3-4 недели. Показания: рак яичников.
- **СС1:** *циклофосфамид* (700 мг/м² в 1 день) + *ломустин* (70 мг/м² в/в в 1 день); периодичность циклов 5 недель. Показания: мелкоклеточный рак легкого.
- **СССДЕ:** *циклофосфамид* (150 мг/м² в/в в 1-7 дни) + *циклофосфамид* (150 мг/м² внутрь в 22-28 и 43-49 дни) + *доксорубицин* (35 мг/м² в/в в 10 и 52 дни) + *цисплатин* (90 мг/м² в/в в 8, 50 и 71 дни) + *этопозид* (150 мг/м² в/в постоянная инфузия в 29-31 и 73-75 дни). Показания: ретинобластома.
- **ССDDT:** *циклофосфамид* (40 мг/кг в/в в 1 и 2 дни) + *цисплатин* (20 мг/м² в/в в 1-5 дни) + *доксорубицин* (60 мг/м² в/в в 1 день) + *дакарбазин* (250 мг/м² в/в в 1-5 дни); периодичность циклов 3-4 недели. Показания: нейробластома.
- **ССNU-ACOP:** *ломустин* (50 мг/м² внутрь в 1 день) + *доксорубицин* (30 мг/м² в/в в 1 день) + *циклофосфамид* (500 мг/м² в/в в 1 день) + *винкристин* (1 мг/м² в/в в 1 день) + *преднизолон* (40 мг/м² внутрь в 1-5-дни); повторение через 3 недели без *ломустина*, а через 6 недель с *ломустином*. Показания: неходжкинские лимфомы, саркомы мягких тканей, саркома Юинга, рак носоглотки.
- **ССNU-COP:**
- *Ломустин* (120 мг внутрь в 1 день или при неустойчивом гематологическом фоне – 80 мг в 1 и 8 дни) + *циклофосфамид* (250 мг в/в или в/м в 1, 3, 5, 8, 10, 12 дни) + *винкристин* (1 мг/м² в/в в 1 и 8 дни) + *преднизолон* (40 мг/м² внутрь в 1-14 дни); периодичность циклов – 4-6 недель. Показания: локально распространенные НХЛ высокой степени злокачественности.
- *Ломустин* (80 мг/м² внутрь в 1 день) + *циклофосфамид* (200 мг/м² в/в или в/м в 1, 3, 5, 9, 11 и 13 дни) + *винкристин* (1,4 мг/м² в 1 и 8 дни) + *преднизолон* (40 мг/м² внутрь ежедневно в 1-14 дни; а при поражении ЦНС – *дексаметазон* 3-4,5 мг/сут внутрь в 1-14 дни); периодичность циклов – 4-6 недель. Показания: неходжкинские лимфомы промежуточной и высокой степени злокачественности III-IV стадий (при поражении ЦНС – в качестве стандарта

- системной ХТ в сочетании с интратекальным введением метотрексата и цитарабина), рефрактерные к стандартной ХТ формы и рецидивы.
- *Ломустин* (внутри 80 мг во 2 день и 40 мг в 9 день) + *циклофосфамид* (250 мг в/в или в/м в 1, 3, 5, 8, 10, 12 дни) + *винкристин* (1 мг/м² в/в в 1 и 8 дни) + *преднизолон* (40 мг/м² внутри в 1-14 дни); периодичность циклов – 4-6 недель. Показания: локально распространенная НХЛ высокой степени злокачественности.
 - **CCNU-OPP:** *ломустин* (80 мг/м² внутри в 1 день) + *винкристин* (1,4 мг/м² в 1 и 8 дни) + *прокарбазин* (100 мг/м² внутри ежедневно с 1 по 14 день) + *преднизолон* (40 мг/м² внутри ежедневно с 1 по 14 день; при поражении ЦНС – *дексаметазон* (3-4,5 мг/сутки внутри или в/м с 1 по 14 день); периодичность циклов – 4-6 недель. Показания: лимфома Ходжкина III-IV стадий (при поражении ЦНС любой давности – в качестве стандарта), рефрактерные к стандартной ХТ формы и рецидивы.
 - **ССТ:** *циклофосфамид* (40 мг/м² в/в в 1 и 2 дни) + *цисплатин* (20 мг/м² в/в в 22-26 дни) + *тенипозид* (100 мг/м² в/в в 28 день); 3 цикла по 42 дня. Показания: нейробластома.
 - **CD:**
 - *Карбоплатин* (AUC 6 в 1 день) + *доцетаксел* (60-80 мг/м² в 1 день) циклами по 3 недели. Показания: немелкоклеточный рак легкого.
 - *Доксорубин* (35-60 мг/м² в/в в 1 день) + *циклофосфамид* (500-1500 мг/м² в/в в 1 день); периодичность циклов 21-28 дней. Показания: рабдомиосаркома.
 - **CDDP/VP-16:** *цисплатин* (90 мг/м² в/в в 1 день) + *этопозид* (150 мг/м² в/в в 3 и 4 дни); периодичность циклов 21 день. Показания: опухоли головного мозга.
 - **CDDP + VP-16:** *цисплатин* (40 мг/м² в/в в 1-5 дни) + *этопозид* (100 мг/м² в/в в 1-5 дни); периодичность циклов 28 дней. Показания: нейробластома.
 - **CDIC:** *циклофосфамид* (1000 мг/м² в/в в 1 день) + *доксорубин* (45 мг/м² в/в в 1 день) + *этопозид* (100 мг/м² в/в в 1-3 или в 1, 3 и 5 дни); периодичность циклов – 3 недели. Показания: злокачественная мезотелиома.
 - **CE:**
 - *Карбоплатин* (400-600 мг/м² в/в в 1 день) + *этопозид* (100 мг/м² в/в в 1-5 дни) + *ГМ-КСФ* (5 мкг/кг в 6-15 дни). Показания: герминогенные опухоли яичка.
 - *Карбоплатин* (500 мг/м² в/в в 1 и 2 дни) + *этопозид* (100 мг/м² в/в в 1-3 дни); периодичность циклов 21-28 дней. Показания: ретинобластома.
 - *Этопозид* (100 мг/м² в/в в 1-5 дни) + *карбоплатин* (160 мг/м² в/в в 1-5 дни); периодичность циклов 21 день. Показания: ретинобластома.
 - **CEA/ABVD:** **ABVD** (I и III циклы по 3 недели): {*доксорубин* (25 мг/м² в/в в 1 и 8 дни) + *блеомицин* (6 мг/м² в/в в 1 день) + *винбластин* (6 мг/м² в/в в 1 и 8 дни) + *дакарбазин* (375 мг/м² в/в в 1 и 8 дни)} + **CEA/ABVD** (II и IV циклы по 3 недели): {*ломустин* (80 мг/м² внутри в 1 день) + *этопозид* (100 мг/м² в/в в 1-3 дни) + *доксорубин* (25 мг/м² в/в в 1 и 15 дни) + *блеомицин* (6 мг/м² в/в в 15 день) + *винбластин* (6 мг/м² в/в в 15 день) + *дакарбазин* (375 мг/м² в/в в 15 день)}. Показания: лимфома Ходжкина.
 - **CEB:**
 - *Карбоплатин* (AUC 7 - первичным больным или AUC 5 - ранее леченным в/в в 1 день) + *этопозид* (120 мг/м² в/в в 1-3 дни) + *блеомицин* (30 мг в/в в 1 день), 4-6 циклов по 3 недели. Показания: герминогенные опухоли яичка и яичников.
 - *Карбоплатин* (400-600 мг/м² в/в в 1 день) + *этопозид* (100 мг/м² в/в в 1-5 дни) + *блеомицин* (30 МЕ в 1, 3 и 5 дни) + *ГМ-КСФ* (5 мкг/кг в 6-15 дни). Показания: герминогенные опухоли яичка.

- **CE-CadO:** *карбоплатин* (160 мг/м² в/в в 1-5 дни или 200 мг/м² в/в в 1-3 дни) + *этопозид* (100 мг/м² в/в в 1-5 дни или 150 мг/м² в/в в 1-3 дни) + *циклофосфамид* (300 мг/м² в/в в 1-5 дни) + *доксорубицин* (60 мг/м² в/в в 5 день) + *винкристин* (1,5 мг/м² в/в в 1 и 5 дни); периодичность циклов 21 день. Показания: нейробластома.
- **CEF**
- *Циклофосфамид* (75 мг/м² внутрь в 1-14 дни) + *эпирубицин* (60 мг/м² в/в в 1 и 8 дни) + *фторурацил* (500 мг/м² в/в в 1 и 8 дни); периодичность циклов – 4 недели. Показания: рак молочной железы.
- *Циклофосфамид* (600 мг/м² в/в в 1 день) + *эпирубицин* (60 мг/м² в/в в 1 день) + *фторурацил* (600 мг/м² в/в в 1 день); 6 циклов по 3 недели. Показания: рак молочной железы.
- **CEMP:** *цисплатин* (20 мг/м² в/в в 1-5 дни) + *этопозид* (150 мг/м² в/в в 1 день) + *митоксантрон* (8 мг/м² в/в в 1 день) + *преднизолон* (40 мг/м² в/в в 1-5 дни); периодичность циклов – 3 недели. Показания: неходжкинские лимфомы.
- **СЕОР-IMVpDexa:** *циклофосфамид* (750 мг/м² в/в в 1 день) + *эпирубицин* (50 мг/м² в/в в 1 день) + *винкристин* (1,4 мг/м² в/в в 1 и 8 дни) + *преднизолон* (100 мг/м² внутрь в 1-5 дни) + *ифосфамид* (2 г/м² в/в в 15-17 дни с *Месна*) + *метотрексат* (800 мг/м² в/в с *кальция фолинат* в 22 день) + *этопозид* (100 мг/м² в/в в 15-17 дни) + *дексаметазон* (40 мг внутрь в 15-19 дни); периодичность циклов – 4 недели. Показания: неходжкинские лимфомы; режим токсичный и требует специальных условий.
- **CEP:**
- *Карбоплатин* (300 мг/м² в/в в 1 день) + *этопозид* (100 мг/м² в/в во 2 и 3 дни) + *цисплатин* (50 мг/м² в/в во 2 и 3 дни); периодичность циклов – 1 месяц. Показания: герминогенные опухоли, рак яичников, немелкоклеточный рак легкого.
- *Карбоплатин* (200 мг/м² в/в в 1 день) + *этопозид* (100 мг/м² в/в в 1, 3 и 5 дни) + *цисплатин* (50 мг/м² в/в в 1 день); периодичность циклов – 3 недели. Показания: немелкоклеточный рак легкого.
- *Ломустин* (80 мг/м² внутрь в 1 день) + *этопозид* (100 мг/м² в/в капельно в 1-5 дни) + *преднимустин* (60 мг/м² внутрь в 1-5 дни); периодичность циклов – 4 недели. Вместо преднимустина могут быть использованы *хлорамбуцил* (20 мг/м² внутрь в 1-5 дни) + *преднизолон* (40 мг/м² внутрь в 1-7 дни). Показания: лимфома Ходжкина (ХТ второй линии).
- Пероральная модификация схемы **CEP:** *ломустин* (100 мг/м² внутрь в 1 день) + *этопозид* (200 мг/м² внутрь в 1, 2 и 3 дни) + *хлорамбуцил* (20 мг/м² внутрь в 1-4 дни) + *преднизолон* (40 мг/м² внутрь в 1-7 дни); периодичность циклов – 4-5 недель. Показания: лимфома Ходжкина (ХТ второй линии).
- *Цисплатин* (50 мг/м²) + *эпирубицин* (70 мг/м²) + *наклитаксел* (175 мг/м²) циклами по 3 недели. Показания: рак тела матки.
- **CEPP(В):** *циклофосфамид* (600 мг/м² в/в в 1 и 8 дни) + *этопозид* (70 мг/м² в/в в 1-3 дни) + *прокарбазин* (60 мг/м² внутрь в 1-10 дни) + *преднизолон* (60 мг/м² внутрь в 1-10 дни) + *блеомицин* (15 мг/м² в/в в 1 и 5 дни); периодичность циклов – 30 дней. Показания: неходжкинские лимфомы.
- **CEV:**
- *Циклофосфамид* (1000 мг/м² в 1 день) + *эпирубицин* (70 мг/м² в 1 день) + *винкристин* (1,2 мг/м² в/в в 1 день); 3 цикла по 3 недели. Показания: мелкоклеточный рак легкого (вместе ЛТ).

- *Карбоплатин* (500 мг/м^2 в/в в 1 день) + *эпирубицин* (150 мг/м^2 в/в в 1 день) + *винкристин* ($1,5 \text{ мг/м}^2$ в/в в 1 и 7 дни); периодичность циклов 21 день. Показания: рабдомиосаркома.
- **CF:**
- *Цисплатин* (100 мг/м^2 в/в капельно в 1 день) + *фторурацил* (1000 мг/м^2 в/в капельно постоянная инфузия в 1-4 дни); периодичность циклов – 4 недели. Показания: плоскоклеточный рак.
- *Карбоплатин* (400 мг/м^2 в/в в 1 день) + *фторурацил* (1000 мг/м^2 в/в постоянная инфузия в 1-5 дни) циклами по 21-28 дней. Показания: опухоли головы и шеи.
- **CFP:** *ломустин* (100 мг/м^2 внутрь 1 раз в 6 недель) + *фторурацил* (500 мг/м^2 в/в 1, 2, 4 дни) + *цисплатин* (100 мг/м^2 в/в в 4 день); периодичность введений *фторурацила* и *цисплатина* – 3 недели. Показания: рак желудка, поджелудочной железы, толстой кишки.
- **CHAD:** см. **CHAP.**
- **CG:** *карбоплатин* (AUC 5 в 1 день) + *гемцитабин* (1000 мг/м^2 в 1 день), периодичность циклов – 3 недели. Показания: немелкоклеточный рак легкого.
- **CHAMOS:** 1 день – *гидроксикарбамид* (по 500 мг внутрь 2 раза), 2 день – *винкристин* (1 мг/м^2 в/в в 10 утра) + *метотрексат* (100 мг/м^2 струйно в/в в 15 часов) + *метотрексат* (200 мг/м^2 в/в 12-часовая инфузия, начиная с 15 часов), 3 день – *кальция фолинат* (15 мг в/м в 15 часов), 4 день – *кальция фолинат* (15 мг в/м в 8 часов) + *циклофосфамид* (600 мг/м^2 в/в в 10 часов) + *дактиномицин* (500 мкг в/в в 11 часов) + *кальция фолинат* (15 мг в/м в 15 часов), 5 день – *кальция фолинат* (15 мг в/м в 8 часов) + *дактиномицин* (500 мкг в/в в 10 часов), 6 день – *дактиномицин* (500 мкг в/в), 7 и 8 дни – свободные, 9 день – *доксорубицин* (30 мг/м^2 в/в) + *циклофосфамид* (400 мг/м^2 в/в); повторение на 17-24 день. Показания: хориокарцинома матки с плохим прогнозом.
- **CHOEP:**
- *Циклофосфамид* (750 мг/м^2 в/м или в/в в 1 день) + *доксорубицин* (50 мг/м^2 в/в в 1 день) + *винкристин* ($1,5-2 \text{ мг в/в}$ в 1 день) + *этопозид* (100 мг/м^2 в/в в 1-3 дни) + *преднизолон* (100 мг внутрь ежедневно с 1 по 5 день); периодичность циклов – 28 дней. Показания: неходжкинские лимфомы высокой степени злокачественности.
- *Циклофосфамид* (750 мг/м^2 в/м или в/в в 1 день) + *доксорубицин* (50 мг/м^2 в/в в 1 день) + *винкристин* ($1,4 \text{ мг/м}^2$ в/в в 1 день) + *этопозид* (100 мг/м^2 в/в в 3-5 дни) + *преднизолон* (60 мг внутрь ежедневно с 1 по 5 день); периодичность циклов – 28 дней. Показания: неходжкинские лимфомы высокой степени злокачественности.
- **CHOEP-14:** *циклофосфамид* (750 мг/м^2 в/м или в/в в 1 день) + *доксорубицин* (50 мг/м^2 в/в в 1 день) + *винкристин* ($1,4 \text{ мг/м}^2$ в/в в 1 день) + *этопозид* (100 мг/м^2 в/в в 3-5 дни) + *преднизолон* (100 мг внутрь ежедневно с 1 по 5 день); периодичность циклов – 14 дней. Показания: неходжкинские лимфомы высокой степени злокачественности.
- **CHOEP-21:** *циклофосфамид* (750 мг/м^2 в/в в 1 день) + *доксорубицин* (50 мг/м^2 в/в в 1 день) + *винкристин* ($1,4 \text{ мг в/в}$ в 1 день) + *этопозид* (100 мг/м^2 в/в в 3-5 дни) + *преднизолон* (100 мг/м^2 внутрь в 1-5 дни); периодичность циклов – 21 день. Показания: неходжкинские лимфомы высокой степени злокачественности.
- **CHOEP+R** (*ритуксимаб* (375 мг/м^2 в/в день 0 или 1 все циклы ХТ) + *доксорубицин* (50 мг/м^2 в/в день 1) + *циклофосфамид* (750 мг/м^2 в/в день 1) + *винкристин* ($1,4 \text{ мг/м}^2$, суммарно не более 2 мг , в/в день 1) + *этопозид* (100

- мг/м² в/в дни 1-3) + *преднизолон* (40 мг/м² внутрь дни 1-5). Лечение возобновляется на 22 день). Показания: неходжкинские лимфомы.
- **СНОР:** *циклофосфамид* (750 мг/м² в/в в 1 день) + *доксорубицин* (50 мг/м² в/в в 1 день) + *винкристин* (1,4 мг/м² в/в в 1 день) + *преднизолон* (60 мг/м² внутрь 1-5 дни), периодичность циклов – 21 день. Показания: неходжкинские лимфомы высокой степени злокачественности.
 - **СНОР-14** (14-дневный) – те же дозы, но периодичность циклов – 14 дней. Показания: неходжкинские лимфомы высокой степени злокачественности.
 - **СНОР escalated (СНОР усиленный):** *циклофосфамид* (1500 мг/м² в/в в 1 день) + *доксорубицин* (70 мг/м² в/в в 1 день) + *винкристин* (1,4 мг/м² в/в в 1 день) + *преднизолон* (100 мг/м² внутрь 1-5 дни); периодичность циклов – 21 день. Показания: неходжкинские лимфомы высокой степени злокачественности.
 - **СНОР + ритуксимаб (R-СНОР):** *ритуксимаб* (375 мг/м² в/в медленная инфузия в 1 день) + *циклофосфамид* (750 мг/м² в/в в 1 день) + *доксорубицин* (50 мг/м² в/в в 1 день) + *винкристин* (1,4 мг/м² в/в в 1 день) + *преднизолон* (100 мг/м² внутрь в 1-5 дни); 21-дневные циклы, максимально 6 циклов. Показания: неходжкинские лимфомы высокой степени злокачественности.
 - **СНОР-В:** *циклофосфамид* (750 мг/м² в/в в 1 день) + *доксорубицин* (50 мг/м² в/в в 1 день) + *винкристин* (1,4 мг/м² в/в в 1 и 8 дни) + *метилпреднизолон* (80 мг/м² в/м в 1-5 дни) + *блеомицин* (10 мг/м² в/в в 1 и 8 дни); периодичность циклов – 3-4 недели. Показания: неходжкинские лимфомы высокой степени злокачественности.
 - **СИ:** *карбоплатин* (400 мг/м² в/в в 1 день) + *ифосфамид* (3000 мг/м² в/в во 2 и 3 дни с *Месна*) + *ГМ-КСФ* (5 мкг/кг в 6-15 дни). Показания: герминогенные опухоли яичек.
 - *Ифосфамид* (1500 мг/м² в/в в 1-3 дни с *Месна*) + *карбоплатин* (400 мг/м² в/в в 4 день) циклами по 21-28 дней. Показания: нейробластома.
 - **СISCA (САР):** *циклофосфамид* (400 мг/м² в/в в 1 день) + *доксорубицин* (40 мг/м² в/в в 1 день) + *цисплатин* (70 мг/м² в/в капельно в 1 день); периодичность циклов – 4 недели. Показания: рак мочевого пузыря.
 - **СМ:** *циклофосфамид* (200 мг/м² в/в 3 раза в неделю в течение 3 недель) + *метотрексат* (30 мг/м² в/в в 1, 8 и 15 дни); периодичность циклов – 4 недели. Показания: крупноклеточный рак легкого.
 - **СМВ:**
 - *Цисплатин* (75 мг/м² в/в 1-часовая инфузия в 1 день) + *метотрексат* (25 мг/м² в/в струйно в 1 и 8 дни) + *блеомицин* (10 ЕД/м² в/в струйно в 1 и 8 дни) каждые 3 недели. Показания: рак полового члена.
 - *Цисплатин* (20 мг/м² в/в во 2-6 дни) + *метотрексат* (200 мг/м² в/в в 1 и 15 дни) + *блеомицин* (10 ЕД/м² в/в струйно во 2-6 дни) каждые 3 недели. Показания: рак полового члена.
 - **СМС:** *циклофосфамид* (500 мг/м² в/в в 1, 22, 43 и 64 дни) + *метотрексат* (10 мг/м² в/в в 1, 8, 13, 22, 29, 36, 43, 50, 57 и 64 дни) + *ломустин* (100 мг/м² внутрь в 1 и 43 дни). Показания: мелкоклеточный рак легкого – индукционная программа, аденокарцинома легкого.
 - **СМФ:**
 - *Циклофосфамид* (600 мг/м² в 1 и 8 дни) + *метотрексат* (50 мг/м² в 1 и 8 дни) + *фторурацил* (600 мг/м² в 1 и 8 дни); периодичность циклов – 4 недели. Показания: РМЖ.
 - *Циклофосфамид* (100 мг/м² внутрь с 1 по 14 дни) + *метотрексат* (40 мг/м² в/в в 1 и 8 дни) + *фторурацил* (600 мг/м² в/в в 1 и 8 дни); периодичность циклов – 4 недели. Показания: РМЖ.

- *Циклофосфамид* (100 мг/м² внутрь с 1 по 14 дни) + *метотрексат* (40 мг/м² в/в в 1 и 8 дни) + *фторурацил* (600 мг/м² в/в в 1 и 8 дни); периодичность циклов – 3-4 недели. Показания: мезотелиома.
- **CMV:**
- *Цисплатин* (100 мг/м² в/в капельно в 1 день) + *метотрексат* (40 мг/м² в/в в 1 и 8 дни) + *винбластин* (4 мг/м² в/в в 1 и 8 дни); периодичность циклов – 3 недели. Показания: рак мочевого пузыря.
- *Цисплатин* (100 мг/м² в/в капельно во 2 день) + *метотрексат* (30 мг/м² в/в в 1 и 8 дни) + *винбластин* (4 мг/м² в/в в 1 и 8 дни); периодичность циклов – 3 недели. Показания: рак уротелия.
- **CN:**
- *Циклофосфамид* (800 мг/м² в/в в 1 день) + *митоксантрон* (10 мг/м² в/в в 1 день); периодичность циклов – 3 недели. Показания: РМЖ.
- *Циклофосфамид* (200 мг/м² в/в в 1, 3 и 5 дни) + *митоксантрон* (12 мг/м² в/в в 1 день); периодичность циклов – 3 недели. Показания: РМЖ.
- **CNF:** *циклофосфамид* (500 мг/м² в/в в 1 день) + *митоксантрон* (10 мг/м² в/в в 1 день) + *фторурацил* (500 мг/м² в 1 день), 4-6 циклов по 3 недели. Показания: рак молочной железы.
- **CNFV:** *циклофосфамид* (200 мг/м² внутрь в 1, 3, 5, 8, 10 и 12 дни) + *митоксантрон* (10 мг/м² в/в в 1 день) + *фторурацил* (400 мг/м² в/в в 1, 4, 8 и 12 дни) + *винкристин* (1,4 мг/м² в/в в 1 день); периодичность циклов – 3 недели. Показания: РМЖ.
- **CNOP:** (аналогично **CНОР** с заменой *доксорубицина* на *митоксантрон*):
- *Циклофосфамид* (750 мг/м² в/в в 1 день) + *митоксантрон* (10 мг/м² в/в в 1 день) + *винкристин* (1,4 мг/м² в/в в 1 день) + *преднизолон* (50 мг/м² внутрь в 1-5 дни); периодичность циклов – 3 недели. Показания: неходжкинские лимфомы.
- *Циклофосфамид* (375 мг/м² в/в в 1 и 15 дни) + *митоксантрон* (4,5 мг/м² в/в в 1, 8 и 15 дни) + *винкристин* (0,5 мг/м² в/в в 1, 8 и 15 дни) + *преднизолон* (60 мг внутрь в 3-5 дни); 8-10 циклов по 3 недели. Показания: неходжкинские лимфомы.
- **CNV:** *циклофосфамид* (600 мг/м² в/в в 1 день) + *митоксантрон* (12 мг/м² в/в в 1 день) + *винкристин* (1,4 мг/м² в 1 день), 4-6 циклов по 3 недели. Показания: рак молочной железы.
- **CO:** *циклофосфамид* (10 мг/кг в/в в 1-3 дни) + *винкристин* (1,5 мг/м² в/в в 1 день) циклами по 21-28 дней. Показания: нейробластома.
- **COAP:** *циклофосфамид* (400 мг/м² в/в в 1 день) + *винкристин* (1,4 мг/м² в/в в 1 день) + *цитарабин* (50 мг/м² в/в во 2-5 дни) + *преднизолон* (60 мг/м² внутрь в 1-5 дни); периодичность циклов – 3 недели. Показания: неходжкинские лимфомы.
- **COB:** *ломустин* (100 мг/м² внутрь в 1 день) + *винкристин* (1,4 мг/м² в/в в 1, 8 и 15 дни) + *блеомицин* (15 мг/м² в/в в 1, 8 и 15 дни); периодичность циклов – 5 недель. Показания: меланома.
- **CODE:** *цисплатин* (25 мг/м² в/в в 1 день) + *винкристин* (1 мг/м² в/в в 1 день) + *доксорубицин* (40 мг/м² в/в в 1 день) + *этопозид* (80 мг/м² в/в в 1, 2 и 3 дни); периодичность циклов – 1 неделя, 8 циклов. Показания: мелкоклеточный рак легкого.
- **CODOX-M/IVAC:**
- **CODOX-M** (циклы 1, 3): *циклофосфамид* (800 мг/м² в/в в день 1) + *винкристин* (1,5 мг/м², не более 2 мг, в/в в дни 1, 8) + *доксорубицин* (40 мг/м² в/в в день 1) + *циклофосфамид* (200 мг/м²/сут в/в в дни 2-5) + *цитарабин* (70 мг интратекально, дни 1, 3) + *метотрексат* (300 мг/м² в/в в течение 1 часа, далее – 2700 мг/м² в/в

- в течение последующих 23 часов, у больных старше 65 лет – 100 мг/м², в/в в течение 1 часа, далее – 900 мг/м² в/в в течение последующих 23 часов, день 10) + *метотрексат* (12 мг интратекально, день 15) + *кальция фолинат* (15 мг внутрь через 24 часа после интратекального введения *метотрексата*) + *Г-КСФ* (5 мкг/кг ПК до повышения уровня гранулоцитов > 1× 10⁹/л).
- **IVAC** (циклы 2, 4): *этопозид* (60 мг/м² в а 500 мл физ. раствора или изотонического раствора глюкозы) в/в дни 1-5) + *ифосфамид* (1,5 г/м², у больных старше 65 лет – 1 г/м², в/в дни 1-5) + *цитарабин* (2 г/м², у больных старше 65 лет – 1 г/м², в/в каждые 12 часов, дни 1-2, всего 4 введения) + *метотрексат* (12 мг интратекально, день 5) + *Г-КСФ* (п/к до повышения уровня гранулоцитов > 1× 10⁹/л). Начало следующего блока – после восстановления клеточного состава крови – уровень гранулоцитов > 1× 10⁹/л и уровня тромбоцитов > 75× 10⁹/л без поддержки *Г-КСФ*. Показания: неходжкинские лимфомы.
 - **COMDP**: *циклофосфамид* (1,2 г/м² в/в в 1 день) + *винкристин* (2 мг/м² в/в в 3, 16, 17 и 24 дни) + *метотрексат* (6,25 мг/м² в/в в 5, 31 и 34 дни) + *рубомидин* (60 мг в/в в 12 и 13 дни) + *преднизолон* (60 мг/м² внутрь в 3-30 дни). Показания: неходжкинские лимфомы у детей (индукционная терапия).
 - **COMF**: *циклофосфамид* (300 мг/м² в/в в 1 и 8 дни) + *винкристин* (0,65 мг/м² в/в в 1 и 8 дни) + *фторурацил* (500 мг/м² в/в в 1 день) + *метотрексат* (40 мг в/в в 8 день); периодичность циклов – 4 недели. Показания: мезотелиома плевры.
 - **COMLA**: *циклофосфамид* (1500 мг/м² в/в в 1 день) + *винкристин* (1,4 мг/м² в 1, 8 и 15 дни) + *метотрексат* (120 мг/м² в/в в 27 день) + *кальция фолинат* (25 мг/м² внутрь каждые 6 часов 4 раза, начиная через 24 часа после введения *метотрексата*) + *цитарабин* (100 мг/м²/день постоянная инфузия в течение 5 дней, начиная с 22 дня); повторение цикла на 43 день. Показания: лимфомы промежуточной и высокой степени злокачественности.
 - **CONPADRI**: *циклофосфамид* (10 мг/кг внутрь в 1-7 дни, а потом в 12, 48 и 66 недели) + *винкристин* (0,05 мг/кг в/в 2 раза в неделю в 1, 2, 30, 42 недели) + *мелфалан* (P; 0,03 мг/кг внутрь в 1 день, а затем в 30, 42, 60 и 72 недели) + *доксорубицин* (ADRI; 1 мг/кг 1 раз в неделю в 36 и 54 недели). Показания: адъювантная ХТ остеогенной саркомы.
 - **COP**:
 - *Циклофосфамид* (400 мг/м² в/в или в/м в 1-5 дни) + *винкристин* (2 мг в/в в 1 день) + *преднизолон* (40 мг/м² в/в в 1-5 дни); периодичность циклов – 3 недели. Показания: хронический лимфолейкоз.
 - *Циклофосфамид* (200 мг/м² внутрь в 1-5 дни) + *винкристин* (2 мг в/в в 1 день) + *преднизолон* (2 мг/кг внутрь в 1-5 дни); периодичность циклов – 3 недели. Показания: миелома, хронический лимфолейкоз, лимфомы, саркомы мягких тканей.
 - *Циклофосфамид* (400 мг/м² в/в или в/м в 1-5 дни) + *винкристин* (1,4 мг/м² в/в в 1 день) + *преднизолон* (60 мг/м² внутрь в 1-5 дни); периодичность циклов – 21-28 дней. Показания: неходжкинские лимфомы.
 - **COPP**: *циклофосфамид* (600-650 мг/м² в/в в 1 и 8 дни) + *винкристин* (1,4 мг/м² (максимум 2 мг) в/в в 1 и 8 дни) + *прокарбазин* (100 мг/м² внутрь 1-14 дни) + *преднизолон* (40 мг/м² внутрь в 1-14 дни); периодичность циклов – 4 недели. Показания: лимфома Ходжкина, неходжкинские лимфомы, злокачественные тимомы, саркомы мягких тканей.
 - **COPP** (модификация для лечения больных с нарушением функции печени, почек, поджелудочной железы): *сарколизин* 20 мг/м² вместо *циклофосфамида*). Показания: неходжкинские лимфомы.

- **СОРР/АВВ:** *циклофосфамид* (600 мг/м² в/в в 1 и 8 дни) + *винкристин* (1,4 мг/м² (максимум 2 мг) в/в в 1 и 8 дни) + *прокарбазин* (100 мг/м² внутрь 1-14 дни) + *преднизолон* (40 мг/м² внутрь 1-14 дни) + *доксорубицин* (25 мг/м² в/в в 8 день) + *блеомицин* (10 мг/м² в/в в 8 день) + *винбластин* (6 мг/м² в/в в 8 день); периодичность циклов – 4 недели. Показания: лимфома Ходжкина.
- **СР:**
- *Циклофосфамид* (600-750 мг/м² в 1 день) + *цисплатин* (100 мг/м² в 1 день или 20 мг/м² в 1-5 дни); периодичность циклов – 3 недели. Показания: рак яичников.
- *Циклофосфамид* (1000 мг/м² в/в в 1 день) + *цисплатин* (100 мг/м² в/в в 1, 8 и 15 дни); 2 цикла по 5-6 недель. Показания: саркома Юинга, остеогенная саркома, саркомы мягких тканей, семинома, злокачественная тимома, дисгерминома яичников, опухоль Вильмса, нейробластома, рак носоглотки, рак яичников.
- *Цисплатин* (100 мг/м² в/в в 1 день или 20 мг/м²/день в/в в 1-5 дни) + *циклофосфамид* (600-750 мг/м² в/в в 1 день) 6-8 циклов по 3 недели. Показания: рак яичников.
- *Карбоплатин* (АУС 6 в 1 день) + *наклитаксел* (175-200 мг/м² в 1 день) циклами по 3 недели. Показания: немелкоклеточный рак легкого.
- **СрВ:** *карбоплатин* (100 мг/м² в/в в 1 раз в неделю, 4 недели) + *блеомицин* (15 мг/м² в/в в 2 раза в неделю, 4-6 недель); повторение введений – через каждые 4 недели. Показания: немелкоклеточный рак легкого, опухоли яичка, рак яичников, плоскоклеточный рак головы и шеи, рак пищевода, рак кожи.
- **СрС:** *карбоплатин* (350-400 мг/м² в/в в 1 день) + *циклофосфамид* (1 г/м² в/в в 1 день); 4 цикла по 4 недели. Показания: рак яичников, семинома.
- **СрЕ:**
- *Карбоплатин* (325 мг/м² в/в в 1 день) + *этопозид* (100 мг/м² в/в в 1-3 дни); 4 цикла по 4 недели. Показания: немелкоклеточный рак легкого, опухоли яичка, рак яичников, опухоль Вильмса.
- *Карбоплатин* (300-400 мг/м² в/в в 1 день) + *этопозид* (50 мг/м² внутрь в 1-21 дни); 4 цикла по 4 недели. Показания: немелкоклеточный и мелкоклеточный рак легкого, опухоли яичка, герминогенные опухоли яичников.
- *Карбоплатин* (500 мг/м² в/в 5-часовая инфузия в 1 и 2 дни) + *этопозид* (100 мг/м² в/в в 1-3 дни); 4 цикла по 4 недели. Показания: нейробластома. Схема токсичная.
- *Карбоплатин* (200 мг/м² в/в в 1-3 дни) + *этопозид* (150 мг/м² в/в в 1-3 дни); 3 цикла по 3-4 недели. Показания: нейробластома.
- **СрЕУ:** *карбоплатин* (300 мг/м² в/в в 1 день) + *этопозид* (140 мг/м² в/в в 1-3 дни) + *винкристин* (1,4 мг/м² в/в в 1 и 8 дни), ежемесячно до 4-6 циклов. Показания: мелкоклеточный рак легких, несеминомные опухоли яичка, герминогенные опухоли яичников, медуллобластома.
- **СрF:**
- *Карбоплатин* (300-400 мг/м² в/в в 1 день) + *фторурацил* (1 г/м² в/в 72-часовая инфузия в 1-3 дни); периодичность циклов – 4 недели. Показания: рак пищевода, плоскоклеточный рак головы и шеи, рак яичников.
- *Карбоплатин* (100 мг/м² в/в 1 раз в неделю, 6 недель) + *фторурацил* (1 г/м² в/в 48-часовая инфузия еженедельно, 6 недель). Показания: рак желудка.
- **СрFР:** *карбоплатин* (75 мг/м² в/в в 1-4 дни) + *фторурацил* (1 г/м² в/в 96-часовая инфузия в 1-4 дни) + *прокарбазин* (75 мг/м² внутрь в 1-10 дни), 3 цикла по 3 недели. Показания: злокачественные глиомы.

- **СРІ:** карбоплатин (AUC 5 во 2 день) + паклитаксел (150 /м² в/в в 1 день) + иринотекан (125 /м² в 1 день) циклами по 3 недели. Показания: мелкоклеточный рак легких.
- **СрМ:** карбоплатин (300 мг/м² в/в в 1 день) + метотрексат (50 мг/м² в/в в 8 и 15 дни); 4 цикла по 4 недели. Показания: рак лоханки, рак мочевого пузыря.
- **СрMLV:** карбоплатин (300 мг/м² в/в в 1 день) + метотрексат (40 мг/м² в/в в 1 и 15 дни) + кальция фолинат (15 мг/м² внутрь каждые 6 часов 3 раза через 24 часа после введения метотрексата) + винбластин (4 мг/м² в/в в 1 и 15 дни), 3-4 цикла по 3-4 недели. Показания: неоадьювантная терапия рака лоханки, мочеточников, мочевого пузыря.
- **С-РОВ:** цисплатин (20 мг/м² в/в в 1 и 15 дни в I и III недели) + карбоплатин (AUC 3 в 1 день во II и IV недели) + цисплатин (40 мг/м² в/в в 1 день во II и IV недели) + блеомицин (15 мг 120-часовая инфузия во II и IV недели) + винкристин (2 мг в 1 день в I-VI недели) + блеомицин (15 мг в 1 день в I, III, V, и VI недели). Показания: герминогенные опухоли яичек.
- **СрР:** карбоплатин (300 мг/м² в/в в 1 день) + цисплатин (100 мг/м² в/в в 3 день); периодичность циклов – 4 недели. Показания: рак яичников, шейки матки, немелкоклеточный рак легкого, опухоли яичка, опухоли головы и шеи.
- **СрТ:** карбоплатин (AUC 7 (первичным больным) или AUC 5 (леченным больным) в/в в 1 день после паклитаксела) + паклитаксел (135 мг/м² в/в 3-часовая инфузия в 1 день), 6 циклов по 3 недели. Показания: немелкоклеточный рак легкого, рак яичников.
- **СрTV:** карбоплатин (AUC 7 первичным больным или AUC 5 (леченным больным) в/в в 1 день после паклитаксела) + паклитаксел (135 мг/м² в/в 1-часовая инфузия в 1 день) + этопозид (25 мг/м² в/в в 1-5 и 8-12 дни), 4 цикла по 3 недели. Показания: мелкоклеточный рак легкого.
- **СрV-МО:** карбоплатин (300 мг/м² в/в в 1 день) + этопозид (100 мг/м² в/в в 1-3 дни) + метотрексат (35 мг/м² в/в в 14 день) + винкристин (1,4 мг/м² в/в в 14 день), 6 циклов по 28 дней. Показания: мелкоклеточный рак легкого.
- **СрVrb:** карбоплатин (350 мг/м² в/в в 1 день) + винорелбин (25 мг/м² в/в в 1 и 8 дни), 4 цикла по 4 недели. Показания: немелкоклеточный рак легкого.
- **СТ:** паклитаксел (135 мг/м² в/в 24-часовая инфузия в 1 день или 175 мг/м² в/в 3-часовая инфузия в 1 день) + цисплатин (75 мг/м² в/в в 1 день после паклитаксела) циклами по 21 дню. Показания: рак яичников.
- **СVCP:** ломустин (50 мг/м² внутрь в 1 и 8 дни) + винкристин (1,4 мг/м² в/в в 1 и 8 дни) + циклофосфамид (120 мг/м² в/в в 1-14 дни) + преднизолон (40 мг/м² внутрь в 1-14 дни), периодичность циклов – 4 недели. Показания: злокачественные тимомы.
- **СVD:**
- Циклофосфамид (750 мг/м² в/в в 1 день) + винкристин (1,4 мг/м² в/в в 1 день) + дакарбазин (600 мг/м² в/в в 1 день); периодичность циклов – 3-4 недели. Показания: феохромоцитомы.
- Цисплатин (20 мг/м² в 1-4 или во 2-5 дни) + винбластин (1,5 мг/м² в 1-4 дни или 1,6 мг/м² в 1-5 дни) + дакарбазин (800 мг/м² 2-часовая инфузия в 1 день), периодичность циклов – 3 недели. Показания: меланома.
- **СVDD:** циклофосфамид (200 мг/м² в/в в 1-5 дни) + винкристин (1,4 мг/м² в/в в 1, 8 и 15 дни) + дактиномицин (300 мкг/м² в/в во 1, 3, 5 и 8 дни) + дакарбазин (200 мг/м² в/в во 2, 4, 6 и 9 дни), периодичность циклов – 1 мес. Показания: злокачественная мезотелиома.
- **СVFM:** циклофосфамид (300 мг/м² в/в в 1 и 8 дни) + винкристин (0,65 мг/м² в/в в 1 и 8 дни) + фторурацил (500 мг/м² в/в в 1 день) + метотрексат (37 мг/м² в/в

- в 8 день), не менее 6 циклов по 4 недели. Показания: плоскоклеточный рак легкого, опухоли головы и шеи.
- **CVFMB:** *циклофосфамид* (300 мг/м² в/в в 1 и 8 дни) + *винкристин* (0,65 мг/м² в/в в 1 и 8 дни) + *фторурацил* (500 мг/м² в/в в 1 день) + *метотрексат* (37 мг/м² в/в в 8 день) + *блеомицин* (15 мг в/в в 1 и 8 дни); периодичность циклов – 4 недели. Показания: плоскоклеточный рак легкого, опухоли головы и шеи.
 - **CVMP:** *ломустин* (75 мг/м² внутрь в 1 день) + *винкристин* (2 мг в/в в 1 и 21 дни) + *метотрексат* (40 мг/м² в/в в 1 и 21 дни) + *прокарбазин* (75 мг/м² внутрь в 1, 5 и 25 дни), периодичность циклов – 5 недель. Показания: лимфома Ходжкина.
 - **CVPP:**
 - *Циклофосфамид* (600-650 мг/м² в/в в 1 и 8 дни) + *винбластин* (6 мг/м² в/в в 1 и 8 дни) + *прокарбазин* (100 мг/м² внутрь в 1-14 дни) + *преднизолон* (40 мг/м² внутрь в 1-14 дни в I и IV циклах); периодичность циклов – 4 недели. Показания: лимфома Ходжкина, неходжкинские лимфомы.
 - *Ломустин* (50 мг/м² внутрь в 1 и 8 дни) + *винбластин* (6 мг/м² в/в в 1 и 8 дни) + *прокарбазин* (100 мг/м² внутрь в 1-14 дни) + *преднизолон* (40 мг/м² внутрь ежедневно в 1-14 дни); периодичность циклов – 6 недель. Показания: лимфома Ходжкина, неходжкинские лимфомы.
 - **CVPP/ABV:** *циклофосфамид* (600 мг/м² в/в в 1 и 8 дни) + *винбластин* (6 мг/м² в/в в 1 и 8 дни) + *прокарбазин* (100 мг/м² внутрь 1-14 дни) + *преднизолон* (40 мг/м² внутрь 1-14 дни в I и IV циклах) + *доксорубицин* (25 мг/м² в/в 8 день) + *блеомицин* (10 мг/м² в/в 8 день) + *винбластин* (6 мг/м² в/в в 8 день); периодичность циклов – 4 недели. Показания: лимфома Ходжкина, неходжкинские лимфомы.
 - **СVP-R:** *ритуксимаб* (375 мг/м² в/в день 0 или 1 все циклы ХТ) + *циклофосфамид* (750 мг/м² в/в день 1) + *винкристин* (1,4 мг/м², суммарно не более 2 мг в/в день 1) + *преднизолон* (40 мг/м² внутрь, дни 1-5). Показания: неходжкинские лимфомы.
 - **СVP±R** (*ритуксимаб* (375 мг/м² в/в день 0 или 1 все циклы ХТ) + *циклофосфамид* (750 мг/м² в/в день 1) + *винкристин* (1,4 мг/м², суммарно не более 2 мг в/в, день 1) + *преднизолон* (40 мг/м² внутрь дни 1-5).
 - **СyтаВЕР:** *цитарабин* (300 мг/м² в/в 1, 8 и 15 дни) + *блеомицин* (6 мг/м² в/в 1, 8 и 15 дни) + *этопозид* (120 мг/м² в/в 1-3 дни) + *прокарбазин* (100 мг/м² внутрь 10-21 дни); периодичность циклов – 35 дней. Показания: неходжкинские лимфомы (лечение больных с диабетом и высоким АД при наличии противопоказаний к назначению кортикостероидов).
 - **СyVADAC:** *циклофосфамид* (500 мг/м² в/в во 2 день) + *винкристин* (1,5 мг/м² в/в в 1 день) + *доксорубицин* (50 мг/м² в/в во 2 день) + *дактиномицин* (0,3 мг/м² в/в в 3 и 5 дни); периодичность циклов – 4 недели. Показания: саркомы мягких тканей, остеогенная саркома.
 - **СyVADact:** *циклофосфамид* (500 мг/м² в/в в 1 день) + *винкристин* (1 мг/м² в/в в 1 и 5 дни) + *доксорубицин* (50 мг/м² в/в в 1 день) + *дактиномицин* (0,3 мг/м² в/в в 3, 4 и 5 дни); периодичность циклов – 3-4 недели. Показания: саркомы мягких тканей, остеогенная саркома.
 - **СyVADIC:**
 - *Циклофосфамид* (500 мг/м² в/в 1-часовая инфузия в 500 мл 0,9% р-ра натрия хлорида в 1 день) + *винкристин* (1 мг/м² в/в 10-минутная инфузия в 100 мл 0,9% р-ра натрия хлорида в 1 и 5 дни) + *доксорубицин* (50 мг/м² в/в 1-часовая инфузия в 250 мл 0,9% р-ра натрия хлорида в 1 день) + *дакарбазин* (250 мг/м²

- в/в в 500 мл 0,9% *p*-ра натрия хлорида в 1-5 дни); 6 циклов по 3 недели. Показания: злокачественные опухоли мягких тканей, саркома матки.
- **Циклофосфамид** (500 мг/м² в/в во 2 день) + **винкристин** (1 мг/м² в/в в 1, 8 и 15 дни) + **доксорубицин** (50 мг/м² в/в в 1 день) + **дакарбазин** (250 мг/м² в/в в 1-5 дни); периодичность циклов – 3-4 недели. Показания: злокачественные опухоли мягких тканей, саркома матки.
 - **Циклофосфамид** (600 мг/м² в/в в 1 день) + **винкристин** (1,4 мг/м² (максимум 2 мг) в/в 1 раз в неделю 6 недель, затем в 1 день каждого цикла) + **доксорубицин** (60 мг/м² в/в 96-часовая инфузия, т.е. 15 мг/м²/сутки в течение 4 суток) + **дакарбазин** (1000 мг/м² в/в 96-часовая инфузия, т.е. 250 мг/м²/сутки в течение 4 суток); периодичность циклов – 3-4 недели. Показания: саркома Юинга.
 - **Циклофосфамид** (500 мг/м² в/в в 1 день) + **винкристин** (1,5 мг/м² в/в в 1 и 5 дни) + **доксорубицин** (50 мг/м² в/в в 1 день) + **дакарбазин** (250 мг/м² в/в в 1 и 5 дни); периодичность циклов – 3-4 недели. Показания: злокачественные опухоли мягких тканей, остеогенная саркома.
 - **DA:**
 - **Доксорубицин** (50 мг/м² в/в в 1 день) + **доцетаксел** (75 мг/м² в/в 1-часовая инфузия в 1 день после доксорубицина), периодичность циклов – 3 недели. Показания: РМЖ.
 - **Доксорубицин** (60 мг/м² в/в в 1 день) + **доцетаксел** (60 мг/м² в/в 1-часовая инфузия в 1 день после доксорубицина), циклами по 3 недели. Показания: рак молочной железы.
 - **DAC:** **доксорубицин** (50 мг/м² в/в в 1 день) + **доцетаксел** (75 мг/м² в/в 1-часовая инфузия с премедикацией в 1 день после доксорубицина) + **циклофосфамид** (500 мг/м² в/в в 1 день), циклами по 3 недели. Показания: РМЖ.
 - **DA-EPOCH±R:** **ритуксимаб** (375 мг/м² в/в день 0 или 1 все циклы ХТ) + **этопозид** (50 мг/м²/сут в/в дни 1-4, непрерывная 96-часовая инфузия) + **доксорубицин** (10 мг/м²/сут в/в дни 1-4, непрерывная 96-часовая инфузия) + **винкристин** (0,4 мг/м²/сут в/в дни 1-4, непрерывная 96-часовая инфузия) + **циклофосфамид** (750 мг/м² в/в день 5) + **преднизолон** (100 мг/сут внутрь дни 1-5) + **Г-КСФ** (5 мкг/кг/сутки п/к 5-15 дни). Показания: неходжкинские лимфомы.
 - **Dartmouth (режим Dartmouth; схема CDBT, или DBDT).** См. DBDT.
 - **DBDT** (Дартмутовская программа):
 - **Дакарбазин** (220 мг/м² в/в в 1 – 3 дни) + **кармустин** (100 мг/м² 1-часовая инфузия только в I, III и V циклы) + **цисплатин** (25 мг/м² в/в в 1-3 дни) + **тамоксифен** (40 мг/сутки 2 раза в день с 1 дня постоянно до окончания лечения); периодичность циклов без кармустина – 3 недели, с кармустином – 6 недель. Показания: меланома.
 - **Цисплатин** (25 мг/м² в 1-3 дни, интервал 3 недели) + **кармустин** (150 мг/м² в 1 день, интервал 6 недель) + **дакарбазин** (220 мг/м² в 1-3 дни, интервал 3 недели) + **тамоксифен** (20-40 мг/день); периодичность циклов без кармустина – 3 недели, с кармустином – 6 недель. Показания: меланома.
 - **DC:**
 - **Доцетаксел** (75 мг/м² в 1 день) + **цисплатин** (75 мг/м² в 1 день) циклами по 3 недели. Показания: немелкоклеточный рак легкого.
 - **Доцетаксел** (60 мг/м² в 1 день) + **цисплатин** (20 мг/м²/день в 1-5 дни) циклами по 3 недели. Показания: немелкоклеточный рак легкого.
 - **Доцетаксел** (60 мг/м² в/в в 1 день) + **цисплатин** (80 мг/м² в/в в 1 день) циклами по 3 недели. Показания: плоскоклеточный рак.
 - **DCF (или TRF) :**

- *Доцетаксел* (75 мг/м² в/в 1-часовая инфузия в 250 мл 0,9% в 1 день) + *цисплатин* (75 мг/м² в/в в 1 день) + *фторурацил* (375 мг/м² в/в 3-часовая инфузия в 1, 2 и 3 дни) + *кальция фолинат* (20 мг/м² в/в в 1, 2 и 3 дни перед *фторурацилом*) циклами по 4 недели. Показания: рак желудка.
- *Доцетаксел* (75 мг/м² в/в в 1 день) + *цисплатин* (75 мг/м² в/в в 1 день) + *фторурацил* (750 мг/м²/сутки в/в постоянная инфузия в 1, 2, 3, 4 и 5 дни) + *кальция фолинат* (20 мг/м² в/в в 1, 2 и 3 дни перед *фторурацилом*); циклами по 4 недели. Показания: рак желудка.
- *Доцетаксел* (75 мг/м² в/в 1-часовая инфузия в 250 мл 0,9% *p-ра натрия хлорида* в 1 день) + *цисплатин* (75 мг/м² в/в 2-часовая инфузия в 1000 мл 0,9% *p-ра натрия хлорида* в 1 день) + *фторурацил* (750 мг/м² в/в 24-часовые инфузии в 1000 мл 0,9% *p-ра натрия хлорида* в 1-5 дни) циклами по 3 недели. Показания: рак желудка, опухоли головы и шеи.
- **DCG:** *цисплатин* (75 мг/м² в 1 день) + *гемцитабин* (800 мг/м² в 1, 8 и 15 дни), циклами по 4 недели. Показания: немелкоклеточный рак легких.
- **De Gramont (схема De Gramont):** *кальция фолинат* (200 мг/м² в/в 2-часовая в/в инфузия в 1, 2, 15 и 16 дни) + *фторурацил* (после *кальция фолината* (400 мг/м² в/в струйно в 1 и 2, 15 и 16 дни) + *фторурацил* (600 мг/м² в/в 22-часовая инфузия в 1 и 2, 15 и 16 дни) циклами по 4 недели. Показания: колоректальный рак.
- **DEF:** *дакарбазин* (200 мг/м² в/в в 1-3 дни) + *эпирубицин* (25 мг/м² в/в в 1-3 дни) + *фторурацил* (250 мг/м² в/в в 1-3 дни); циклами по 3 недели. Показания: карциноид, медуллярный рак щитовидной железы.
- **Dexa-BEAM:** *дексаметазон* (по 8 мг 3 раза в день внутрь в 1-10 дни) + *кармустин* (60 мг/м² в/в во 2 день) + *этопозид* (200 мг/м² в/в каждые 12 часов в 4-7 дни) + *цитарабин* (100 мг/м² в/в каждые 12 часов в 4-7 дни) + *мелфалан* (20 мг/м² в/в в 3 день) + КСФ (в 8-18 дни) циклами по 3-5 недель. Показания: лимфома Ходжкина (ХТ второй линии или 2 цикла по 4 недели в качестве индукционной ХТ перед высокодозной ХТ).
- **DG:**
- *Доцетаксел* (35 мг/м² в 1, 8 и 15 дни) + *гемцитабин* (1000 мг/м² в 1, 8 и 15 дни); периодичность циклов – 28 дней. Показания: рак поджелудочной железы.
- *Доцетаксел* (100 мг/м² в 8 день) + *гемцитабин* (1000 мг/м² в 1 и 8 дни) циклами по 3 недели. Показания: немелкоклеточный рак легких.
- **ДНАС:** *дексаметазон* (40 мг в/в в 1–4 дни) + *цитарабин* (2 г/м² в/в через каждые 12 ч во 2 день) + *карбоплатин* (AUC 5, максимальная доза – 800 мг, в/в в 1 день) циклами по 3 недели. Показания: лимфома Ходжкина, неходжкинские лимфомы.
- **ДНАОх:** *дексаметазон* (40 мг в/в в 1–4 дни) + *цитарабин* (2 г/м² в/в через каждые 12 ч во 2 день) + *оксалиплатин* (130 мг/м² в/в в 1 день) циклами по 3 недели. Показания: лимфома Ходжкина, неходжкинские лимфомы.
- **ДНАР:** *цисплатин* (100 мг/м² в/в 24-часовая инфузия в 1 день) + *цитарабин* (2000 мг/м² в/в 3-часовая инфузия 2 раза в день во 2 день) + *дексаметазон* (30 мг/м² в/в в 1-4 дни); периодичность циклов – 28-35 дней. Показания: рецидивы неходжкинских лимфом средней степени злокачественности.
- **ДНАР-R (ритуксимаб)** (375 мг/м² в/в в день 0 или 1) + *дексаметазон* (40 мг в/в дни 1-4) + *цисплатин* (100 мг/м² в/в 24-часовая инфузия в 1 день) + *цитарабин* (2 г/м² в/в 2 раза в день во 2 день). Показания: неходжкинские лимфомы.
- **ДПР:** *доцетаксел* (100 мг/м² в/в в 1 день) + *ифосфамид* (2,5 г/м² в/в в 1 и 2 дни) + *цисплатин* (40 мг/м² в/в в 1 и 2 дни); периодичность циклов – 3-4 недели. Показания: немелкоклеточный рак легкого.

- **DM:** *доксорубицин* (50 мг/м² в/в в 1 и 22 дни) + *митомицин* (10 мг/м² в/в 1 день). Показания: аденокарцинома, низкодифференцированный рак.
- **DMS:** *дактиномицин* (0,37 мг/м² в/в в 1-5 дни) + *метотрексат* (11 мг/м² в/в в 1-5 дни) + *циклофосфамид* (110 мг/м² в/в в 1-5 дни) циклами по 3 недели. Показания: гестагенные трофобластические опухоли.
- **DOC:** *дакарбазин* (250 мг/м² в/в в 1-5 дни) + *винкристин* (1,5 мг/м² в/в в 5 день) + *циклофосфамид* (750 мг/м² в/в в 1 день); периодичность циклов – 3 недели. Показания: нейробластома, мезотелиома плевры и брюшины, феохромоцитомы.
- **DP:**
 - *Доцетаксел* (60-75 мг/м² в 1 день) + *цисплатин* (60-80 мг/м² в 1 день); периодичность циклов – 4 недели. Показания: рак желудка.
 - *Доцетаксел* (30 мг/м² в 1, 8 и 15 дни) + *цисплатин* (70 мг/м² в 1 день); периодичность циклов – 3 недели. Показания: рак предстательной железы.
- **EAP:**
 - *Этопозид* (120 мг/м² в/в в 4-6 дни) + *доксорубицин* (20 мг/м² в/в в 1 и 7 дни) + *цисплатин* (40 мг/м² во 2 и 8 дни); периодичность циклов – 4 недели. Показания: опухоли яичка, рак желудка, легкого, печени, поджелудочной железы.
 - *Этопозид* (150 мг/м² в/в в 1 день) + *доксорубицин* (50 мг/м² в/в в 1 день) + *цисплатин* (50 мг/м² в/в в 1 день), 6 циклов по 3 недели. Показания: адьювантная ХТ после оперативного и лучевого лечения рака тела матки.
- **EBVP:** *эпирубицин* (70 мг/м² в/в в 1 день) + *блеомицин* (10 мг/м² в/в в 1 день) + *винбластин* (6 мг/м² в/в в 1 день) + *преднизолон* (40 мг/м² внутрь в 1-5 дни), 6 циклов по 3 недели. Показания: лимфома Ходжкина (комбинация с ЛТ).
- **ESF:** *эпирубицин* (50 мг/м² в/в в 1 день) + *цисплатин* (60 мг/м² в/в в 1 день); 5 циклов по 3 недели + *фторурацил* (200 мг/м² инфузия в течение 21 недель через инфузатор). Показания: рак желудка.
- **ED:** *эпирубицин* (75-80 мг/м² в/в в 1 день) + *доцетаксел* (75 мг/м² 1-часовая инфузия на фоне премедикации в 1 день); периодичность циклов – 3 недели. Показания: РМЖ.
- **ES:** *эпирубицин* (120 мг/м²) + *циклофосфамид* (600 мг/м²) 1 раз в 3 недели, 4 цикла. Показания: РМЖ.
- **ED:** *эпирубицин* (75-80 мг/м² в/в в 1 день) + *доцетаксел* (75 мг/м² в/в 1-часовая инфузия с премедикацией в 1 день); периодичность циклов – 3 недели. Показания: рак молочной железы.
- *Этопозид* (100-200 мг/м² в/в в 1-2 дни) + *дексаметазон* (40 мг внутрь в 1-5 дни) + *цитарабин* (1 г/м² в/в в 5 день) + *цисплатин* (25 мг/м² в/в в 1-4 дни); периодичность циклов – 4 недели. Показания: множественная миелома.
- **EE:** *дактиномицин* (15 мкг/кг в 1-5 дни 0, 5, 13 и 24 недели) + *винкристин* (1,5 мг/м² в 1 день 1-10, 13, 14, 24 и 25 недели). Показания: опухоль Вильмса.
- **EE-4A:** *дактиномицин* (45 мкг/кг в/в в 1 день 0, 3, 6, 9, 12, 15 и 18 недели) + *винкристин* (2 мг/м² в/в в 1 день 1-10, 12, 15 и 18 недели). Показания: опухоль Вильмса.
- **EFP:** *этопозид* (100 мг/м² в/в в 4-6 дни) + *эпирубицин* (30 мг/м² в/в в 1 и 7 дни) + *цисплатин* (30 мг/м² в/в во 2 и 8 дни); периодичность циклов – 28 дней. Показания: рак желудка.
- **EHMMAS:** I цикл: *этопозид* (100 мг/м² в/в в 1-5 дни); II цикл: *гидроксикарбамид* (500 мг внутрь 2 раза в день в 1-5 дни) + *метотрексат* (50 мг в/м во 2, 4, 6 и 8 дни) + *кальция фолинат* (6 мг в/м через 30 ч после каждой дозы *метотрексата* и 75 мг внутрь в дни, свободные от введения *метотрексата*); III цикл: *дактиномицин* (0,5 мг в/в в 1-5 дни); IV цикл:

винкристин (1 мг/м² в/в в 1 и 3 дни) + *циклофосфамид* (400 мг/м² в/в в 1 и 3 дни); периодичность циклов – 2-3 недели. Показания: хориокарцинома матки (альтернативное лечение для больных с плохим прогнозом).

- **ELF:**
- *Этопозид* (50 мг/м² внутрь ежедневно с 1 по 3 день) + *кальция фолинат* (300 мг/м² в/в в виде 2-часовой инфузии сразу после приема *этопозид* с 1 по 3 день) + *фторурацил* (500 мг/м² в/в ежедневно перед окончанием инфузии *кальция фолината* с 1 по 3 день); периодичность циклов – 4-5 недель (не более 6 циклов). Показания: рак желудка = 52% Рм (12% полных Рм).
- *Этопозид* (120 мг/м² в/в 50-минутная инфузия в 1-3 дни) + *кальция фолинат* (300 мг/м² в/в 10-минутная инфузия после *этопозид* в 1-3 дни) + *фторурацил* (500 мг/м² в/в 10-минутная инфузия в 1-3 дни); периодичность циклов – 3-4 недели. Показания: рак желудка.
- **ELFI:** *этопозид* (120 мг/м² в/в в 1-3 дни) + *кальция фолинат* (300 мг/м² в/в в 1-3 дни) + *фторурацил* (500 мг/м² в/в в 1-3 дни); циклами по 4 недели + *интерферон-альфа-2а* (3 млн. МЕ п/к 2 раза в неделю на протяжении всего курса лечения). Показания: рак желудка, рак поджелудочной железы.
- **ELFP:** *этопозид* (100 мг в/в капельно в 1-3 дни) + *кальция фолинат* (100 мг в/в капельно в 1-3 дни) + *фторурацил* (500 мг в/в капельно в 1-3 дни) + *цисплатин* (50 мг в/в капельно в 1 и 2 дни), до 6 циклов по 21 дню. Показания: рак носоглотки, рак желудка.
- **ЕМА-СО** (чередуются 1-недельные циклы **ЕМА** и **СО**): **ЕМА:** {*этопозид* (100 мг/м² в/в в 1 и 2 дни) + *метотрексат* (300 мг/м² в/в 12-часовая инфузия в 1 день) + *дактиномицин* (0,5 мг в/в в 1 и 2 дни) + *кальция фолинат* (15 мг внутрь или в/м 2 раза в день, через 24 ч после начала инфузии *метотрексата*, во 2 и 3 дни)}; **СО:** {*циклофосфамид* (600 мг/м² в/в 30-минутная инфузия в 1 день) + *винкристин* (0,8 мг/м² в/в в 1 день)}. Показания: гестагенные трофобластические опухоли.
- **ЕМА-РЕ (ЕМА-СЕ):** *этопозид* (100 мг/м² в/в капельно в 1, 2 и 8 дни) + *метотрексат* (100 мг/м² в/в струйно с последующей 12-часовой инфузией 1000 мг/м² в 1 день) + *кальция фолинат* (30 мг через 24 ч после введения *метотрексата*, затем каждые 12 ч, всего 8 введений) + *дактиномицин* (500 мкг в/в в 1 и 2 дни) + *цисплатин* (60 мг/м² в/в в 8 день); периодичность циклов – 2 недели. Показания: хориокарцинома матки у больных с плохим прогнозом (II линия ХТ).
- **EmVb:** *эстрамустин* (450 мг/м² внутрь ежедневно) + *винбластин* (3-4 мг/м² в/в ежедневно) в течение 6-7 недель. Показания: рак предстательной железы (в комбинации с ЛТ).
- **ЕР:**
- *Этопозид* (200 мг/м² в/в 1-часовая инфузия 1-3 дни) + *цисплатин* (40 мг/м² 1-часовая инфузия 1-3 дни); периодичность циклов – 3 недели. Показания: мелкоклеточный рак легкого (57% Рм).
- *Этопозид* (120 мг/м² в/в инфузия в 1, 3, 5 дни) + *цисплатин* (60-120 мг/м² в/в в 1 день); периодичность циклов – 3-4 недели. Показания: рак легкого, рак яичка, яичников, РМЖ.
- *Этопозид* (100 мг/м² в/в инфузия в 1-3 дни) + *цисплатин* (25 мг/м² в/в в 1-3 дни); периодичность циклов – 3 недели. Показания: мелкоклеточный рак легкого, рак яичка, яичников, надпочечников.
- *Этопозид* (50 мг/м² внутрь с 1 по 21 дни) + *цисплатин* (120 мг/м² в/в в 1 день); периодичность циклов – 28 дней. Показания: мелкоклеточный рак легкого, рак яичка, яичников, хориокарцинома матки.

- *Этопозид* (200 мг/м² внутривенно в 1 день) + *цисплатин* (100 мг/м² внутривенно в 1 день); повторение через 6 недель. Асцитическая жидкость после введения препаратов не выпускается. Показания: рак яичников, мезотелиома брюшины.
- *Этопозид* (170 мг/м² в/в в 3 и 5 дни) + *цисплатин* (50 мг/м² в/в в 1 и 7 дни); 4 цикла по 3 недели. Показания: мелкоклеточный рак легкого.
- *Этопозид* (100 мг/м² в/в в 1-5 дни) + *цисплатин* (100 мг/м² в/в в 1 день); 2-3 цикла по 3 недели. Показания: хориокарцинома матки.
- *Этопозид* (30 мг/м²/день в/в 120-часовая инфузия в 1-5 дни) + *цисплатин* (20 мг/м² в/в 120-часовая инфузия); периодичность циклов – 28 дней. Показания: опухоли головы и шеи.
- *Этопозид* (50 мг/м² внутрь с 1 по 21 день) + *цисплатин* (35 мг/м² в/в в 1, 8 и 15 дни) 6 циклов по 4 недели. Показания: немелкоклеточный рак легкого.
- *Этопозид* (100 мг/м² в/в капельно в 1-5 дни) + *цисплатин* (20 мг/м² в/в капельно в 1-5 дни); периодичность циклов – 3 недели. Показания: герминогенные опухоли яичка, аденокарцинома, низкодифференцированный рак.
- *Этопозид* (120 мг/м² внутрь в 1, 3 и 5 дни) + *цисплатин* (80 мг/м² в/в в 1 день); периодичность циклов – 3-4 недели. Показания: немелкоклеточный рак легкого, аденокарцинома, низкодифференцированный рак.
- *Этопозид* (120 мг/м² внутрь в 1, 2 и 3 дни) + *цисплатин* (80 мг/м² в/в в 1 день); периодичность циклов – 3 недели. Показания: мелкоклеточный рак легкого.
- *Этопозид* (100 мг/м² в/в в 1-5 дни) + *цисплатин* (20 мг/м² в/в в 1-5 дни); периодичность циклов – 3 недели. Показания: распространенная метастатическая семинома (ХТ первой линии).
- *Этопозид* (100 мг/м² в/в капельно в 1, 2 и 3 дни) + *цисплатин* (100 мг/м² в/в капельно в 1 день); периодичность циклов – 3 недели. Показания: мелкоклеточный рак легкого, карцинома Меркеля.
- *Этопозид* (100 мг/м² в 1-5 дни) + *цисплатин* (20 мг/м² в/в в 1-5 дни); периодичность циклов – 3 недели. Показания: герминогенные опухоли яичек.
- **ЕРС:** *эпирубицин* (60 мг/м² в/в в 1 день) + *цисплатин* (50 мг/м² в/в в 1 день) + *циклофосфамид* (600 мг/м в/в в 1 день); 6 циклов по 28 дней. Показания: рак яичников.
- **ЕТ:** *эпирубицин* (60 мг/м²) + *наклитаксел* (175 мг/м² 3-часовая инфузия). Периодичность циклов – 3 недели. Показания: РМЖ.
- **ЕВУР:** *эпирубицин* (70 мг/м² в/в в 1 день) + *блеомицин* (10 мг/м² в/в в 1 день) + *винбластин* (6 мг/м² в/в в 1 день) + *преднизолон* (40 мг/м² внутрь с 1 по 5 дни). Периодичность циклов – 4 недели. Показания: лимфома Ходжкина.
- **ЕV:** *эстрамустин* (15 мг/м² внутрь в 1-21 дни) + *везпезид* (50 мг/м² внутрь в 1-21 дни), периодичность циклов – 28 дней (до прогрессирования). Показания: гормонорезистентный рак предстательной железы.
- **ЕVА:** *этопозид* (100 мг/м² в 1-3 дни) + *винбластин* (6 мг/м² в/в в 1 день) + *доксорубицин* (50 мг/м² в/в в 1 день) циклами по 21 дню. Показания: лимфома Ходжкина.
- **ЕVАС:** *этопозид* (150 мг/м² в/в в 1 и 8 дни) + *винкристин* (1 мг/м² в/в в 1 и 8 дни) + *доксорубицин* (40 мг/м² в/в в 1 день) + *циклофосфамид* (200 мг/м² внутрь в 3-6 дни); периодичность циклов – 3 недели. Показания: мелкоклеточный рак легкого.
- **ЕVАIА:** *доксорубицин* (20 мг/м² в/в 4-часовая инфузия в 250 мл 0,9% р-ра натрия хлорида в 1-3 дни) + *винкристин* (1,5 мг/м² в/в в 10-минутная инфузия в 100 мл 0,9% р-ра натрия хлорида в 1 и 22 дни) + *этопозид* (150 мг/м² в/в 1-часовая инфузия в 1000 мл 0,9% р-ра натрия хлорида в 1-3 и 22-24 дни) +

ифосфамид (2000 мг/м² в/в 1-часовая инфузия в 1000 мл 0,9% *p-ра натрия хлорида* в 1-3 и 22-24 дни) + *Месна* (2000 мг/м² в/в 24-часовая инфузия 500 мл 0,9% *p-ра натрия хлорида* в 1-3 и 22-24 дни) + *дактиномицин* (0,5 мг/м² в/в струйно в 22-24 дни). Периодичность циклов – 6 недель. Показания: саркома Юинга.

• **EVAP:**

• *Этопозид* (120 мг/м² в/в в 1, 8 и 15 дни) + *винбластин* (4 мг/м² в/в в 1, 8 и 15 дни) + *доксорубицин* (25 мг/м² в/в в 1, 8 и 15 дни) + *преднизолон* (40 мг/м² внутрь в 1-15 дни); периодичность циклов – 28 дней. Показания: резистентные формы лимфомы Ходжкина.

• *Этопозид* (120 мг/м² в/в в 1, 8 и 15 дни) + *винбластин* (4 мг/м² в/в в 1, 8 и 15 дни) + *цитарабин* (30 мг/м² в/в в 1, 8 и 15 дни) + *цисплатин* (40 мг/м² внутрь в 1, 8 и 15 дни); периодичность циклов – 28 дней. Показания: лимфома Ходжкина.

• **FAС:** *фторурацил* (400-500 мг/м² в/в в 1 день) + *доксорубицин* (40-50 мг/м² в/в в 1 день) + *циклофосфамид* (400-500 мг/м² в/в в 1 день), периодичность циклов – 4 недели. Показания: РМЖ, рак предстательной железы.

• **FACE:**

• *Фторафур* (800 мг в/в 24-часовая инфузия в 1-8 дни) + *доксорубицин* (20 мг/м² в/в в 1 и 7 дни) + *цисплатин* (40 мг/м² в/в во 2 и 8 дни) + *этопозид* (80 мг/м² в/в в 4, 5 и 6 дни); периодичность циклов – 4 недели. Показания: рак печени, метастазы в печени.

• *Фторафур* (400 мг внутрь ежедневно в 1-28 дни) + *доксорубицин* (10 мг/м² в/в в 1, 8, 15 и 22 дни) + *цисплатин* (25 мг/м² в/в в 1, 8, 15 и 22 дни) + *этопозид* (50 мг/м² в/в в 1, 8, 15 и 22 дни); периодичность циклов – 4 недели. Показания: рак желудка.

• **FAС-S:** *фторурацил* (400 мг/м² в/в в 1 и 8 дни) + *доксорубицин* (30 мг/м² в/в в 1 день) + *циклофосфамид* (75 мг/м² внутрь в 1-14 дни) + *стрептозоцин** (400 мг/м² в/в в 1 и 8 дни); периодичность циклов – 4 недели. Показания: карциноидные опухоли.

• **FAM:**

• *Фторурацил* (600 мг/м² в/в в 1, 8, 29 и 36 дни) + *доксорубицин* (30 мг/м² в/в в 1 и 29 дни) + *митомин* (10 мг/м² в/в капельно в 1 день); повторный цикл на 56 день. Показания: рак желудка, поджелудочной железы, желчного пузыря, почечной лоханки и мочеточников, мочевого пузыря.

• *Фторурацил* (600 мг/м² в/в в 1, 8, 29 и 36 дни) + *доксорубицин* (30 мг/м² в/в в 1 и 29 дни) + *митомин* (10 мг/м² в/в капельно в 1 день); повторный цикл на 56 день. Показания: рак поджелудочной железы.

• *Фторурацил* (750 мг/м² в/в в 1 и 2 дни) + *доксорубицин* (50 мг/м² в/в в 1 день) + *митомин* (10 мг/м² в/в в 1 день); периодичность циклов – 4 недели. Показания: рак предстательной железы.

• *Фторурацил* (600 мг/м² в/в 1 раз в неделю в I, II, V, VI и IX недели) + *доксорубицин* (30 мг/м² в/в 1 раз в неделю в I, V и IX недели) + *митомин* (10 мг/м² в/в капельно 1 раз в неделю в I и IX недели). Показания: рак поджелудочной железы.

• *Фторурацил* (600 мг/м² в/в в 1, 8 и 15 дни) + *доксорубицин* (30 мг/м² в 1 и 29 дни) + *митомин* (10 мг/м² в/в в 1 день); периодичность циклов – 8 недель. Показания: рак желчного пузыря и желчных протоков.

• *Фторурацил* (334 мг/м² в/а 1 раз в неделю) + *доксорубицин* (20 мг/м² в/а 1 раз в 4 недели) + *митомин* (2,7 мг/м² в/а 1 раз в 2 недели); все препараты вводятся

струйно в печеночную артерию. Показания: метастазы в печени у больных раком желудка и колоректальным раком.

- **FAMe:** *фторурацил* (600 мг/м² в/в в 1, 8, 29 и 36 дни) + *доксорубицин* (30 мг/м² в/в в 1 и 29 дни) + *семустин** (200 мг/м² внутрь в 1 день); периодичность циклов – 6 недель. Показания: рак желудка.
- **FAMMe:** *фторурацил* (600 мг/м² в/в в 1, 8, 29 и 36 дни) + *доксорубицин* (30 мг/м² в/в в 1 и 29 дни) + *митомицин* (10 мг/м² в/в в 1 день) + *семустин** (150 мг/м² внутрь в 1 день), периодичность циклов – 6 недель. Показания: рак желудка.
- **FAMS:** *фторурацил* (600 мг/м² в/в в 1, 8, 29 и 36 дни) + *доксорубицин* (30 мг/м² в/в в 1 и 29 дни) + *митомицин* (10 мг/м² в/в в 1 день) + *стрептозотоцин** (1 мг/м² в/в в 1, 8, 29 и 36 дни); повторный цикл на 57-64 день. Показания: рак поджелудочной железы.
- **FAMtx:**
- *Фторурацил* (600 мг/м² в/в в 1, 8, 29 и 36 дни) + *доксорубицин* (30 мг/м² в/в в 1 и 29 дни) + *метотрексат* (30 мг/м² в/в в 1, 8, 29 и 36 дни); повторный цикл на 64 день. Показания: рак желудка.
- *Фторурацил* (1500 мг/м² в/в капельно в 1 день через 1 час после метотрексата) + *доксорубицин* (30 мг/м² в/в в 15 день) + *метотрексат* (1,5 г/м² – высокая доза в/в капельно в 1 день) + *кальция фолиат* (15 мг/м² внутрь или в/м, начиная через 24 часа после введения *метотрексата* каждые 6 часов в течение 48 часов), периодичность циклов – 4 недели. Показания: рак желудка.
- **FAP:**
- *Фторурацил* (300 мг/м² в/в в 1-5 дни) + *доксорубицин* (50 мг/м² в/в в 1 день) + *цисплатин* (20 мг/м² в/в капельно в 1-5 дни); периодичность циклов – 4 недели. Показания: рак желудка.
- *Фторурацил* (600 мг/м² в/в в 1 и 8 дни) + *доксорубицин* (30 мг/м² в/в в 1 день) + *цисплатин* (75 мг/м² в/в капельно в 1 день); периодичность циклов – 4 недели. Показания: рак желудка, пищевода, печени, толстой кишки, поджелудочной железы, щитовидной железы, тела матки, мочевого пузыря.
- **FAPE:** *фторурацил* (600 мг/м² в/в в 1-3 дни) + *доксорубицин* (30 мг/м² в/в во 2 день) + *цисплатин* (50 мг/м² в/в во 2 день); периодичность циклов – 4 недели. Показания: рак пищевода.
- **FaP:**
- *Эпирубицин* (60 мг/м² в/в в 1-3 дни) + *цисплатин* (30 мг/м² в/в во 2-5 дни); периодичность циклов – 4 недели. Показания: саркомы мягких тканей, рак тела матки, саркомы матки, рак предстательной железы.
- *Эпирубицин* (100 мг/м² в/в в 1 день) + *цисплатин* (80 мг/м² в/в во 2 день) 3-4 цикла по 3 недели. Показания: рак предстательной железы, немелкоклеточный рак легкого.
- **FAS:** *фторурацил* (325 мг/м² в/в в 1-3 дни) + *доксорубицин* (40 мг/м² в/в в 1 день) + *стрептозотоцин** (500 мг/м² в/в в 1-4 дни); периодичность циклов – 4 недели. Показания: островковоклеточные опухоли поджелудочной железы, карциноид.
- **FAT:** *фторурацил* (600 мг/м² в/в в 1 и 8 дни) + *доксорубицин* (40 мг/м² в/в в 1 день) + *тенипозид* (60 мг/м² в/в в 1-5 дни); периодичность циклов – 4 недели. Показания: рак печени.
- **FB:** *фторурацил* (10 мг/кг в/в 8-часовая инфузия в 1 и 4 дни) + *блеомицин* (10 мг/м² в/в в 1 и 4 дни); периодичность циклов – 3 недели. Показания: рак пищевода (комбинация с ЛТ).

- **FC:** *флударабин* (25 мг/м² в/в в 1-3 дни) + *циклофосфамид* (300 мг/м² в/в в 1-3 дни); периодичность циклов – 21 день. Показания: неходжкинские лимфомы.
- **FCM±R** (*ритуксимаб* (375 мг/м² в/в день 0 или 1 все циклы ХТ) + *флударабин* (25 мг/м² в/в дни 1-3) + *митоксантрон* (10 мг/м² в/в/день 1) + *циклофосфамид* (150 мг/м² в/в дни 1-3). Показания: неходжкинские лимфомы.
- **FEC:**
- *Фторурацил* (500 мг/м² в/в в 1 день) + *эпирубицин* (50 мг/м² в/в 1 день) + *циклофосфамид* (500 мг/м² в/в в 1 день); 6-8 циклов по 3 недели. Показания: рак молочной железы.
- *Фторурацил* (600 мг/м² в 1 день) + *эпирубицин* (60 мг/м² в 1 день) + *циклофосфамид* (600 мг/м² в 1 день); периодичность циклов – 3 недели. Показания: РМЖ.
- **FEC100:** *фторурацил* (500 мг/м² в/в в 1 день) + *эпирубицин* (100 мг/м² в/в 1 день) + *циклофосфамид* (500 мг/м² в/в 1 день); периодичность циклов – 3 недели. Показания: РМЖ.
- **FEM II:** *фторурацил* (600 мг/м² в 1, 8, 29 и 36 дни) + *эпирубицин* (30 мг/м² в 1, 8, 29 и 36 дни) + *митомидин* (10 мг/м² в 1 день); периодичность циклов – 8 недель. Показания: рак поджелудочной железы.
- **FEN:** *фторурацил* (600 мг/м² в 1 день) + *эпирубицин* (75 мг/м² в 1 день) + *винорелбин* (25 мг/м² в 1 и 8 дни) до 9 циклов по 3 недели. Показания: РМЖ.
- **FIп:** *Фторурацил* (450 мг/м² в/в в 1 и 5 дни, и с 10 дня еженедельно) + *интерферон-альфа* (3 млн. МЕ п/к 2 раза в неделю) одновременно с ЛТ. Показания: рак поджелудочной железы.
- **FL:** *фторурацил* (450 мг/м² в/в в 1-5 дни) + *левамизол* (100 мг/м² внутрь 2 раза в день в 1-3 дни и 50 мг/м² в 4-5 дни) каждые 5 недель до прогрессирования. Показания: рак желудка.
- **FLIP:** *фторурацил* (600 мг/м²/сутки 120-часовая в/в инфузия в 1-5 дни) + *кальция фолинат* (500 мг/м² в/в в 1-5 дни) + *ифосфамид* (1000 мг/м² в/в во 2-4 дни) + *цисплатин* (20 мг/м² в/в в 1-5 дни), 2-3 цикла по 28 дней. Показания: плоскоклеточный рак головы и шеи (неoadьювантная терапия).
- **FLO:** *фторурацил* (2600 мг/м² в/в в 1000 мл 0,9% р-ра натрия хлорида 24-часовая инфузия в 1 день) + *кальция фолинат* (200 мг/м² в/в 1000 мл 0,9% р-ра натрия хлорида 24-часовая инфузия в 1 день) + *оксалиплатин* (85 мг/м² в/в в 500 мл 5% глюкозы 2-часовая инфузия в 1 день) циклами по 14 дней до прогрессирования. Показания: рак желудка.
- **FLOX:** *фторурацил* (500 мг/м² в/в струйно в 1 день) + *кальция фолинат* (20 мг/м² в/в струйно в 1 день) + *оксалиплатин* (85 мг/м² в/в кап 4 часа в 1, 15 и 29 дни) еженедельно в течение 4 недель, далее 2 недели перерыв. Показания: колоректальный рак.
- **FMP:** *флударабин* (25 мг/м² в 1-3 дни) + *митоксантрон* (10 мг/м² или *идарубицин* 12 мг/м² в/в в 1 день) + *преднизолон* (40 мг/м² внутрь в 1-5 дни), периодичность циклов – 28 дней. Показания: неходжкинские лимфомы.
- **FN:** *фторурацил* (600 мг/м² в/в в 1, 8 и 15 дни) + *прокарбазин* (100 мг/м² внутрь в 1-14 дни); периодичность циклов – 1 месяц. Показания: крупноклеточный рак легкого.
- **FOMi:** *фторурацил* (300 мг/м² в/в в 1-4 дни) + *винкристин* (2 мг в/в в 1 день) + *митомидин* (10 мг/м² в/в в 1 день); периодичность циклов – 3-4 недели. Показания: железистый рак легкого.
- **FOLFIRI:** *кальция фолинат* (200 мг/м² в/в 2-часовая инфузия в 250 мл 0,9% р-ра натрия хлорида в 1 и 2 дни) + *кальция фолинат* (400 мг/м² струйно в 1 и 2 дни) + 600 мг/м² 22-часовая инфузия в 250 мл 0,9% р-ра натрия хлорида в 1 и 2

- дни) + *иринотекан* (180 мг/м² в/в 2-часовая инфузия в 500 мл 0,9% *p-ра натрия хлорида* в 1 день); периодичность циклов – 2 недели. Показания: колоректальный рак.
- **FOLFIRINOX:** *оксалиплатин* (85 мг/м² в/в 2-часовая инфузия в 500 мл 5% *глюкозы* в 1 и 15 дни) + *иринотекан* (180 мг/м² в/в 90-минутная инфузия в 500 мл 0,9% *натрия хлорида* в 1 и 15 дни) + *кальция фолинат* (400 мг/м² в/в в 250 мл 0,9% *p-ра натрия хлорида* в 1 и 15 дни) + *фторурацил* (400 мг/м² струйно в 1 и 15 дни и 2400 мг/м² капельно 46-часовая инфузия в 1 и 15 дни). Показания: рак поджелудочной железы, холангиоцеллюлярный рак
 - **FOLFOX:** *оксалиплатин* (85-100 мг/м² 2-часовая инфузия в 1 день) + *кальция фолинат* (200 мг/м² 2-часовая инфузия в 1 день) + *фторурацил* (400 мг/м² в/в в 1 день после *кальция фолината* и затем 2,4-3 г/м² 46-часовая инфузия); периодичность циклов – 2 недели. Показания: колоректальный рак.
 - **FOLFOX-2:** *оксалиплатин* (100 мг/м² в/в 2-часовая инфузия в 1 день) + *кальция фолинат* (250 мг/м² 2-часовая инфузия в 1 и 2 дни) + *фторурацил* (1500 мг/м² 22-часовая инфузия в 1 и 2 дни, после *кальция фолината*); периодичность циклов – 2 недели. Показания: колоректальный рак.
 - **FOLFOX-4:** *оксалиплатин* (85 мг/м² в/в 2-часовая инфузия в 500 мл 0,9% *p-ра натрия хлорида* в 1 день) + *кальция фолинат* (200 мг/м² в/в 2-часовая инфузия в 250 мл 0,9% *p-ра натрия хлорида* в 1 и 2 дни) + *фторурацил* (400 мг/м² в/в струйно после *кальция фолината* в 1 и 2 дни + 600 мг/м² 22-часовая инфузия в 500 мл 0,9% *p-ра натрия хлорида* в 1 и 2 дни); периодичность циклов – 2 недели. Показания: колоректальный рак.
 - **FOLFOX-6:** *оксалиплатин* (100 мг/м² в/в 2-часовая инфузия в 500 мл 1 день) + *кальция фолинат* (400 мг/м² 2-часовая инфузия в 400 мл 0,9% *p-ра натрия хлорида* в 1 день) + *фторурацил* (400 мг/м² струйно в 1 день и затем 2400 мг/м² 44-часовая инфузия); периодичность циклов – 2 недели. Показания: колоректальный рак.
 - **FOLFOX-7:** *оксалиплатин* (130 мг/м² 2-часовая инфузия в 1 день) + *кальция фолинат* (400 мг/м² 2-часовая инфузия в 1 день) + *фторурацил* (2400 мг/м² 46-часовая инфузия с 1 дня); 6 циклов по 2 недели. Показания: колоректальный рак.
 - **FOLFOXIRI:** *иринотекан* (165 мг/м² в 1 день) + *кальция фолинат* (200 мг/м² 2-часовая инфузия в 1 день) + *фторурацил* (3200 мг/м² 48-часовая инфузия с 1 дня) + *оксалиплатин* (85 мг/м² 2-часовая инфузия в 1 день); периодичность циклов – 2 недели. Показания: колоректальный рак.
 - **FP:** *фторурацил* (1000 мг/м² в/в в 1-5 дни) + *цисплатин* (100 мг/м² в/в во 2 день); периодичность циклов – 4 недели. Показания: рак поджелудочной железы.
 - **FtAB:** *фторафур* (4000 мг/м² в/в в 1 день и 2000 мг/м² в/в в 4 и 26 дни) + *доксорубицин* (60 мг/м² в/в в 1 день и 45 мг/м² в/в в 22 день) + *кармустин* (150 мг/м² в/в в 1 день); периодичность циклов – 6-8 недель. Показания: рак желчного пузыря и желчных протоков.
 - **FtAMP:** *фторафур* (1000 мг/м² в/в в 1 и 14 дни) + *доксорубицин* (30 мг/м² в/в в 1 и 8 дни) + *метотрексат* (300 мг/м² в/в в 1 и 8 дни с *кальция фолинат*) + *цисплатин* (100 мг/м² в/в в 13 день); периодичность циклов – 4 недели. Показания: плоскоклеточный рак легкого.
 - **FtAP:** *фторафур* (3000 мг/м² в/в в 1 день) + *доксорубицин* (50 мг/м² в/в в 1 день) + *цисплатин* (60 мг/м² в/в в 1 день); периодичность циклов – 3 недели. Показания: немелкоклеточный рак легкого.

- **FUFOX:** *оксалиплатин* (60 мг/м² 2-часовая инфузия в 1 день) + *кальция фолинат* (500 мг/м² 2-часовая инфузия в 1 день) + *фторурацил* (2600 мг/м² 24-часовая инфузия в 1 день); еженедельно в течение 6 недель, затем перерыв на 2 недели. Показания: колоректальный рак.
- **FZ:** *флутамид* (250 мг 3 раза в день внутрь) + *гозерелин* (3,6 мг п/к через каждые 4 недели или 10,8 мг п/к через каждые 12 недель). Показания: рак предстательной железы.
- **GS:**
- *Гемцитабин* (1000 мг/м² в 1, 8 и 15 дни) + *капецитабин* (1600 мг/м² ежедневно в 1-14 дни); периодичность циклов – 4 недели. Показания: рак поджелудочной железы.
- *Гемцитабин* (1000 мг/м² в 1, 8 и 15 дни) + *карбоплатин* (AUC 5 в 1 день); периодичность циклов – 4 недели. Показания: мезотелиома.
- *Гемцитабин* (1000 мг/м² в 1, 8 и 15 дни) + *цисплатин* (70 мг/м² во 2 день); периодичность циклов – 4 недели. Показания: рак мочевого пузыря.
- *Гемцитабин* (1000 мг/м² в/в в 1, 8 и 15 дни) + *цисплатин* (100 мг/м² в/в в 1 или во 2, или в 15 день) циклами по 4 недели. Показания: немелкоклеточный рак легкого.
- **GCD:** *гемцитабин* (1000 мг/м² в/в в 1 и 8 дни) + *карбоплатин* (AUC 5, максимальная доза 800 мг в/в в 1 день) + *дексаметазон* (40 мг внутрь в 1-4 дни) циклами по 3 недели. Показания: лимфома Ходжкина, неходжкинские лимфомы.
- **GCP:** *гемцитабин* (800 мг/м² 1 и 8 дни) + *карбоплатин* (AUC 5 в 1 день) + *паклитаксел* (175 мг/м² 3-часовая инфузия в 1 день), 6-8 циклов по 3 недели. Показания: рак яичников.
- **GD:** *гемцитабин* (1000 мг/м² в/в в 1 и 8 дни) + *доцетаксел* (75 мг/м² в/в в 8 день) циклами по 3 недели. Показания: аденокарцинома.
- **GDP:** *гемцитабин* (1000 мг/м² в/в в 1 и 8 дни) + *цисплатин* (100 мг/м² в/в в 1 день) + *дексаметазон* (40 мг внутрь в 1-4 дни) циклами по 3 недели. Показания: лимфома Ходжкина, неходжкинские лимфомы.
- **GDP-R** (*цисплатин* (100 мг/м² в/в в 1 день) + *гемцитабин* (1000 мг/м² в/в в 1, 8 дни) + *дексаметазон* (40 мг внутрь в 1-4 дни) + для всех пациентов рекомендуется профилактика поражения ЦНС (интратекальная инфузия *метотрексата*) Показания: неходжкинские лимфомы.
- **CEM** (*ломустин* (100 мг/м² внутрь в 1 день) + *этопозид* (100 мг/м² внутрь в 1-3, 21-23 дни) + *метотрексат* (30 мг/м² в/м в 1, 8, 21, 23 дни).
- + *дексаметазон* (40 мг внутрь в 1-4 дни). Показания: неходжкинские лимфомы.
- **GEMOX:**
- *Гемцитабин* (1000 мг/м² в/в 100-минутная инфузия в 1 день) + *оксалиплатин* (100 мг/м² 2-часовая инфузия во 2 день), 6 циклов по 2 недели. Показания: рак поджелудочной железы, рак желчного пузыря, рак уротелия.
- *Гемцитабин* (1000 мг/м² в 1 и 8 дни) + *оксалиплатин* (85 мг/м² в 1 и 8 дни); периодичность циклов – 4 недели. Показания: рак поджелудочной железы.
- *Гемцитабин* (1500 мг/м² в/в в 1 день) + *оксалиплатин* (85 мг/м² в/в инфузия в 1 день после *гемцитабина*); периодичность циклов – 3 недели. Показания: рак поджелудочной железы.
- *Гемцитабин* (1000 мг/м² в 1 и 8 дни) + *оксалиплатин* (80 мг/м² в 1 и 8 дни); периодичность циклов – 3 недели. Показания: мезотелиома.
- *Гемцитабин* (1000 мг/м² в 1 и 8 дни) + *оксалиплатин* (65 мг/м² в 1 и 8 дни); периодичность циклов – 3 недели. Показания: немелкоклеточный рак легкого.
- **GemTax:**

- *Гемцитабин* (900 мг/м² в/в 90-минутная инфузия 1 и 8 дни) + *доцетаксел* (100 мг/м² в/в в 8 день) + *филграстим* (п/к в 5-15 дни). Показания: саркомы мягких тканей.
- *Гемцитабин* (675 мг/м² в/в 90-минутная инфузия 1 и 8 дни) + *доцетаксел* (75 мг/м² в/в в 8 день) + *филграстим* (п/к в 5-15 дни). Показания: саркомы мягких тканей (для больных, ранее получавших ХТ).
- **GF**: *гемцитабин* (1000 мг/м² в 1, 8 и 15 дни) + *фторурацил* (400 мг/м² струйно в 1 и 2 дни и по 600 мг/м² 22-часовые инфузии в 1 и 2 дни). Показания: рак поджелудочной железы.
- **GIDOX**: *гемцитабин* (1000 мг/м² в/в в 1 и 8 дни) + *ифосфамид* (2 г/м² в/в в 1 день) + *оксалиплатин* (130 мг/м² в/в во 2 день) + *дексаметазон* (40 мг в/в в 1–4 дни), повторение на 22 день. Показания: лимфома Ходжкина, неходжкинские лимфомы.
- **GIFOX**: *гемцитабин* (1000 мг/м² в/в в 1 день) + *ифосфамид* (5 г/м² в/в во 2 день) + *оксалиплатин* (130 мг/м² в/в во 2 день) + *рчГ-КСФ* (5 мкг/кг п/к в 7-11 дни) циклами по 3 недели. Показания: лимфома Ходжкина, неходжкинские лимфомы.
- **GIP**: *гемцитабин* (1250 мг/м² в 1 и 8 дни) + *ифосфамид* (3000 мг/м² в 1 день) + *цисплатин* (80 мг/м² в 8 день); периодичность циклов – 4 недели. Показания: немелкоклеточный рак легкого.
- **GM**: *гемцитабин* (1000 мг/м² в 1, 8 и 15 дни) + *митомидин* (5 мг/м² в 1 день); периодичность циклов – 4 недели. Показания: рак поджелудочной железы.
- **GP**:
- *Гемцитабин* (1000 мг/м² в/в 30-минутная инфузия в 1, 8 и 15 дни) + *цисплатин* (100 мг/м² в 1 или в 8, или в 15 день); периодичность циклов – 4 недели. Показания: немелкоклеточный рак легкого.
- *Гемцитабин* (1000 мг/м² в/в в 1 и 8 дни) + *цисплатин* (70 мг/м² в/в в 1 день); периодичность циклов – 3 недели. Показания: мелкоклеточный рак легкого.
- *Гемцитабин* (1200 мг/м² в 1 и 8 дни) + *цисплатин* (75 мг/м² в 1 день); периодичность циклов – 3-4 недели. Показания: мезотелиома.
- *Гемцитабин* (1000 мг/м² в 1, 8 и 15 дни) + *цисплатин* (25 мг/м² в 1, 8 и 15 дни); периодичность циклов – 4 недели. Показания: рак поджелудочной железы.
- *Гемцитабин* (800-1000 мг/м² в/в капельно в 1 и 8 дни) + *цисплатин* (50-60 мг/м² в 1 и 8 дни); периодичность циклов – 4 недели. Показания: рак уротелия.
- *Гемцитабин* (1000 мг/м² в/в 30-минутная инфузия в 500 мл 0,9% *р-ра натрия хлорида* в 1 и 8 дни) + *цисплатин* (25 мг/м² в/в 1-часовая инфузия в 500 мл 0,9% *р-ра натрия хлорида* в 1 и 8 дни); периодичность циклов – 3 недели. Показания: холангиоцеллюлярный рак.
- **GPD** (см. **GDP**).
- **GPT**: *гемцитабин* (1000 мг/м²) + *цисплатин* (50 мг/м²) + *паклитаксел* (125 мг/м²) в 1 и 8 дни; периодичность циклов – 4 недели. Показания: немелкоклеточный рак легкого.
- **GPV**: *гемцитабин* (1000 мг/м²) + *цисплатин* (50 мг/м²) + *винорелбин* (25 мг/м²) в 1 и 8 дни; периодичность циклов – 3 недели. Показания: немелкоклеточный рак легкого.
- **GT**: *паклитаксел* (175 мг/м² в/в 3-часовая инфузия в 1 день) + *гемцитабин* (1000 мг/м² в/в 40-минутная инфузия в 1 день после *паклитаксела* и в 8 день) циклами по 3 недели. Показания: РМЖ.
- **GVD**: *гемцитабин* (800-1000 мг/м² в/в в 1 и 8 дни) + *винорелбин* (15-20 мг/м² в/в в 1 и 8 дни) + *пегилированный липосомальный доксорубицин* (10-15 мг/м² в/в

- в 1 и 8 дни) циклами по 3 недели. Показания: лимфома Ходжкина, неходжкинские лимфомы.
- **НВ:** *гидрокарбамид* (30 мг/кг внутрь в 1-14 дни) + *кармустин* (100-200 мг/м² в/в в 1 день); периодичность циклов – 5-6 недель. Показания: опухоли мозга.
 - **HD-Ara-C-R:** *цитарабин* (3 г/м² или 2 г/м² у больных старше 60 лет; в/в каждые 12 часов, дни 1-2, всего 4 инфузии) + *ритуксимаб* (375 мг/м² в/в, день 1 каждого цикла) Лечение возобновляется на 22 день или после восстановления клеточного состава крови. Показания: неходжкинские лимфомы.
 - **HLFP:** *гидрокарбамид* (2 г внутрь в 0, 1, 2, 13, 14 и 15 дни) + *кальция фолинат* (200 мг/м² 2-часовая инфузия в 1, 2, 14 и 15 дни) + *фторурацил* (400 мг/м² в/в струйно в 1, 2, 14 и 15 дни) + *цисплатин* (80 мг/м² в/в в 3 день), 6 циклов по 28 дней. Показания: рак желудка.
 - **НОАР-Bleo:** *доксорубицин* (40 мг/м² в/в в 1 день) + *винкристин* (1,4 мг/м² в/в в 1 день) + *цитарабин* (14 мг/м² п/к 4 раза в день в 1-5 дни) + *преднизолон* (60 мг/м² внутрь в 1-5 дни) + *блеомицин* (10 мг/м² в/м в 1 и 5 дни); периодичность циклов – 28 дней. Показания: неходжкинские лимфомы.
 - **HyperCVAD±R /HMA±R:**
 - Циклы 1, 3, 5, 7 **HyperCVAD:** *циклофосфамид* (300 мг/м² в/в каждые 12 часов, дни 1-3; всего 6 введений) + *дексаметазон* (40 мг в/в или внутрь дни 1-4, 11-14) + *доксорубицин* (50 мг/м² в/в непрерывной 24-часовой инфузией в центральный катетер, день 4) + *винкристин* (2 мг в/в дни 4, 11).
 - Циклы 2, 4, 6, 8 **HMA:** *метотрексат* (1000 мг в/в непрерывной 24-часовой инфузией, день 1) + *цитарабин* (3 г/м² или 1 г/м² у больных старше 60 лет в/в каждые 12 часов, дни 2-3; всего 4 введения) + *метилпреднизолон* (50 мг в/в каждые 12 часов, дни 1-3; всего 6 введений) + *ритуксимаб* (375 мг/м² в/в или *ритуксимаб* 1400 мг п/к (кроме первого введения), дни 1, 11 (циклы 1, 3) и дни 2, 8 (циклы 2, 4) – всего 8 введений).
 - Профилактика поражения ЦНС проводится на каждом цикле, суммарно 16 интратекальных введений: *метотрексат* (12 мг интратекально, день 2) + *цитарабин* (100 мг интратекально, день 7). Показания: неходжкинские лимфомы.
 - **HyperCVAD-R/Mtx-R:**
 - **HyperCVAD-R** (циклы 1, 3, 5, 7: *ритуксимаб* (375 мг/м² в/в в день 0 или 1) + *циклофосфамид* (300 мг/м² в/в каждые 12 часов, дни 1-3; всего 6 инфузий) + *дексаметазон* (40 мг в/в или внутрь, дни 1-4, 11-14) + *доксорубицин* (50 мг/м² в/в непрерывной 24-часовой инфузией, день 4) + *винкристин* (2 мг в/в, дни 4, 11).
 - **Mtx-R** (циклы 2, 4, 6, 8): *ритуксимаб* (375 мг/м² в/в в день 0 или 1) + *метотрексат* (1000 мг в/в непрерывной 24-часовой инфузией, день 1) + *цитарабин* (3 г/м² или 1 г/м² у больных старше 60 лет в/в каждые 12 часов, дни 2-3; всего 4 инфузии) + *метилпреднизолон* (50 мг в/в каждые 12 часов, дни 1-3; всего 6 инфузий) + *ритуксимаб* (375 мг/м² в/в, дни 1, 11 (циклы 1, 3) и дни 2, 8 (циклы 2, 4) – всего 8 инфузий). Показания: неходжкинские лимфомы.
 - **IC:**
 - *Иринотекан* (60 мг/м² в 1, 8, 15 и 21 дни) + *цисплатин* (30 мг/м² в 1, 8, 15 и 21 дни); периодичность циклов – 6 недель. Показания: немелкоклеточный рак легкого.
 - *Иринотекан* (60 мг/м² в 1, 8 и 15 дни) + *цисплатин* (30 мг/м² в 1, 8 и 15 дни); периодичность циклов – 4 недели. Показания: немелкоклеточный рак легкого.
 - **ICE:**

- *Ифосфамид* (5 г/м² 24-часовая инфузия в 1 день) + *карбоплатин* (300 мг/м² в/в в 1 день) + *этопозид* (150 мг/м² во 2 и 3 дни); периодичность циклов – 4 недели. Показания: мезотелиома.
- *Ифосфамид* (5 г/м² 24-часовая инфузия в 1 день) + *карбоплатин* (300 мг/м² в/в в 1 день) + *этопозид* (50 мг/м² внутрь в 2-21 дни), 6-8 циклов по 4 недели. Показания: мелкоклеточный рак легкого.
- *Ифосфамид* (2 г/м² 4-часовая инфузия в 1-3 дни) + *цисплатин* (25 мг/м² в 1-3 дни) + *этопозид* (80 мг/м² в 1-3 дни) циклами по 4 недели. Показания: немелкоклеточный рак легкого.
- *Ифосфамид* (1,5 г/м² в/в в 1-3 дни с *Месна*) + *карбоплатин* (635 мг/м² в/в в 3 день) + *этопозид* (100 мг/м² в/в в 1, 2 и 3 дни) циклами по 4 недели. Показания: остеосаркома, саркомы мягких тканей.
- **ICE-R** (*ритуксимаб* (375 мг/м² в/в в день 0 или 1) + *этопозид/вепезид* (100 мг/м² в/в в 1-3 дни) + *ифосфамид* (5 г/м² в/в 24-часовая инфузия в день 2) + *карбоплатин* (400 мг/м² в/в в день 2) + *метотрексат* интратекально (для всех пациентов, кто ранее не получал). Показания: неходжкинские лимфомы.
- **IGEV**: *ифосфамид* (2 г/м² в/в в 1-4 дни) + *гемцитабин* (800 мг/м² в/в в 1 и 5 дни) + *дексаметазон* (40 мг в/в в 1-5 дни) + *винорелбин* (20 мг/м² в/в в 1 день), повторение на 22 день. Показания: лимфома Ходжкина, неходжкинские лимфомы.
- **IE**:
- *Ифосфамид* (2 г/м² в/в 3-часовая инфузия в 1-3 дни вместе с *Месна*) + *эпирубицин* (20 мг/м² в/в в 1-3 дни); периодичность циклов – 3 недели. Показания: РМЖ.
- *Этопозид* (100 мг/м² в/в в 1-5 дни) + *ифосфамид* (1800 мг/м² в/в в 1-5 дни с *Месна*). Показания: остеосаркома.
- *Ифосфамид* (2,5 г/м² в 1-3 дни) + *Месна* (20% от дозы *ифосфамида* до и через 4, 8 и 12 ч после введения *ифосфамида*) + *этопозид* (100 мг/м² в 1-3 дни). Показания: саркомы мягких тканей.
- **IF**: *иринотекан* (200 мг/м² в/в 90-минутная инфузия в 1 день) + *фторурацил* (400 мг/м²/сутки в/в инфузия в 1-7 дни); периодичность циклов – 3-4 недели. Показания: колоректальный рак.
- **IFL**: *иринотекан* (125 мг/м²) + *фторурацил* (500 мг/м²) + *кальция фолинат* (20 мг/м²) 1 раз в неделю в течение 4 недель циклами по 6 недель. Показания: рак желудка.
- **IFP**: *ифосфамид* (2 г в/в в 1-3 дни) + *фторурацил* (250 мг в/в в 1-5 дни) + *цисплатин* (30 мг в/в в 1-5 дни), 6 циклов по 3-4 недели, последующие 3 цикла – по 6-8 недель. Показания: рак предстательной железы.
- **IGEV**: *ифосфамид* (2 г/м² в/в в 1-4 дни) + *гемцитабин* (800 мг/м² в/в в 1 и 5 дни) + *дексаметазон* (40 мг в/в в 1-5 дни) + *винорелбин* (20 мг/м² в/в в 1 день) циклами по 3 недели. Показания: лимфома Ходжкина, неходжкинские лимфомы.
- **PIV**: *ифосфамид* (1500 мг/м² в/в в 1-3 дни) + *идарубицин* (12 мг/м² в/в в 1 день) + *этопозид* (100 мг/м² в/в в 1-3 дни); 6 циклов по 3-4 недели. Показания: резистентные лимфомы, рецидивы лимфом.
- **PIF**:
- *иринотекан* (80 мг/м²) + *кальция фолинат* (500 мг/м² в течение 2 часов) + *фторурацил* (2000 мг/м² 22-часовая инфузия после *иринотекана* и *кальция фолината*) 1 раз в неделю в течение 6 недель. Показания: рак желудка.

- *иринотекан* (125 мг/м^2) + *кальция фолинат* (200 мг/м^2 в/в струйно) + *фторурацил* (500 мг/м^2) 1 раз в неделю в течение 4 недель с последующим интервалом в 2 недели. Показания: колоректальный рак.
- **IM:** *ифосфамид* (2 г/м^2 /сутки в/в 120-часовая инфузия в 1-5 дни + *Месна*) + *метотрексат* (30 мг/м^2 в/в в 3 день); периодичность циклов – 4 недели. Показания: плоскоклеточный рак головы и шеи.
- **IMVP-16:**
- *Ифосфамид* (4 г/м^2 в/в 24-часовая инфузия в 1 день) + *Месна* (800 мг/м^2 в/в струйно перед введением *ифосфамида*, затем 4 г/м^2 в/в постоянная 12-часовая инфузия вместе с *ифосфамидом*, затем $2,4 \text{ г/м}^2$ в/в 12-часовая инфузия по окончании введения *ифосфамида*) + *метотрексат* (30 мг/м^2 в/в в 3 и 10 дни) + *этопозид* (100 мг/м^2 в/в в 1-3 дни) циклами по 3-4 недели. Показания: неходжкинские лимфомы.
- *Ифосфамид* (1 г/м^2 в/в 1-часовая инфузия в 1-5 дни) + *Месна* (200 мг/м^2 в/в 30-минутная инфузия перед введением *ифосфамида*, затем 1 г/м^2 в/в 12-часовая инфузия с момента введения *ифосфамида*) + *метотрексат* (30 мг/м^2 в/в 15-минутная инфузия в 3 и 10 дни) + *этопозид* (100 мг/м^2 в/в в 1-3 дни) циклами по 3 недели. Показания: неходжкинские лимфомы.
- **IP:**
- *Иринотекан* (60 мг/м^2 в/в в 1, 8 и 15 дни) + *цисплатин* (60 мг/м^2 в/в в 1 день); периодичность циклов – 3 недели. Показания: мелкоклеточный рак легкого.
- *Ифосфамид* ($2,5 \text{ г/м}^2$ в/в 1-3 дни + *Месна* в дозе 60% от *ифосфамида* вводится за 40 мин до и через 6 ч после него) + *цисплатин* (100 мг/м^2 в/в в 1 день); периодичность циклов – 4 недели. Показания: немелкоклеточный рак легкого, саркомы мягких тканей, саркомы матки, рак щитовидной железы, опухоли яичка, рак яичников, рак шейки матки.
- **IPM:** *иринотекан* (100 мг/м^2 в 1 и 15 дни) + *цисплатин* (40 мг/м^2 в 1 и 15 дни) + *митомицин* (6 мг/м^2 в 1 день); периодичность циклов – 4 недели. Показания: мезотелиома.
- **IV:**
- *Ифосфамид* ($1,5\text{-}1,8 \text{ г/м}^2$ в/в в 1-3 дни + *Месна*) + *этопозид* (100 мг/м^2 в/в в 1-3 дни); 6 циклов по 28 дней. Показания: остеогенная саркома (адьювантная терапия), опухоли головы и шеи.
- *Ифосфамид* ($1,5 \text{ г/м}^2$ в/в инфузия в 1-6 дни + *Месна*) + *этопозид* (50 мг/м^2 внутрь ежедневно в 1-8 дни); 3 цикла по 28 дней. Показания: саркомы мягких тканей, немелкоклеточный рак легкого.
- **IVA:** *ифосфамид* ($1,5 \text{ г/м}^2$ в/в в 3-6 дни) + *винкристин* (2 мг в/в в 1 день) + *доксорубицин* ($40\text{-}60 \text{ мг/м}^2$ в/в во 2 день); периодичность циклов – 4 недели. Показания: немелкоклеточный рак легкого, саркомы мягких тканей, рак тела матки.
- **IVAC-R:** *ритуксимаб* (375 мг/м^2 в/в в день 0 или 1) + *этопозид* (60 мг/м^2 в/в, дни 1-5) + *ифосфамид* ($1,5 \text{ г/м}^2$, у больных старше 65 лет – 1 г/м^2 , в/в, дни 1-5) + *цитарабин* (2 г/м^2 , у больных старше 65 лет – 1 г/м^2 , в/в каждые 12 часов, дни 1-2, всего 4 инфузии) + *метотрексат* (12 мг интратекально, день 5) + *Г-КСФ* (5 мкг/кг/сут п/к до восстановления уровня гранулоцитов $> 1 \times 10^9/\text{л}$). Показания: неходжкинские лимфомы.
- **IVE:** *ифосфамид* (3 г/м^2 в/в 22-часовые инфузии с протекцией *Месна* в 1-3 дни) + *винкристин* (2 мг в/в в 1 день) + *доксорубицин* ($40\text{-}60 \text{ мг/м}^2$ в/в во 2 день) + *этопозид* (200 мг/м^2 в 1-3 дни) 3 цикла по 3 недели с поддержанием *Г-КСФ*. Показания: лимфома Ходжкина.

- **IVОх:** *ифосфамид* (1500 мг/м² в/в в 1-3 дни) + *этопозид* (150 мг/м² в/в в 1-3 дни) + *оксалиплатин* (130 мг/м² в/в в 1 день) циклами по 3 недели. Показания: лимфома Ходжкина, неходжкинские лимфомы.
- **KVC:** *карминомицин* (10 мг в/в в 1, 4, 8, 11, 15 и 18 дни) + *винкристин* (1,4 мг/м² в/в в 1, 8 и 15 дни) + *циклофосфамид* (600 мг/м² в 1 день); повторение на 40 день. Показания: саркома матки, саркомы мягких тканей, саркома Юинга.
- **LABO:** *ломустин* (80 мг/м² внутрь в 1 день) + *доксорубицин* (35 мг/м² в/в в 1 и 8 дни) + *блеомицин* (15 мг/м² в/в в 1 и 8 дни) + *винкристин* (1,4 мг/м² в 1 и 8 дни); периодичность циклов – 4-6 недель. Показания: лимфома Ходжкина (ХТ второй линии), неходжкинские лимфомы.
- **Lokich** (режим Lokich): *фторурацил* (200-300 мг/м²/сутки, непрерывная инфузия в течение 6-10 недель). Показания: колоректальный рак.
- **LOP:** *аспарагиназа* (10 тыс. МЕ/м² в/в или в/м в 1-21 дни или PEG-L-аспарагиназа (2500 МЕ/м² в/в или в/м в 1 и 15 дни) + *винкристин* (1,4 мг/м² в/в в 1, 8 и 15 дни) + *преднизолон* (40 мг/м² внутрь в 1-21 дни); периодичность циклов – 4 недели. Показания: неходжкинские лимфомы.
- **MAC:** *метотрексат* (0,3 мг/кг в/м в 1-5 дни) + *дактиномицин* (10 мкг/кг в/в в 1-5 дни) + *хлорамбуцил* (10 мг внутрь в 1-5 дни); периодичность циклов 2-3 недели. Показания: хориокарцинома.
- **Machover** (режим Machover): *фторурацил* (375 мг/м² в/в в 1-5 дни) + *кальция фолинат* (200 мг/м² в/в в 1-5 дни за 1 ч до *фторурацила*); периодичность циклов – 28 дней. Показания: колоректальный рак.
- **MACOP-B:**
- *Метотрексат* (400 мг/м² в/в однократно во II, VI и X недели с *кальцием фолинатом*) + *доксорубицин* (50 мг/м² в/в однократно в I, III, V, VII и XI недели) + *циклофосфамид* (350 мг/м² в/в однократно в I, III, V, VII и XI недели) + *винкристин* (1,4 мг/м² в/в однократно во II, IV, VI, VIII, X и XII недели) + *преднизолон* (75 мг/м² внутрь на протяжении всего 12-недельного курса со снижением дозы за 15 дней до его окончания) + *блеомицин* (10 мг/м² однократно в IV, VIII и XII недели). Показания: лимфомы.
- *Циклофосфамид* (350 мг/м² в/в в 1, 15, 29, 43, 57 и 71 дни) + *доксорубицин* (50 мг/м² в/в в 1, 15, 29, 43, 57 и 71 дни) + *метотрексат* (400 мг/м² в/в в 8, 36 и 64 дни) + *винкристин* (1,4 мг/м² в/в в 8, 22, 36, 50 и 64 дни) + *блеомицин* (10 мг/м² в/в в 22, 50 и 78 дни) + *преднизолон* (40 мг/м² внутрь в 1-84 дни). Показания: ги-стиоцитоз из клеток Ланерганса.
- **MACOP-B±R:** *ритуксимаб* (375 мг/м² в/в день 1, в 1, 3, 5, 7, 9, 11 недели) + *доксорубицин* (50 мг/м² в/в день 1, в 1, 3, 5, 7, 9, 11 недели) + *циклофосфамид* (350 мг/м² в/в день 1, в 1, 3, 5, 7, 9, 11 недели) + *винкристин* (1,4 мг/м², суммарно не более 2 мг, в/в день 1, в 2, 4, 6, 8, 10, 12 недели) + *метотрексат* (400 мг/м² в/в день 1, во 2, 6, 10 недели) + *кальция фолинат* + *блеомицин* (10 мг/м² в/в день 1, в 4, 8, 12 недели) + *преднизолон* (75 мг/сутки внутрь непрерывно 10 недель с постепенным снижением дозы в течение 11-12 недель или только недели 1, 3, 5, 7, 9, 11. Показания: неходжкинские лимфомы.
- **MACOP-CYTABER.** I этап: схема **MACOB** {*метотрексат* (1,5 г/м² в/в в 15 день с *кальцием фолинатом*) + *доксорубицин* (25 мг/м² в 1 и 8 дни) + *циклофосфамид* (500 мг/м² в/в в 1 и 8 дни) + *винкристин* (2 мг в 1, 8 и 15 дни) + *преднизолон* (45 мг/м² внутрь в 1-8 дни)}, перерыв 3 недели. II этап: схема **CYTABER** {*цитарабин* (CYTA; 300 мг/м² в/в в 1, 8 и 15 дни) + *блеомицин* (10 мг/м² в/в в 1, 8 и 15 дни) + *этопозид* (120 мг/м² в/в в 1-3 дни) + *прокарбазин* (100 мг/м² внутрь в 31-42 дни)}. Схемы чередуются 3 раза. Показания: лимфомы.

- **MADDOC:** эмбихин (4 мг/м² в/в) + доксорубицин (40 мг/м² в/в) + цисплатин (45 мг/м² в/в) + дакарбазин (250 мг/м² в/в) + винкристин (2 мг/м² в/в) + циклофосфамид (250 мг/м² в/в) однократно каждые 3 недели. Показания: нейробластома.
- **MAID:** ифосфамид (2,5 г/м² в/в 24-часовая инфузия в 1000 мл 0,9% натрия хлорида в 1-3 дни) + Месна (2,5 г/м² в/в 24-часовая инфузия в 1000 мл 0,9% р-ра натрия хлорида в 1-3 дни) + доксорубицин (20 мг/м² в/в в 24-часовая инфузия в 1000 мл 0,9% р-ра натрия хлорида в 1-3 дни) + дакарбазин (300 мг/м² в/в 24-часовая инфузия в 500 мл 0,9% р-ра натрия хлорида в 1-3 дни) 6 циклов по 3 недели. Показания: саркомы мягких тканей, саркома матки.
- **MAP:**
- Митоксантрон (8 мг/м² в/в в 1 и 2 дни) + цитарабин (100 мг/м² п/к 1-5 дни) + преднизолон (80 мг/м² внутрь 1-5 дни); периодичность циклов – 28 дней. Показания: неходжкинские лимфомы.
- Митомидин (6 мг/м²) + доксорубицин (40 мг/м²) + цисплатин (60 мг/м²); периодичность циклов – 28 дней. Показания: саркомы мягких тканей.
- **maxi-CHOP-R** (циклы 1, 3, 5): ритуксимаб (375 мг/м² в/в в день 0 или 1) + циклофосфамид (1200 мг/м² в/в день 1) + доксорубицин (75 мг/м² в/в день 1) + винкристин (2 мг в/в день 1) + преднизолон (100 мг в/в или внутрь, дни 1-5). Показания: неходжкинские лимфомы.
- **MaxiCHOP±R /HD-AraC±R:**
Циклы 1, 3, 5, (**MaxiCHOP**): циклофосфамид (1200 мг/м² в/в день 1) + доксорубицин (75 мг/м² в/в день 1) + винкристин (2 мг в/в день 1) + преднизолон (100 мг в/в или внутрь, дни 1-5)
- Циклы 2, 4, 6 (**HD-Ara-C**): цитарабин (3 г/м² или 2 г/м² у больных старше 60 лет; в/в каждые 12 часов, дни 1-2, всего 4 введения)
+ ритуксимаб (375 мг/м² в/в или ритуксимаб 1400 мг п/к (кроме первого введения), день 1 каждого цикла). Лечение возобновляется на 22 день или после восстановления показателей периферической крови. Показания: неходжкинские лимфомы.
- **Mayo-Protocol** (режим клиники Мейо: кальция фолинат (20 мг/м² в/в в 1-5 дни) + фторурацил (425 мг/м² в/в в 1-5 дни); периодичность циклов 4 недели. Показания: рак толстой и прямой кишок.
- **M-BACOD:**
- Метотрексат (200 мг/м² в/в в 8 и 15 дни с кальцием фолинатом) + блеомицин (4 мг/м² в/в в 1 день) + доксорубицин (45 мг/м² в/в в 1 день) + циклофосфамид (600 мг/м² в/в в 1 день) + винкристин (1 мг/м² в/в в 1 день) + дексаметазон (6 мг/м² внутрь 1-5 дни); периодичность циклов – 3 недели. Показания: неходжкинские лимфомы.
- Метотрексат (200 мг/м² в/в в 8 день с кальцием фолинатом) + блеомицин (4 мг/м² в/в в 1 день) + доксорубицин (45 мг/м² в/в в 1 день) + циклофосфамид (600 мг/м² в/в в 1 день) + винкристин (1 мг/м² в/в в 1 день) + дексаметазон (6 мг/м² внутрь 1-5 дни); периодичность циклов – 3 недели. Показания: неходжкинские лимфомы.
- **MVP:** метотрексат (40 мг/м² в/в в 1 и 15 дни) + блеомицин (10 мг/м² в/м в 1, 8 и 15 дни) + цисплатин (50 мг/м² в/в капельно в 4 день); периодичность циклов – 3 недели. Показания: плоскоклеточный рак.
- **MSVP:** мелфалан (8 мг/м² в 1 день) + циклофосфамид (100 мг/м² в 1 день) + кармустин (50 мг/м² в 1 день) + преднизолон (60 мг/м² в 1-4 дни), периодичность циклов – 6 недель. Показания: множественная миелома.

- **МСF:** *митомицин* (7 мг/м² в 1 день) + *цисплатин* (60 мг/м² в 1 день) 1 раз в 4 недели + *фторурацил* (300 мг/м² в/в длительная инфузия в течение 2-3 недель). Показания: рак поджелудочной железы.
- **МСV:**
- *Метотрексат* (20 мг/м² в/м в 3 день) + *циклофосфамид* (800 мг/м² в/в в 1 день) + *винкристин* (1,4 мг/м² в/в в 4 день), периодичность циклов – 2 недели. Показания: неходжкинские лимфомы (при наличии противопоказаний к назначению доксорубина и преднизолона), острые лейкозы.
- *Метотрексат* (30 мг/м² в/м в 1 день) + *цисплатин* (70 мг/м² в/в в 1 день) + *винбластин* (3 мг/м² в/в в 1 и 8 дни), периодичность циклов – 3 недели. Показания: рак мочевого пузыря.
- **МСVP:**
- *Метотрексат* (40 мг/м² в/в в 1 день) + *циклофосфамид* (420 мг/м² в/в в 1 день) + *винкристин* (1,2 мг/м² в/в в 1 день) + *прокарбазин* (80 мг/м² внутрь в 1-7 дни); периодичность циклов – 8 недель. Показания: мелкоклеточный рак легкого.
- *Метотрексат* (6,5 мг/м² внутрь в 1-5 дни) + *циклофосфамид* (270 мг/м² в/в в 1-5 дни) + *винкристин* (1,4 мг/м² в/в в 1 день) + *прокарбазин* (65 мг/м² внутрь в 1-5 дни); периодичность циклов – 3-4 недели. Показания: мелкоклеточный рак легкого.
- **МДС:** *метотрексат* (15 мг в/м в 1-5 дни) + *дактиномицин* (500 мкг в/в в 1-5 дни) + *циклофосфамид* (200 мг в/в в 1-5 дни); периодичность циклов – 3 недели. Показания: хориокарцинома матки.
- **MeF:** *семустин** (200 мг/м² внутрь в 1 день) + *фторурацил* (600 мг/м² в/в в 1, 8 и 15 дни); периодичность циклов – 5 недель. Показания: рак толстой кишки.
- **MEP:**
- *Митомицин* (10 мг/м² в/в в 1 день) + *этопозид* (100 мг/м² в/в в 3-5 дни) + *цисплатин* (40 мг/м² в/в во 2 и 7 дни); периодичность циклов – 4 недели. Показания: рак молочной железы.
- *Митомицин* (10 мг/м² в/в в 1 день) + *этопозид* (60 мг/м² в/в в 3-5 дни) + *цисплатин* (60 мг/м² в/в в 1 день); периодичность циклов – 4 недели. Показания: рак желудка, мочевого пузыря, поджелудочной железы, толстой кишки, шейки матки.
- *Митомицин* (5 мг/м² в/в в 1 и 7 дни) + *этопозид* (60 мг/м² в/в в 3-5 дни) + *цисплатин* (40 мг/м² в/в во 2 и 8 дни), 5-6 циклов по 4-5 недель. Показания: рак желудка.
- **MEPA:** *митомицин* (15 мг/м² в/в струйно в 1 день) + *этопозид* (70 мг/м² в/в 2-часовая инфузия в 1 и 3 дни) + *цисплатин* (15 мг/м² в/в 4-часовая инфузия в 1 и 15 дни) + *эпирубин* (30 мг/м² в/в струйно в 1 день), 2-3 цикла по 4 недели. Показания: рак шейки матки (неoadьювантная ХТ) [Tabata T., Nischura K., Yanoh K. et al., 2004].
- **MF:**
- *Метотрексат* (100 мг/м² в/в в 1 день) + *фторурацил* (800 мг/м² в/в 3-часовая инфузия через час после введения *метотрексата*); 4 цикла по 1 месяцу. Показания: рак желудка (адьювантная ХТ).
- *Метотрексат* (30 мг/м² в/в 1 раз в неделю в течение 3 недель) + *фторурацил* (1000 мг/м² в/в 6-часовая инфузия через час после введения *метотрексата* в те же дни). Показания: рак желудка, толстой кишки, молочной железы, опухоли головы и шеи.
- **MFL:** *митомицин* (12 мг/м² в 1 день) + *фторурацил* (400 мг/м² в 1-5 дни) + *кальция фолиат* (200 мг/м² в 1-5 дни); периодичность циклов – 4 недели. Показания: рак желудка, поджелудочной железы, толстой кишки.

- **MiBV:** *митомицин* (20 мг/м² в/в в 1, 42 и 84 дни) + *блеомицин* (6 мг/м² в/в 2 раза в неделю в течение 12 недель) + *винкристин* (0,5 мг/м² в/в 2 раза в неделю 12 недель). Показания: рак шейки матки.
- **MiC:** *митомицин* (10 мг/м² в/в в 1 день) + *ифосфамид* (2 г/м² в/в в 1-5 дни) + *цисплатин* (75 мг/м² в/в в 1 день); периодичность циклов – 4 недели. Показания: немелкоклеточный рак легкого.
- **MiD:** *митоксантрон* (12 мг/м² в/в в 1 день) + *дексаметазон* (40 мг/день в 1-4 дни); периодичность циклов – 1 мес. Показания: рефрактерная миелома.
- **MiF:**
- *Митомицин* (10 мг/м² в/в в 1 день) + *фторурацил* (350 мг/м²/сутки в/в в 1-5 и 29-33 дни); периодичность циклов – 8 недель. Показания: рак желудка (адьювантная ХТ продолжительностью 1 год).
- *Митомицин* (10 мг/м² в/в в 1 и 29 дни) + *фторурацил* (1000 мг/м²/сутки в/в 96-часовая инфузия в 1-4 дни, затем 1 раз в неделю еще 4 недели). Показания: рак ануса (адьювантная ХТ в комбинации с ЛТ).
- *Митомицин* (10 мг/м² в/в в 1 день) + *фторурацил* (1000 мг/м²/сутки в/в 72-часовая инфузия); периодичность циклов – 1 мес. Показания: рак вульвы, печени, поджелудочной железы.
- **MiFAP:** *флударабин* (15 мг/м² в 1-4 дни) + *цитарабин* (50 мг/м² в 1-4 дни) + *цисплатин* (25 или 30 мг/м² в 1-4 дни) + *митоксантрон* (4 мг/м² во 2-5 дни). Показания: лимфома Ходжкина, неходжкинские лимфомы (рецидивные и рефрактерные формы).
- **MiME:** *митогуазон** (500 мг/м² в/в в 1 и 14 дни) + *ифосфамид* (1000 мг/м² в/в 1-5 дни) + *метотрексат* (30 мг/м² в/м в 3 день) + *этопозид* (100 мг/м² в/в 1-3 дни); периодичность циклов 3 недели. Показания: неходжкинские лимфомы.
- **MiNE:** *Месна* (1,33 г/м² в/в одновременно с ифосфамидом, затем 500 мг внутрь через 4 ч после введения *ифосфамида* в 1-3 дни) + *ифосфамид* (1,33 г/м² в/в в 1-3 дни) + *митоксантрон* (8 г/м² в/в в 1 день) + *этопозид* (65 мг/м² в/в в 1-3 дни) 6 циклов по 3 недели. Показания: неходжкинские лимфомы.
- **MiNE-ESHAP:** 6 циклов **MiNE**, затем 3 цикла **ESHAP**. Показания: неходжкинские лимфомы.
- **Mini-TEAM:** *кармустин* (60 мг/м² в/в в 1 день) + *этопозид* (75 мг/м² в/в во 2-5 дни) + *цитарабин* (100 мг/м² в/в через каждые 12 ч во 2-5 дни) + *мелфалан* (30 мг/м² в/в в 6 день) циклами по 4-6 недель. Показания: лимфома Ходжкина, неходжкинские лимфомы.
- **miniCHOP±R** (*ритуксимаб* (375 мг/м² в/в день 0 или 1 все циклы ХТ) + *доксорубицин* (25 мг/м² в/в день 1) + *циклофосфамид* (400 мг/м² в/в день 1) + *винкристин* (1 мг в/в день 1) + *преднизолон* (40 мг/м² внутрь дни 1-5).
- **MiP:**
- *Митомицин* (8 мг/м² в/в в 1 день) + *цисплатин* (100 мг/м² в/в в 1 и 8 дни); периодичность циклов – 4 недели. Показания: немелкоклеточный рак легкого, рак желудка, толстой кишки, поджелудочной железы.
- *Митомицин* (6 мг/м² в/в в 1 день) + *ифосфамид* (3 г/м² в/в в 1 день) + *цисплатин* (100 мг/м² в/в в 1 день); периодичность циклов – 3-4 недели. Показания: немелкоклеточный рак легкого.
- **MiPIn:** *митомицин* (6 мг/м² в/в в 1 день) + *ифосфамид* (3 г/м² в/в в 1 день + *Месна*) + *цисплатин* (80 мг/м² в/в во 2 день); периодичность циклов – 3-4 недели. Показания: немелкоклеточный рак легкого.
- **MiPOV:** *митомицин* (20 мг/м² в/в в 1 день) + *цисплатин* (80 мг/м² в 1 день) + *винкристин* (1,4 мг/м² в/в в 1, 8 и 15 дни) + *блеомицин* (15 мг в/в 3 раза в

- неделю в течение 3 недель); периодичность циклов – 4 недели. Показания: рак шейки матки.
- **MiViP:** *митомоцин* (8 мг/м² в/в в 1 день) + *виндезин* (3 мг/м² в/в в 1 и 8 дни) + *цисплатин* (60 мг/м² в/в в 1 день); периодичность циклов – 3 недели. Показания: рак мочевого пузыря.
 - **MiVr:** *митоксантрон* (12 мг/м² в/в в 1 день) + *винорелбин* (25 мг/м² в/в в 1 и 8 дни); периодичность циклов – 4-5 недель. Показания: рак молочной железы.
 - **MLF:** *метотрексат* (500 мг/м² в/в 2-часовая инфузия в 1 день) + *кальция фолинат* (250 мг в/в 2-часовая инфузия через 24 ч после *метотрексата*) + *фторурацил* (600 мг/м² в/в струйно во 2 день), 3-4 цикла по 2 недели. Показания: опухоли ЖКТ, рак печени.
 - **MLFI:** *метотрексат* (100 мг/м² в/в в 1 день) + *кальция фолинат* (25 мг внутрь 6 раз через каждые 6 ч, начиная с введения *метотрексата*, и 100 мг/м² в/в инфузия во 2 день) + *фторурацил* (750 мг/м² в/в во 2 день); 4-5 циклов по 2 недели + *интерферон альфа-2а* (3 млн. МЕ п/к 3 раза в неделю). Показания: рак толстой кишки.
 - **MMM:**
 - *Митомоцин* (8 мг/м² в/в в 1 день) + *митоксантрон* (8 мг/м² в/в в 1 день) + *метотрексат* (30 мг/м² в/в в 1 день); периодичность циклов – 5 недель. Показания: рак молочной железы.
 - *Митоксантрон* (10 мг/м² в/в или внутривенно в 1 день 1 раз в 3 недели) + *метотрексат* (35 мг/м² в/в в 1 день 1 раз в 3 недели) + *митомоцин* (7 мг/м² в/в в 1 день 1 раз в 6 недель). Показания: мезотелиома плевры.
 - **MNV:** *митомоцин* (6 мг/м² в/в в 1 день) + *митоксантрон* (12 мг/м² в/в в 1 день) + *винкристин* (2 мг в/в в 1 день); периодичность циклов – 5 недель. Показания: рак молочной железы.
 - **МОССА:** *мелфалан* (0,25 мг/кг внутрь в 1-4 дни) + *винкристин* (0,03 мг/кг в/в в 1 день) + *циклофосфамид* (10 мг/кг в/в в 1 день) + *ломустин* (40 мг внутрь в 1 день) + *метилпреднизолон* (0,8 мг/кг внутрь в 1-7 дни); периодичность циклов 4 недели. Показания: множественная миелома.
 - **MP:** *мелфалан* (8 мг/м² внутрь в 1-4 дни) + *преднизолон* (75 мг/м² внутрь в 1-4 дни); периодичность циклов – 3-4 недели. Показания: множественная миелома.
 - **MPF:** *метотрексат* (120 мг/м² в/в в 1 день) + *цисплатин* (100 мг/м² в/в во 2 день) + *фторурацил* (1000 мг/м² в/в капельно во 2-6 дни), 3 цикла по 3 недели. Показания: опухоли головы и шеи (адьювантная и индукционная ХТ).
 - **М-ТЕС:** *наклитаксел* (180 мг/м² в/в 1-часовая инфузия в 1 день) + *карбоплатин* (AUC 5 в 1 день) + *эпирубицин* (40 мг/м² в/в 15-минутная инфузия в 1 день перед *наклитакселем* и в 15 день) + *метотрексат* (40 мг/м² в/в 15-минутная инфузия перед *эпирубицином* в 1 и в 15 дни); периодичность циклов – 4 недели. Показания: рак мочевого пузыря.
 - **Mtx/FA:** *метотрексат* (50 мг в/м в 1, 3, 5, 7 дни) + *кальция фолинат* (6 мг в/м во 2, 4, 6, 8 дни через 30 мин после инъекции *метотрексата*) циклами по 2 недели. Показания: трофобластические опухоли.
 - **MV:** *метотрексат* (50 мг/м² в/в в 1 день) + *этопозид* (50 мг/м² внутрь в 1-10 дни), 2-3 цикла по 4 недели. Показания: десмоиды, фиброматозы.
 - **M-VAC:** *метотрексат* (30 мг/м² в/в в 1, 15 и 22 дни) + *винбластин* (3 мг/м² в/в во 2, 15 и 22 дни) + *доксорубицин* (30 мг/м² в/в во 2 день) + *цисплатин* (70 мг/м² в/в капельно во 2 день); периодичность циклов 4-5 недель. Показания: рак почечной лоханки, мочевого пузыря, мочеточников.
 - **MVCNHPAD** (8 за 1 день): *метилпреднизолон* (по 100 мг/м² в/в 3 раза в 0, 6 и 12 часов) + *винкристин* (1,5 мг/м² в/в в 0 часов) + *ломустин* (75 мг/м² внутрь в

0 часов) + *прокарбазин* (75 мг/м² внутрь в 1 час ночи) + *гидроксикарбамид* (3000 мг/м² внутрь в 2 часа ночи) + *цисплатин* (90 мг/м² в/в 6-часовая инфузия, начиная с 3 часов ночи) + *цитарабин* (300 мг/м² в/в в 9 часов утра) + *дакарбазин* (150 мг/м² в/в в 1 день в 12 часов), 10 циклов по 4 недели (2 цикла после операции и до ЛТ, 8 – после ЛТ). Показания: анапластические астрцитомы и глиомы.

- **M-VEC:** *метотрексат* (30 мг/м² в/в в 1, 15 и 22 дни) + *винбластин* (3 мг/м² в/в во 2, 15 и 22 дни) + *эпирубицин* (50 мг/м² в/в во 2 день) + *цисплатин* (70 мг/м² в/в капельно во 2 день); периодичность циклов – 5 недель. Показания: рак почечной лоханки, мочевого пузыря, мочеточников.
- **MVLP:** *митоксантрон* (10 мг/м² в/в в 1 день) + *тенипозид* (100 мг/м² в/в в 1 день) + *преднизолон* (40 мг/м² внутрь 1-14 дни); периодичность циклов – 4 недели. Показания: неходжкинские лимфомы.
- **MVP:**
- *Митомицин* (10 мг/м² в/в в 1 день) + *винбластин* (5 мг/м² в/в в 1 и 8 день) + *цисплатин* (50 мг/м² в/в в 1 день); периодичность циклов – 4 недели. Показания: немелкоклеточный рак легкого.
- *Митомицин* (5 мг/м² в/в в 1 и 7 дни) + *тенипозид* (60 мг/м² в 4-6 дни) + *цисплатин* (40 мг/м² в/в во 2 и 8 дни); 6 циклов по 4-5 недель. Показания: рак желудка.
- *Митомицин* (8 мг/м² в/в в 1 день) + *винбластин* (6 мг/м² в/в в 1 день) + *цисплатин* (50 мг/м² в/в в 1 день); периодичность циклов 3 недели.
- **РА:** *доксорубицин* (50 мг/м² в/в в 1 день) + *наклитаксел* (175 мг/м² в/в 3-часовая инфузия с премедикацией в 1 день *дексаметазоном*, не ранее чем за 12 ч до введения *наклитаксела*); периодичность циклов – 3 недели. Показания: рак молочной железы.
- **PCV:** *прокарбазин* (100 мг/м² внутрь в 1-14 дни) + *ломустин* (100 мг/м² внутрь в 1 день) + *винкристин* (1,4 мг/м² в/в в 1 и 8 дни); периодичность циклов – 5-6 недель. Показания: опухоли мозга.
- **PCV + дексаметазон:** *ломустин* (110 или 130 мг/м² (не более 200 мг) внутрь в 1 день) + *прокарбазин* (60 или 75 мг/м² в 1-14 или в 8-21 дни) + *винкристин* (1,4 мг/м² в/в в 8 и 21 дни) + *дексаметазон* (3-4,5 мг/день внутрь или в/м с 1 по 21 день с последующим постепенным снижением); периодичность циклов – 6-8 недель. Показания: опухоли мозга.
- **PCV + ЛТ:** ЛТ {облучение всего объема головного мозга (СОД до 60 Гр) на фоне приема *гидроксикарбамида* (по 400 мг/м² внутрь через день в течение всего периода ЛТ)} + PCV (через 14 дней после окончания ЛТ) PCV: {*ломустин* (110 мг/м² внутрь в 1 день) + *прокарбазин* (60 мг/м² внутрь ежедневно с 8 по 21 день) + *винкристин* (1,4 мг/м² в/в в 8 и 29 дни) каждые 6-8 недель в течение 1 года или до прогрессирования}. Показания: первичные опухоли головного мозга.
- **PEB:**
- *Цисплатин* (20 мг/м² в/в 1-5 дни) + *этопозид* (100 мг/м² в/в капельно 1-5 дни) + *блеомицин* (15 мг/м² в/в 1-3 дни), 2-4 цикла по 3 недели. Показания: несеминомные опухоли яичка I-IV стадии и семинозные опухоли яичка III-IV стадии.
- *Цисплатин* (40 мг/м² в/в в 1-5 дни) + *этопозид* (120 мг/м² в/в в 1-3 дни или 100 мг/м² в 1-5 дни) + *блеомицин* (30 мг/м² в/в в 1, 8 и 15 дни); периодичность циклов – 3 недели. Показания: герминогенные опухоли яичек.
- *Цисплатин* (50 мг/м² в/в 30-минутные инфузии в 500 мл 0,9% р-ра натрия хлорида в 1-5 дни) + *этопозид* (165 мг/м² в/в 1-часовые инфузии в 500 мл 0,9% р-

- ра натрия хлорида в 1-5 дни) + *блеомицин* (30 мг в/в струйно в 1, 8 и 15 дни) 3-4 цикла по 3 недели. Показания: герминогенные опухоли яичек.
- **РЕИ интенсивный:** *цисплатин* (20 мг/м² в/в 1-часовая инфузия в 1-5 дни) + *этопозид* (75 мг/м² в/в 1-часовая инфузия в 1-5 дни) + *ифосфамид* (1200 мг/м² в/в 1-часовая инфузия в 1-5 дни) + *ГМ-КСФ* (10 мкг/кг п/к в течение 10 дней, начиная с 1 дня после ХТ); 4 цикла по 3 недели. Показания: несеминомные герминогенные опухоли яичек (интенсивный протокол при плохом прогнозе).
 - **РЕРС** (*преднизолон* (20 мг внутрь) + *циклофосфамид* (50 мг внутрь) + *этопозид* (50 мг внутрь) + *прокарбазин* (50 мг внутрь). Показания: неходжкинские лимфомы.
 - **РФ:** *цисплатин* (100 мг/м² в/в в 1 день) + *фторурацил* (1000 мг/м²/сутки в/в или в/а инфузия в течение 96-120 часов в 1-4); 2-4 цикла по 4 недели. Показания: диссеминация плоскоклеточного рака головы и шеи, рака легкого, слюнных желез, пищевода, желудка, толстой кишки, поджелудочной железы, шейки матки, яичников, полового члена, мочевого пузыря, вульвы, кожи, носоглотки, молочной железы.
 - **РГ:** *цисплатин* (100 мг/м² в/в в 1 день) + *гемцитабин* (1000 мг/м² в/в в 1, 8 и 15 дни), 3 цикла по 4 недели. Показания: немелкоклеточный рак легкого.
 - **РІАФ:** *цисплатин* (20 мг/м² в / в 1-4 дни) + *интерферон альфа* (5 млн / м2 п/к в 1-4 дни) + *доксорубицин* (40 мг в / в в 1 день) + *фторурацил* (400 мг в/в в 1-4 дни) циклами по 3 недели. Показания: гепатоцеллюлярный рак.
 - **РІV:** *цисплатин* (20 мг/м² в/в в 1-5 дни) + *ифосфамид* (1,2 г/м² в/в в 1-5 дни) + *винбластин* (0,22 мг/кг в/в в 1 и 2 дни); 4 цикла по 3 недели. Показания: герминогенные опухоли яичка и яичников, немелкоклеточный рак легких.
 - **РІг:**
 - *Цисплатин* (60-80 мг/м² в/в в 1 день) + *иринотекан* (60-80 мг/м² 60-минутная в/в инфузия в 1, 8 и 15 дни), 4 цикла по 28 дней. Показания: мелкоклеточный рак легкого, рак шейки матки.
 - *Цисплатин* (80 мг/м² в/в во 2 день) + *иринотекан* (80 мг/м² в/в в 1 день); периодичность циклов – 28 дней. Показания: рак желудка.
 - *Цисплатин* (20 мг/м² в/в в 1-4 дни) + *иринотекан* (80 мг/м² в/в в 1 день); периодичность циклов – 28 дней. Показания: рак легкого.
 - **РМ:** *цисплатин* (20 мг/м² в/в с 1 по 5 дни) + *метотрексат* (20 мг/м² в/в 2-часовая инфузия в 1 день) + *маннитол* + ежедневная гидратация по 2 л в течение 5 дней. Периодичность циклов – 4 недели. Показания: рак желудка.
 - **РОС:** *преднизон* (40 мг/м² внутрь в 1-14 дни) + *ломустин* (100 мг/м² в1 день) + *винкристин* (1,5 мг/м² в 1, 8 и 15 дни). Показания: опухоли головного мозга.
 - **РОМВ:** *цисплатин* (120 мг/м² в/в 12-часовая инфузия в 4 день) + *винкристин* (1 мг/м² в/в в 1 день) + *метотрексат* (300 мг/м² в/в 12-часовая инфузия в 1 день с *кальция фолинатом* 15 мг в/м 4 раза каждые 12 часов через 24 часа после начала инфузии *метотрексата*) + *блеомицин* (15 мг в/в 24-часовая инфузия во 2 день)}.
 - **РОМВ/АСЕ** (**РОМВ** и **АСЕ** проводятся поочередно после первых 2 циклов **РОМВ**, т.е. в очередности **РОМВ, РОМВ, АСЕ, РОМВ, АСЕ, РОМВ**; схемы чередуются с интервалами в 9-11 дней): **РОМВ** {*цисплатин* (120 мг/м² в/в 12-часовая инфузия в 4 день) + *винкристин* (1 мг/м² в/в в 1 день) + *метотрексат* (300 мг/м² в/в 12-часовая инфузия в 1 день с *кальция фолинатом* 15 мг в/м 4 раза каждые 12 часов через 24 часа после начала инфузии *метотрексата*) + *блеомицин* (15 мг в/в 24-часовая инфузия во 2 день)}. **АСЕ** {*дактиномицин* (0,5 мг в/в в 3-5 дни) + *циклофосфамид* (500 мг/м² в/в в 5 день) + *этопозид* (100

мг/м² в/в капельно в 1-5 дни)}. Показания: несеминомные негерминогенные опухоли яичка с неблагоприятным прогнозом.

- **РР:**
- **Цисплатин** (75 мг/м² в/в во 2 день) + **паклитаксел** (135 мг/м² 3-часовая инфузия в 1 день); периодичность циклов – 4 недели. Показания: немелкоклеточный рак легкого, рак яичников.
- **Паклитаксел** (135 мг/м² в/в 3-часовая инфузия в 1 день) + **цисплатин** (60 мг/м² в/в во 2 день) + **этопозид** (100 мг/м² в/в в 1-3 дни), 4 цикла по 28 дней. Показания: немелкоклеточный рак легкого.
- **Pt-Fu:** **цисплатин** (100 мг/м² в/в в 1 день) + **фторурацил** (1000 мг/м² постоянная инфузия в 1-5 дни) циклы по 21 дню. Показания: опухоли головы и шеи.
- **РТt:** **цисплатин** (60 мг/м² в/в в 1 день) + **топотекан** (0,75 мг/м² в/в в 1-5 дни); 6 циклов по 3 недели. Показания: немелкоклеточный рак легкого.
- **PVrb:** **цисплатин** (100 мг/м² в 1 день) + **винорелбин** (30 мг/м² в 1, 8 и 15, 22 дни); 6 циклов по 3 недели. Показания: немелкоклеточный рак легкого.
- **R-CHOP:** **ритуксимаб** (375 мг/м² в 1 день) + схема **CHOP** {**циклофосфамид** (750 мг/м² в 1 день) + **доксорубицин** (50 мг/м² в 1 день) + **винкристин** (1,4 мг/м² в 3 день) + **преднизолон** (100 мг в 1-5 дни)}; всего 6 циклов по 3 недели. Показания: неходжкинские лимфомы.
- **R-CVP:** **ритуксимаб** (375 мг/м² в 1 день после премедикации, включающей в/в введение **преднизолона**, являющегося компонентом схемы **CVP**) + **циклофосфамид** (750 мг/м² в 1 день) + **винкристин** (1,4 мг/м² в 1 день) + **преднизолон** (40 мг/м²/сутки в 1-5 дни), 8 циклов по 3 недели. Показания: фолликулярная лимфома III-IV стадии I линия ХТ.
- **R-CODOX-M/R-IVAC:**
- **R-CODOX-M** (циклы 1, 3): **ритуксимаб** (375 мг/м² в/в, день 1) + **циклофосфамид** (800 мг/м² в/в, день 1) + **винкристин** (1,5 мг/м², не более 2 мг, в/в, дни 1, 8) + **доксорубицин** (40 мг/м² в/в, день 1) + **циклофосфамид** (200 мг/м²/сут. в/в, дни 2-5) + **цитарабин** (70 мг интратекально, дни 1, 3) + **метотрексат** (300 мг/м² в/в в течение 1 часа, далее – 2700 мг/м² в/в в течение последующих 23 часов, у больных старше 65 лет – 100 мг/м² в/в в течение 1 часа, далее – 900 мг/м² в/в в течение последующих 23 часов, день 10) + **метотрексат** (12 мг интратекально, день 15) + **кальция фолинат** (15 мг внутрь через 24 часа после интратекального введения **метотрексата**) + **Г-КСФ** (5 мкг/кг п/к до повышения уровня гранулоцитов > 1×10⁹/л).
- **IVAC-R** (циклы 2, 4): **ритуксимаб** (375 мг/м² в/в, день 1) + **этопозид** (60 мг/м² в/в, дни 1-5) + **ифосфамид** (1,5 г/м², у больных старше 65 лет – 1 г/м² в/в, дни 1-5) + **цитарабин** (2 г/м², у больных старше 65 лет – 1 г/м², в/в каждые 12 часов, дни 1-2, всего 4 инфузии) + **метотрексат** (12 мг интратекально, день 5) + **Г-КСФ** (5 мкг/кг/сут п/к до восстановления уровня гранулоцитов > 1×10⁹/л). Начало следующего блока – после стабилизации уровня гранулоцитов > 1×10⁹/л и уровня тромбоцитов > 75×10⁹/л без поддержки **Г-КСФ** Показания: неходжкинские лимфомы.
- **RFND** (**ритуксимаб** (375 мг/м² в/в день 0 или 1 все циклы ХТ) + **флударабин** (25 мг/м² в/в дни 1-3) + **митоксантрон** (10 мг/м² в/в день 1) + **дексаметазон** (20 мг в/в, дни 1-5). Показания: неходжкинские лимфомы.
- **TAC:** **доцетаксел** (75 мг/м² 1-часовая инфузия с премедикацией) + **доксорубицин** (50 мг/м² в/в струйно) + **циклофосфамид** (500 мг/м² в/в струйно медленно); периодичность циклов – 3 недели. Показания: рак молочной железы; схема токсична – нейтропения 4 ст. у 70% больных.

- **ТС:**
- *Паклитаксел* (175 мг/м^2 в/в в 1 день) + *карбоплатин* (AUC 5 в/в в 1 день); периодичность циклов – 3-4 недели. Показания: мелкоклеточный рак легкого, рак яичников.
- *Паклитаксел* (175 мг/м^2 в/в в 1 день) + *карбоплатин* (AUC-6 в/в в 1 день) циклами по 3 недели. Показания: аденокарцинома, низкодифференцированная карцинома яичников, рак тела матки.
- *Паклитаксел* (175 мг/м^2 3-часовая инфузия в 1 день) + *циклофосфамид* (750 мг/м^2 в/в 1-часовая инфузия в 1 день); 6 циклов по 3 недели. Показания: рак молочной железы.
- *Паклитаксел* (200 мг/м^2 в/в 3-часовая инфузия в 1 день) + *карбоплатин* (AUC 5 или 6 в/в в 1 день) циклами по 3 недели. Показания: рак мочевого пузыря.
- *Цисплатин* (100 мг/м^2 в/в в 1, 8, 15 дни) + *циклофосфамид* (1000 мг/м^2 в/в в 1 день); 2 цикла по 5-6 недель. Показания: семинома, саркома Юинга, саркомы мягких тканей, остеогенная саркома, опухоль Вильмса, злокачественная тимома, нейробластома, дисгерминома яичников, рак яичников, рак носоглотки.
- **ТР:**
- *Паклитаксел* (175 мг/м^2 в/в 3-часовая инфузия с премедикацией в 1 день) + *цисплатин* (75 мг/м^2 в/в капельно с гидратацией в 1 день после *паклитаксела*); периодичность циклов – 3 недели. Показания: рак яичников.
- *Паклитаксел* (175 мг/м^2 в/в 3-часовая инфузия с премедикацией в 1 день) + *цисплатин* (100 мг/м^2 во 2 день) каждые 2 недели. Показания: рак молочной железы.
- *Паклитаксел* ($135\text{-}175 \text{ мг/м}^2$ в/в 3-часовая инфузия с премедикацией в 1 день) + *цисплатин* (75 мг/м^2 в/в с гидратацией в 1 день после *паклитаксела*), 6-8 циклов по 3 недели. Показания: рак яичников.
- *Доцетаксел* (75 мг/м^2 в/в в 1 день) + *цисплатин* (75 мг/м^2 в/в в 1 день); периодичность циклов – 3 недели. Показания: мелкоклеточный рак легкого, рак молочной железы.
- **TRF** (см. также **DCF**):
- *Доцетаксел* (75 мг/м^2 в 1 день) + *цисплатин* (75 мг/м^2 в 1 день) + *фторурацил* (750 мг/м^2 в 1-5 дни); 4 цикла по 4 недели. Показания: рак желудка.
- *Паклитаксел* ($120\text{-}140 \text{ мг/м}^2$ в 1 день) + *цисплатин* ($70\text{-}75 \text{ мг/м}^2$ во 2 день) + *фторурацил* ($300\text{-}400 \text{ мг/м}^2$ в 1-5 дни); периодичность циклов – 3-4 недели. Показания: плоскоклеточный рак головы и шеи, рак пищевода, рак яичников.
- **VAB-VI:**
- *Винбластин* (4 мг/м^2 в/в в 1 день) + *дактиномицин* (1 мг/м^2 в/в капельно в 1 день) + *блеомицин* (30 мг в/в струйно в 1 день, затем 20 мг/м^2 ежедневно в течение 3 дней посредством 72-часовой непрерывной инфузии или 30 мг в/м в 1-3 дни) + *циклофосфамид* (600 мг/м^2 в/в в 1 день) + *цисплатин* (120 мг/м^2 в/в капельно в 4 день); периодичность циклов – 3 недели. Показания: герминогенные опухоли яичка и яичников.
- *Винбластин* (4 мг/м^2 в/в в 4 день) + *дактиномицин* (1 мг/м^2 в/в капельно в 4 день) + *блеомицин* (30 мг в/в струйно в 1 день, затем 20 мг/м^2 посредством 72-часовой непрерывной инфузии или 30 мг в/м в 1-3 дни) + *циклофосфамид* (600 мг/м^2 в/в в 4 день) + *цисплатин* (120 мг/м^2 в/в капельно в 1 день); периодичность циклов – 3 недели. Показания: герминогенные опухоли яичка и яичников.
- **VABCD:** *винбластин* (6 мг/м^2 в/в 1 раз в 3 недели) + *доксорубицин* (40 мг/м^2 в/в 1 раз в 3 недели) + *блеомицин* (15 мг/м^2 в/в 1 раз в неделю до суммарной дозы

300 мг) + *ломустин* (80 мг/м² внутрь 1 раз в 6 недель) + *дакарбазин* (800 мг/м² 1 раз в 3 недели). Показания: резистентные формы лимфомы Ходжкина.

- **VAC:**
- *Винбластин* (3 мг/м² в/в в 1 и 2 дни) + *дактиномицин* (0,5 мг/м² в/в капельно ежедневно в 1-3 дни) + *циклофосфамид* (800 мг/м² в/в в 3 день); периодичность циклов – 4 недели. Показания: незрелые тератомы яичников II и III степени злокачественности, стромальные и герминогенные опухоли яичников (II линия ХТ).
- *Винкристин* (1,4 мг/м² в 1 и 15 дни) + *дактиномицин* (0,3 мг/м² (максимально 0,5 мг) в/в в 1-3 дни) + *циклофосфамид* (50 мг/м² в/в в 1-5 дни); периодичность циклов – 4 недели. Показания: злокачественные герминогенные опухоли женских гениталий.
- *Винкристин* (1,5 мг/м² в/в в 1 и 8 дни) + *дактиномицин* (0,5 мг в/в в 1, 3, 5, 8, 10 и 12 дни) + *циклофосфамид* (400 мг в/м в 1, 3, 5, 10 и 12 дни); периодичность циклов – 3-4 недели. Показания: эмбриональная рабдомиосаркома, фибросаркома, саркома матки.
- *Винкристин* (1,5 мг/м² в/в в 1 день) + *дактиномицин* (15 мкг/кг в/в в 1-5 дни) + *циклофосфамид* (300 мг/м² в/в в 1-5 дни); периодичность циклов – 3 недели. Показания: эмбриональная рабдомиосаркома, саркома Капоши, саркома матки.
- *Винкристин* (1,5 мг/м² в/в в 1 день) + *дактиномицин* (15 мкг/кг в/в в 1-5 дни) + *циклофосфамид* (1,4 г/м² в/в в 1 день); периодичность циклов – 3 недели. Показания: эмбриональная рабдомиосаркома, саркома Капоши, саркома матки.
- *Винкристин* (1,5 мг/м² в/в в 1 и 8 дни) + *дактиномицин* (0,5 мг в/в в 1, 3, 5, 8, 10 и 12 дни) + *циклофосфамид* (400 мг/м² в/м в 1, 3, 5, 8, 10 и 12 дни); периодичность циклов – 3 недели. Показания: саркомы мягких тканей.
- *Винкристин* (2 мг/м² в/в 1 раз в неделю 6 недель) + *доксорубицин* (35-45 мг/м² в/в в 1 и 2 дни каждые 4 недели) + *циклофосфамид* (900 мг/м² в/в в 1 и 2 дни каждые 4 недели). Показания: эмбриональная рабдомиосаркома, саркома Юинга, опухоль Вильмса у детей.
- *Винкристин* (2 мг/м² в/в в 1 день) + *доксорубицин* (15 мг/м² в/в в 1-4 дни) + *циклофосфамид* (15 мг/кг в/в в 1-4 дни); периодичность циклов – 4 недели. Показания: саркома Юинга и эмбриональная рабдомиосаркома у детей.
- *Винкристин* (1,5 мг/м² в/в в 1, 21 и 29 дни) + *доксорубицин* (40-60 мг/м² в/в во 2 день) + *циклофосфамид* (250 мг/м² внутрь в 21 и 28 дни). Периодичность циклов – 8 недель. Показания: опухоль Вильмса, саркома Юинга, эмбриональная рабдомиосаркома.
- *Винкристин* (1,5 мг/м² в/в в 1 день) + *дактиномицин* (0,015 мг/кг в/в в 1-5 дни) + *циклофосфамид* (200 мг/м² в/в в 1-5 дни); периодичность циклов 4 недели. Показания: ретинобластома.
- **VAC в чередовании с IE:** VAC {*винкристин* (1,5 мг/м² в/в в 1 день) + *доксорубицин* (75 мг/м² в/в в 1 день; по достижении кумулятивной дозы 375 мг/м² *доксорубицин* заменяют *дактиномицином* в дозе 1,25 мг/м²) + *циклофосфамид* (1200 мг/м² в/в в 1 день)}; IE {*ифосфамид* (1800 мг/м² в/в в 1-5 дни с *Месна*) + *этопозид* (100 мг/м² в/в в 1-5 дни)}; VAC и IE чередуют каждые 3-4 недели в течение года. Показания: саркома Юинга.
- **VAC-II:** *винкристин* (1,5 мг/м² в/в в 1 и 8 дни) + *доксорубицин* (60 мг/м² в/в в 1 день) + *циклофосфамид* (400 мг в/м 3 раза в неделю в течение 2 недель или 600 мг/м² в/в в 1 день); периодичность циклов – 4 недели. Показания: саркомы мягких тканей, рабдомиосаркома, саркома матки.
- **VACA:** *винкристин* (2 мг/м² в/в в 1 день с I по VI недели) + *доксорубицин* (30 мг/м² в/в в 1, 2, 29 и 30 дни) + *циклофосфамид* (10 мг/кг в/в в 1-3 и в 29-31 дни)

- + *дактиномицин* (0,015 мг/кг в/в в 1-5 и в 29-33 дни). Показания: эмбриональная рабдомиосаркома у детей, саркома Юинга.
- **VACA-IE** (каждые 3-4 недели в течение года чередуются циклы VACA и IE)
 - **VACA:** *винкристин* (1,5 мг/м² в/в в 1, 8 и 15 дни) + *доксорубицин* (75 мг/м² в/в в 1 день) + *циклофосфамид* (10 мг/кг в/в в 1-3 дни) + *дактиномицин* (0,015 мг/кг в/в в 1-5 дни); **IE:** *ифосфамид* (1800 мг/м² в/в в 1-5 дни) + *этопозид* (100 мг/м² в/в в 1-5 дни). Показания: саркомы костей, саркома Юинга.
 - **VACD:** VAC (*винкристин* + *дактиномицин* + *циклофосфамид*) + *доксорубицин*. Показания: саркома Юинга.
 - **VAC-VAD** (каждые 3 недели чередуются циклы VAC и VAD): **VAC:** *винкристин* (1,5 мг/м² в/в в 1 день) + *дактиномицин* (15 мкг/кг в/в в 1-5 дни) + *циклофосфамид* (300 мг/м² в/в в 1-5 дни). **VAD:** *винкристин* (1,5 мг/м² в/в в 1 день) + *доксорубицин* (60 мг/м² в/в в 1 день) + *дактиномицин* + (15 мкг/кг в/в в 1-5 дни)}. Показания: эмбриональная рабдомиосаркома.
 - **VADic:**
 - *Винкристин* (1 мг в/в 1 раз в неделю, 10 недель) + *доксорубицин* (50 мг/м² в/в в 1 день I, IV и VII недели) + *дакарбазин* (DIC; 200 мг в/в в 1-5 дни I, IV и IX недели). Показания: мелкоклеточный рак легкого, саркома матки, меланома.
 - *Винкристин* (1,5 мг/м² в/в в 1 и 5 дни) + *доксорубицин* (60 мг/м² в/в в 1 день) + *дакарбазин* (250 мкг/м² в/в в 1-5 дни); периодичность циклов – 3-4 недели.
 - **Vadric-EI** (каждые 3-4 недели чередуются циклы **Vadric** и **EI**, *винкристин* вводится только во время первых 2 циклов): **Vadric:** *винкристин* (1,5 мг/м² в/в в 1, 8 и 15 дни) + *доксорубицин* (30 мг/м² в/в в 1 и 2 дни) + *циклофосфамид* (600 мг/м² в/в в 1 и 2 дни + *Месна*). **EI:** *этопозид* (100 мг/м² в/в в 1-5 дни) + *ифосфамид* (1800 мг/м² в/в в 1-5 дни)}. Показания: саркомы мягких тканей у детей.
 - **VAl:**
 - *Винкристин* (1,5 мг/м² (максимально 2 мг) в/в струйно в 1 день) + *доксорубицин* (25 мг/м² в/в в 1-3 дни) + *ифосфамид* (2000 мг/м² в/в капельно в 1-5 дни с *Месна*) циклами по 21 дню. Показания: саркома Юинга.
 - *Винкристин* (1,5 мг/м² (максимально 2 мг) в/в струйно в 1 день) + *доксорубицин* (75 мг/м² в/в в 1 день) + *ифосфамид* (2500 мг/м² в/в капельно в 1-4 дни с *Месна*) циклами по 21 дню. Показания: опухоли мягких тканей.
 - **VAlA:** *винкристин* (1,5 мг/м² (максимально 2 мг), в 1 первый день 1-, 4-, 7-, 10-, 13-, 15-, 19-, 22-, 25-, 28-, 31-, 34-, 37- и 40-й недели) + *доксорубицин* (20 мг/м² в/в 4-часовая инфузия в 1-3 дни 1-, 7-, 13-, 19-, 25- 31- и 37-й недели) + *ифосфамид* (2 г/м² в/в инфузия в 1-3 дни 1-, 4-, 7-, 10-, 13-, 16-, 19-, 22-, 25-, 28-й, 31-, 34-, 37- и 40-й недель) + *дактиномицин* (0,5 мг/м² в/в в 1-3 дни 4-, 10-, 16-, 19-, 25-, 31- и 37-й недель). Показания: саркома Юинга.
 - **VC:**
 - *Винорелбин* (25 мг/м² в/в в 1, 8, 15 и 22 дни) + *капецитабин* (2000 мг/м²/сутки внутрь 2 раза в день в 1-14 дни). Показания: рак молочной железы.
 - *Винорелбин* (25 мг/м² в/в в 1, 8, 15 и 22 дни) + *цисплатин* (100 мг/м² в/в в 1 день); периодичность циклов – 4 недели. Показания: немелкоклеточный рак легкого.
 - **VI:** *этопозид* (100 мг/м² в/в капельно в 1-5 дни) + *ифосфамид* (1,5 г/м² в/в капельно ежедневно в 1-5 дни с *Месна* в стандартном режиме); периодичность циклов 4 недели. Показания: стромальные и герминогенные опухоли яичников.

- **ViGePP:** *винорелбин* (25 мг/м² в/в в 1,8 дни) + *гемцитабин* (800 мг/м² в/в в 1, 8, 15 дни) + *прокарбазин* (100 мг/м² внутрь в 1-7 дни) + *дексаметазон* (60 мг/м² внутрь 1-15 дни). Показания: неходжкинские лимфомы.
- **VIDE:** *винкристин* (1,5 мг/м² в 1 день) + *ифосфамид* (3 г/м² в 1-3 дни) + *доксорубицин* (20 мг/м² в 1-3 дни) + *этопозид* (100 мг/м² в 1-3 дни); периодичность циклов 3-4 недели. Показания: саркома Юинга.
- **VIP:**
 - *Этопозид* (100 мг/м² в/в в 1-4 дни) + *ифосфамид* (1,5 г/м² в/в в 1-4 дни) + *цисплатин* (25 мг/м² в/в в 1-4 дни); периодичность циклов 3 недели. Показания: мелкоклеточный и немелкоклеточный рак легкого.
 - *Этопозид* (80 мг/м² в/в в 1-3 дни) + *ифосфамид* (1,8 г/м² в/в инфузия в течение 24 часов в 1 день) + *цисплатин* (20 мг/м² в/в в 1-3 дни); периодичность циклов 3-4 недели. Показания: немелкоклеточный рак легкого, несеминомные опухоли яичка, герминогенные опухоли яичников.
 - *Этопозид* (75 мг/м² в/в в 1-5 дни) + *ифосфамид* (1,2 г/м² в/в в 1-5 дни) + *цисплатин* (20 мг/м² в/в в 1-5 дни); 4 цикла по 3 недели. Показания: опухоли яичка.
 - *Этопозид* (100 мг/м² в/в в 3-5 дни) + *ифосфамид* (2,5 г/м² в/в в 1 и 2 дни) + *цисплатин* (40 мг/м² в/в в 3-5 дни); 4 цикла по 4 недели. Показания: опухоли яичка.
 - *Винбластин* (7 мг/м² в/в в 1 день) + *ифосфамид* (1,2 г/м² в/в капельно в 1-5 дни) + *Месна* (120 мг/м² в/в струйно до *ифосфамида*, затем 1200 мг/м² ежедневные инфузии в 1-5 дни) + *цисплатин* (20 мг/м² в/в капельно в 1-5 дни); периодичность циклов – 3 недели. Показания: герминогенные опухоли яичка.
- **VMCFA:** *винкристин* (1,5 мг/м² в/в в 1 день) + *метотрексат* (200 мг/м² в/в 4-часовая инфузия во 2 день) + *кальция фолинат* (9 мг внутрь каждые 6 часов, всего 12 доз, во 2-4 дни) + *доксорубицин* (45 мг/м² в/в в 12 и 13 дни), всего 2 цикла по 3 недели. Показания: неoadьювантная терапия остеогенной саркомы.
- **VRIC:** *этопозид* (100 мг/м² в/в капельно в 1-3 дни) + *ифосфамид* (1500 мг/м² в/в капельно в 1-5 дни с *Месна* в стандартном режиме) + *цисплатин* (20 мг/м² в/в капельно в 1-5 дни); периодичность циклов – 3 недели. Показания: стромальные и герминогенные опухоли яичников.
- **VVI:**
 - *Этопозид* (200 мг/м² в/в в 1-3 дни) + *винкристин* (0,7 мг/м² в/в в 1-3 дни); периодичность циклов – 3 недели, до прогрессирования. Показания: мелкоклеточный рак легкого.
 - *Этопозид* (200 мг/м² в/в в 1-3 дни) + *винкристин* (1,4 мг/м² в/в в 1 и 8 дни); периодичность циклов 4 недели. Показания: мелкоклеточный рак легкого.
- **XELIRI:** *капецитабин* (1000 мг/м² 2 раза в день в 1-14 дни) + *иринотекан* (250 мг/м² 30-минутная в/в инфузия в 1 день); периодичность циклов 3 недели. Показания: колоректальный рак.
- **XELOX:**
 - *Капецитабин* (1000 мг/м² внутрь 2 раза в день в 1-14 дни) + *оксалиплатин* (130 мг/м² 2-часовая инфузия в 1 день); периодичность циклов 3 недели. Показания: колоректальный рак.
 - *Капецитабин* (1000 мг/м² внутрь 2 раза в день в 1-14 дни) + *оксалиплатин* (70 мг/м² 2-часовая инфузия в 1 и 8 дни); периодичность циклов – 3 недели. Показания: колоректальный рак.
 - *Капецитабин* (1000-2500 мг/м²/сутки в 1-14 дни) + *оксалиплатин* (130 мг/м² в/в инфузия в 1 день); периодичность циклов 3 недели. Показания: колоректальный рак.

- *Капецитабин* (2500 мг/м²/сутки в 1-14 дни) + *оксалиплатин* (130 мг/м² в 1 день); периодичность циклов 3 недели. Показания: колоректальный рак.

МАРКЕРЫ ДЛЯ ВЫБОРА ОПТИМАЛЬНОЙ ПРОТИВООПУХОЛЕВОЙ ТЕРАПИИ

Е.Н. Имянитов

Введение

Онкология является редким примером клинической специальности, в которой врачи зачастую вынуждены мириться с назначением заведомо малоэффективного и при этом достаточно опасного лечения. В качестве одного из наиболее ярких примеров можно привести терапию меланомы цитостатическими препаратами: например, применение стандартного лечения (*дакарбазина*) – продемонстрировало в одном из клинических испытаний всего лишь 5% случаев объективного ответа [Chapman et al., 2011]. Тем не менее, подобная ситуация иногда является неизбежной, так как спектр эффективных противоопухолевых препаратов остаётся ограниченным.

Разумеется, наиболее перспективным подходом является поиск новых лекарственных средств, обладающих большей терапевтической эффективностью. В качестве примеров можно привести разработку новых разновидностей ингибиторов микротрубочек, создание липосомальных форм некоторых цитостатиков, появление ингибиторов опухоль-специфических сигнальных каскадов, внедрение в клиническую практику активаторов системы иммунного ответа и т.д., и т.п. [Staropoli N., Ciliberto D., Botta C. et al., 2014; Dybdal-Hargreaves N.F., Risinger A.L., Mooberry S.L., 2015; La-Beck N.M., Jean G.W., Huynh C., 2015; Stevens E.A., Rodriguez C.P., 2015]. Альтернативным решением, имеющим зачастую не меньший потенциал, представляется поиск маркеров, позволяющих прогнозировать чувствительность опухолевых клеток к тому или иному препарату, и, как следствие, оптимизировать применение уже существующего спектра противоопухолевых воздействий.

История: статус рецепторов в опухолях молочной железы

Историю использования предиктивных маркеров следует начинать с применения овариэктомии и/или *тамоксифена* для лечения рака молочной железы (РМЖ). Значимость определения статуса стероидных рецепторов – ER (estrogen receptor) и PR (progesterone receptor) – была убедительно продемонстрирована ещё несколько десятилетий назад [Osborne C.K., Yochmowitz M.G., Knight W.A., McGuire W.L., 1980]. Первоначально присутствие рецепторов эстрогенов и прогестерона выявлялось посредством т.н. биохимического теста, выполнявшегося на «свежей» опухолевой ткани. Использование столь важных предиктивных маркеров в рутинной клинической практике стало возможным лишь с появлением соответствующих иммуногистохимических (ИГХ) методик [McCarty K.S., Miller L.S., Cox E.V. et al., 1985]. Несмотря на то, что опыт применения ИГХ-анализа насчитывает уже четверть века, многие его технические аспекты, в частности, межлабораторная воспроизводимость и определённая доля субъективизма в интерпретации результатов, остаются предметом продолжающихся дискуссий [Reisenbichler E.S., Lester S.C., Richardson A.L. et al, 2013].

Следующим этапом внедрения молекулярных маркеров стало появление теста на активацию онкогена HER2 (ERBB2, NEU), ассоциированного с применением HER2-специфической таргетной терапии для лечения РМЖ. Первоначально разработка подобных диагностических процедур ориентировалась на фактические возможности клинических патоморфологических лабораторий. Именно поэтому был выбран двухэтапный подход к анализу онкогена HER2: первый этап включал

относительно доступное выявление явных случаев гиперэкспрессии HER2 посредством относительно простого и доступного ИГХ-исследования; сомнительные случаи (образцы с промежуточными значениями экспрессии) направлялись на анализ амплификации данного гена, выполняемый методом FISH (fluorescence in situ hybridization – флуоресцентная гибридизация in situ). Впоследствии даже разработчики подобного алгоритма HER2-диагностики высказывали определённые сомнения в отношении оптимальности 2-этапной процедуры; в частности, экспрессионный анализ имеет больший потенциал для ошибок, чем тест на амплификацию, поэтому видимая экономия, сопряжённая с ограничением применения FISH, может в конечном счёте оборачиваться неприемлемой частотой неправильного назначения столь дорогостоящей терапии [Sauter G., Lee J., Bartlett J.M. et al., 2009].

Диагностика статуса стероидных рецепторов и онкогена HER2 в настоящий момент инкорпорирована в несколько коммерческих мультигенных тестов. Например, один из наиболее известных сервисов, Oncotype DX, предусматривает валидацию экспрессионного статуса перечисленных молекул на уровне РНК [Perez E.A., Baehner F.L., Butler S.M. et al., 2015]. Особенностью диагностики РМЖ является тот факт, что подавляющее большинство случаев заболевания выявляется на операбельных стадиях. К наиболее дискуссионным проблемам ER-, PR- и HER2-диагностики можно отнести вопрос о целесообразности биопсии и повторного лабораторного исследования метастатических очагов в случае рецидива болезни.

Предиктивные мутации

Поворотным этапом в практике клинического применения предиктивных лабораторных тестов стал 2004 г., в котором сразу три независимых исследовательских коллектива опубликовали результаты ретроспективного молекулярно-генетического анализа карцином лёгкого [Lynch T.J., Bell D.W., Sordella R. et al., 2004; Paez J.G., Janne P.A., Lee J.C. et al., 2004; Pao et al., 2004]. Основу для подобного исследования составляли пациенты, получавшие терапию ингибиторами EGFR (epidermal growth factor receptor; рецептор эпидермального фактора роста) – гефитинибом и эрлотинибом. Особенностью клинического опыта применения данных препаратов являлась исключительная выраженность клинического ответа у единичных больных. Учёные выполнили секвенирование нуклеотидной последовательности EGFR в опухолевой ДНК и обнаружили мутацию, демонстрирующую уникально достоверную взаимосвязь с эффективностью анти-EGFR терапии. Если попытаться представить ситуацию упрощенно, то можно утверждать, что присутствие определенных мутаций в гене EGFR (делеций в экзоне 19 или замены в кодоне 858) практически гарантирует ответ на специфическую терапию; напротив, отсутствие подобных мутаций сопряжено с крайне низкой вероятностью значимого уменьшения размеров опухоли. Внедрение EGFR-тестирования в клиническую практику позволяет примерно в 15 раз уменьшить количество пациентов, получающих ингибиторы данного рецептора, и при этом достигать беспрецедентных результатов у тех больных, которые действительно нуждаются в подобной терапии.

Другим примером эффективности молекулярных тестов является анализ статуса генов KRAS и NRAS у пациентов с опухолями толстой кишки [Hecht J.R., Douillard J.Y., Schwartzberg L. et al., 2015]. В отличие от мутаций в EGFR, мутации KRAS и NRAS сопряжены не с чувствительностью, а с резистентностью новообразований к таргетной терапии. Действительно, применение анти-EGFR антител – *цетуксимаба* и *панитумумаба* – позволяет достичь клинических результатов только в тех случаях, когда пролиферация опухолевых клеток напрямую зависит от активации рецептора эпидермального фактора роста. Не менее 50-70% карци-

ном толстой кишки развиваются по альтернативному механизму, а именно вследствие мутационной активации промежуточных участников сигнального пути EGFR – KRAS, NRAS, BRAF и, возможно, некоторых других белков; разумеется, в этих случаях угнетение функции упомянутого рецептора никак не отражается на жизнеспособности опухолевых клеток, т.к. запуск пролиферативного каскада начинается не на самом рецепторе, а на одном из цитоплазматических онкобелков. Наличие мутаций в генах KRAS и NRAS является абсолютным противопоказанием для назначения *цетуксимаба* или *панитумумаба*, а применение перечисленных препаратов без соответствующих мутационных тестов категорически не допускается. Действительно, ошибочное назначение анти-EGFR антител пациентам с мутацией в онкогенах KRAS или NRAS может привести даже к некоторому ухудшению результатов лечения. Существенно, что полное тестирование генов резистентности к терапии анти-EGFR антителами является достаточно трудоёмким и затратным процессом [Yanus G.A., Belyaeva A.V., Ivantsov A.O. et al., 2013].

Если предиктивная значимость мутаций в генах EGFR, KRAS и NRAS была выявлена в ходе ретроспективного анализа пациентов, прошедших клинические испытания экспериментальных лекарственных препаратов, то разработка таргетной терапии для мутированного BRAF выполнялась абсолютно сознательно, на основании данных о частой активации данного гена в опухолях человека [Davies H., Bignell G.R., Cox C. et al. et al., 2002]. Ген BRAF мутирован более чем в половине меланом кожи, при этом положительные результаты мутационного теста практически гарантируют чувствительность опухоли к специфическим ингибиторам BRAF – вемурафенибу и дабрафенибу [Spagnolo F., Ghiorzo P., Orgiano L. et al., 2015]. Следует отдельно прокомментировать, что применение BRAF-тестирования в отношении других разновидностей новообразований вовсе не гарантирует правильного отбора пациентов на монотерапию ингибиторами мутированного BRAF – например, в опухолях толстой кишки изолированное применение вемурафениба или дабрафениба сопровождается компенсаторной активацией EGFR, что нивелирует лечебный эффект [Human D.M., Puzanov I., Subbiah V. et al., 2015]. Интересным направлением клинических исследований для подобных категорий карцином является сочетанное применение антагонистов мутированного BRAF и EGFR – первые результаты демонстрируют успех подобной стратегии [Silkin S.V., Startsev S.S., Krasnova M.E. et al., 2015].

В качестве других примеров потенциально эффективных мутационных тестов можно привести анализ транслокаций, затрагивающих тирозинкиназы ABL, ALK, ROS, RET и т.д., поиск мутаций в онкогене KIT, анализ амплификаций рецептора MET и т.д. [Hodi F.S., Corless C.L., Giobbie-Hurder A. et al., 2014; Shaw A.T., Ou S.H., Bang Y.J. et al., 2014; Fava C, Rege-Cambrin G, Saglio G. et al., 2015; Nix N.M., Brown K.S., 2015; Song et al., 2015; Yan et al., 2015].

Спектр лекарственной чувствительности наследственных опухолей

Поиск генов наследственного рака изначально рассматривался исключительно как раздел профилактической медицины – предполагалось, что идентификация носителей определённых мутаций позволит сформировать группы риска и организовать соответствующие мероприятия по ранней диагностике и профилактике онкологической патологии. Только к концу прошлого десятилетия стали накапливаться сведения об особом спектре лекарственной чувствительности опухолей, ассоциированных с наследственными раковыми синдромами [Imyanitov E.N. and Moiseyenko V.M., 2011]. Например, карциномы, возникающие у носителей мутаций в генах BRCA1 и BRCA2, характеризуются специфической картиной дефектов репарации ДНК, что обуславливает чувствительность подобных новообразований к достаточно простым и дешёвым лекарственным препаратам –

например, к производным платины [Turner N.C., Tutt A.N., 2012]. Опухоли, ассоциированные с наследственным неполипозным раком толстой кишки, отличаются огромным количеством мутаций, и, как следствие, высокой иммуногенностью и выраженным ответом на стимуляторы иммунитета [Le D.T., Uram J.N., Wang H. et al., 2015]. Астроцитомы, выявляемые у пациентов с синдромом туберозного склероза, отвечают на терапию ингибиторами mTOR [Krueger D.A., Care M.M., Holland K. et al., 2015]. Следует признать, что диагностика наследственных опухолей позволяет решать не только вопросы, сопряжённые с уточнением онкологического риска, но и подбирать правильное лечение для онкологических больных.

Секвенирование нового поколения

Разработку технологии так называемого секвенирования нового поколения (массивного параллельного секвенирования; next generation sequencing, NGS) можно по праву считать одним из самых значимых событий биомедицинской науки за четверть века, прошедших с момента изобретения полимеразной цепной реакции (ПЦР). Действительно, NGS, точнее его разновидность – полногеномное секвенирование – имеет высокие шансы значительно изменить нашу повседневную жизнь. Например, в достаточной степени оправданным становится широко-масштабный скрининг здоровых людей на предмет выявления носительства различных наследственных мутаций [Francis L., Katsanis N., 2015]. Другое направление – исчерпывающее описание молекулярно-генетического портрета каждой индивидуальной опухоли, как на уровне мутационных событий, так и в отношении активности тех или иных генов [Ross J.S., Wang K., Khaira D. et al., 2015]. Уже сейчас в мире существует несколько диагностических сервисов, позволяющих одновременно анализировать десятки потенциально значимых генов. Пока подобное тестирование ассоциировано преимущественно с направлением пациентов на клинические испытания ранней фазы, хотя в отдельных ситуациях случайное обнаружение предиктивных мутаций действительно позволяет подобрать эффективные терапевтические схемы. Следует ожидать, что в ближайшие 5-10 лет количество NGS-тестов будет увеличиваться в экспоненциальном размере.

СЫВОРОТОЧНЫЕ ОПУХОЛЕАССОЦИИРОВАННЫЕ МАРКЕРЫ

А.В. Новик, А.А. Барчук

Опухолеассоциированные маркеры (ОАМ) представляют собою в большинстве случаев сложные белки, синтезируемые непосредственно опухолевыми клетками или нормальными клетками при опухолевом росте в большем количестве. Незначительное число опухолевых маркеров являются опухолеспецифическими, т.е. присутствующими исключительно в опухолевой ткани и не определяющимися в нормальных тканях. В узком смысле термина под ОАМ понимают именно сывороточные маркеры. Определение ОАМ в тканях или на отдельных опухолевых клетках является основой иммуногистохимической и иммуноцитохимической (в том числе, с использованием проточной цитометрии) диагностики злокачественных опухолей. Отдельно стоящими являются генетические маркеры. Они используются для выявления наследственных мутаций и полиморфизмов, сопряженных с высоким риском развития злокачественных опухолей, и измеряемые, преимущественно, по лимфоцитам периферической крови. Другой сферой применения генетических маркеров (опухоль-специфические мутации или изменения экспрессии генов) является морфологическая диагностика злокачественных опухолей. Данный раздел будет сфокусирован на применении сывороточных ОАМ.

Серологические ОАМ целесообразно использовать для оценки эффективности лечения, прогноза течения опухолевого процесса, доклинического выявления развития рецидивов, а также в уточняющей диагностике и, в ряде случаев, для активного выявления рака (Н.С.Сергеева, Н.В.Маршутина, 2011). При этом необходимо учитывать особенности применения данного метода диагностики:

- Большинство маркеров не обладают абсолютной чувствительностью и специфичностью. Повышение лишь некоторых из них являются патогномичным симптомом заболевания. Ввиду этого необходимо использовать их в совокупности с другими методами диагностики для выявления заболевания или проведения дифференциального диагноза.
- Маркеры, как правило, отражают течение заболевания и могут задолго до появления клинических признаков прогрессирования опухоли выявить дестабилизацию состояния. Однако, для принятия решения о назначении или изменении противоопухолевой терапии необходимо учитывать ряд клинических факторов и рекомендации по ведению такой категории больных. В целом ряде случаев назначения паллиативного и при этом токсичного противоопухолевого лечения удастся избежать длительное время, не смотря на рост уровня ОАМ, и, таким образом, повысить качество жизни больного. Данная рекомендация не касается больных с потенциально излечимыми злокачественными опухолями, где крайне важно своевременное изменение лечебной тактики.
- Для всех маркеров существует так называемая «серая зона» – диапазон значений, внутри которого чувствительность и специфичность метода в отношении течения злокачественной опухоли снижена, а не злокачественные процессы могут вызывать подобные повышения данного маркера.
- Различные диагностические тест-системы обладают разным диапазоном нормальных величин и иногда используют разные методики определения ОАМ в опухоли. При этом диапазоны референсных значений маркеров могут существенно колебаться. Поэтому, необходимо оценивать результаты с

использованием сопоставимых методик, а при сомнительных результатах – проводить тесты в одной лаборатории.

Сывороточные маркеры, используемые при диагностике и лечении злокачественных опухолей, приведены в таблице.

Таблица – Сывороточные маркеры, используемые при диагностике и лечении злокачественных опухолей

Локализация опухоли	Опухолевый маркер	Скрининг	Диагностика	Мониторинг эффективности и терапии / прогноз
Рак молочной железы	СА 15-3 (MUC-1)	-	++	++
	РЭА	-	-	++
	СА 19-9	-	-	+
	СА 72-4	-	+	+
	пролактин	-	+	+
	эстрадиол	-	+	+
Серозный рак яичников	СА 125	-	+++	+++
	HE4	-	+++	++
	СА 19-9	-	+	++
	СА 72-4	-	+	++
Муцинозный рак яичников	СА 72-4	-	++	++
	СА 125	-	+++	+++
	S-15	-	+	+
	СА 19-9	-	+	+
Эндометриоидный рак яичников	СА 125,	-	+++	+++
	HE4	-	++	++
	СА 19-9	-	+	+
Гранулезоклеточные опухоли яичников	эстрадиол	-	+	+
	ингибин В	-	+	+
Герминогенные опухоли	β ХГЧ	-	+++	+++
	АФП	-	+++	+++
	ЛДГ	-	+++	+++
Меланома	S-100	-	++	++
	S-10	-	-	+
	ЛДГ	-	++	+++
	С-реактивный белок	-	++	++
Рак кожи	S-10	-	-	+
	ТА-90			
Хорионкарцинома	β ХГЧ	++	+++	+++
Плоскоклеточный рак шейки матки	SCC (SCC-AG)	-	+	+
Аденокарцинома шейки матки	РЭА	-	+	+
Рак эндометрия	СА 125	-	-	+
	HE4	-	-	+
	СА 19-9	-	-	+
	РЭА	-	-	+
	СА 72-4	-	-	+
Рак пищевода	SCC	-	+	+

Локализация опухоли	Опухолевый маркер	Скрининг	Диагностика	Мониторинг эффективности и терапии / прогноз
	РЭА		+	+
Рак желудка	СА 72-4	-	+	+
	РЭА	-	+	++
Рак желудка	СА 19-9	-	+	++
	РЭА	-	++	+++
Колоректальный рак	СА 19-9	-	++	++
	СА 242	-	+	+
	iFOBT	-	+	+
Рак поджелудочной железы	СА 19-9	-	++	+++
	СА 242	-	+	+
Рак желчевыводящих путей	СА 19-9	-	+	+
	РЭА	-	+	+
Аденокарцинома легкого	РЭА	-	+	+
	Cyfra 21-1	-	+	+
	СА72-4	-	+	+
Плоскоклеточный рак легкого, крупноклеточный рак легкого	Cyfra 21-1		+	+
	SCC (SCC-AG)	-	+	+
	РЭА	-	+	+
Гепатоцеллюлярный рак	АФП	++	+++	+++
Мелкоклеточный рак легкого	ProGRP	-	++	++
	NSE (HCE)	-	+	+
	РЭА	-	+	+
Карциноид и другие нейроэндокринные опухоли	NSE (NSE)	-	++	+++
Папиллярный или фолликулярный рак щитовидной железы	Тиреоглобулин	-	++	++
	ТТГ		+	++
Медулярный рак щитовидной железы	Кальцитонин	-	++	++
	РЭА	-	+	+
	Cyfra 21-1	-	-	+
	NMP-22	-	-	+
Рак почки	Tu M2-ПК	-	+	+
	СА 125	-	-	+
	СА 15-3 (MUC-1)	-	-	++
	β-2-Микроглобулин	-	-	+
Рак мочевого пузыря	РЭА	-	++	-
	СА19-9	-	+	-
	Cyfra 21-1	-	+++	++
	UBC (UBC-AG)		++	-
	NMP-22	-	++	-
Рак предстательной железы	ПСА общий/свободный	++	+++	+++

Локализация опухоли	Опухолевый маркер	Скрининг	Диагностика	Мониторинг эффективности и терапии / прогноз
Ганглионеврома, феохромоцитомы.	Ванилин-миндальная кислота (VMA)		++	++
Нейробластома	VMA	-	++	++
	Гомованиллическая кислота	-	++	++
Множественная миелома	β -2-Микроглобулин (B2M)	-	+	+++

Примечание.

+++ – использование маркера обязательно

++ – использование маркера желательно

+ использование возможно у отдельных больных

- использование не показано

**ОСНОВНЫЕ ИММУНОГИСТОХИМИЧЕСКИЕ МАРКЕРЫ,
ИСПОЛЬЗУЕМЫЕ В ОНКОМОРФОЛОГИЧЕСКИХ ИССЛЕДОВАНИЯХ**

М.А. Клещёв, А.О. Иванцов

- **Actin, Muscle Specific (Мышечно-специфический актин; MSA).** Один из основных компонентов цитоскелета. Антитело к MSA – анти-мышечно-специфический актин распознает альфа- и гамма-изотипы всех групп мышц (скелетных, сердечных и гладких мышечных клеток) с визуализацией в виде цитоплазматического окрашивания, что важно для проведения дифференциальной диагностики с опухолями, не имеющими мышечного происхождения (сосудистые и фибробластические опухоли, карциномы, меланома, лимфомы). Положительным контролем экспрессии являются скелетные мышцы.
- **Actin, Smooth Muscle (Гладкомышечный актин; SMA).** Гладкомышечный актин является одним из основных компонентов цитоскелета гладкой мускулатуры и отсутствует в клетках сердечной мышцы и скелетных мышцах, что позволяет отличить лейомиосаркому от рабдомиосаркомы в большинстве случаев. Также, положительная экспрессия отмечается в миофибробластах и миоэпителиальных клетках (например, ткани молочной железы), клетках гастроинтестинальных опухолей. Положительным контролем с цитоплазматическим окрашиванием являются сосудистые стенки и миомерий.
- **Adipophilin (Адилофиллин).** В норме обнаруживается на поверхности липидных капель в нормальных клетках и в мембранах жировых глобул молока. Мембранная экспрессия адилофилина помогает для идентификации внутрицитоплазматических липидов в низкодифференцированных сальных карциномах. Также слабая и умеренная экспрессия выявляется в клетках ксантогранулемы, ксантелазмы, ксантомы и почечноклеточных карцином.
- **ALK (Киназа анапластической лимфомы).** Представляет собой трансмембранный рецептор тирозинкиназы суперсемейства рецептора инсулина и, как правило, экспрессируется в клетках ЦНС. Является маркером CD30+ анапластической крупноклеточной лимфомы и не встречается в нормальных лимфоцитах. Также, цитоплазматическое и ядерное окрашивание отмечается в опухолевых клетках ALK-ассоциированного немелкоклеточного рака легких, что показывает более благоприятный прогноз в связи с возможностью проведения терапии низкомолекулярными ингибиторами тирозинкиназы.
- **Alpha-Fetoprotein (Альфа-фетопротенин)** – эмбриональный сывороточный белок, продуцируемый эмбриональным желточным мешком, тканью печени и эпителием желудочно-кишечного тракта. Используется в диагностике несеминомных герминогенных опухолей с положительной цитоплазматической экспрессией в опухолевых клетках эмбриональной карциномы и опухоли желточного мешка. В сыворотке крови является чувствительным маркером для диагностики гепатоцеллюлярной карциномы.
- **INI-1 (Integrase interactor 1).** Ген INI-1 кодирует функционально неохарактеризованный белковый компонент ремоделирующего хроматинового комплекса hSWI/SNF и мутирует или подвергается делеции при злокачественных рабдоидных опухолях. Отсутствие ядерного сигнала INI-1 в опухолевых клетках характеризует злокачественные рабдоидные опухоли, а также эпителиоидные саркомы мягких тканей. Контролем позитивной экспрессии являются клетки головного мозга, астроцитомы, эндотелиальные клетки.

- **Bcl-2 (B-cell lymphoma 2).** Семейство Bcl-2 белков регулирует апоптоз путем контролирования митохондриальной проницаемости и высвобождение цитохрома С. Bcl-2 является антиапоптозным белком, который ингибирует высвобождение цитохрома С. Избыточная цитоплазматическая экспрессия Bcl-2 активируется в опухолевых клетках В-клеточных лимфом, что является полезным в проведении дифференциальной диагностики фолликулярной лимфомы от реактивной фолликулярной пролиферации (Bcl-2 негативной). Также экспрессия Bcl-2 коррелирует с прогнозом заболевания при раке молочной железы, раке предстательной железы, карциноме яичников, карциноме эндометрия и карцином толстой кишки. Положительным контролем являются ткань миндалин и фолликулярная лимфома
- **Bcl-6 (B-Cell Lymphoma 6).** Транскрипционный регуляторный белок Bcl-6 играет центральную роль в формировании герминативных центров, функционирует в качестве регулятора роста, главным образом, В-лимфоцитов, защиты их от индуцированного апоптоза. Ядерная экспрессия Bcl-6 обычно обнаруживается в зародышевых центрах таких новообразований, как фолликулярная лимфома, диффузная крупноклеточная В-клеточная лимфома и лимфома Беркитта, а также отмечена экспрессия в анаплазированных крупноклеточных лимфомах
- **Her-EP4 (Er-CAM/Epithelial Specific Antigen).** Трансмембранный гликопротеин клеточной адгезии эпителиоцитов. Как правило, экспрессируется в большинстве эпителиальных клеток и отсутствует в клетках зрелого плоскоклеточного эпителия, гепатоцитах, миоэпителиальных клетках. Положительная цитоплазматическая экспрессия отмечается в большинстве аденокарцином, базальноклеточном раке, а также нейроэндокринных опухолях, включая мелкоклеточную карциному.
- **BRCA1 и BRCA2.** Относятся к группе РМЖ-ассоциированных супрессорных генов. Гены BRCA участвуют в поддержании целостности генома. Наследственные мутации BRCA1 и BRCA2 способствуют развитию большинства «семейных» раков молочной железы. Частота носительства мутаций BRCA – около 0,1%, риск возникновения рака молочной железы и/или рака яичников у носителей этих мутаций – 65-90%. Вследствие дефектов репарации ДНК новообразования у носителей мутаций в генах BRCA1 и BRCA2 чувствительны к ДНК-повреждающим противоопухолевым препаратам, например, к производным платины. Мутационный статус определяется преимущественно молекулярно-генетическими методами.
- **CA 19-9 (Раковый антиген 19-9).** Положительная цитоплазматическая экспрессия специфического CA19-9 антигена отмечается в основном в эпителиальных клетках аденокарцином ЖКТ (желудка, поджелудочной железы, толстой кишке), мукоэпидермоидных карциномах слюнных желез. Негативная реакция наблюдается в опухолевых клетках карцином молочной железы, почек и предстательной железы.
- **CA 125 (Антиген карциномы 125).** Высокомолекулярный гликопротеин является гликозилированным муцином, кодируемым геном MUC16. Положительная цитоплазматическая и мембранная экспрессия наблюдается, главным образом, в опухолевых клетках внутренних женских половых органов, таких как карциномы яичников, эндометрия, серозной карциноме шейки матки, а также, клетках светлоклеточной карциномы мочевого пузыря, некоторых карциномах поджелудочной железы, толстой кишки, легких и щитовидной железы.

- **Calcitonin (Кальцитонин).** Полипептидный гормон, который вырабатывается С-клетками щитовидной железы. Иммуногистохимическое цитоплазматическое окрашивание с антителом кальцитонина хорошо визуализирует кальцитонин-продуцирующие клетки в щитовидной железе, что используется для диагностики С-клеточной гиперплазии и медуллярного рака щитовидной железы.
- **Caldesmon (Кальдесмон).** Регуляторный белок, обнаруживаемый в гладких мышцах и других тканях, который взаимодействует с актином, миозином, тропомиозином и кальмодулином. Положительная цитоплазматическая экспрессия выявляет гладкие мышцы и опухоли гладких мышц, опухоли миофибробластической и миоэпителиальной природы и также используется для дифференциальной диагностики эпителиоидной мезотелиомы от серозной карциномы яичников.
- **CD1 (Кластер дифференцировки 1).** Антиген кортикальных тимоцитов функционально представляет собой трансмембранный гликопротеин, который участвует в процессах развития тимоцитов, рестрикции Т-клеточного ответа, активации лимфоцитов, исчезающий на поздних стадиях созревания Т-клеток. Положительное мембранное окрашивание отмечается в клетках Т-лимфобластной лимфомы и гистиоцитоза из клеток Лангерганса. При лимфомах из зрелых Т-клеток экспрессия CD1 отсутствует.
- **CD2 (Кластер дифференцировки 2).** Трансмембранный гликопротеин, который считается пан-Т-клеточным антигеном и экспрессируется на большинстве тимоцитов и практически во всех периферических Т-лимфоцитах субпопуляцией естественных киллеров (NK-клеток), В-клетками тимуса, незрелыми клетками миелоидного ряда, гистиоцитами. Положительное мембранное окрашивание отмечается при Т-лимфобластной лимфоме, в большинстве периферических Т-клеточных лимфом, экстранодальной NK/Т-клеточной лимфоме назального типа, Т-клеточной лимфоме взрослых, Т-клеточном пролимфоцитарном лейкозе, Т-клеточном лейкозе из крупногранулярных лимфоцитов, грибковидном микозе, а также может экспрессироваться бластными клетками при остром миелоидном лейкозе.
- **CD3 (Кластер дифференцировки 3).** Пан Т-клеточный антиген. CD3 антигенный комплекс ковалентно связанный с Т-клеточным рецептором (TCR), вместе с которым он отвечает за передачу внутриклеточного сигнала при активации Т-клеток. Практически все Т-клеточные лимфомы экспрессируют CD3. Положительная цитоплазматическая экспрессия отмечается в опухолевых Т-лимфобластах и кортикальных тимоцитах, мембранная – в клетках с иммунофенотипом периферических Т-лимфоцитов.
- **CD4 (Кластер дифференцировки 4).** Гликопротеин, экспрессирующийся на поверхности Т-хелперов/регуляторных Т-клеток, моноцитов, макрофагов и дендритных клеток. Положительная мембранная экспрессия CD4 антигена характерна для опухолевых клеток большинства лимфом с иммунофенотипом периферических Т-лимфоцитов и Т-лимфобластной лимфомы
- **CD5 (Кластер дифференцировки 5).** Пан-Т-клеточный антиген, являющийся лигандом В-клеточного антигена CD72; участвует в передаче внутриклеточного сигнала и представляет собой Т-клеточный маркер, который также вступает в реакцию с целым рядом неопластических В-клеток с их мембранным окрашиванием, например, В-клеточный хронический лимфолейкоз, лимфомы из клеток мантийной зоны. Отрицательная экспрессия – в гранулоцитах и моноцитах.
- **CD7 (Кластер дифференцировки 7).** Гликопротеин, который является наиболее ранним дифференцировочным антигеном Т-клеток, экспрессируется

на поверхности незрелых и зрелых Т-клеток, а также натуральных киллеров (NK клетках). Антитела к CD7 с положительной мембранной экспрессией используются для характеристики Т-клеточных лимфом.

- **CD8 (Кластер дифференцировки 8).** Гликопротеин, является маркером Т-клеток для обнаружения цитотоксических лимфоцитов крови. CD8 также обнаруживается на клетках натуральных киллеров, большинстве тимоцитов. Это антитело, наряду с другими маркерами, можно использовать для различения реактивных и неопластических Т-клеток. Положительное мембранное окрашивание опухолевых клеток антителами к CD8 наблюдается обычно при некоторых Т-лимфобластных лимфомах, Т-клеточном лейкозе из крупногранулярных лимфоцитов, панникулитоподобной Т-клеточной лимфоме подкожной клетчатки, Т-клеточных лимфомах с проявлениями энтеропатии,
- **CD10 (Кластер дифференцировки 10).** В-клеточный антиген, который, однако, не является исключительным маркером В-лимфоцитов и экспрессируется различными типами нормальных и опухолевых клеток, включая как гемопоэтические (клетки зародышевого центра, плазматические клетки, зрелые гранулоциты, субпопуляция тимоцитов), так и эпителиальные (проксимальные почечные каналы, желчные каналы) и стромальные клетки (фибробласты). Положительная мембранная экспрессия CD10 наблюдается не только при В-лимфобластной лимфоме/лейкозе, но также и при фолликулярной лимфоме, в большинстве случаев лимфомы Беркитта и в 30% случаев диффузной крупноклеточной В-клеточной лимфомы. Также экспрессируется в опухолевых клетках почечно-клеточной карциномы, стромальной саркомы эндометрия и гепатоцеллюлярной карциномы.
- **CD11c (Кластер дифференцировки 11c).** Рецептор адгезии на поверхности клеток таких как, гранулоцитов, моноцитов, натуральных киллеров, макрофагов и небольших популяций Т- и В-лимфоцитов. Анти-CD11c показывает положительную цитоплазматическую экспрессию опухолевых клеток волосатоклеточного лейкоза и, редко, выявляется в мелкоклеточной лимфоцитарной лимфоме, узловой и экстранодальной лимфомах маргинальной зоны.
- **CD15 (Кластер дифференцировки 15).** Гранулоцитарный антиген (антиген Льюиса X) относится к углеводной молекуле адгезии и играет важную роль в адгезии и миграции клеток в эмбрионе. Положительная экспрессия CD15 наблюдается в более чем 90% гранулоцитов периферической крови и в 80% моноцитов, а также дендритических ретикулярных клетках. При классической лимфоме Ходжкина проявляется выраженная мембранная, и цитоплазматическая экспрессия клеток Березовского–Штернберга–Рида и клеток Ходжкина, что в сочетании с негативной реакцией LCA и других В- и Т-маркеров является диагностически значимым. Также положительная экспрессия CD15 наблюдается в 50% случаях аденокарцином, что может использоваться при дифференциальной диагностике с мезотелиомой, которая всегда CD15-отрицательна.
- **CD20 (Кластер дифференцировки 20).** Пан-В -клеточный антиген, выявляющийся на поздней пре-В-стадии созревания, является маркером нормальных и опухолевых В клеток, фолликулярных дендритических клеток. Положительная мембранная экспрессия отмечается в большинстве В-клеточных лимфом, клеток Березовского–Штернберга–Рида и клеток Ходжкина в части случаев классической лимфомы Ходжкина. Плазматические клетки утрачивают экспрессию CD20.
- **CD21 (Кластер дифференцировки 21).** В-клеточный антиген, в норме экспрессируется зрелыми В-лимфоцитами и фолликулярными дендритическими клетками в лимфоидных фолликулах, части лимфоцитов.

Положительное мембранное окрашивание фолликулярных дендритических клеток визуализирует их сеть при лимфоме из клеток зоны мантии, ангиоиммунобластной лимфоме, фолликулярных лимфомах, лимфоме Ходжкина с нодулярным типом лимфоидного преобладания, поражениях лимфоидной ткани, ассоциированных с ВИЧ инфекцией.

- **CD23 (Кластер дифференцировки 23).** Мембранный гликопротеин в большей степени в фолликулярных дендритических клеток, в некоторых зрелых В-клеточных лимфомах, в клетках клеток Березовского–Штернберга–Рида и клеток Ходжкина, части, активированных В-клеток в зародышевых центрах фолликулов. CD23 экспрессируется опухолевыми клетками при В-клеточных лимфоцитарных лимфомах и не экспрессируется при других лимфомах.
- **CD30 (Кластер дифференцировки 30).** Мембранно-связанный протеин клеточной мембраны из семейства рецепторов для факторов некроза опухоли в норме экспрессируемый активированными В-, Т-, NK клетками, моноцитами, эндометриальным эпителием и ацинарным эпителием ткани поджелудочной железы. Положительная мембранная экспрессия отмечается в клетках Березовского–Штернберга–Рид и клетках Ходжкина при лимфоме Ходжкина (что является диагностически значимым), опухолевыми клетками анапластических крупноклеточных лимфом, и, также, характерна для эмбрионального рака.
- **CD31 (Кластер дифференцировки 31).** Называемый также тромбоцитарно-эндотелиальной молекулой клеточной адгезии-1 (Platelet Endothelial Cell Adhesion Molecule-1 или PECAM-1), цитоплазматически и мембранно экспрессируется в стволовых клетках кроветворной системы, эндотелии сосудов, что помогает в диагностике сосудистых опухолей. Окрашивание опухолевых клеток несосудистых новообразований не отмечается.
- **CD34 (Кластер дифференцировки 34).** Поверхностный клеточный антиген экспрессируется на ранних гемопоэтических клетках-предшественниках, клетках эндотелия капилляров, нейронах, эмбриональных фибробластах. При опухолевых процессах визуализируется положительным мембранным окрашиванием клеток лимфобластных лимфом из клеток-предшественников (Т- и В-клеточных), острых лейкозов миелоидного происхождения, мягкотканых опухолей (солитарной фиброзной опухоли и гастроинтестинальной опухоли, дерматофибросаркомы, гемангиоперицитомы, половины случаев ангиосаркомы и эпителиодноклеточной саркомы и др.)
- **CD38 (Кластер дифференцировки 38).** Мембранный гликопротеин, экспрессируемый различными гемопоэтическими клетками, в том числе CD4 +, CD8 +, В-лимфоцитами и натуральными киллерами. При ИГХ исследовании CD38, главным образом, является маркером плазматических клеток, что используется в диагностике плазмноклеточной миеломы, дифференциальной диагностике лимфоплазмочитарной лимфомы и лимфоцитарной лимфомы
- **CD45 (Кластер дифференцировки 45; синоним LCA).** Анти-CD45 (общий анти-лейкоцитарный антиген) реагирует с поверхностными гликопротеинами, экспрессируемыми В-лимфоцитами, субпопуляциями Т-лимфоцитов, моноцитами, макрофагами и, в более слабой степени, гранулоцитами. В основном, в ИГХ исследовании используется для дифференциальной диагностики опухолей гемопоэтического генеза среди недифференцированных новообразований, хотя часть этих опухолей отрицательны к CD45 (лимфома Ходжкина, некоторые Т-клеточные лимфомы)
- **CD56 (Кластер дифференцировки 56).** Антиген NK клеток, изоформа молекулы клеточной адгезии нейронов (NCAM, Neural Cellular Adhesion

Molecule). Экспрессируется всеми натуральными киллерами, клетками нервной системы и нейроэндокринными клетками. Положительная экспрессия CD56 отмечается при нейроэндокринных карциномах, злокачественных опухолях оболочек периферических нервов, НК-клеточном лейкозе, экстранодальных НК/Т-клеточных лимфомах назального типа, Т-клеточных лимфомах с проявлениями энтеропатии, опухолевых клетках нейробластомы, параганглиомы и шванномы, а также многих опухолях мягких тканей не-нейрогенного происхождения, таких как синовиальной саркомы, рабдомиосаркомы, фибросаркомы и некоторые типы лейомиосарком.

- **CD57 (Кластер дифференцировки 57).** Лейкоцитарный антиген НК клеток участвует в клеточной адгезии. Экспрессируется мембранно многими эпителиальными (например, эпителий предстательной железы), нейрогенными, нейроэндокринными и мезенхимальными опухолями различного происхождения, такие как феохромоцитома, параганглиома, медуллобластома, шваннома, нейрофиброма, неврома и части синовиальных сарком и лейомиосарком, и др.
- **CD68 (Кластер дифференцировки 68).** Гликопротеин из семейства LAMP. экспрессируется на поверхности моноцитов и макрофагов, чаще всего, используется для выявления миеломоноцитарных и гистиоцитарных опухолей. Помогает в дифференциальной диагностике злокачественной фиброзной гистиоцитомы от других плеоморфных сарком.
- **CD79a (Кластер дифференцировки 79a).** В-клеточный антиген мембранного белкового комплекса, который кодируется геном CD79a, иммуногистохимически экспрессируется на стадии предшественников В лимфоцитов и сохраняющийся до стадии плазматических клеток. Используется для идентификации всех опухолей В-клеточного происхождения.
- **CD99 (Кластер дифференцировки 99).** Продукт гена MIC2. Мембранное окрашивание CD99 обнаруживается почти во всех саркомах Юинга и примитивных нейроэктодермальных опухолях (PNET), а также наблюдается в нейроэндокринных карциномах, мезенхимальных хондросаркомах, солитарной фиброзной опухоли, синовиальной саркоме, сосудистые опухолях, лимфобластной лимфоме, остром миелобластном лейкозе и миелоидной саркоме. В основном используется в качестве дополнения к другим диагностическим маркерам.
- **CD117 (Кластер дифференцировки 117; синоним c-kit).** Продукт гена KIT. Трансмембранный тирозинкиназный рецептор фактора роста, который присутствует в различных нормальных клетках, в том числе эпителии молочной железы, зародышевых клеток, меланоцитах, незрелых миелоидных клетках и тучных клетках. Положительная иммуногистохимическая экспрессия CD117 является ключевым диагностическим маркером гастроинтестинальных стромальных опухолей, а также дисгермином.
- **CD138 (Кластер дифференцировки 138; синоним Syndecan 1).** Мембранный белок, ответственный за передачу сигнала в клетке и организацию цитоскелета, является маркером плазматических клеток. Антитела к CD138 дают положительную реакцию при плазмноклеточной миеломе, лимфоплазмочитарной лимфоме, хроническом лимфолейкозе. Также в норме слабо экспрессируется в фибробластах, клетках эпителия и эндотелиальных клетках.
- **CDX2.** Транскрипционный фактор с положительной ядерной экспрессией в эпителии слизистой оболочки желудочно-кишечного тракта, что помогает в диагностике метастатических поражений опухолей этого гистогенеза.

Муцинозные карциномы яичника также имеют положительную экспрессию, в связи, с чем необходимо использование дополнительных маркеров в дифференциальной диагностике этих опухолей.

- **CEA (Канцероэмбриональный антиген).** Антиген близкородственных гликопротеинов, вовлеченных в клеточную адгезию, чаще используется при дифференциальной диагностике между аденокарциномой и мезотелиомой в сочетании с другими маркерами (СК 5/6, D2-40, HBMЕ-1, Napsin A, MOC-31, и Ber-EP4). Положительная цитоплазматическая экспрессия проявляется в тканях аденокарцином легких, толстой кишки, желудка, пищевода, поджелудочной железы, желчного пузыря, мочевого протока, слюнных желез, яичника, и эндоцервикса.
- **Chromogranin A (Хромогранин А).** Мономерный белок, составляющий основную часть растворимого белка из нейросекреторных гранул нейроэндокринных клеток. При иммунофенотипировании выявляется цитоплазматически в различных эндокринных тканях (тимуса, гипофиз, щитовидной железы, парашитовидных желез, поджелудочная железа, гипоталамуса, слизистой оболочки кишечника), что также помогает в дифференциальной диагностике новообразований этих тканей. Вместе с положительной экспрессией определенных кератинов свидетельствует о нейроэндокринном происхождении опухолей.
- **Cyclin D1 (Циклин D1).** Регулятор клеточного цикла, ответственный за прохождение S фазы митотического цикла. Высокая продукция белка циклина D1 в ядрах опухолевых клеток обнаружена в большинстве случаев лимфомы мантийной зоны, и более слабая экспрессия части клеток отмечается при волосатоклеточном лейкозе и плазмцитоме.
- **Cytokeratin 5/6 (Цитокератины 5/6).** Основные полипептиды II типа с молекулярной массой 58 kD и 56 kD. Этот набор обладает высокой специфичностью выявления плоскоклеточной дифференцировки опухолевых клеток. Также высокий процент положительного окрашивания наблюдается в эпителиоидных мезотелиомах, переходноклеточных карциномах, серозных карциномах яичника и брюшины. Учитывая, что антиСК 5/6 является маркером мезоэпителиальных клеток, использование его находит применение для уточнения опухолевого процесса в тканях молочной и предстательной желез.
- **Cytokeratin 7 (Цитокератин 7).** Простой кератин II типа с молекулярной массой 54 kD, который встречается в большинстве не желудочно-кишечных эпителиальных клеток протоков, железистых структур, переходном эпителии. При ИГХ исследовании, в связи со своей избирательностью, используется чаще вместе с цитокератином 20 для определения гистогенеза опухоли.
- **Cytokeratin 20 (Цитокератин 20).** Простой кератин I типа с молекулярной массой 46 kD, преимущественно выявляется в эпителии кишки, желудка, уротелии и клетках Меркеля. В совместном применении с цитокератином 7 помогает проводить дифференциальную диагностику различных эпителиальных опухолей.
- Часто встречаемые иммунофенотипы опухолей при комбинированном использовании антител к цитокератину 7 и цитокератину 20: иммунофенотип СК7+/СК20+ преимущественно наблюдается в переходноклеточной карциноме, аденокарциноме мочевого пузыря, раке поджелудочной железы, муцинозной карциноме яичников; СК7+/СК20- отмечается чаще всего в опухолевых клетках аденокарцином легкого, мелкоклеточного рака, рака молочной железы, немучинозных карцином яичника, аденокарцином

эндометрия и шейки матки, мезотелиомы, плоскоклеточного рака шейки матки; CK7-/CK20+ обычно положительны опухолевые клетки карциномы из клеток Меркеля, колоректального рака; CK7-/CK20- иммунофенотип представляют клетки плоскоклеточного рака, аденокарциномы предстательной железы, почечноклеточных карцином, гепатоцеллюлярных и адренокортикальных карцином.

- **Cytokeratin Cocktail AE1/AE3 (Цитокератиновый коктейль AE1/AE3).** Обладает широким спектром антител и состоит из моноклональных антител AE1 (иммунореактивен с кератинами I типа 10, 14, 15, 16, 19) и AE3 (реактивны с кератинами II типа 1, 2, 3, 4, 5, 6, 7 и 8), и поэтому обнаруживается почти во всех карциномах различного гистогенеза, что полезно при проведении дифференциальной диагностики с опухолями неэпителиального происхождения.
- **Desmin (Десмин).** Белок, который цитоплазматически экспрессируется клетками гладких, скелетных и сердечных мышц, что используется для диагностики рабдомиомы, рабдомиосаркомы лейомиомы, лейомиосаркомы и периваскулярных клеток гломусных опухолей кожи. Десмин также может присутствовать в миофибробластах и иметь очаговую положительную экспрессию в десмоидном фиброматозе.
- **DOG1 (Discovered on GIST 1).** Белок кодируемый геном TMEM16A. Антитела к белку DOG1 при иммунофенотипировании показывают высокую чувствительность и специфичность в большинстве случаев гастроинтестинальной стромальной опухоли.
- **E-cadherin (E-кадхерин).** Белок адгезии, который экспрессируется в клетках железистого эпителия аденокарциномы легкого, желудочно-кишечного тракта и яичников. Утрата экспрессии E-кадхерина отмечается в 85 % случаев долькового рака молочной железы, что находит свое применение в дифференциальной диагностике неспецифицированного (протокового) рака молочной железы от дольковой карциномы. Нарушения межклеточной адгезии характерны для большинства карцином. Молекулярные механизмы подавления экспрессии E-кадхерина в опухолях связаны с транскрипционной репрессией или мутацией гена E-кадхерина CDH1, гиперметилированием промотора гена CDH1, угнетением трансляции мРНК E-кадхерина.
- **EMA (Эпителиальный мембранный антиген).** Антиген эпителиальных мембран, присутствует в различных типах эпителия, как нормального, так и опухолевого. Отсутствие экспрессии EMA имеет значение при диагностике таких опухолей как карцинома надпочечников, семиномы, эмбриональной карциномы, гепатоцеллюлярного рака. В лимфомах экспрессия EMA часто обнаруживается в опухолевых клетках анапластических крупноклеточных лимфом, части случаев L&N клетки лимфомы Ходжкина с нодулярным типом лимфоидного преобладания.
- **Estrogen Receptor, Progesterone Receptor (Эстрогенные и прогестероновые рецепторы).** Внутриклеточные рецепторы стероидных гормонов присутствуют в различных тканях, в том числе в молочных железах и матке, где участвуют в механизмах гормональной индукции синтеза матричной РНК, белков, высвобождении цитокинов и факторов роста. Положительная экспрессия, оцененная по бальной системе является не только обоснованием целесообразности назначения гормонотерапии, но и помогает индивидуализировать схемы комплексной терапии и позволяет снизить риск развития рецидива опухолевого процесса.

- **FLI-1 (Friend leukemia integration 1 transcription factor)**. ДНК-связывающий фактор транскрипции участвует в клеточной пролиферации и онкогенезе. Ген FLI-1 и FLI-1 белок известны своей важной ролью в патогенезе Саркомы Юинга / примитивной нейроэктодермальной опухоли (ES / PNET), что при иммунофенотипировании с положительной ядерной экспрессией играет значительную роль в диагностике этих заболеваний. Кроме этого, FLI-1 является специфическим маркером как доброкачественных, так и злокачественных сосудистых опухолей.
- **GCDFP-15 (Gross Cystic Disease Fluid Protein-15)**. Рекомбинантный гликопротеин, кодирующий секретируемый домен GCDFP- 15, локализованный в эпителии апокриновых желез подмышечной впадины, вульвы, века, слюнных железах, так и в эпителии с апокриновой метаплазией ткани молочной железы. Антитело к GCDFP обладает высокой специфичностью в карциномах молочной железы.
- **Glypican-3 (Глипикан-3)**. Белок, кодируемый геном GPC3, играет определенную роль в контроле клеточного деления и регуляции роста. Глипикан-3 является важным опухолевым маркером, и его положительная экспрессия часто помогает в диагностике гепатоцеллюлярной карциномы, гепатобластомы, опухоли Вильямса, меланомы, герминогенных опухолях яичка.
- **Granzyme B (Гранзим В)**. Относится к сериновым эндопептидазам и является маркером активированных цитотоксических клеток (Т- и НК-клеток). Положительная экспрессия Гранзима В выявляется в опухолевых клетках при НК/Т-клеточных лимфомах назального типа, первично кожных CD30+ Т-клеточных лимфопролиферативных заболеваниях, в ряде случаев анапластической крупноклеточной лимфомы.
- **hCG (Хорионический гонадотропин человека (ХГЧ))**. Белок, который секретируется в норме клетками трофобласта. Положительная цитоплазматическая экспрессия наблюдается в опухолевых клетках хориокарциномы, и, в несколько меньшей степени, крупноклеточной карциномы и аденокарциномы легких.
- **HER2/Neu**. Протоонкоген HER2 (ERBB2) – ген из семейства рецепторов эпидермального фактора роста, кодирует белок трансмембранную рецепторную протеинкиназу. Значимость выявления гиперэкспрессии белка высока в связи с возможностью проведения таргетной терапии при HER2-положительном статусе у больных раком молочной железы. Оценка HER2-статуса показана при всех инвазивных карциномах ткани молочной железы независимо от степени дифференцировки и гистологического типа и проводится в соответствии с рекомендациями американского общества клинической онкологии/колледж американских патологов (ASCO/CAP).
- **HMB-45 (Human melanoma black 45)**. Антитела к онкофетальному гликопротеину, присутствующему в юных, но не зрелых меланосомах, являются меланосомным специфическим маркером и имеет высокую специфичность к клеткам меланомы, что нашло применение в дифференциальной диагностике с другими опухолями, такими как низкодифференцированные карциномы, саркомы, крупноклеточные лимфомы.
- **Inhibin, alpha (Ингибин альфа)**. Представляет собой антитело против пептидного гормона и чаще используется в дифференцировке между адренокортикальными опухолями и почечноклеточными карциномами. Также положительную экспрессию имеют клетки опухолей стромы полового тяжа яичников и трофобластических опухолей.
- **Ki-67 (MIB-1)**. Маркер пролиферативной активности. Антиген Ki-67 является ядерным белком, антитела к нему реагируют с пролиферирующими клетками в

G1, S, M и G2 стадиях клеточного цикла, кроме фазы G0, и используется для определения опухолевого пролиферативного потенциала.

- **Mammaglobin (Маммаглобин).** Гликопротеин, ассоциированный с тканью молочной железы, обладает высокой специфичностью, особенно в сочетании с другими маркерами, для подтверждения гистогенеза метастатических низкодифференцированных карцином молочной железы.
- **Melan A (MART-1).** Антиген меланоцитарной дифференцировки и определяется в нормальных меланоцитах, невусах и большом количестве меланом, в связи с чем положительная цитоплазматическая экспрессия Мелан-А указывает на меланоцитарную природу метастатических очагов.
- **Mesothelin (Мезотелин).** Гликопротеин, присутствующий на поверхности нормальных мезотелиальных клеток. В опухолевых клетках мезотелиомы, дуктальной карциномы поджелудочной железы и карциномы яичников отмечается его сверхэкспрессия. Особенно ценным является определение экспрессии мезотелина в ткани поджелудочной железы при дуктальной аденокарциноме, тогда как в нормальных клетках он отсутствует.
- **MitF (Microphthalmia Transcription Factor).** Фактор транскрипции, участвующий в регуляции многих типов клеток, в том числе и меланоцитов, остеокластов и тучных клеток. При ИГХ диагностике в основном используется для выявления клеток меланомы, хотя клетки ПЕКомы (периваскулярной эпителиодноклеточной опухоли) также часто имеют положительную экспрессию.
- **MyoD1.** Миогенный фактор транскрипции, принимающий участие в координации миогенного пути дифференцировки. Зрелая поперечнополосатая мышечная ткань не имеет экспрессии MyoD1, однако, он является хорошим маркером опухолевых клеток низкодифференцированных рабдомиосарком.
- **Myogenin (Миогенин).** Фактор регуляции в миогенезе, имеет положительную ядерную экспрессию миобластов на ранних этапах развития мышечной ткани и отвечает за окончательную дифференцировку мышечных трубочек и поддержание фенотипа скелетных мышц. При иммунофенотипировании помогает в дифференциальной диагностике рабдомиосарком, хотя часть лейомиосарком также имеет положительную экспрессию.
- **p53.** Транскрипционный фактор, регулирует клеточный цикл и выполняет функцию супрессора образования злокачественных опухолей. Супрессорный ген p53 вовлечен в патогенез большинства типов опухолей человека. Мутации p53 обнаружены при раке поджелудочной железы, в предраковых поражениях кожи, лёгких, яичников, ЖКТ, предстательной железы. Анти-p53 опухолевый супрессорный протеин распознает продукт гена супрессора p53 и положительное ядерное окрашивание с этим антителом является неблагоприятным прогностическим фактором при эпителиальных злокачественных опухолях молочной железы, легкого, толстой кишки и слизистой оболочки мочевыводящих путей. Наблюдается также иммуногистохимическая сверхэкспрессия p53 в серозных карциномах внутренних органов женской половой системы.
- **PAX-5 (Paired box gene 5).** В-клеточный белок-активатор, маркер В-клеток, играет важную роль в развитии и дифференцировке клеток. Положительная экспрессия отмечается в большинстве случаев как зрелой В-клеточной неходжкинской лимфомы, так и лимфомы из клеток-предшественников, классической лимфомы Ходжкина.
- **PAX-8 (Paired box gene 8).** Белок- фактор транскрипции, участвует в развитии фолликулярного эпителия ткани щитовидной железы, а также функционально

активен на ранних стадиях почечного органогенеза, развития мюллеровой системы и тимуса. Положительная экспрессия PAX-8 наблюдается в нормальной и опухолевой тканях щитовидной железы, большинстве карцином яичников и почек, что играет важную роль в дифференциальной диагностике этих новообразований.

- **RCC (Renal Cell Carcinoma)**. Гликопротеин, который присутствует на клеточной поверхности и в цитоплазме клеток различных тканей, включая щеточную кайму эпителия проксимальных почечных канальцев, эпидидимиса, ацинусов молочной железы, паращитовидных желез и ткани щитовидной железы. Иммуногистохимически имеет умеренную степень специфичности и относительно низкую чувствительность для почечно-клеточной карциномы, особенно в биопсийном материале, так как очагово встречается в карциномах молочной железы, предстательной железы, легких, эмбриональных карциномах, аденокарциномах и др.
- **S-100**. Кислый кальций-связывающий белок, член семейства EF-hand белков, участвует в регулировании гомеостаза Ca^{2+} , ферментативной активности, клеточной пролиферации и дифференцировки. Положительная экспрессия S-100 белка наблюдается в нормальных меланоцитах, клетках Лангерганса, гистиоцитах, хондроцитах, липоцитах, скелетной и сердечной мышце, шванновских клетках, эпителиальных и миоэпителиальных клетках молочной железы, слюнных и потовых железах, а также в глиальных клетках, что, в комплексе с другими маркерами, имеет значение в определении гистогенеза опухолевых клеток.
- **Synaptophysin (Синаптофизин)**. Трансмембранный гликопротеин мелких пресинаптических везикул является протеином мембранных каналов. Анти-синаптофизин реагирует с нейроэндокринными клетками различных органов и тканей (мозгового вещества надпочечников, гипофиза, щитовидной железы, легких, поджелудочной железы и слизистой оболочки желудочно-кишечного тракта). Играет значительную роль в диагностике нейроэндокринных опухолей.
- **Thyroglobulin (Тироглобулин)**. Гликопротеин -предшественник йодсодержащих гормонов щитовидной железы тироксина (T4) и трийодтиронина (T3). Это антитело имеет положительную экспрессию в опухолевых клетках папиллярного и фолликулярного рака щитовидной железы, что помогает уточнить гистогенез опухоли при метастатических поражениях.
- **TLE1 (Transducin-like enhancer of split 1)** принадлежит к семейству генов TLE и участвует в управлении дифференцировки кроветворных и нейрональных клеток, терминальной стадией дифференциации эпителиальных клеток. Положительная иммуногистохимическая ядерная экспрессия белка TLE1 чаще всего наблюдается в опухолевых клетках синовиальных сарком, что является весьма чувствительным и специфическим маркером для диагностики этих новообразований.
- **TTF-1 (Thyroid Transcription Factor 1)**. Ядерный фактор транскрипции представляет собой белок, экспрессируемый зрелой и эмбриональной тканью легкого и щитовидной железы. Положительная ядерная экспрессия TTF-1 используется для дифференциальной диагностики карцином легких, в том числе мелкоклеточной карциномы, и рака щитовидной железы от метастатических карцином других органов, имея довольно высокую чувствительность и специфичность.

- **Uroplakin III (Уроплакин III).** Трансмембранный белок, который является специфическим для клеток уротелия и является маркером уротелиальных карцином, причем исчезновение экспрессии в этих опухолях свидетельствует о более неблагоприятном прогнозе.
- **Villin (Виллин).** Гликопротеин щеточной каёмки микроворсинок эпителия слизистой оболочки желудочно-кишечного тракта. Положительная экспрессия виллина часто используется для дифференциальной диагностики аденокарцином желудочно-кишечного тракта, нейроэндокринных карцином и некоторых аденокарцином яичников от опухолей других органов.
- **Vimentin (Виментин).** Белок промежуточных филаментов мезенхимальных тканей. Антитела к виментину реагируют с клетками мезенхимального происхождения, эпителиальными клетками части опухолей (эндометриоидной, серозной и т.д.). Также виментин можно использовать и для оценки качества гистологической обработки материала, так как от этого напрямую зависит сохранность эпитопа.
- **WT1 (Wilms tumor 1).** Белок опухоли Вильмса, кодируется геном WT1 на хромосоме 11p. Положительная ядерная экспрессия антитела к С-терминалу гена WT1 используется при дифференциальной диагностике опухоли Вильмса, мезотелиомы, серозной карциномы яичников от других морфологически схожих опухолей.

Приложение № 4
**ОПТИМАЛЬНОЕ ВРЕМЯ СУТОК ДЛЯ ИСПОЛЬЗОВАНИЯ ОСНОВНЫХ
 ГРУПП ПРОТИВООПУХОЛЕВЫХ ПРЕПАРАТОВ**
 М.А.Бланк, О.А.Бланк

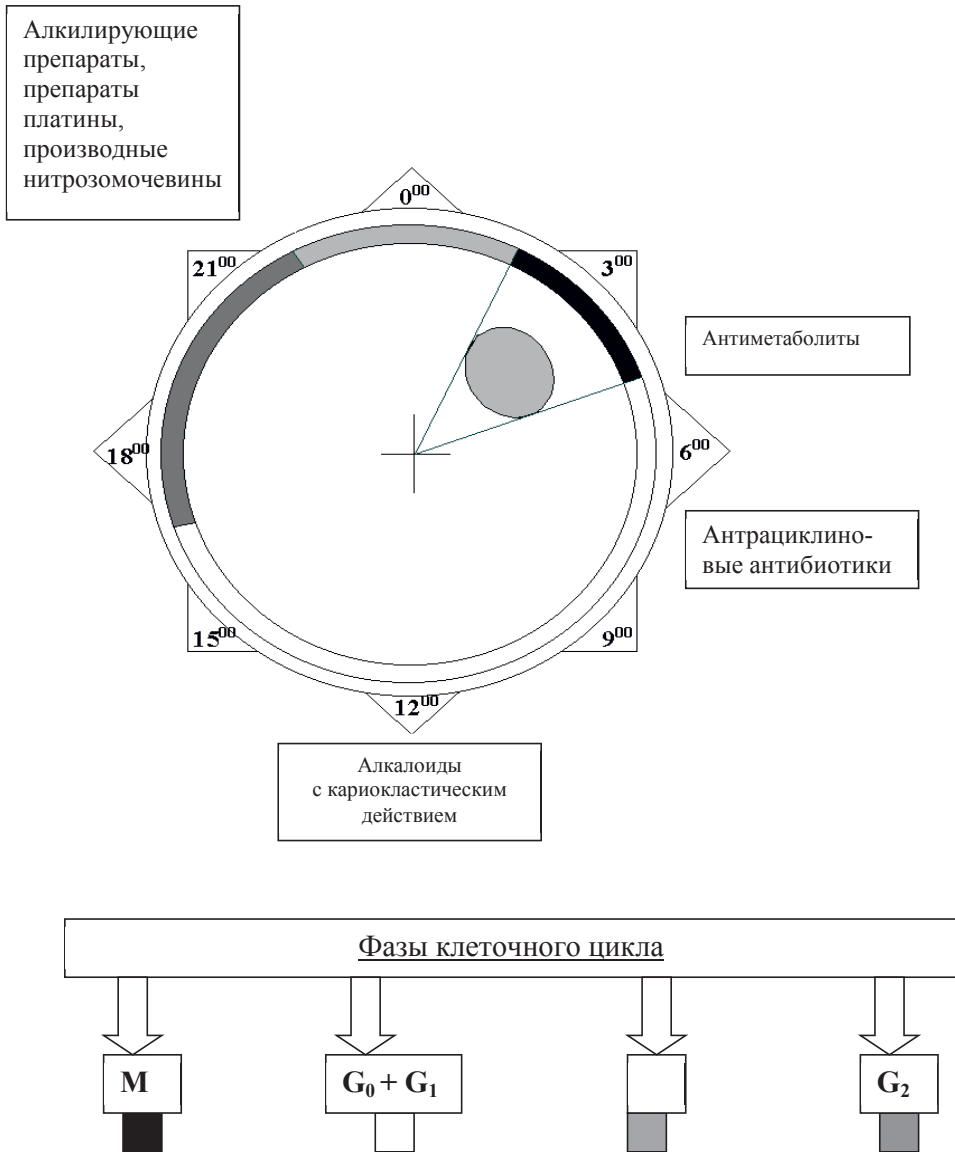


Схема выбора оптимального времени суток для использования основных групп противоопухолевых препаратов основана на дискретной модели клеточной кинетики костного мозга человека (Бланк М.А., 1980) и сложившихся представлениях о цитотоксическом действии этих препаратов, которое, в свою очередь, проявляется в цитоцидном и цитостатическом эффектах (Франкфурт О.С., 1976). Введение противоопухолевых препаратов с известной фазоспецифичностью цитоцидного эффекта в периоды наибольшей устойчивости клеток костного мозга к токсическому действию лекарственных средств позволяет снизить частоту и тяжесть проявлений миелодепрессии в процессе химиотерапии.

Приведённая схема отражает фазоспецифичность только цитоцидного эффекта, осуществляющегося двумя путями: через репродуктивную гибель клеток или через их интерфазную гибель.

Цитостатический эффект, заключающийся в блокировании прохождения клетки по циклу, осуществляется путём её выхода из генерационного цикла в определённые диhoфазы, которые, в свою очередь, квантуются по продолжительности. Наряду с фармакокинетическими особенностями, фазоспецифичность цитостатического эффекта противоопухолевых средств следует учитывать при составлении схем полихимиотерапии для определения очередности введения препаратов и интервалов между введениями (Бланк М.А., Бланк О.А., 2010).

СПИСОК ЛИТЕРАТУРЫ

1. Багненко С.Ф., Рухляда Н.В., Гринев М.В., Беляев А.М. Лечение карциноматоза брюшины негинекологического происхождения //Вестн. хирургии. – 2002. – Т. 161, № 6. – С. 94-99.
2. Бакиров Р.Г., Стуков А.Н., Крайз Б.О. и др. Способ предупреждения регионарного метастазирования при раке полости рта //Авт. свидетельство № 1826180 от 13 сентября 1992 г.
3. Балдуева И.А., Новик А.В., Карицкий А.П. и др.. Иммуноterapia на основе аутологичных костномозговых дендритных клеток (ДК) в сочетании с фотодинамической терапией (ФДТ) и циклофосфамидом (ЦФ) у больных диссеминированными солидными опухолями, резистентных к стандартным методам лечения//Злокачественные опухоли.-2015.-№4. -С. 269.
4. Бельских В.М., Пузаков К.Г., Иванова С.И., Потапов Ю.Н. Блеомицетин при лечении специфических плевритов у больных злокачественными новообразованиями. //Российский биотерапевтический журнал. – 2004. – Т. 3, № 2. – С. 62.
5. Беляев А. М., Гафтон Г. И., Киреева Г. С. и др. С. Новые подходы к лечению злокачественных новообразований с использованием перфузионных технологий // Вопросы онкологии. – 2016. – Т. 62, № 2. – С. 214-221.
6. Беляев А.М., Г.Г. Прохоров, А.С. Мадагов, М.И. Хаджиева, З.А. Раджабова. Пункционная криодеструкция под ультразвуковым наблюдением в лечении рецидивных базалиом лица.// Журнал им.Н.В.Склифосовского «Неотложная медицинская помощь». - 2016.-№1.-С.25-29.
7. Беляев А.М., Г.Г.Прохоров. Криогенные технологии в онкологии // Вопросы онкологии.-2015.- Т.61, № 3.-С.317-322.
8. Беляев А.М., Гафтон Г.И., Калинин П.С. и др. Химиеперфузионные технологии в лечении злокачественных новообразований //Вопр. онкологии. – 2015. – № 3. – 477-485.
9. Беляев А.М., Прохоров Г.Г. Мадагов А.С.,Хаджиева М.А., Раджабова З.А. Лечение инфицированных форм базальноклеточного рака кожи лица.//Вестник национального медико-хирургического центра им.Н.И.Пирогова. -2016.-Т.11.- №1.-С.84-87.
10. Беляев А.М., Прохоров Г.Г., Гафтон Г.И., Гасанов М.И., Раджабова З.А., Прохоров Д.Г., Грицаенко А.Е., Гурин А.В. Технология пункционной криодеструкции рецидивных опухолей.// Вопросы онкологии.-2016.-№3.-С.440-442.
11. Бессмельцев С.С., Абдулкадыров К.М. Бисфосфонаты в лечении больных множественной миеломой. //Проблемы гематологии. – 2001.- № 3. – С. 23-32.
12. Бессмельцев С.С., Абдулкадыров К.М. Возможности применения производных нитрозометилмочевины и вепезида в химиотерапии множественной миеломы и злокачественных лимфом. //Современная онкология. – 2002. – Т. 4, № 1. – С. 25-29.
13. Бессмельцев С.С., Абдулкадыров К.М. Возможности флударабина в терапии больных неходжкинскими лимфомами //Український журнал гематології та трансфузіології. – 2004.- Т. 4.- С. 5-14.
14. Бессмельцев С.С., Абдулкадыров К.М. Флударабин в терапии различных вариантов неходжкинских лимфом //Практическая онкология. – 2011. – Т. 13, № 4. – С. 13-19.
15. Бланк М.А. Дискретная модель циркадной кинетики костного мозга человека//Доклады АМН СССР. – 1980. – Том. 252, № 1. – С. 224-225.

16. Бланк М.А. Циркадные закономерности хронофармакологии противоопухолевых препаратов// В кн.: «Технология восстановительной медицины XXI века (Материалы первого Российского научного форума)». – Москва, МОПАГ Экспо. – 2001. – С. 26-27.
17. Бланк М.А., Бланк О.А. Хронобиомедицина для онкологии. – СПб: НИКА. – 2010. – 120 с.
18. Бланк М.А., Бланк О.А. Хронотерапия онкологических заболеваний// В кн.: «Лучевая терапия в онкогинекологии и онкоурологии» (ред. А.М.Гранов и В.Л.Винокуров). – СПб, Фолиант, 2002. – С. 309-337.
19. Бланк М.А., Филов В.А., Яковлев Г.Я. и др. Хронофармакологические возможности коррекции химиотерапии злокачественных новообразований. В кн.: «IV Всесоюзный съезд онкологов». – Ленинград, 1986. – С. 219-220.
20. Болотина Л.В., Русаков И.Г. Гемцитабин в лечении рака мочевого пузыря. //В кн. «Гемцитабин в клинической практике». М.: АРТИНФО Паблишинг, 2002. – С. 149-170.
21. Борисов А.Е., Гершанович М.Л., Земляной В.П. и др. Использование диоксидэты для химиоэмболизации печеночной артерии при первичном и метастатическом раке печени. //Вопр. онкологии. – 1998. – Т. 44, № 6. – С. 714-717.
22. Борисов В.И. – Гемцитабин в лечении рака поджелудочной железы //В кн. Гемцитабин в клинической практике. М.: АРТИНФО Паблишинг, 2002. – С. 125-134.
23. Бохман Я.В, Урманчеева. А.Ф. Саркомы матки. СПб.- Гиппократ.-1996.-116 с.
24. Бредер В.В., Базин И.С., Гладков О. А., и др. Практические рекомендации по лекарственному лечению злокачественных опухолей печени [Гепатоцеллюлярный рак (ГЦР) // Злокачественные опухоли. – 2015. – № 4, спецвыпуск. – С. 253]
25. Бровкина А.Ф. Современная концепция лечения ретинобластомы //Вестн. офтальмологии – 2005. – Т. 121, № 2. – С. 48-51.
26. Булат Ю.В., Базин И.С., Жарков С.А., Гарин А.М. Комбинация цисплатина, блеомицина, нитруллина при диссеминированной меланоме //Тезисы Второго съезда онкологов СНГ. – 2000. – Абстракт 787.
27. Бухаркин Б.В., Калинин С.А. Доцетаксел в лечении гормонорезистентного рака предстательной железы //Онкоурология. – 2007. – № 1. – С. 50-52.
28. Бычков М.Б., Большакова С.А., Бычков Ю.М. Современная химиотерапия немелкоклеточного рака легкого. Роль таксотера (доцетаксела). //Современная онкология. – 2003. – Т. 5., № 4.
29. Бычков М.Б., Горбунова В.А., Орел Н.Ф., Егоров Г.Н., Насхлеташвили Д.Р. Лекарственная терапия метастазов в головной мозг //Вестник Московского Онкологического Общества, 2004 г., №1 (504).
30. Вагнер Р.И. Опухоли головы и шеи. Санкт-Петербург, 2005. – 252 с.
31. Возный Э.К., Бычков Ю.М., Панышин Г.А., Сотников В.М. Применение гемцитабина в химиолучевой терапии НМРЛ. //В кн.: Гемцитабин в клинической практике. – М.: АРТИНФО Паблишинг, 2002. – С. 63-76.
32. Гарин А.М. Адьювантная и неoadьювантная химиотерапия рака легкого. М., 2003.
33. Гарин А.М. Доцетаксел в практике лечения злокачественных опухолей. М., 2003.
34. Гарин А.М. Потенциал расширения противоопухолевой активности таксола. //В кн. Таксол в клинической практике Под ред. Н.И.Переводчиковой. М, 2001. – С. 202-231.

35. Гарин А.М. Химиотерапия диссеминированного рака ободочной кишки, очередность назначения цитостатиков. //Практическая онкология. – 2000. – № 1. – С. 27-30.
36. Гарин А.М., Базин И.С. Гемцитабин – новый перспективный препарат из группы антиметаболитов. М., 1998. – С. 18-21.
37. Гарин А.М., Базин И.С. Злокачественные опухоли пищеварительной системы. М.: «Информедиа Паблишерз». – 2003. – 256 с.
38. Гарин А.М., Базин И.С. Рак поджелудочной железы (значение проблемы, возможности лечения). М., 2000. – 103 с.
39. Гарин А.М., Базин И.С., Нариманов М.Н. Обзор возможностей химиотерапии рака желудка //Русский медицинский журнал. – 2001. – Т. 9, № 22. – С. 989-991.
40. Гафтон Г. И., Сенчик К. Ю., Киреева Г. С. и др. Гипертермическая интраоперационная химиотерапия в сочетании с циторедуктивной операцией у больных с псевдомиксомой брюшины //Хирургия. Журнал им. Н. И. Пирогова. – 2016-1. – № 5. – С. 26-30.
41. Гафтон Г.И., Прохоров Г.Г., Костромина Е.В. Технология пункционной криодеструкции опухолей мягких тканей. // Вопросы онкологии. - 2016.-№1.- С.4-9.
42. Гафтон Г.И., Пхакадзе Н.Р., Сенчик К.Ю., Гельфонд В.М. Перспективные методы терапии больных саркомами мягких конечностей (изолированная регионарная перфузия, локальная гипертермия) //Практическая онкология. – 2004. – Том 5, № 4. – С. 276-284.
43. Гельфонд М.Л., Барчук А.С., Васильев Д.В., Стуков А.Н. Возможности фотодинамической терапии в онкологической практике//Российский биотерапевтический журнал.- 2003. – т. 2, №4. – с. 67-71.
44. Гершанович М.Л., Блинов Н.Н., Котова Д.Г., Сыркин А.Б. Комбинированная химиоиммунотерапия диссеминированной меланомы кожи аранозой и рекомбинантным α -2а-интерфероном //Российский онкологический журнал – 1996. – № 2. – С. 7-10.
45. Гершанович М.Л. Вепезид. Применение в лечении онкологических больных. СПб. – 1992. – 27 с.
46. Гершанович М.Л. Сравнительная оценка современных антиэметиков, используемых в химиотерапии злокачественных опухолей. //Вопросы онкологии. – 2004. – Т. 50, № 1. – С. 106.
47. Гершанович М.Л., Тихонова В.В. Флударабин в комбинации с другими цитостатиками в лечении неходжкинских лимфом, резистентных к стандартным программам химиотерапии //Вопросы онкологии. – 2004. – Т. 50, № 5. – С. 602-604.
48. Горбунова В.А. Опухоли надпочечника //В кн.: Химиотерапия опухолевых заболеваний. – М. 2000. – С. 201-204.
49. Горбунова В.А. Роль гемцитабина при лечении злокачественных опухолей//В кн.: Гемцитабин в клинической практике – М.: АРТИНФО Паблишинг, 2002. – С. 9-19.
50. Горбунова В.А., Багрова С.Г. Опыт применения отечественного оригинального производного платины – циклоплатам при резистентных солидных опухолях //Российский биологический журнал. – 2002. – Т. 1, № 2. – С. 39-46.
51. Горбунова В.А., Бесова Н.С. Значение таксанов в лечении рака молочной железы. //Вопросы онкологии. – 2004. – Т. 50, № 4. – С.492-495.
52. Горбунова В.А., Оборотова Н.А., Чельцов П.А. Новый препарат платины второго поколения – циклоплатам лиофилизированный//Вестн. Онкол. Научного центра РАМН. – 2001. – № 4. – С. 53-57.

53. Горбунова В.А., Орел Н.Ф., Семина О.В. и др. Араноза – новый отечественный противоопухолевый препарат. //Вопр. онкологии. – 2001. – Т. 47, № 6. – С. 672-675.
54. Гранов А.М., Ильин Н.В. (ред.) Лимфомы. Научно-практическое издание. СПб: ФГУ «РНЦРХТ. – 2010.
55. Гранов А.М., Тютин Л.А., Таразов П.Г., Гранов Д.А. Современные технологии диагностики и комбинированного лечения опухолей печени //Вестн. РАМН. – 2003. – № 10. – С. 51-54. 2003.
56. Гранов А.М., Шумский И.А., Горелов А.И., Карелин М.И. Новые технологии рентгеноэндоваскулярных вмешательств в паллиативной терапии рака паренхимы почки. //Тезисы докладов IV Всероссийского съезда онкологов. Ростов-на-Дону, 1995 – С. 312-313.
57. Гранов Д.А., Павловский А.В., Таразов П.Г. Масляная артериальная химиоэмболизация: новый способ терапии рака поджелудочной железы //Вопр. онкологии. – 2003. – Т. 49, № 5. – С. 579-584.
58. Гранов Д.А., Таразов П.Г. Рентгеноэндоваскулярные вмешательства в лечении злокачественных опухолей печени. – СПб: Фолиант, 2002. – 287 с.
59. Гусейнов К. Д., Беляев А. М., Сенчик К. Ю. и др. Гипертермическая интраперитонеальная химиотерапия (HIPEC) в лечении рецидивов рака яичника // Вопросы онкологии. – 2014. – Т. 60, № 3. – С. 343-347.
60. Дарьялова С.Л., Бойко А.В., Новикова О.В., Гуревич Н.М. Роль гормонотерапии в лечении десмоидных фибром //IX Российский онкологический конгресс. – М., 2005. – С. 97-100.
61. Демидов Л.В., Харкевич Г.Ю. Меланома кожи: диагностика и лечение. //Русский медицинский журнал. – 2003. – Т. 11, № 11. – С. 662-665.
62. Ермаченков М.Н., Гуляев А.В., Анисимов В.Н. Мелатонин и рак толстой кишки: повышение эффективности стандартного лечения // Вестн.Северо-Западного гос. мед. ун-та им. И.И. Мечникова. 2012. Том 4, №1. с. 78-83.
63. Ермаченков М.Н., Гуляев А.В., Анисимов В.Н., Арутюнян А.В., Милютин Ю.П. Эффективность применения мелатонина при раке желудка // Врач-аспирант. 2012. №2.3 (51). С. 389-395.
64. Жаринов Г.М., Агафонова М.В., Таразов П.Г. и др. Первые результаты комплексного селективного лечения больных раком мочевого пузыря. //Вопр. онкологии. – 2003. – Т. 49, № 5. – С. 636-638.
65. Захарычев В.Д., Ганул А.В., Галахин К.А. и др. Внутригрудные нехромоаффинные параганглиомы (хемодектомы)// Онкология. – 2005. – Том 1. – С. 79–85.
66. Иванова Ф.Г., Консервативное лечение больных мезотелиомой плевры и брюшины //Автореф. дисс. канд. мед наук. – М., 1997.
67. Кадагидзе З.Г., Славина Е.Г., Абрамов М.Е. и др. Новый иммуномодулятор Рефнот в лечени онкологических больных. //Фарматека.-2013, № 8. – С. 71-74.
68. Капинус В.Н., Каплан М.А., Спиченкова И.С. и др. Фотодинамическая терапия с фотосенсибилизатором фотолон плоскоклеточного рака кожи// Лазерная медицина. 2012. Т. 16. № 2. С. 31-34.
69. Каплан М.А., Капинус В.Н., Попучиев В.В. и др. Фотодинамическая терапия: результаты и перспективы // Радиация и риск. – 2013. – Том 22, № 3. – С.115-213
70. Карасева В.В., Жерлов Е.К., Миронова Е.Б. Эффективность и токсичность трех программ химиотерапии в лечении диссеминированного рака желудка. //IX Российский онкологический конгресс. – М., 2005. – С. 112.
71. Карпенко Л.Г. Место темодала в клинической практике онколога //Практическая медицина. – 2003. – № 5. – С. 37-39.

72. Кацалап С.Н., Панова О.С. Фотодинамическая терапия рецидивной базалиомы // Радиация и риск (Бюллетень Национального радиационно-эпидемиологического регистра). – 2015. – Том 24, № 3. – С. 84-91.
73. Киреева Г.С., Сенчик К.Ю., Гафтон Г.И. и др. Химиоперфузия в онкологии: учебное пособие для обучающихся в системе высшего и дополнительного профессионального образования. – СПб.: НИИ онкологии им. Н.Н. Петрова, 2016. – 132 с.
74. Клецель А.Е. Первичная эндокринотерапия рака молочной железы. //Автореф. дисс. докт. мед. наук. Санкт-Петербург., 2005. – 40 с.
75. Комов Д.В., Роцин Е.В., Гуртовая И.В. //Лекарственное лечение первичного и метастатического рака печени. М.: «Триада-Х» – 2002. – 158 с.
76. Комов Д.В., Роцин Е.М., Мамедов Ф.Ф., Комаров И.Г. Метастатическое поражение печени при раке желудка, ободочной и прямой кишок //Клиническая медицина. – 1983, № 7. – С. 77-80.
77. Константинова М.М. Лекарственная терапия солидных опухолей с метастазами в головном мозге //Клиническая медицина. – 2006. – Том 8, № 4. – С. 64-73].
78. Корнев С.В., Соловьев И., Тугай В.В., Прошин Д. Возможности применения полихимиотерапии при распространенном раке молочной железы//Российский биотерапевтический журнал. – 2003. – Т. 2, № 1. С. 56.
79. Корнеев И.А. Адьювантная внутривезикулярная терапия и прогноз при поверхностных переходноклеточных карциномах мочевого пузыря. //Нефрология. – 2005. – Т. 9, № 2. – С. 104-107.
80. Короленко В.О., Гершанович М.Л., Тихова В.В. Трехлетние результаты применения препарата мабтера (ритуксимаба) в лечении индолентных неходжкинских лимфом, резистентных к стандартной химиотерапии //Вопросы онкологии. – 2004. – Т. 50, № 4. – С. 421-425.
81. Котив Б.Н., Алентьев С.А., Дзидзава И.И. Применение оксалиплатина для масляной химиоэмболизации печеночной артерии при метастазах колоректального рака в печень//IX Российский онкологический конгресс. – М., 2005 – С. 112-113.
82. Крячок И.А., Степанишина Я.А., Кущевой Е.В. и др. Десмопластическая мелкоклеточная опухоль: трудности и перспективы в диагностике и лечении //Онкология. – 2014. – Том 16, № 4. – С. 288-293.
83. Лазарев Н.В. Значение пиримидиновых производных для медицины //Материалы конференции по проблеме медицинского применения пиримидиновых производных. – Ростов-на-Дону. – 1961. – С. 3-8.
84. Ларионов Л.Ф. Вопросы химиотерапии злокачественных опухолей / ред. Н.Н. Блохин, Л.Ф. Ларионов; М.: 1960. – С. 7-14.
85. Ларионов Л.Ф. Лечение лейкозиев и лимфогранулематоза эмбихином / Л.Ф. Ларионов; АМН СССР; Институт онкологии: Изд-во Академии медицинских наук СССР, 1951. – 99 с.
86. Ларионов Л.Ф. Современное состояние и перспективы химиотерапии злокачественных опухолей с помощью алкилирующих соединений //Вопросы онкологии. – 1959. – №3, Т.5. – С. 290-298.
87. Латипова Д.Х., Проценко С.А., Новик А.В. и др. Место эфферентной терапии в лечении солидных опухолей // Вопросы онкологии. – 2015. – №2, Т.61. – С. 174 – 179.
88. Левченко Е. В., Мамонтов О. Ю., Сенчик К. Ю., Барчук А. С., Гельфонд М. Л. Гипертермическая химиоперфузия плевральной полости в комбинированном лечении злокачественной мезотелиомы плевры //Вопросы онкологии. – 2014. – Т. 60, № 4. – С. 483-486.

89. Лесная Н.А., Трещалина Е.М. Леонид Федорович Ларионов – основоположник отечественной химиотерапии опухолей //Российский биотерапевтический журнал.-2003. – Т.2, №2.- С. 3-5.
90. Личиницер М.Р., Доброва Н.В., Вахабова Ю.В. Комбинация Фторафура (тегафура) и Томудекса (ралтитрекседа) – новый эффективный режим первой линии химиотерапии при метастазах колоректального рака. //Медицинский вестник. – 2007. – № 40 (425).
91. Личиницер М.Р., Семенов Н.Н. Перспективы клинического применения гемцитабина при злокачественных опухолях //Гемцитабин в клинической практике. М., 2002. – С. 171-190.
92. Манзюк Л.В., Бородкина А.Г., Артамонова Е.В. и др. Опыт применения лекарственных комбинаций на основе аранозы в лечении диссеминированной меланомы кожи //Вестник ОНЦ им. Н.Н.Блохина РАМН. – 2000. – № 2. – С. 27-30.
93. Манзюк Л.В., Комов Д.В., Хайленко В.А. и др. Комбинированное лечение местнораспространенного рака молочной железы //Вопр. онкологии – 2001. – Т. 47, № 6. – С. 740-743.
94. Манзюк Л.В., Переводчикова Н.И., Горбунова В.А. и др. Фторафур – первый пероральный фторпиримидин в терапии метастатического колоректального рака //Современная онкология. – 2001. – Т. 1, № 4.
95. Маркович А.А., Орел Н.Ф. Нейроэндокринные опухоли желудочно-кишечного тракта и поджелудочной железы //Клиническая онкология. – 2011. – Том 13, № 3. – С. 37-42.
96. Матвеев Б.Н., Бухаркин Б.В., Калинин С.А. Химиотерапия гормонорезистентного рака предстательной железы //Урология. – 2005. – № 4. – С. 20-23.
97. Матвеев В.Б., Волкова М.И. Опухоли яичка и паратестикулярных тканей //Клиническая онкоурология //Под ред.Б.П. Матвеева. – 2003. – С. 617-684.
98. Матяш М.Г., Феденко М.Г., Гольдберг В.Е. Сравнительная характеристика эффективности и гематологической токсичности двух режимов противоопухолевой химиотерапии (CVCи CVCV) у больных мелкоклеточным раком легкого. //Сибирский онкологический журнал. – 2005. – № 2. – С. 18-21.
99. Махнова Е.В. Комбинированная химиотерапия гемзаром (гемцитабином) и препаратами платины при рецидивах и платинорезистентных формах рака яичников //Вопр. онкологии. – 2003. – Т. 49, № 1. – С. 60-65.
100. Махнова Е.В. Оральный вепезид в лечении рецидивов и платинорезистентных форм рака яичников (опыт применения). //Совр. онкология. – 2003. – Т. 5, № 3. – С. 127-131.
101. Махнова Е.В., Гершанович М.Л. Опыт применения кселоды (капецитабина) в химиотерапии рецидивов и платинорезистентных форм рака яичников.//Вопр. онкологии. – 2003. – Т. 49, № 2. – С. 193-197.
102. Мещерякова Л.А., Козаченко В.П., Кузнецов В.В, Мещеряков А.А. Современные принципы диагностики и терапии трофобластических опухолей. //IX Российский онкологический конгресс. – М, 2005 – С. 86-91.
103. Микич Д. Рациональный отбор контрольной группы для рандомизированных исследований при диссеминированном почечноклеточном раке. //Онкоурология. – 2005. – № 1. – С. 15-24.
104. Моталкина М.С., Кулева С.А., Алексеев С.М., Зюзгин И.С., Филатова Л.В., Жабина А.С., Рязанкина А.А., Артемьева А.С., Семиглазова Т.Ю. Мобилизация гемопоэтических стволовых клеток: прошлое, настоящее и будущее // Педиатр. – 2016. – №2. – С. 96-103.

105. Нариманов М.Н., Фанштейн И.А., Тюляндин С.А. Результаты химиотерапии нерезектабельного местнораспространенного рака поджелудочной железы. Вестник РОНЦ им. Н.Н. Блохина. – 2009. – Т. 20, № 1. – С. 43-47.
106. НИИ онкологии им. Н.Н. Петрова: 85 лет на службе здравоохранения. Коллектив авторов / СПб, ООО ИПП «Ладога», 2012 – 352 с.
107. Новик А.В., Комаров Ю.И., Проценко С.А. и др. Клиническая оценка применения ипилимумаба у больных диссеминированной меланомой кожи: опыт ФГБУ «НИИ онкологии им. Н.Н. Петрова» Минздрава России в программе расширенного доступа (CA184-EAP). Евразийский онкологический журнал.- 2014.-№3.- С. 933-934.
108. Новик А.В., Новик В.И., Моисеенко В.М. Значение плоидности ДНК в определении прогноза диссеминированной меланомы кожи и оценке эффективности лечения интерлейкином-2 // Вопр.онкол.- 2007.- т. 53.- № 2.- С. 158-163.
109. Носов А.К., Воробьев А.В. Адьювантная терапия в онкоурологии. //Практическая онкология. – 2007. – Т. 8, № 3. – С. 140-146.
110. Орлова К.В., Орел Н.Ф., Маркович А.А., Демидов Л.В. Карцинома Меркеля //Современная онкология. – 2011. – Том 13, № 4. – С. 41-45.
111. Орлова Р.В. Новые лекарственные средства в лечении колоректального рака //Практическая онкология. – 2002. – Т. 3, № 4. – С. 273-281.
112. Павлов А.С., Грибова Р.Г. Роль лучевой терапии в комплексном лечении рака предстательной железы //Мед. радиол. и радиац. безопасность. – 2003. – Т 48, № 6. – С. 64-70.
113. Павловский А.В. Обоснование селективной артериальной рентгеноконтрастной масляной химиоэмболизации в лечении рака поджелудочной железы (экспериментальное и клиническое исследования) //Автореф. дисс. докт. мед. наук. – Санкт-Петербург, 2006. – 32 с.
114. Паранько В.Н., Хилько В.С., Сукирко В.А., Сергеев Г.А. Внедрение в практику лекарственного препарата “аредиа” при лечении костных метастазов рака предстательной железы //Паллиатив. мед. и реабилитация. – 2003. – № 3. – С. 28-29.
115. Пачес.О.А. и др. Применение ателолола в лечении младенческих гемангиом//XV Российский конгресс «Инновационные технологии в педиатрии и детской хирургии». – М. 2016.
116. Переводчикова Н.И. Араноза – клинические данные //Российский биотерапевтический журнал. – 2002. – Т. 1, № 2. – С. 64-67.
117. Переводчикова Н.И. Химиотерапия метастатического колоректального рака. //В кн. «Новое в терапии колоректального рака». М. 2001. – С. 63-73.
118. Переводчикова Н.И., Горбунова В.А. (ред) Руководство по химиотерапии опухолевых заболеваний. Изд. 4, расширенное и дополненное.//М:Практическая медицина, 2015 – 688 с
119. Переводчикова Н.И., Маревич А.Ф. Изменение возможностей химиотерапии немелкоклеточного рака лёгкого с введением в практику новых противоопухолевых препаратов – состояние на 2002 г. //Практическая онкология. – 2002. – Т. 3, № 4. – С. 282-294.
120. Петров Н.Н. Вопросы хирургической деонтологии / Н.Н. Петров. – Ленинград: Наркомздрав СССР, Гос. ордена Ленина институт усовершенствования врачей им. С.М. Кирова, 1945. – 60 с.
121. Платинский Л.В., Брюзгин В.В., Соколова В.Д., Манзюк Л.В. Результаты применения аранозы при метастазах злокачественных новообразований разных

- локализаций в головной мозг. //Российский биотерапевтический журнал. – 2005. – № 1.- С. 67-68.
122. Платинский Л.В., Соколова В.Д. Химиотерапия злокачественных опухолей головы и шеи в амбулаторных условиях. //Вопросы онкологии. – 2001. – Т. 47, № 6. – С. 744-747.
123. Подвязников С.О., Бяхов М.Ю. Таксол в химиотерапии плоскоклеточного рака головы и шеи //В кн.: Таксол в клинической практике. Под редакцией Н.И.Переводчиковой. – М., 2001. – С. 185-201.
124. Поддубная И.Б. Лечение индолентных неходжкинских лимфом //Практическая онкология. – 2004. –Т. 3. – С. 203-208.
125. Поддубная И.В. Гемцитабин (Гемзар): механизм действия, фармакокинетика, дозы и режимы введения. //В кн.: Гемцитабин в клинической практике. М.: АРТИНФО Пабблишинг, 2002. – С. 20-28.
126. Поддубная И.В., Савченко В.Г. Российские клинические рекомендации по диагностике и лечению лимфопролиферативных заболеваний, М., 2016. – 324 с.
127. Проценко С.А., Моисеенко В.М. Применение гемцитабина при лечении рака молочной железы. //В кн.: Гемцитабин в клинической практике. М.: АРТИНФО Пабблишинг, 2002. – С. 77-94.
128. Проценко С.А., Новик А.В., Ахаева З.Ю. и др. Современные возможности персонализированной терапии метастатической меланомы //Современная онкология. – 2014. – №3 – С.57-64.
129. Проценко С.А., Рудакова А.В. Терапия неоперабельного немелкоклеточного рака легкого gefитинибом у пациентов с мутациями в гене EGFR: фармакоэкономические аспекты. Вопросы онкологии.- 2015. – Том. 61, № 4. – С. 676-680.
130. Проценко С.А., Семенова А.И., Новик А.В. и др. Лечение больных распространенными герминогенными опухолями яичка //Вопросы онкологии. – 2015. – Том 61, № 2. – С. 289 – 296.
131. Проценко С.А., Моисеенко В.М., Имянитов Е.Н. Принципы индивидуализации противоопухолевой терапии //Совершенствование мед. помощи при онкол. заболеваниях.: науч. конф.; VII съезд онкологов России. – М., 2009. – Т.1. – С. 171.
132. Пуманов Ю.А., Сафонова С.А., Крживицкий П.И. и др. Опыт лечения детей с остеогенной саркомой //Детская онкология. – 2004. – № 3-4. – С. 75-78.
133. Раджабова З.А., Прохоров Г.Г. Криодеструкция, как метод выбора в лечении базальноклеточного рака кожи.//Опухоли головы и шеи.-2015.-Т.5,№2.-С.58-60.
134. Радулеску Г.Г. Темодал в лечении больных с метастазами солидных опухолей в головной мозг //Terza med. – 2002. – № 4. – С. 19-22.
135. Реутова Е.В. Иринотекан и томудекс в лечении больных распространенным раком толстой кишки //Вопр. онкологии. – 2001. – Т. 47, № 6. – С. 731-735.
136. Русаков И.Г., Болотина Л.В., Ахмедова И.М., Захарова М.М. Иммунотерапия генерализованного рака почки //I Всероссийская конференция «Биотерапия рака». – М, 2002. – С. 91-94.
137. Русаков И.Г., Соков Д.Г., Амосов Ф.Р. Новиков Г.А. Применение препарата «зомета» в комплексе с гормональной терапией в паллиативном лечении диссеминированного рака предстательной железы. //Паллиатив. мед. и реабилитация. – 2005.- № 3. – С. 5-8.
138. Русаков И.Г., Шевчук И.М., Болотина Л.В. Цитокиновая терапия в лечении больных метастатическим раком почки. //Росс. онкологический журнал. – 2005. – № 5. – С. 35-36.

139. Саакян С.В., Жильцова М.Г. Роль полихимиотерапии в лечении опухолей глаза и орбиты у детей //Российский биотерапевтический журнал. – 2005. – № 1. С. 68-69.
140. Семенова А.И., Проценко С.А., Новик А.В., Латипова Д.Х., Телетаева Г.М., Семиглазова Т.Ю. Возможности новых антиангиогенных препаратов во второй линии лекарственной терапии немелкоклеточного рака легкого (НМРЛ) //Фарматека. – 2016. – Т.17 (330) – С.9-19.
141. Семиглазов В.Ф., Семиглазов В.В., Манихас А.Г. и др. Неоадьювантная терапия гормонозависимого рака молочной железы //Журнал «Злокачественные опухоли». – 2012. – Том 2, № 2. – С. 6-11.
142. Семиглазов В.Ф., Зернов К.Ю., Божок А.А. и др. Воспалительная форма рака молочной железы (предсказывающие и прогностические факторы эффективности первичной химиотерапии. //Вопр. онкологии. – 2007. – Т. 53, № 1. – С. 21-25.
143. Семиглазов В.Ф., Палтуев Р.М., Семиглазов В.В. и др. Общие рекомендации по лечению раннего рака молочной железы St. Gallen-2015, адаптированные экспертами Российского общества онкомамологов //Злокачественные опухоли.- 2015. – №3, спецвыпуск. – 60 С.
144. Семиглазов В.Ф., Палтуев Р.М., Семиглазова Т.Ю., Семиглазов В.В., Дашян Г.А., Манихас А.Г. Опухоли репродуктивной системы/ М.: Изд. «Рекламно-издательская группа МегаПро», 2013.-236 с.
145. Семиглазов В.Ф., Семиглазов В.В., Дашян Г., Семиглазова Т., Манихас А. Стратегия лечения рака молочной железы, основанная на выделении биологических подтипов // Врач.-2011.-N12. С. 28-34.
146. Семиглазов В.Ф., Семиглазов В.В., Клецель А.А. и др. Новые результаты эндокринотерапии рака молочной железы (роль аромазина) //Вопросы онкологии. – 2004. – Т. 60, № 6. – С. 1-8.
147. Семиглазова Т.Ю., Гершанович М.Л. Пероральные фторпиримидины в химиотерапии злокачественных опухолей //Вопр онкологии.- 2001.-Т. 47.-N4.- С 388-394.
148. Семиглазова Т.Ю., Дашян Г.А., Семиглазов В.В. и др. Качество жизни – принципиальный критерий эффективности таргетной терапии метастатического HER2-положительного рака молочной железы //Современная онкология 2015.-Том 17.-№1. – С. 28-3
149. Семиглазова Т.Ю., Жабина А.С., Проценко С.А. и др. Таргетная терапия НМРЛ с активирующими мутациями EGFR улучшает качество жизни // Медицинский совет. – 2016. – Т. 10. – С. 62-71.
150. Семиглазова Т.Ю., Криворотько П.В., Беляев А.М. и др. Качество жизни – важнейший критерий эффективности лекарственной терапии диссеминированного рака молочной железы. Учебное пособие.-СПб.: Издательство ФГБОУ ВО «СЗГМУ им. И.И. Мечникова» Минздрава РФ, 2016.– 44 с.
151. Семиглазова Т.Ю., Семиглазов В.В., Филатова Л.В., Чубенко В.А., Брежнев Н.В., Моисеенко Ф.В., Латипова Д.Х., Гершанович М.Л. Таргетная терапия после прогрессирования HER2-позитивного рака молочной железы //Фарматека.-2011.- N. 17. – С. 10-14
152. Семиглазова Т.Ю., Ткаченко Г.А., Чулкова В.А. Психологические аспекты лечения онкологических больных //Злокачественные опухоли. – 2016. – № 4, спецвыпуск 1. С. 54-58.
153. Семиглазова Т.Ю., Филатова Л.В., Гершанович М.Л. Комбинированная химиотерапия гемцитабином (гемзаром) и цисплатином при диссеминированном раке молочной железы, прогрессирующим после лечения антрациклинами,

- доцетакселом и капецитабином //Вопр. онкологии. – 2005. – Т. 51, № 1. – С. 66-70.
154. Симоненко В.Б., Дулин П.А., Маканин М.А. Карциноиды и нейроэндокринные опухоли. М. – 2008. – 176 с.
155. Слонимская Е.М., Красулина Н.А., Дорошенко А.В. и др. Способ лечения операбельного рака молочной железы. //Патент РФ RU 2288710 С2, 10.12. 2006.
156. Слугарев В.В., Терентьев И.Г., Пахомов С.Р. и др. Первый опыт клинического использования капецитабина как радиомодификатора в комбинированном лечении рака желудка// Соврем. онкол. – 2005. – Т. 7, № 41. – С. 184-188.
157. Стенина М.Б. Адьювантная системная терапия рака молочной железы //Практическая онкология. – 2007. – Т. 8, № 3. – С. 118-126.
158. Стенина М.Б., Владимирова Л.Ю., Гладков О.А. и др. Практические рекомендации по лекарственному лечению рака молочной железы // Злокачественные опухоли. – 2015.- № 4, спецвыпуск. – С.99-115.
159. Сухова Т.Е., Матвеева О.В., Молочков В.А. Использование отечественных фотосенсибилизаторов хлоринового ряда с разными способами их доставки в опухоль для фотодинамической терапии базально-клеточного рака кожи //Дерматология. Приложение к журналу Consilium Medicum. 2012. № 3-4. С. 30-32.
160. Таразов П.Г., Гранов Д.А., Поликарпов А.В. и др. Эффективность методов внутрисосудистой химиотерапии различных морфологических форм злокачественного поражения печени//IX Российский онкологический конгресс. – М, 2005 – С. 114-115.
161. Тацков Р.А., Бородин Ю.И. Первые результаты использования локальной химиотерапии митомицином С в комбинированном лечении эпидуральной меланомы. //Российский биотерапевтический журнал – 2005. – № 1. – С. 71-72.
162. Телетаева Г.М., Семиглазова Т.Ю., Жабина А.С. и др. Пероральные формы цитостатиков в лечении метастатического рака молочной железы: роль в клинической практике // Медицинский совет. – 2016. – №10. – С. 74-83.
163. Титов К.С., Киселевский М.В., Демидов Л.В. и др. Использование рекомбинантного интерлейкина-2 при внутриплевральном лечении опухолевых плевритов //Бюлл. эксперим. биол. и мед. – 2009. – Т. 148, № 11. – С. 547-549.
164. Тюляндин С.А. Адьювантное лечение рака толстой кишки. //Новое в терапии колоректального рака. – М., 2001. – С. 74-82.
165. Тюляндин С.А. Химиотерапия рака желудка //Практическая онкология. – 2000. – № 3. – С. 44-51.
166. Ульрих Е.А. Особенности лечения сарком матки //Практическая онкология, Т14, №2, 2013. – С. 127-134.
167. Ульрих Е.А. Особенности лечения сарком матки. «Практическая онкология». – 2013. – Том 14, №2 – С. 127-134; FIGO CANCER REPORT 2015. Uterine sarcomas International Journal of Gynecology and Obstetrics 131 (2015) S105–S110).
168. Урманчиева А.Ф., Кутушева Г.Ф., Ульрих Е.А. Опухоли яичника (клиника, диагностика и лечение). Издательство «Н-Л», СПб. – 2012. – 68 с.
169. Урманчиева А.Ф., Тюляндин С.А., Моисеенко В.М. Практическая онкогинекология: избранные лекции. Издательство «Центр ТОММ» СПб, 2008. – 400 с.
170. Усков Д.А., Макеева И.В., Помэ А.В. и др. Неоадьювантная химиотерапия немелкоклеточного рака легкого. //Российский онкологический журнал. – 2001. – № 3. – С. 4-9.

171. Феденко А.А., Горбунова В.А. Лечение диссеминированных сарком мягких тканей. Состояние проблемы в России //Вопр. онкологии. – 2009. – Т. 55, № 5. – С. 644-648.
172. Феденко А.А., Конев А.А., Горбунова В.А. Лечение лейомиосарком матки//Онкогинекология. – 2012.- № 4.- С. 47-52
173. Филатова Л.В., Алексеев С.М., Зюзгин И.С., Жабина А.С., Моталкина М.С., Зверькова А.А., Ишматова И.В., Котова Н.А., Чудиновских Ю.А., Звягинцева Д.А., Хадонов У.Б., Семиглазова Т.Ю. Риск-адаптированные стратегии терапии лимфомы Ходжкина //Вопросы онкологии.-2015.-Т.62.- № 2.-С. 330-339.
174. Филов В.А., Данова Л.А., Гершанович М.Л. и др. Результаты клинического изучения препарата гидразинсульфат //Вопр. онкологии. – 1990. – Т. 36, № 6. – с. 721-726.
175. Филов В.А., Данова Л.А., Ивин Б.А. и др. Лечение первичных опухолей головного мозга сегидрином //Вопр. онкологии. – 1994. – Т. 40, № 7-12, С.332-336.
176. Харченко В.П., Возный Э.К., Белоногов А.В. и др. Моноклональные антитела (мабтера) в лечении В-клеточных неходжкинских лимфом низкой степени злокачественности //Вопр. онкологии. – 2005. – Т. 51, № 1. – С. 60-65.
177. Хмелевская В.Н., Кудрявцева Г.Т. Отдаленные результаты химиолучевого лечения саркомы Юинга у детей и подростков //IX Российский онкологический конгресс. – М, 2005 – С. 108.
178. Чуприк-Малиновская Т.П. Рак носоглотки. //Пятая ежегодная Российская онкологическая конференция – М. 2001. – С. 12-15.
179. Штерн Ю.М., Грабовщиков А.Я., Христофорова Н.В. Способ лечения саркомы Юинга //Патент РФ 2253 903 от 20.01.2003.
180. Юрченко Ф.Н., Сафиуллин К.Н., Карякин О.Б. Лечение поверхностного рака мочевого пузыря у больных с неблагоприятным прогнозом //Онкоурология. – 2005. – № 2. – С 45-60.
181. Янкин А.В. Нейроэндокринные опухоли желудочно-кишечного тракта //Практ. онкология. – 2005. – Т. 6, № 4. – С. 227–233.
182. Aapro M.S. et al. Doxorubicin versus doxorubicin and cisplatin in endometrial carcinoma: definitive results of a randomized study (55872) by the EORTC Gynaecological Cancer Group //Ann. Oncol. – 2003. – Vol. 14. – P. 441-448.
183. Aapro M, Finek J. Oral vinorelbine in metastatic breast cancer: A review of current clinical trial results. Cancer Treat. Rev. – 2012. – Vol. 38. – P. 120-126]
184. Abad A., Navarro M., Sasire J. et al. UFT plus oral folinic acid as therapy for mrtastatic colorectal cancer in older patients //Oncology. – 1997. – V. 11, Suppl. 10. – P. 53-55.
185. Abbruzzese J.L. et al. Phase II study of anti-epidermal growth factor receptor (EGFR) antibody (IMC-C225) in combination with gemcitabine in patients with advanced pancreatic cancer //Proc. ASCO. – 2001. – V. 20. – Abstr. 518.
186. Abe O., Izuo M., Enomoto K. et al. Combination chemotherapy of cyclophosphamide, adriamycin and 5-fluorouracil (CAF) in advanced and recurrent breast cancer. //Jap. J. Cancer Chemother. – 1982. – V. 9. – P. 866-873.
187. Abe O., Izuo M., Watanabe H., Enomoto K. Early phase II study of bestrabucil on advanced and recurrent breast cancer //Oncologia. – 1986. – V. 18. – P. 158-156.
188. Abon-Alfa G.K., Johnson P., Knox J. et al. Preliminary results from phase II, randomized, double-blind study of sorafenib plus doxorubicin versus placebo plus doxorubicin in patients with advanced hepatocellular carcinoma // Eur. J. Cancer. – 2007. – Suppl.5. – 259. – Abstr. 3500.

189. Abon-Alfa G.K., Schwarts L., Ricci S. et al. Phase II study of sorafenib in patients with advanced hepatocellular carcinoma. // *J. Clin. Oncol.* – 2006.- 24 (26), 4293-4300.
190. Abouafia D.M., Norris D., Henry D. et al. 9-cis-retinoic acid capsules in the treatment of AIDS-related Kaposi sarcoma: results of a phase 2 multicenter clinical trial // *Arch. Dermatol.*-2003.-Vol. 139.-P. 178-186.
191. Abramson D.H., Lowrence S.D., Beaverson K.L. Systemic carboplatin for retinoblastoma: change in tumor size over time. // *Brit. J.Ophthalmol.* – 2005. – V 89, № 12. – P. 1616-1619.
192. Abratt R.P., Bezwoda W.R., Goedhals L., Hacking D.J. Weekly gemcitabine with monthly cisplatin: effective chemotherapy for advanced non-small-cell lung cancer. // *J. Clin. Oncol.* – 1997. – 15: P. 744-749.
193. Abrey L.E., Olson J.D., Raiser J. et al. A phase II trial of temozolomide for patients with recurrent or progressive brain metastases // *J. Neuro-Oncology.* – 2001. – V. 53.- P. 259-265.
194. Adamo V., Scimone A., Maisano R. et al. Etoposide, leucovorin and fluorouracil (ELF) regimen in metastatic gastric cancer: a phase II study. // *J. of Chemotherapy.* – 1999. – V. 11, № 1. – P. 74-77.
195. Adde M., Shad A., Venzon D. Additional chemotherapy agents improve treatment outcome for children and adults with advanced B-cell lymphomas. *Semin. Oncol.* – 1998). – Vol. 25 (Suppl 4). – P. 33-39; discussion 45-48.
196. Adelstein D., Li Y., Adams G. et al. An intergroup phase III comparison of standard radiation therapy and two schedules of concurrent chemoradiotherapy in patients with unresectable squamous cell head and neck cancer // *J. Clin. Oncol.* – 2003. Vol.21, № 1. – P. 92-98 .
197. Adjei A.A., Erlichman S., Sloan J. et al. A phase I and pharmacologic study of sequences of gemcitabine and the multitargeted antifolate agent LY231514 (MTA) in patients with advanced solid tumors // *J. Clin. Oncol.* – 2000. – Vol. 18. – P. 1748-1757.
198. Advances in the treatment of small cell lung cancer. // *Oncology Review.* – 2000. – V. 15, № 2. – P. 2-4
199. Agha C.A., Ibrachim S, Hassan A. Bevacizumab is active as a single agent against recurrent malignant gliomas. // *Anticancer Research.* – 2010. – V. 30, № 2. – P. 609-612.
200. Ahmad I., Islam T., Chanan-Khan A. et al. Thalidomide as salvage therapy for VAD-refractory multiple myeloma prior to autologous PBSCT // *Bone Marrow Transplantation.* – 2002. – V. 29, № 7. – P. 577-580.
201. Ahmann D.L., Creagan E.T., Hann R.G. et al. Complete response and long-term survivals after systemic chemotherapy for patients with advanced malignant melanoma // *Cancer.* – 1989. – V. 63. – P. 224-227.
202. Ahmed F.Y., Michels J., Nicolson M.C. Preliminary results of a phase II study of infusional chemotherapy regimen MCF (mitomicin C, cisplatin and continuous infusional 5-fluorouracil) for pancreatic cancer // *Proc. ASCO.* – 1999. – Abstr. 1059.
203. Ahmed S., Redman B., Flaherty L. et al. Feasibility of weekly 1 hour paclitaxel in hormone refractory prostate cancer: a preliminary report of a phase II trial // *Proc. ASCO.* – 1998. – V 17. – Abstr. 1252.
204. Airolidi M., Cattel L., Marchionatti S. et al. Docetaxel and vinorelbine in recurrent head and neck cancer: pharmacokinetic and clinical results // *Am. J. Clin. Oncol.* – 2003. – Vol.26. – P. 378–381/
205. Airolidi M., Pedani F., Succo G. et al. Phase II randomised trial comparing vinorelbine versus vinorelbine plus cisplatin in patients with recurrent salivary gland malignancies // *Cancer.* – 2001. –Vol.91. – P. 541–547.

206. Ajani J.A., Fairweather J., Pisters P. et al. Phase II study of CPT-11 and cisplatin in patients with advanced gastric carcinoma //Cancer Invest. – 2000. – V. 18, Suppl. 1. – P. 27.
207. Ajani J.A., Fodor M., van Cutsem E. et al. Multinational randomized phase II trial of docetaxel and cisplatin with or without 5-fluorouracil in patients with gastric or GE junction adenocarcinoma //Proc. ASCO – 2000. – V. 19. – Abstr. 957.
208. Ajani J.A., Ota D.M., Jessup J.M. et al., Resectable gastric carcinoma. An evaluation of preoperative and postoperative chemotherapy.//Cancer. – 1991. – V. 68. – P. 1501.
209. Ajani J.A., Van Cutsem E., Arbruck S. Эффективность применения таксотера для лечения больных раком желудка поздних стадий (по материалам ASCO, 2003) //Онкология. – 2003. – Т. 5, № 3. – С. 237-238.
210. Ajani J., Van Cutsem E.J.D., Moiseyenko V.M. et al. Docetaxel (D), cisplatin, 5-fluorouracil compared to cisplatin and 5-fluorouracil (F) for chemotherapy-naïve patients with metastatic or locally recurrent unresectable gastric carcinoma (MGC): interim results of a randomized phase III trial (V-325) //Proc. ASCO. – 2003. – V. 22. – P. 249. – Abstr. 999.
211. Ajani J.A., Winter K.A., Gunderson L.L. et al. Fluorouracil, mitomycin, and radiotherapy vs fluorouracil, cisplatin, and radiotherapy for carcinoma of the anal canal: a randomized controlled trial. JAMA. – 2008. – Vol. 299, № 16. – P. 1914-1921.
212. Ajani J.A., Winter K., Okawara G.S. et al. Phase II trial of preoperative chemoradiation in patients with localized gastric adenocarcinoma (RTOG 9904): quality of combined modality therapy and pathologic response //J. Clin. Oncol. – 2006. – Vol. 24, № 24. – P. 3953-3958.
213. Akaza H., Hinotsu S., Usami M. et al. Combined androgen blockade with bicalutamide for advanced prostate cancer: long-term follow-up of a phase 3, double-blind, randomized study for survival //Cancer. – 2009. – Vol. 115(15). – P. 3437-3445.
214. Akerley W., Choy H., Sarran H. et al. Weekly paclitaxel in patients with advanced lung cancer: preliminary data from a phase II trial. //Semin. Oncol. – 1997. – V. 24 (suppl. 12). S.12-10– S12-13.
215. Akpek G., Ambinder R.F., Piantadosi S. et al. Long-term results of blood and marrow transplantation for Hodgkin's lymphoma // J. Clin. Oncol. – 2001. – Vol. 19. – P. 4314–4321.
216. Alabiso O., Buosi R., Clerical M. et al. Preliminary results of phase II study with gemcitabine and continuous infusion 5-Fu in patients with advanced or metastatic pancreatic cancer // Proc. ASCO. – 2001. – V. 20. – P. 145b – Abstr. 2331.
217. Al-Batran S.E., Atmaca A., Hegelwisch-Becker S. et al. Phase II trial of biweekly infusional fluorouracil, folinic acid, and oxaliplatin in patients with advanced gastric cancer //J. Clin. Oncol. – 2004. – V. 15, № 22. – P. 658-663.
218. Albers P., Albrecht W., Algaba F. et al. Guidelines on Testicular Cancer // Europ. Urol. – 2005. – Vol. 48. – P. 885-894
219. Albers P., Ganz A., Hannig E. Salvage surgery of chemorefractory germ cell tumors with elevated tumor markers. J. Urol. – 2000 Aug;164(2): – P. 381-384
220. Alberts D.S., Liu P.Y., Hannigan E.V. et al. Intraperitoneal cisplatin plus intravenous cyclophosphamide versus intravenous cisplatin plus intravenous cyclophosphamide for stage III ovarian cancer //N. Engl. J. Med. – 1996. – V. 335. – P. 1950-1955.
221. Al-Faouri A., Ajarma K. et al. Glucagonoma and glucagonoma syndrome: A case report with review of recent advances in management// Case Rep. Surg. – 2016; 2016:1484089
222. Alfonso P.G., Sancho J., Mendez M. et al. A phase II study of weekly irinotecan and gemcitabine as first line treatment in locally advanced or metastatic pancreatic cancer GOTI Study Group. //Proc. ASCO. – 2001. – V. Abstr. 2338.

223. Allgaier H.-P., Becker G., Blum H.E. Therapiestudie des fortgeschrittenen hepatozellulären Karzinoms //Dtsch. Arztebl. – 2000. – B. 97, № 30. – S. 1546.
224. Allen A. The cardiotoxicity of chemotherapeutic drugs. //Semin. Oncol. – 1992. – V. 19. – P. 529-542.
225. Allen-Mersh T.G., Earlam S., Fordy C. Quality of life and survival with continuous hepatic-artery floxuridine infusion for colorectal liver metastases //Lancet. – 1994. – V. 8932. – P. 1255-1260.
226. Allolio B., Fassnacht M Clinical review: Adrenocortical carcinoma: clinical update //J. Clin. Endocrinol. Metab. – 2006. – Vol. 91. – P. 2027-2037.
227. Al-Sarraf M. Chemotherapeutic management of head and neck cancer //Cancer Metastasis Rev. – 1987. – V. 6. – P. 181.
228. Al-Sarraf M., Le Blanc M., Giri P., et al. Chemoradiotherapy versus radiotherapy in patients with advanced nasopharyngeal cancer: phase III randomized Intergroup study 0099 //J. Clin. Oncol. – 1998. – Vol.16(4). – P. 1310-1317.
229. Altman AD et al. Use of aromatase inhibitors as first- and second-line medical therapy in patients with endometrial adenocarcinoma: a retrospective study // J. Obstet. Gynaecol. Can. – 2012. – Vol. 34(7). – P. 664-672
230. Alvarez I., Sureda A., Caballero M.D. et al. Nonmyeloablative stem cell transplantation is an effective therapy for refractory or relapsed Hodgkin lymphoma: results of a Spanish prospective cooperative protocol // Biol. Blood Marrow Transplant. – 2006. – Vol. 12. – P. 172-183.
231. Altmeyer P., Kreuter A., Hoffman K., Brockmeyer N.H.B. Klassische Therapie des malignen Melanom – Entwicklung der adjuvanten Therapie.//Zeitschrift für Hautkrankheiten. – 2000. – B. 75, № 4. –S. 200-204.
232. Altwein J.E. Nilutamid beim Prostatakarzinom. Therapeutische Erfahrungen //Arzneimitteltherapie. – 1999. – B. 17, № 2, S. 45-53.
233. Amado R.G., Wolf M., Peeters M. et al. Wild-type KRAS is required for panitumumab efficacy in patients with metastatic colorectal cancer //J. Clin. Oncol. – 2008. Vol. 26, № 10. – C. 1626-1634.
234. Amato R.J., Ellerhorst M., Banks M., Logothetis C. Carboplatin and ifosfamide and selective consolidation in advanced seminoma //Eur. J. Cancer. –1995. – V. 31A. – P. 2223-2228.
235. Armstrong D.K., Bundy B., Wenzel L. et al. Gynecologic Oncology Group. Intraperitoneal cisplatin and paclitaxel in ovarian cancer //N. Engl. J. Med.- 2006. – Vol. 354. – P. 34-43.
236. Anagnostopoulos A., Weber D., Rankin K. et al. Thalidomide and dexamethasone for resistant multiple myeloma // Brit. J. of Haematology. – 2003. – V. 121. – P. 768-771.
237. Anderson J.E., Litzow M.R., Appelbaum F.R. et al. Allogeneic, syngeneic, and autologous marrow transplantation for Hodgkin's disease: The 21-year Seattle experience // J. Clin. Oncol. – 1993. – Vol. 11. – P. 2342–2350.
238. Anderson P.M., Markovic S.N., Sloan J.A. et al. Aerosol granulocyte macrophage-colony stimulating factor: a low toxicity, lung-specific biological therapy in patients with lung metastases //Clinical Cancer Res. – V. 1999. – V. 5. – P. 2316-2323.
239. Anderson R.A., Rosendahl M., Kelsey T.W. et al. Pretreatment anti-Müllerian hormone predicts for loss of ovarian function after chemotherapy for early breast cancer //Eur. J. Cancer// 2013. – Vol. 49(16). – P. 3404-3411.
240. Andre T. et al. Oxaliplatin, fluorouracil and leucovorin as adjuvant treatment for colon cancer //N. Engl. J. Med. – 2004. – V. 350. – P. 2343-2351.
241. Andre F., Bachelot T., Campone M. et al. Targeting FGFR with dovitinib (TKI258): predinical and clinical data in breast cancer //Clin. Cancer Res. – 2013. – Vol. 19. – P. 3693-3702.

242. Andre T., Colin P., Louvet C. et al. Semimonthly versus monthly regimen of fluorouracil and leucovorin administered for 24 or 36 weeks as adjuvant therapy in stage II and III colon cancer: results of a randomized trial // *J Clin Oncol.* – 2003. – Vol. 21, № 15. – P. 2896-2903.
243. Andre M.P., Reman O., Federico M. et al. Interim Analysis of the Randomized EORTC/LYSA/FIL Intergroup H10 Trial On Early PET-Scan Driven Treatment Adaptation in Stage I/II Hodgkin lymphoma // *Blood.* – 2012. – Vol. 120. – Abstr. 549.
244. Andriole G.L. et al. Effect of dutasteride on the risk of prostate cancer // *N. Engl. J. Med.* – 2010. – Vol. 362. – P. 1192.
245. Andtbacka R.H., Kaufman H.L., Collichio F. Talimogene Laherparepvec Improves Durable Response Rate in Patients With Advanced Melanoma // *J. Clin. Oncol.* – 2015. – Vol. 33(25). – P. 2780-2788
246. Anis Bandyopadhyay, Mou Das, Subhra Kanti Kundu – Metastatic Primary Duodenal Adeno-Carcinoma Responding to Metronomic Oral Cyclophosphamide Chemotherapy // *Indian J. Palliat. Care.* – 2014. – Vol. 20, № 3. P. 239–242.
247. Ansell S.M., Lesokhin A.M., Borrello I. et al. PD-1 blockade with nivolumab in relapsed or refractory Hodgkin's lymphoma // *N. Engl. J. Med.* – 2015. – Vol. 372. – P. 311–319.
248. Ansfield F.J., Ramirez G., Davis H.L. et al. The treatment of metastatic carcinoma of the liver by percutaneous selective hepatic artery infusion of 5-fluorouracil // *Cancer.* – 1975. – V. 36. – P. 2413.
249. Antman K.H., Montella D., Rosenbaum C., Schwen M. Phase II trial of ifosfamide with mesna in previously treated metastatic sarcoma // *Cancer Treat. Rep.* – 1985. – V. 69. – P. 499-502.
250. Antanadou D., Paraskevaides M. Proc. ASCO. – 2001. – V. 20. – 57a. – Abstr. 224.
251. Antoine E.C., Extra J.M., Vincent-Salomon A. et al. Multiple lines of trastuzumab provide a survival benefit for women with metastatic breast cancer: Results from the Hermine cohort study // *Eur J Cancer.* – 2007. – 43 (suppl.5). – P.213.
252. Anton A., Aranda E., Carrato A. et al. Irinotecan (CPT-11) in metastatic colorectal cancer patients resistant to 5-fluorouracil: a phase II study. // *Meth. And Find. Exp. And Clin. Pharmacol.* – 2003. – V. 25, № 8. – P. 639-643.
253. Aparicio J. et al. // *Ann. Oncol.* – 2003. V. 4, № 6. – P. 867-872.
254. Aparicio J., García del Muro X, Maroto P. et al. Multicenter study evaluating a dual policy of postorchietomy surveillance and selective adjuvant single-agent carboplatin for patients with clinical stage I seminoma // *Ann. Oncol.* – 2003. – Vol. Jun;14(6). – P.867-672.
255. Aparicio J., Germà J.R., García del Muro X. et al. Risk-adapted management for patients with clinical stage I seminoma: the Second Spanish Germ Cell Cancer Cooperative Group study // *J Clin Oncol.* – 2005. – Vol. 1;23(34). – P. 8717-8723.
256. Apolonsky N., Lipton J.M. Treatment of refractory Langerhans cell histiocytosis with a combination of 2-chlorodeoxyadenosine and cytosine arabinoside // *J. Pediatr. Hematol. Oncol.* – 2009. – Vol. 31. – P. 53-56.
257. Arai S., Fanale M., DeVos S. et al. Defining a Hodgkin lymphoma population for novel therapeutics after relapse from autologous hematopoietic cell transplant // *Leuk. Lymphoma.* – 2013. – Vol. 54. – P. 2531–2533.
258. Aray Y. Liver cancer. Current arterial infusion chemotherapy metastatic liver cancer and it's future prospects. // In book: Taguchi T. Artery-infusion chemotherapy // H.Nakamura Jap. Cancer. Chemother. 3 Jnc. – 1988. – P. 344-353.
259. Archontaki M., Korkolis D.P., Arnogiannaki N. et al. A case series of 16 patients treated in a single institytion with literature review // *Anticancer Research.* – 2010. – V. 30, № 9. – P. 3375-3379.

260. ArcHyde M.A., Hadley M.L., Tristani-Firouzi Ph. et al. A randomized trial of the off-label use of imiquimod, 5%, cream with vs without tazarotene, 0.1%, gel for the treatment of lentigo maligna, followed by conservative staged excisions // *Dermatol.* – 2012. – Vol. 148(5) – P. 592-596.
261. Ardavanis A., Kountorakis P., Karagiannis A. et al. Biweekly gemcitabine in combination with erlotinib: an active and convenient regimen for advanced pancreatic cancer. // *Anticancer Res.* – 2009. – V. 29, № 12. – P. 5211-5218.
262. Ardizzonia A., Fagnani D., Giordano M. et al. Weekly docetaxel in pretreated advanced NSCLC patients: a phase II Italian trial // *Proc. ASCO.* – 2002. – V. – P. 228b. – Abstr. 2730.
263. Argiris A., Mellot A., Spies S. (2003) PET scan assessment of chemotherapy response in metastatic paraganglioma // *Am. J. Clin. Oncol.* – 2003. – Vol. 26, № 6. – P. 563–566.
264. Arkenau H.T., Chong G., Cunningham D. et al. Gemcitabine, cisplatin and methylprednisolone for the treatment of patients with peripheral T-cell lymphoma: the Royal Marsden Hospital experience // *Haematologica.* – 2007. – Vol. 92(2). – Vol. 271–272.
265. Artru P., Andre T., Tigand J. et al. Oxaliplatin, 5-fluorouracil and folinic acid (FOLFOX6) in advanced/metastatic gastric carcinoma patients: final results of a multicenter phase II study // *Proc. ASCO.* – 2001. – V. 19. – Abstr. 2.
266. Atzpodiën J., Hoffmann R., Franzke M., Stief C. et al. Thirteen-year, long-term efficacy of interferon 2 α and interleukin 2-based home therapy in patients with advanced renal cell carcinoma // *Cancer.* – 2002. – V. 95. – P. 1045-1050.
267. Azemar M., Unger C. Paclitaxel – Zytostaticum einer neuen Klasse // *Arzneimitteltherapie.* – 1994. – V. 12, № 9. P. 267- 269.
268. Aziz Z., Zahid M., Ud Din Ahmed Z. et al. Phase II of ifosfamide and cisplatin in advanced ovarian cancer // *Australian and N.Z. J. Med.* – 1998. – V. 28, № 3. – P. 403-409.
269. Azuma H., Imamoto T., Takahara K. et al. Combination therapy with VP16 and ethinilestradiol for hormone-refractory prostate cancer: good response with tolerability // *Anticancer Research.* – 2010. – V. 30, № 9. – P. 3337-3346.
270. Bahnson R.R., Brosman S., Dalkin B. et al. Effectiveness of valrubicin in patients with bacillus Calmette-Guerin (BCG) refractory carcinoma in situ of the bladder // *Cancer Invest.* – 2000. – V 18, Suppl. 1. – P. 31-32.
271. Baer M.R., Stein R.S., Greer J.P. et al. Modified cyclophosphamide, methotrexate, leucovorin, and cytarabine (COMLA) in intermediate- and high-grade lymphoma: an effective short-course regimen // *Cancer Treatment Reports.* – 1986. – V. 70, № 6. – 785-787.
272. Bahl A. et al. Impact of cabazitaxel on 2-year survival and palliation of tumour-related pain in men with metastatic castration-resistant prostate cancer treated in the TROPIC trial. // *Ann. Oncol.* – 2013. – Vol. 24. – 2402.
273. Bay Yong-Rui, Guo Wei-Jian, Wu Xu-Dong. Intensity modulated radiation therapy and chemotherapy for locally advanced pancreatic cancer: results of feasibility study // *World Gastroenterol.* – 2003. – V. 9, № 11. – P. 1261-2564.
274. Bajetta E., Del Vecchio M., Bernard-Marty C., et al. Chemotherapy for metastatic melanoma // *Seminars in Oncology.* – 2002. – V. 29, № 5. – P. 427-445.
275. Bajorin D.F., McCaffrey A., Dodd P. et al. Ifosfamide, paclitaxel and cisplatin (ITP) in urothelial cancer // *Cancer Invest.* – 2000. – V. 18, Suppl. 1. – P. 30-31.
276. Bakshandeh A., Bruns I., Eberhardt K., Wiedermann C.J. Chemotherapie in combination mit ganzkörperhyperthermie bei fortgeschrittenen malignen Pleuramesotheliom // *Dtsch. Med. Wochenschr.* – 2000. – B. 125, № 11. – S. 317-319.

277. Balana C., Lopez-Pousa A., Berrocal A. et al. Phase II study of temozolomide and cisplatin as primary treatment prior to radiotherapy in newly diagnosed glioblastoma multiforme patients with measurable disease // *J. Neurooncol.* – 2004. – V. 7. – P. 359-369.
278. Baner I. et al., 2001 (Цит. по: Бычков М.Б. Топотекан в лечении рака легкого: новые возможности терапии // *Современная онкология.* – 2002. – Т. 4, № 1. – С. 6-9.
279. Bang S., Song S.Y., Park B.K. et al. Phase II/III study of CPT11/cisplatin and taxotere/cisplatin in metastatic or recurred gastric cancer // *12 United European Gastroenterology Week, Prague, 25-29 Sept. 2004; Gut.* – 2004. – V. 53, Suppl. № 6. – Abstr. 276.
280. Bang Y.J., Kim Y.W., Yang H.K. et al. Adjuvant capecitabine and oxaliplatin for gastric cancer after D2 gastrectomy (CLASSIC): a phase 3 open-label, randomised controlled trial // *Lancet.* – 2012. – Vol. 379(9813). – P. 315-321.
281. Bang Y.J., Van Cutsem E., Feyereislova A. et al. Trastuzumab in combination with chemotherapy versus chemotherapy alone for treatment of HER2-positive advanced gastric or gastro-oesophageal junction cancer (ToGA): a phase 3, open-label, randomised controlled trial // *Lancet.* 2010 – Vol. 376 (9742). – P. 687-697.
282. Baniel J., Roth B.J., Foster R.S., Donohue J.P. Cost- and risk-benefit considerations in the management of clinical stage I nonseminomatous testicular tumors // *Ann Surg Oncol.* – 1996. – Vol. 3(1). – P. 86-93.
283. Barbare J.C., Milan C., Bouche O. et al. Treatment of advanced hepatocellular carcinoma with tamoxifen: a phase III trial in 420 patients // *Proc. ASCO.* – 2002. – V. 21. – Abstr. 551.
284. Barista I., Tekuzman G., Valcin S. et al. Treatment of advanced soft tissue sarcomas with ifosfamide and doxorubicin combination chemotherapy // *J. of Surgical Oncology.* – 2000. – V. 73. – P. 12-16.
285. Barlogie B., Jaganath S., Versole D.R. et al. // *Blood.* – 1997. – V. 89. – P. 789-793.
286. Barneto J., Sanchez R.P., Noguera M. et al. Alternant chemotherapy with cisplatin, vinorelbine and gemcitabine-paclitaxel as first-line treatment for advanced NSCLC // *Proc. ASCO.* – 2001. – V. 20. – P. 241b. – Abstr. 2715.
287. Barrie M., Couprie C., Dufor H. et al. 2005. (Цит. по: Nieder C., Grosu A.L., Astner S., Molls M. Treatment of unresectable glioblastoma multiforme. // *Anticancer Res.* – 2005. – V. 25, № 6C. – P. 4605-4610.
288. Barrington S.F., Qian W., Somer E.J. et al. Concordance between four European centres of PET reporting criteria designed for use in multicentre trials in Hodgkin lymphoma // *Eur. J. Nucl. Med. Mol. Imaging.* – 2010. – Vol. 37. – P. 1824-1833.
289. Barth J. Deutscher Krebskongress 2002. Teil 2 // *Krankenhauspharmazie.* – 2002. – B. 23, № 10. – S. 469-475.
290. Bartlett N.L., Forero-Torres A., Rosenblatt J. et al. Complete remissions with weekly dosing of SGN-35, a novel antibody-drug conjugate (ADC) targeting CD30, in a phase I dose-escalation study in patients with relapsed or refractory Hodgkin lymphoma (HL) or systemic anaplastic large cell lymphoma (sALCL) // *J. Clin. Oncol.* – 2009. – Vol. 27. – P. 15s (Abstr. 8500).
291. Bartlett N.L., Niedzwiecki D., Johnson L. et al. Gemcitabine, vinorelbine, and pegylated liposomal doxorubicin (GVD), a salvage regimen in relapsed Hodgkin's lymphoma: CALGB 59804 // *Ann. Oncol.* – 2007. – Vol. 18. – P. 1071-1079.
292. Baselga J. Targeting PIK3CA pathway. *The Breast* 2015. – vol. 24 (Supp 1). – PG 5.03.
293. Baselga J. et al. Phase I studies of anti-EGFR chimeric antibody C225 alone and in combination with cisplatin // *J. Clin. Oncol.* – 2000. – V. 19, № 4. – P. 904-914.

294. Baselga J. et al. //J. Clin. Oncol. – 2005. – V. 23. – P. 5568-5577.
295. Baselga J., Cortes J., Kim S. et al. Pertuzumab plus trastuzumab plus docetaxel for metastatic breast cancer//N. Engl. J. Med. – 2012. – Vol. 366. – P. 109-119.
296. Bastien R.R, Rodriguez-Lescure A, Ebbert MT et al. PAM50 breast cancer subtyping by RT-qPCR and concordance with standard clinical molecular markers. BMC Med Genomics 2012. – vol.5. – p.44; doi: 10.1186/1755-8794-5-44,
297. Batlevi C.L., Younes A. Novel therapy for Hodgkin lymphoma // Hematology. – 2013. – P. 394–399.
298. Baumann F., Bjeljac M., Kollias S. et al. Combined thalidomide and temozolomide treatment in patients with glioblastoma multiforme. //J. Neuro-Oncol. – 2004. – V. 67, № 1. – P. 191-200.
299. Baur M., Kienzer H., Schweiger J. et al. Docetaxel/cisplatin as first-line chemotherapy in patients with head and neck carcinoma: a phase II trial // Cancer. – 2002. – Vol.94, № 11. – P. 2953-2958.
300. Bavendam T.G., Kramolowsky E.V., Mitros F.A. Invasive adenocarcinoma of bladder response to cisplatinum, methotrexate and vinblastine chemotherapy. //Urology. – 1989. V. 33, № 1. – P. 53-56.
301. Bayraktar S, Royce M, Stork-Sloots L et al. Molecular subtyping predict pathologic tumor response in early-stage breast cancer treated with neoadjuvant docetaxel plus capecitabine with or without trastuzumab. Med Oncol 2014. – vol.31. – p.163-173.
302. Bearz A., Sorio R., Tommasi G. et al. Oxaliplatin and 5-fluorouracil in hepatoblastoma //Proc. ASCO. – 2001. – V. 20. – Abstr. 2343.
303. Becker A., Blochoning M., Klautke G. et al. Twice-a week paclitaxel and two courses cisplatin simultaneously with hyperfractionated accelerated radiotherapy for advanced squamous cell carcinoma of the head and neck (SCCHN). Phase I study //Proc. ASCO. – 2000. – V. 19. – Abstr. 1683.
304. Becker H., Kleinsmidt K., Vradeles V., Kuhlencordt R. Zytostatische Therapie beim progredienten Prostatakarzinom. //Verhandlungsberichten Deutsch. Gesellschaft Urol. Berlin, 1987. S. 127-128.
305. Becker J.C., Kampfgen E., Brocker E.-B. Klassische chemotherapiie des metastasierenden Melanoms //Zeitschrift fur Hautkranken. – 2000. – B. 75, № 9. – S. 553-558.
306. Becouarn Y., Ychou M., Ducreux M. et al. Phase II trial of oxaliplatin as first line chemotherapy in metastatic colorectal cancer patients. //J.Clin.Oncol. – 1998. – V. 16. – P. 2739-2734.
307. Bedikian A.Y., Legna S.S., Mavligit G. et al. Treatment of uveal melanoma metastatic to the liver: a review of the M.D. Anderson Cancer Center experience and prognostic factors //Cancer. – 1995. – V. 76. – P. 1665-1670.
308. Beer T.M. et al. Enzalutamide in metastatic prostate cancer before chemotherapy //N. Engl. J. Med. – 2014. – Vol. 371. – P. 424.
309. Belani C.P. Multimodality management of regionally advanced non-small-cell lung cancer //Semin. Oncol. – 1992. – V. 20. – P. 302-304.
310. Bellaton E., Bertozzi A.I., Behar C. et al. Neoadjuvant chemotherapy for extensive unilateral retinoblastoma //Brit. J. Ophthalmol. – 2003. – V. 87, № 3. – P. 327-329.
311. Bellmut J., Guillen V., Paz-Arex L. et al. A phase II trial of paclitaxel, cisplatin and gemcitabine in patients with advanced transitional cell carcinoma of the urothelium.//Proc. Annu Meet ASCO – 1999. – V. 18, 332a, Abstr. 1828.
312. Bellmut J., Guillen V., Paz-Arex L. et al. A phase I-II study of paclitaxel, cisplatin and gemcitabine and G-CSF in advanced transitional cell carcinoma of the urothelium. //J. Clin. Oncol. – 2000. – V. 18. – P. 3247-3255.

313. Bellmunt J., Théodore C., Demkov T. et al. Phase III trial of vinflunine plus best supportive care compared with best supportive care alone after a platinum-containing regimen in patients with advanced transitional cell carcinoma of the urothelial tract // *J. Clin. Oncol.* – 2009. – Vol. 27. – P. 4454–4461. doi: 10.1200/JCO.2008.20.5534.
314. Benasso M., Numico G., Rosso R. et al. Chemotherapy by relapsed head and neck cancer: paclitaxel, cisplatin and 5-fluorouracil in chemotherapy-naïve patients. A dose finding study. // *Semin Oncol* – 1997. – V. 24. – P. 19-50.
315. Berlière M. et al. Incidence of reversible amenorrhea in women with breast cancer undergoing adjuvant anthracycline-based chemotherapy with or without docetaxel // *BMC Cancer.* – 2008. – Vol. 8. – P. 56
316. Berlin J. D. Targeting vascular endothelial growth factor in colorectal cancer // *Oncology.* – 2002. – V. 16, № 8, Suppl. 7. – P. 13-15.
317. Berlin J.D., Adac S., Vaughn D.J. et al. A phase III study of gemcitabine in combination with 5 Fu vs gemcitabine alone in patients with advanced pancreatic carcinoma. An Eastern Cooperative Oncology Group (ECOG) Trial // *Proc. ASCO.* – 2001. – V. 20. – P. 127a. – Abstr. 505.
318. Bernardo G., Cuzzoni O., Strada M.R., et al. First-Line Chemotherapy with Vinorelbine, Gemcitabine, and Carboplatin in the Treatment of Brain Metastases from Non-Small-Cell Lung Cancer: A Phase II Study // *Cancer Investigation.* – 2002. – Vol. 20, № 3. – P. 293–302.
319. Bernhard J., Luo W., Ribí K. et al. Patient-reported endocrine symptoms, sexual functioning, and quality of life (QoL) in the IBCSG TEXT and SOFT trials: Adjuvant treatment with exemestane (E) plus ovarian function suppression (OFS) versus tamoxifen (T) plus OFS in premenopausal women with hormone receptor-positive (HR+) early breast cancer (BC) // *J. Clin. Oncol.* – 2015 – Vol. 32 (Suppl 15). – Abstr. 557
320. Berry G.J., Jordan M. Pathology of radiation and antracycline cardiotoxicity // *Pediatr Blood Cancer.* – 2005. – V. 44. – P. 630-637.
321. Berry W., Gregurich M., Dakhil S. et al. // *Proc. ASCO.* – 2001. – V. 20. – P. 696a.
322. Berntsson J., Svensson M., Leandersson K. et al. The prognostic impact of tumor-infiltrating lymphocytes in colorectal cancer differs by anatomical subsite. // *J Clin Oncol* 35, 2017 (suppl 7S; abstract 47).
323. Berthet B., Sugarbaker P.H. Place de la chimiothérapie intrapéritonéale après exérèse curative des sarcomes abdomino-pelviens primitifs // *Ann. Chir.* – 1998. – V. 52, № 7. – P. 607-611.
324. Bertino J.R., Mosher M.B., DeConti R.C. Chemotherapy of cancer of head and neck // *Cancer.* – 1973. – V. 31. – P. 1141].
325. Bettlicher D.C., Schmitz S.-F., Titsch M. et al. Mediastinal lymph node clearance after docetaxel-cisplatin neoadjuvant chemotherapy is prognostic of survival in patients with stage pIIIAN2 non-small cell lung cancer – 2003. – V. 21. – P. 1752-1759.
326. Beuschlein F., Weigel J., Saeger W. et al. Major prognostic role of Ki67 in localized adrenocortical carcinoma after complete resection // *J. Clin. Endocrinol. Metab.* – 2015. – Vol. 100. – P. 841-849.
327. Bevan K.E., Mohamed F., Moran B.J. Pseudomyxoma peritonei // *World J. Gastrointest. Oncol.* – 2010. – Vol. 2. – P. 44–50
328. Bezwoda W. Long-term results of a multicentre randomized, comparative phase III trial of CHOP versus CNOP regimes in patients with intermediate- and high-grade non-Hodgkin's lymphomas. Novantrone International study Group // *Eur. J. Cancer.* – 1995. – V. 31A. – P. 903-911.
329. Biasoli I., Stamatoullas A., Meignin V. et al. Nodular, lymphocyte-predominant Hodgkin lymphoma: a long-term study and analysis of transformation to diffuse large

- B-cell lymphoma in a cohort of 164 patients from the Adult Lymphoma Study Group //Cancer.–2010. –Vol.116. –P. 631–639
330. Bin Lian, Li Li Mao, Chuan Liang Cui, Zhi Hong Chi, Lu Si, Xi Nan Sheng, Si Ming Li, Bi Xia Tang, Jun Guo. Phase II randomized study of high-dose interferon alfa-2b (HDI) versus chemotherapy as adjuvant therapy in patients with resected mucosal melanoma. //J. Clin. Oncol.- 2012. – Vol. 30 (suppl; abstr 8506).
331. Biedermann B., Pless M., Hermann R. Hormonotherapie beim hormonrefraktaren Prostatakarzinom //Dtch. Med. Wochenschr. – 1999. – B. 124, No 28-29. – S. 874-879.
332. Biganzoni L., Cufer T., Bruning P. et al. Doxorubicin /taxol versus doxorubicin/cyclophosphamide as first line chemotherapy in metastatic breast cancer: a phase II study //Proc. Am. Soc. Clin. Oncol. – 2000. – V. 19: 73a. – Abstr. 282.
333. Bigorie V., Morice P., Duvillard P. et al. Ovarian metastases from breast cancer: report of 29 cases // Cancer. – 2010. – Vol.116, № 4. –P. 799-804.
334. Bindhold M., Arnhold J., Tunn U.W. Cytostase als ptimary oder secundare Therapie des fortgeschrittenen prostatacarcinoms. //Verhandlungsber. Dtsch. Ges. Urol.. – Berlin, 1987. – P. 128-129.
335. Bin Lian, Li Li Mao, Chuan Liang Cui et al. Phase II randomized study of high-dose interferon alfa-2b (HDI) versus chemotherapy as adjuvant therapy in patients with resected mucosal melanoma. //J. Clin. Oncol.- 2012. – Vol. 30 (suppl; abstr 8506)].
336. Bishiniotis T.S., Antoniadou S., Katseas G. et al. Malignant cardiac tamponade in women with breast cancer treated by pericardiocentesis and intrapericardial administration of triethylenethiophosphoramidate (thiohepa). //Am. Cardiol. – 2000. – V. 86. – P. 362-364.
337. Bismuth H., 2004 (цит. по Горбунова В.А., Топчиева С.В. Оксалиплатин – новые возможности химиотерапии солидных опухолей //Укр. мед. часопис. – 2004. – № 3. – С. 81-86.
338. Blackledge G. New developments in cancer treatment with the novel thymidylate syntase inhibitor raltitrexed //Brit. J. Cancer – 1998. – V. 77. – Suppl. 2. – P. 29-37.
339. Blackstock A., Lesser G., Tucker R. et al. Twice-weekly gemcitabine and concurrent thoracic radiotherapy – a phase I/II study in patients with advanced non-small cell lung //Proc. ASCO – 2000. – V. 19. – Abstr. 1846.
340. Blackwell K.L., Burstein H.J., Storniolo A.M. et al. Randomized study of lapatinib alone or in combination with trastuzumab in women with ErbB2-positive, trastuzumab-refractory metastatic breast cancer //J. Clin. Oncol. – 2010. – V. 28 – P. 1124-1130.
341. Blaskowski L.S., Kulke K.H., Ryan D.P. A phase II study of erlotinib in combination with capecitabine in previously treated patients with metastatic pancreatic cancer.//Proc. ASCO. – 2005. – V/ 23. – Abstr. 4099.
342. Blatt J., Stavas J., Moats-Ataas B. et al. Treatment of childhood kaposiform hemangioendothelioma with sirolimus //Pediat. Blood and Cancer. – 2010. – Vol. 55, № 7. – P. 1396-1398.
343. Bleiberg H., de Gramont A. Oxaliplatin plus 5-fluorouracil clinical experience in patients with advanced colorectal cancer. //Sem. in Oncol. – 1998. – V. 25, № 2. – Suppl. 5. – P. 32-39.
344. Blokhin N., Larionov L., Perevodchikova N. Annals of N.Y. Acad. Sci. – 1958, – V.68, Art.3, 1128.
345. Blum J.L. Xeloda in the treatment of metastatic breast cancer //Oncology. – 1999. – V. 57. – Suppl. 1. – P. 16-20.
346. Blum J.L., Beveridge R., Robert N. et al. ABI-007 nanoparticle paclitaxel: demonstration of anti-tumor activity in taxanes-refractory metastatic breast cancer. //Proc. ASCO. – 2003. – V. 22. – Abstr. 64.

347. Blum J.L., Jones S.E., Buzdar A.U. et al. A multicenter phase II study of capecitabine in paclitaxel-refractory metastatic breast cancer. //J. Clin. Oncol., 1999. – V. 17. – P. 485-493.
348. Bode M.K., Perälä J., Mäkelä J. et al. Intra-arterial chemotherapy with mitomycin C in gallbladder cancer: a follow-up study. //J. of Surgical Oncology – 2005. – V. 91. – P. 102-106.
349. Bodey G.P., Yap H.-Y., Yap B.-S., Valdivieso M. Continuous infusion vindesine in solid tumors. //Cancer Treat. Rev. – 1980. – V. 7, № 3, Suppl. – P. 39-45.
350. Boeck S., Weigang-Köhler K., Fuchs M. et al. Second-line chemotherapy with pemetrexed after gemcitabine failure in patients with advanced pancreatic cancer: a multicenter phase II trial. //Annals of Oncology. – 2007. – V. 18, № 4. – P. 745-751.
351. Böhle A. Systemische Chemotherapie beim Urothelkarzinom. //Dtsch. Arztebl. – 1997. – B. 94, № 22. – S. 1199.
352. Böhle A., Jocham D. Systemische Chemotherapie beim Urothelkarzinom. //Dtsch. Arztebl. – 1996. – B. 93, № 42. – S. 2113-2116.
353. Bokkel H.W., Gore M., Carmichael J. et al. Topotecan versus paclitaxel for the treatment of recurrent epithelial ovarian cancer //J. Clin. Oncol. – 1997. – V. 15. – P. 2183-2193.
354. Bolla M., Collette L., Blank L. et al. Long-term results with immediate androgen suppression and external irradiation in patients with locally advanced prostate cancer (an EORTS study) : a phase III randomized trial. //Lancet. – 2002. – V. 360, № 13. – P. 103-108.
355. Bolla M., De Reijke T.M., Van Tienhoven G. et al. Duration of androgen suppression in the treatment of prostate cancer //N. Engl. J. Med. – 2009. – Vol. 360(24). – P. 2516-2527.
356. Börner E., von Seebach H.B., Ramadan A. Chemotherapie bei kolorektalen Tumoren. //Therapiewoche. – 1984. – V. 34, № 47. – P. 6737-6739.
357. Bornkessel B. Paclitaxel bei nichtkleinzelligen Bronchialkarzinom. //Arzneimitteltherapie – 1996. – B. 14, № 3. – S. 99.
358. Bornkessel B. Mammakarzinom. Präoperative Chemotherapie verringert Tumormasse und Lymphknotenbefall. //Arzneimitteltherapie. – 1998. – V. 116, № 10. – S. 320. 1998.
359. Bontenbal M., Braun J.J., Creemers G.J. et al. Phase II study comparing AT (adriamycin, Docetaxel) to FAC (Fluorouracil, adriamycin, cyclophosphamide as first-line chemotherapy in patients with metastatic breast cancer. //Europ. J. Cancer. – 2003. – № 3. – P. S201. – Abstr. 671.
360. Bookman M., Malmstrom H., Bolis G. et al. Extending the platinum-free interval in recurrent ovarian cancer: the role of topotecan in second-line chemotherapy. //The Oncologist. – 1996. – V. 4. – P. 87-94.
361. Boon L.M., Burrows P.E., Paltiel H.J. et al. Hepatic vascular anomalies in infancy: a twenty-seven year experience //J. Pediatr. – 1996. – V. 129. – P. 346-354.
362. Bonner J., Harari P., Giralt J. et al. Radiotherapy plus cetuximab for locoregionally advanced head and neck cancer: 5-year survival data from a phase 3 randomised trial, and relation between cetuximab-induced rash and survival //Lancet Oncol. – 2010. – Vol. 11, № 1. – P. 21-28.
363. Bonnetterre J., Dieras V., Tubiana-Hulin M. et al. Epirubicin/docetaxel (ET) vs 5FU/epirubicin/cyclophosphamide (FEC) combinations as first line chemotherapy in patients with metastatic breast cancer. //Breast Cancer Res. Treat. 2001. – V. 69. – P. 215.

364. Bonnetere J., Roche H., Bremond A. et al. Results of randomized trial of adjuvant chemotherapy with FEC-50 vs. FEC-100 in high-risk node-positive breast cancer patients. //Proc. ASCO. – 1998 – V. 17. – P. 124a. – Abstr. 473.
365. Bonomi P. Results of a phase II trial of OSI-774 (tarceva) in non-small cell lung cancer which has progressed following treatment with platinum-based chemotherapy. //Cancer Invest. – 2003. – V. 21. – Suppl. 1. – P. 79.
366. Bonomi P., Siddiqui S., Lincoln S. et al. Escalating paclitaxel doses with carboplatin/etoposide and thoracic radiotherapy as preoperative treatment for stage III non-small cell lung cancer. //Semin. Oncol. – 1996. – 23. – Suppl. 16. – P. 102-107.
367. Borchmann P., Diehl V., Goergen H, et al. Dacarbazine is an essential component of ABVD in the treatment of early favourable Hodgkin lymphoma: results of the second interim analysis of the GHSG HD13 trial // Haematologica. – 2010. – Vol. 95. – p. 473 (Suppl). – Abstract 1146.
368. Borchmann P., Haverkamp H., Diehl V. et al. Eight Cycles of Escalated-Dose BEACOPP Compared With Four Cycles of Escalated-Dose BEACOPP Followed by Four Cycles of Baseline- Dose BEACOPP With or Without Radiotherapy in Patients With Advanced-Stage Hodgkin's Lymphoma: Final Analysis of the HD12 Trial of the German Hodgkin Study Group // J. Clin. Oncol. – 2011. – Vol. 29. – P. 4234-4242.
369. Boruta D.M., Fowler W.C., Gehrig P.A. et al. Weekly paclitaxel infusion as salvage therapy in ovarian cancer. //Cancer Invest. – 2003. – V. 21, № 5. – P. 675-681.
370. Bosl G.J., Bajorin D.F., Sheinfeld J. et al. Cancer of the Testis //Cancer Principles & Practice of Oncology / Ed. V.T. De Vita, S. Hellman, S.A. Rosenberg. – Philadelphia: Baltimore; Lippincott Williams & Wilkins, 2005. – P. 1269-1294.
371. Bosset J.F., Roelofsen F., Morgan D.A, et al.; European Organization for Research and Treatment of Cancer. Radiotherapy and Gastrointestinal Cooperative Groups Shortened irradiation scheme, continuous infusion of 5-fluorouracil and fractionation of mitomycin C in locally advanced anal carcinomas. Results of a phase II study of the European Organization for Research and Treatment of Cancer. Radiotherapy and Gastrointestinal Cooperative Groups //Eur. J. Cancer. – 2003. – Vol. 39, № 1. P. 45-51.
372. Boyd K.U., Wehrli B.M., Temple C.L.F. Intra-lesional interleukin-2 for the treatment of in-transit melanoma //J. Sutg. Oncol. – 2011. – N/ 104, № 7. – P. 711-717.
373. Brahmer J., Reckamp K., Baas P. et al. Nivolumab versus Docetaxel in Advanced Squamous-Cell Non-Small-Cell Lung Cancer // N. Engl. J. Med. – 2015. – Vol.373, № 2. – P.123-135.
374. Brambilla L., Labianca R., Boneschi V. et al. Mediterranean Kaposi's sarcom //Cancer.- 1994.-Vol. 74.-P. 2873-2878.
375. Bramwell V., Rouesse J., Steward W. et al. Cyclophosphamide vs ifosfamide: final report of a randomized phase II trial in adult soft tissue sarcoma. //Eur. J. Cancer Clin. Oncol. – 1987. – V. 23. – P. 311-321.
376. Bramwell V., Rouesse J., Steward W. et al. Adjuvant CYVADIC chemotherapy for adult soft tissue sarcoma – reduced local recurrence but no improvement in survival: a study of the European Organisation for Research and Treatment of Cancer Soft Tissue and Bone Sarcoma Group. //J. Clin Oncol. – 1994. – V. 12. – P. 1137-1149.
377. Brandes A.A., Palmisano V., Pasetto L.M. et al. High-dose chemotherapy with bone marrow rescue for high-grade gliomas in adults. //Cancer Invest.- 2001. – V. 19, № 1. – P. 41-48.
378. Bremer K. Primary treatment of advanced gastric and pancreatic adenocarcinomas with 5-fluorouracil, folinic acid and mitomycin C. //Second international conference on biology, prevention and treatment of gastrointestinal malignancies. – 1995. – P. 57.
379. Brentjens R, Saltz L. Islet cell tumors of the pancreas: the medical oncologist's perspective //Surg. Clin. North. Am. – 2001].- Vol. 81. – P. 527-542

380. Briasoulis E., Samantas E., Kalofonos H. et al. Phase I study of etoposide, cisplatin and irinotecan triplet in patients with advanced-stage small-cell lung cancer. //Cancer Chemother. and Pharmacol. – 2005. – V. 56, № 5. – P. 521-525.
381. Brice P. Managing relapsed and refractory Hodgkin lymphoma // Br. J. Haematol. – 2008. – Vol. 141. – P. 3–13.
382. Broome C.M., Hussain M., Gutheil J. et al. Phase II trial of weekly paclitaxel in patients with previously treated advanced urothelial cancer. //Proc. ASCO. – 2000. – V. 19. – P. 315a. – Abstr. 1381.
383. Brufshy A.M. First-line chemotherapy for metastatic breast cancer with docetaxel, carboplatin and trastusumab: a phase II trial. //Proc. ASCO. – 2003. – V. 22. – Abstr. 71.
384. Brugnattelli S., Danova M., Tamburo De Bella M. et al. Weekly schedule of gemcitabine plus docetaxel in refractory advanced breast cancer. a dose limiting study. //Proc. ASCO. – 2000. – V. 19 – Abstr. 6091.
385. Bruix J., Qin S., Merle P et al. Regorafenib for patients with hepatocellular carcinoma who progressed on sorafenib treatment (RESORCE): a randomised, double-blind, placebo-controlled, phase 3 trial //Lancet. – 2017.- Vol. 389(10064). – Vol. 56-66.
386. Bruixola G., Segura Á., Díaz-Beveridge R. et al. Adjuvant chemoradiation in gastric cancer: long-term outcomes and prognostic factors from a single institution //Tumori. – 2015. – Vol. 101, № 5. – P. 517-238.
387. Bruni G., Posca T., Cellento G. Gemcitabine and navelbine in elderly patients with bladder cancer: pilot study. //Ann. Oncol. – 1998. – V. 9, Suppl. – P. 307.
388. Buble G.J. Is the flare phenomenon clinically significant? – Urology/ – 2001. – Vol. 58. = P. 5.
389. Buchler M., Friess H., Schultheiss K.M. et al. A randomized controlled trial of adjuvant immunotherapy (murine monoclonal antibody 49493L) in resectable pancreatic cancer. //Cancer. 1991. – V. 68. – P. 1507-1512.
390. Budach W., Hoffmann W., Bamberg M. Stellenwert der Radio-Chemotherapie beim Rectunkarcinom. //Verdaungskrankheiten. – 1998. – B. 16, № 3. – S. 156-158.
391. Buessa J.M., Mouridsen H.T., Oosterom A.T. High-dose DTIC in advanced soft-tissue sarcomas in the adult. A phase II study of the EORTC soft tissue and bone sarcoma group. //Ann. Oncol. – 1991. – V. 2. – P. 307-309.
392. Buglio D., Georgakis G.V., Hanabuchi S. et al. Vorinostat inhibits STAT6-mediated TH2 cytokine and TARC production and induces cell death in Hodgkin lymphoma cell lines // Blood. – 2008. – Vol. 112. – P. 1424–1433.
393. Bukowski R.M., Balcerzoc S.P., O'Bryan R.M. et al. Randomized trial of 5-FU and mitomicin C with or without streptocin for advanced pancreatic cancer. // Cancer. – 1983. – V. 52. – P. 1577-1582.
394. Burch P.A., Bernath A.M., Cascino T.L. et al. A North Central Cancer Treatment Group phase II trial of topotecan in relapsed gliomas. //Investigational New Drugs. – 2000. – V. 18. – P. 275-280.
395. Burch P.A., Richardson R.L., Cha S.S. Phase II trial combination in advanced urothelial carcinoma. //Proc. ASCO. – 1999. – V. 18. – Abstr. 1266.
396. Burgert E.O., Nesbit M.E., Garnsey L.A. et al. Multimodal therapy for the management of nonpelvic, localized Ewing's sarcoma of bone: Intergroup study IESS. //J. Clin. Oncol.. – 1990. – V. 8. – P. 1514-1524.
397. Burns S., Collins D., Simmons W. Approved Haematology Chemotherapy Protocol Nordic Mantle Cell, Merseyside and Cheshire Cancer Network. – 2010].
398. Burris H.A., Moore M.J., Andersen J. et al. Improvements in survival and clinical benefit with gemcitabine at first-line therapy for advanced patients with 5-FU-

- refractory pancreas cancer: a randomized trial. //J. Clin. Oncol. – 1997. – V. 15. – P. 2403-2413.
399. Burris H.A., Moore M.J., Andersen J. et al. Improvements in survival and clinical benefit with gemcitabine as first-line therapy for patients with advanced pancreas cancer: a randomized trial //J Clin Oncol. – 1997. – Vol. 15, № 6. – P. 2403-2413.
400. Burtness B., Goldwasser M., Flood W. et al. Phase III randomized trial of cisplatin plus placebo compared with cisplatin plus cetuximab in metastatic/recurrent head and neck cancer: an Eastern Cooperative Oncology Group study // J. Clin. Oncol. – 2005. – Vol.23, № 34. –P. 8646-8454.
401. Busdar A.U., Jones S.E., Vogel C.L. et al. Phase III trial comparing anastrozole (1 and 10 milligrams) a potent and selective aromatase inhibitor with megestrol acetate in postmenopausal women with advanced carcinoma //Cancer. – 1997. – V. 79. – P. 730-739.
402. Byrski T, Huzarski T, Dent R et al. Pathologic complete response to neoadjuvant cisplatin in BRCA1-positive breast cancer patients. Breast Cancer Res Treat 2014. – vol.147. – p. 401-405.
403. Caballero M.D., Rubio V., Rifon J. BEAM chemotherapy followed by autologous stem cell support in lymphoma patients: analysis of efficacy, toxicity and prognostic factors// Bone Marrow Transplant. – 1997. – Vol. 20(6). – P. 451-458.
404. Caillouette C., Hammond C.L., Razyillas B. et al. A phase I/II trial of SMS 201-995 pa Lar (SMS pa LAR) and gemcitabine in patients with advanced pancreatic cancer. //Proc. ASCO. – 1999. – V. 18. – Abstr. 1071.10.
405. Calais G., Alfonsi M., Bardet E. et al. Randomized trial of radiation therapy versus concomitant chemotherapy and radiation therapy for advanced-stage oropharynx carcinoma // J. Natl. Cancer. Inst. – 1999. – Vol.91, №24. – P. 2081-2086.
406. Calais Da Silva F., Calais Da Silva F.M., Goncalves F., Oliver T. Phase II screening study to assess the combination of a LHRH analogue, dexamethasone and a somatostatin analogue versus a LHRH analogue with dexamethasone in hormone refractory prostate cancer patients //J. Clin. Oncol. – 2006 – ASCO Annual Meeting Proceedings. – 24(18S): 4565.
407. Calais Da Silva F.M., Calais Da Silva F., Bono A. et al. Phase III intermittent MAB vs continuous MAB. //J. Clin. Oncol. – 2006: ASCO Annual Meeting Proceedings/ – 24(18S): 4513.
408. Calero F., Comez-Pastrana F., Desantes M.A. et al. Utilidad del tamoxifen en el tratamiento del cancer de mama en pacientes de edad avanzada// Acta Obst. Gin. Hisp.-Lus. – 1984 – V. 32, № 1. – P. 25-30.
409. Calvert H., Bunn P.A. Future directions in the development of premetrexed. //Semin. Oncol. – 2002. – V. 29. – P. 54-61.
410. Calvo E., Aranendia J.M., Garcia-Foncillas J. et al. Paclitaxel combination chemotherapy in untreated and in resistant stagt IV transitional cell carcinoma of the urinary bladder: a retrospective study. //Proc. ASCO – 1997. – V 16. – Abstr. 178.
411. Calvo F.A., Serano J., Comez-Espi M. et al. Neoadjuvant oxaliplatin (FOLFOX4) followed by chemoradiation in locally advanced rectal cancer: intermediate results. //Proc. ASCO. – 2005. – V. 24. – Abstr. 3624.
412. Campbell B., Wirth A., Milner A. et al. Long-term follow-up of salvage radiotherapy in Hodgkin's lymphoma after chemotherapy failure // Int. J. Radiat. Oncol. Biol. Phys. – 2005. – Vol. 63. – P1538-1545.
413. Campodonico F., Canepa G., Capponi G. et al. Intravesical gemcitabine in recurrent superficial bladder carcinoma: preliminary results on ablative efficacy and tolerability. //Anticancer Res. – 2005. – V. 25, № 3. – P. 2381-2384.

414. Campone M., Dobrovolskaya N., Tjulandin S. et al. A three-arm randomized phase II study of oral vinorelbine plus capecitabine versus oral vinorelbine and capecitabine in sequence versus docetaxel plus capecitabine in patients with metastatic breast cancer previously treated with anthracyclines. *Breast J.* – 2013. – Vol.19. – P. 240-249.
415. Campos L.T., Alvarez L., Sanford D. et al. Gemcitabine and capecitabine in advanced pancreatic cancer. //Proc. ASCO. – 2001. – V 20. – Abstr. 2315.
416. Canellos G.P. Chemotherapy of advanced Hodgkin's disease with MOPP, ABVD, or MOPP alternating with ABVD. //N. Engl. J. Med. – 1992. – V. 327: 1478-1484.
417. Cantore A., Cavazzini G., Aitine E. et al. Intraarterial chemotherapy for advanced carcinoma of the pancreas. //Proc. ASCO. – 1996. – V. 15. – Abstr. 455.
418. Cantrell J., Schein P.S. Endocrine tumors. //Cancer Chemother., 1982: EORTS Cancer Chemother. Annu. 4. – Amsterdam; Oxford, 1982. – P. 293-297/.Cao F., Chen P., Tang C. et al. The short outcome of NVB plus DDP regimen in the treatment of non-small cell lung cancer. //China Cancer Prev. Treat. – 2001. – V. 8, № 3ю – P. 287-289.
419. Caponigro F. Cisplatin/Raltitrexed effective in head and neck cancer. //Oncol. News. Int. – 2001. – V. 10, № 10. – P. 21.
420. Caracciolo F., Capochiani E., Papineschi F., Petrini M.A. A new effective treatment for indolent lymphoma: a pilot study with fludarabine, idarubicin and prednisolone combination (FLIDA) //Hematol. Oncol. – 1997. – V. 15. – P. 27-31.
421. Carella A.M., Cavaliere M., Lerma E. et al. Autografting followed by nonmyeloablative immunosuppressive chemotherapy and allogeneic peripheral blood hemopoietic stem cell transplantation as treatment of resistant Hodgkin's disease and non-Hodgkin's lymphoma // J. Clin. Oncol. – 2000. – Vol. 18. – P. 3918–3924.
422. Cardenal F., Lopez-Cabrerigo M.P., Anton A. et al. Randomized phase III study of gemcitabine – cisplatin vs. etoposid – cisplatin in the treatment of locally advanced or metastatic non-small-cell lung cancer. //J. Clin. Oncol. 1999 – V. 17, № 1. – P. 12-18.
423. Carles J., Nogue M., Domenech M. et al. Carboplatin-gemcitabin treatment in patients with transitional cell carcinoma of the bladder and impaired renal function. //Oncology – 2000. – V. 59. – P. 24-27.
424. Carlini P., Bria E., Ciccarese M. et al. Hormonal adjuvant treatment plus radiotherapy versus exclusive radiotherapy in locally advanced prostate cancer: Pooled analys of 6 randomized trials. //J Clin. Oncol. – 2006. – ASCO Annual Meeting Proceedings, 24(18S): 4642.
425. Carlsson G., Odin E., Larsson P.-A. et al. Phase I-II study of weekly 5-fluouracil and 5,10-methylenetetrahydrofolate in patients with advanced gastrointestinal and breast cancer. //The Cancer Journal. – 1997. – V. 10, № 5. – P. 266-273.
426. Carmichael J., Hegg R., Firat D. et al. Navelbine (NVB) and fractionated dose doxorubicin improves 1st line treatment of advanced breast cancer. A overview of 3 phase II trials.// Brit. J. of Cancer – 1997. – V. 75 (Suppl.1), P85:40.
427. Carmichael J. UKCCCR trial of epirubicin and cyclophosphamide (EC) vs epirubicin and taxol (ET) in first line treatment of women with metastatic breast cancer. //Proc. ASCO. – 2001. – V. 20. – P. 22a. – Abstr. 84.
428. Carmichael J., Popieela T., Radstone D. et al. Randomized comparative study of Orzel (Oral Uracil/Tegafur [UFTTM]) plus leucovorin [LV] versus parenteral 5-fluorouracil (5-FU) plus LV in patients with metastatic colorectal cancer. //Proc. ASCO. – 1999. – V. 18. – P. 18.
429. Carney D.N., Byrne A. The use of toposide in the treatment of small-cell lung cancer in adult patients with bad prognosis. //Cancer Chemother. Pharmacol. – 1994. V. 34. – Suppl. – P. 96-100.

430. Carrie C., Grill J., Figarella-Branger D. et al. Online quality control, hyperfractionated radiotherapy alone and reduced boost volume for standard risk medulloblastoma: long-term results of MSFOP 98 // *J. Clin. Oncol.* – 2009. – Vol. 27. – P. 1879-1883.
431. Carrozzo A.M., Citarella L., Fagnoli M.C. et al. Successful treatment of radial growth phase lentigo maligna melanoma with tazarotene 0,1% gel // *Z. Hautkr.* – 2001. – B. 76, № 9. – S. 522.
432. Carter S.K., Livingston R.B. Cyclophosphamide in solid tumors. // *Cancer Treat. Rev.* – 1975. – V. 2. – P. 295.
433. Cartwright T.H., Cohn A., Varkey J.A. et al. Phase II study of oral capecitabine in patients with advanced or metastatic pancreatic cancer. // *J. Clin. Oncol.* – 2002. – V. 20. – P. 160-164.
434. Carvajal R.D., Sosman J.A., Quevedo J.F. et al. Effect of selumetinib vs chemotherapy on progression-free survival in uveal melanoma: A randomized clinical trial // *JAMA.* – 2014. – Vol 311, № 23. – P. 2397-2405.
435. Cascini S., Labianca R., Catalano V. et al. Resection of nonresectable locally advanced gastric carcinoma after intensive neoadjuvant chemotherapy (on behalf of GISCAD). // *Proc/ ASCO.* – 2002. – V. 21. – Abstr. 576.
436. Case D.C. Comparison of the M-2 Protocol with COP in patients with nodular lymphoma. // *Oncology.* – 1984. – V. 41, № 3. – P. 159-163.
437. Casey D.A., Wexler L.H., Merchant M.S. et al. Irinotecan and temozolomide for Ewing sarcoma: The Memorial Sloan-Kettering Experience. // *Pediat. Blood and Cancer.* – 2009. – V. 53, № 6. – P. 1029-1034.
438. Caspard H., Bastion Y., Haiuon C. et al. Phase II trial of fludarabine monotherapy as first-line treatment in patients with advanced follicular lymphoma: a multicenter study by the Groupe d'Etude des Lymphomes de l'Adulte // *Clin. Oncol.* – 1996. – V. 14. – P. 514-519.
439. Casper E.S., Green M.R., Kelsen D.P. et al. Phase II trial of gemcitabine (2',2'-difluorodeoxycytidine) in patients with adenocarcinoma of pancreas. // *Invest. New Drugs.* – 1994. – V. 12. – P. 29-34.
440. Casper E.S., Waltzman R.J., Schwartz G.K. et al. Phase II trial of paclitaxel in patients with soft-tissue sarcoma. // *Cancer Invest.* – 1998. – V. 16. – P. 442-446.
441. Cassata A., Stani S.C., Alu M. et al. Ongoing phase II trial with two schedules of irinotecan in combination with capecitabine as first line chemotherapy in patients with advanced colorectal cancer. // *Proc. ASCO.* – 2001. – V 20. – P. 144a. – Abstr. 573.
442. Cassidy J. et al. XELOX (capecitabine plus oxaliplatin): active first-line therapy for patients with metastatic colorectal cancer. // *J. Clin.* – 2004. – V. 22, № 11. – P. 2084-2091.
443. Castagna L., Magagnoli M., Balzarotti M. et al. Tandem high-dose chemotherapy and autologous stem cell transplantation in refractory/relapsed Hodgkin's lymphoma: A monocenter prospective study // *Am. J. Hematol.* – 2007. – Vol. 82. – P. 122-127.
444. Castellano D., Gravalos C., Garcia-Alfonso P. et al. Phase I/II study of escalating doses of irinotecan in combination with UFT/Folinic acid in patients with advanced colorectal cancer // *Proc. ASCO.* – 2001. – V. 20. – Abstr. 577.
445. Cavaliere F., Giannarelli D., Valle M. et al. Peritoneal carcinomatosis from ovarian epithelial primary: combined aggressive treatment. // *In vivo.* – 2009. – V. 23, № 3. – P. 441-446.
446. Cavaliere E., Matturro A., Annechini G. et al. Efficacy of the BEACOPP regimen in refractory and relapsed Hodgkin lymphoma // *Br. J. Haematol.* – 2009. – Vol. 50. – P. 1803-1808.
447. Cavo M., Zamagni E., Tosi P. et al. Superiority of thalidomide and dexamethasone over vincristine-doxorubicin-dexamethasone (VAD) as primary therapy in preparation for

- autologous transplantation for multiple myeloma. //Blood. – 2005. – V. 106. – P. 35-39.
448. Cerci J.J., Pracchia L.F., Linardi C.C. et al. 18F-FDG PET after 2 cycles of ABVD predicts event-free survival in early and advanced Hodgkin lymphoma // J. Nucl. Med. – 2010. – Vol. 51. – P. 1337–1343.
449. Ceresoly G.L., Terreri A.J.M., Cordio S., Viella E. Role of dose intensity in conservative treatment of anal canal carcinoma. //Oncology. – 1998. – V. 55, № 6. – P. 525-532.
450. Chacyn J.L. Oxaliplatin and raltitrexed as first line treatment for locally advanced and metastatic gastric adenocarcinoma. Results of ONCOPAZ phase II trial (OPHA 0141)//Proc. ASCO – 2004. – V. 23. – Abstr. 4213.
451. Chan A., Leung S., Ngan R. et al. Overall survival after concurrent cisplatin-radiotherapy compared with radiotherapy alone in locoregionally advanced nasopharyngeal carcinoma // J. Natl. Cancer. Inst. – 2005. – Vol.97, № 7. – P. 536-539.
452. Chan S., Friedrichs K., Noel D. et al. Prospective randomized trial of docetaxel vs doxorubicin in patients with metastatic breast cancer //J. Clin. Oncol. – 1999. – V. 17. – P. 2341-2354.
453. Chan S., Romieu G., Huober J., et al. Gemcitabine plus docetaxel (GD) versus capecitabine plus docetaxel (CD) for anthracycline-pretreated metastatic breast cancer (MBC) patients (pts): Results of a European phase III study. //J Clin. Oncol. – 2005. - 23(16S part I of II). – Abstr. 581.
454. Chantada G.L., Fandio A.C., Raslawski E.C. Experience with chemoreduction and focal chemotherapy for intraocular retinoblastoma in developing country//Pediatr. Blood Cancer. – 2005. – Vol. 44. – P. 455-460.
455. Chao A., Lai C.-H., Hsueh S. et al. Intralesional injection for hepatic metastasis from cervical carcinoma //J. Reprod. Med. – 2001. V. 46. – P. 1008-1012.
456. Charles A., Heider A., Steffens F. et al. 5-Fluorouracil/cisplatin in the treatment of advanced pancreatic carcinoma: a promising approach //Proc. ASCO. – 1999. – V. 18. – Abstr. 1076.
457. Chapman P.B., Einhorn L.H., Meyers M.L. et al. Phase III multicenter randomized trial of the Dartmouth regimen versus dacarbazine in patients with metastatic melanoma //J.Clin.Oncol. – 1999. – V. 17. – P. 2745-2751.
458. Chapman P.B, Hauschild A, Robert C., et al. BRIM-3, Study Group, improved survival with vemurafenib in melanoma with BRAF V600E mutation//N. Engl. J. Med. – 2011. – Vol. 364(26):2507-2516.
459. Charoentum C., Thongpasert S., Chewaskulyong B. et al. Experience with gemcitabine and cisplatin in the therapy of inoperable and metastatic cholangiocarcinoma. //World J. Gastroenterol. – 2007. – V. 13, № 20. – P. 2852-2854.
460. Chen C., Wang F., Wang Z. et al. Salvage gemcitabine-vinorelbine chemotherapy in patients with metastatic nasopharyngeal carcinoma pretreated with platinum-based chemotherapy // Oral Oncol. – 2012. – Vol.48, № 11. – P. 1146-1151.
461. Chen L., Hu C., Chen X. et al. Concurrent chemoradiotherapy plus adjuvant chemotherapy versus concurrent chemoradiotherapy alone in patients with locoregionally advanced nasopharyngeal carcinoma: a phase 3 multicentre randomised controlled trial // Lancet Oncol. – 2012. – Vol.13(2). – P. 163-71].
462. Chen L., Lengyel E.R., Powell C.B. et al. Single-agent pulse dactinomycin has only modest activity for methotrexate-resistant gestational trophoblastic neoplasia. //Gynecol. Oncol. – 2004. – V. 94. – P. 204-207.
463. Chen R.W., Zinzani P.L., Fanale M.A. et al. Pembrolizumab for relapsed/refractory classical Hodgkin lymphoma (R/R cHL): phase 2 KEYNOTE-087 study //J. Clin. Oncol.–2016.–Vol. 34.– Abstr. 7555.

464. Cheng S.H., Tsai S.Y., Yen K.L. et al. Concomitant radiotherapy and chemotherapy for early-stage nasopharyngeal carcinoma. //J.Clin.Oncol. – 2000. – V. 18, № 10. – P. 2040-2045.
465. Chia-chi Lin, Chin-hung Hsu, Yeong-shiau Pu. Complete response of urothelial carcinoma to chemotherapy in renal allograft recipients: a two-case study //Anticancer Res. – 2006. – № 4B. – P. 3191-3196.
466. Chibbaro S., Benvenuti L., Caprio A. et al. Temozolomide as first-line agent in treating high-grade gliomas: phase II study. //J. Neuro-Oncol. 2004. – V. 67, № 1. – P. 77-81.
467. Chou R., Chen A., Lau D. Complete response of brain metastases to irinotecan-based chemotherapy. //J. of Clinical Neuroscience. – 2005. – V. 12, № 3. – P. 242-245.
468. Christiansen H., Herman R.M., Hille A. et al. Phase I study of continuous mitomycin C in concomitant radiochemotherapy of orimary inoperable advanced head and neck cancer. //J. of Cancer Research and Clinical Oncology. – 2005. – V. 131, № 12. – P. 315-320.
469. Chua D., Sham J., Au G. et al. A phase II study of docetaxel and cisplatin as first-line chemotherapy in patients with metastatic nasopharyngeal carcinoma // Oral Oncol – 2005. – Vol.41, № 6. – P. 589-95.]
470. Chua D.T.T., Sham J., Au G. Induction chemotherapy with cisplatin and gemcitabine followed by re-irradiation for locally recurrent nasopharyngeal carcinoma. //J Clin. Onco. – 2005. – 23. – V. 16S – Abstr. 5535.
471. Chua T. C., Moran B. J., Sugarbaker P. H. et al. Early- and long-term outcome data of patients with pseudomyxoma peritonei from appendiceal origin treated by a strategy of cytoreductive surgery and hyperthermic intraperitoneal chemotherapy // J. Clin. Oncol. – 2012. – Vol. 30, № 20. – P. 2449-2456.
472. Chun H., Puccio C., Olson C. et al. Cisplatin plus concurrent continuous infusion of 5-fluorouracil and paclitaxel: active regimen for adenocarcinoma of the stomach and gastroesophageal junction. //Proc. ASCO. – 2000. – V. 19. – P. 1058.
473. Chung PW, Gospodarowicz MK, Panzarella T, Jewett MA, Sturgeon JF, Tew-George B, Bayley AJ, Catton CN, Milosevic MF, Moore M, Warde PR. Stage II testicular seminoma: patterns of recurrence and outcome of treatment. Eur Urol.-2004 Vol.45(6)-p.754-759.
474. Cicero G., De Luca R., Docetaxel plus prednisone in patients with metastatic hormone-refractory prostate cancer: an Italian clinical experience. – European Review for Medical and Pharmacological Sciences. – 2011. – Vol. 15. – P. 325-331.
475. Clark J.R., Busse P.M., Norris C.M. et al. Induction chemotherapy with cisplatin , fluorouracil and high-dose leucovorin for squamous cell carcinoma of the head and neck: long-term results //J. Clin. Oncol. – 1997. – V. 15. – P. 3100.
476. Clark J., Hofmeister C., Choudhury A. et al. Phase II evaluation of paclitaxel in combination with carboplatin in advanced head and neck carcinoma //Cancer. – 2001. – Vol. 92, № 9. – P.2334-2340.
477. Clark J.I., Kuzel T.M., Lestingi T.M. et al. A multi-institutional phase II trial of a novel inpatient schedule of continuous interleukin-2 with interferon alpha-2b in advanced renal cell carcinoma: major durable responses in a less highly selected patient population// Ann Oncol. – 2002. – 13(4). – P. 606-613.
478. Clarke S.J., Abratt R., Goedhals L. et al. Phase II trial of pemetrxd disodium in chemotherapy-naive patients with advanced non-small-cell lung cancer. //Ann. Oncol. – 2002. – V. 13. P. 737-741.
479. Clary B., Jarnigan W., Pitt H. et al. Hilar cholangiocarcinoma // J. Gastrointest. Surg. – 2004. – Vol. 8, № 3. – P. 298-302.

480. Classen J., Schmidberger H., Meisner C. et al. Radiotherapy for stages IIA/B testicular seminoma: final report of a prospective multicenter clinical trial //J. Clin. Oncol.-2003- Vol.15;21(6). – P.1101-1106.
481. Claxton D., Cabanillas F., Champlin R. Hyper-CVAD and high-dose methotrexate/cytarabine followed by stem-cell transplantation: an active regimen for aggressive mantle-cell lymphoma//J. Clin .Oncol. – 1998. – Vol. 16(12). – P. 3803-3389.
482. Coates AS. Evolution of the St Gallen Consensus process for the optimal treatment of women with breast cancer //The Breast. – 2015. – vol. 24 (Supp 1). – PG 0.1.
483. Coccoconi G., Bella M., Calabressi F. et al. Treatment of metastatic malignant melanoma with dacarbazine plus tamoxifen. //N. England J. Med. – 1992. – V. 327. – P. 516-523.
484. Cocconi G., Garlini P. Gamboni A. et al. // Proc. ASCO. – 2001. Abstr. 501.
485. Coiffier B., Lepage E., Biere J. Сравнительное изучение эффективности схемы R-СНОР и СНОР у пожилых больных с диффузной В-крупноклеточной лимфомой //Современная онкология. – 2002. – Т. 4, № 1. – С. 8-12.
486. Cole J., Rinaldi D., Lorman N. et al. A phase I-II of topotecan and gemcitabine for patients with previously treated SCLC. //Proc/ ASCO. – 1999 – V. 18. – Abstr. 1927.
487. Coleman M., Martin P., Ruan J. Prednisone, etoposide, procarbazine, and cyclophosphamide (PEP-C) oral combination chemotherapy regimen for recurring/refractory lymphoma: low-dose metronomic, multidrug therapy// Cancer. – 2008. – Vol. 112. – P. 2228–2232.
488. Colleoni M., Rocca A., Sandri M.T. et al. Low-dose oral methotrexate and cyclophosphamide in metastatic breast cancer: antitumor activity and correlation with vascular endothelial factor levels//Ann. Oncol. – 2002. – V. 13. – P. 73-80.
489. Collette L. et al. Impact of the treating institution on survival of patients with "poor-prognosis" metastatic nonseminoma. European Organization for Research and Treatment of Cancer Genito-Urinary Tract Cancer Collaborative Group and the Medical Research Council Testicular Cancer Working Party //J. Natl. Cancer Inst. – 1999. – Vol. 91, № 10. – P. 839-846.
490. Colombo N. Cervical cancer: ESMO Clinical Practice Guidelines for diagnosis, treatment and follow-up //Annals of Oncology clinical practice guidelines. Vol 23 Suppl. 7. October 2012.
491. Colombo N., Carinelli S., Colombo A., Marini C., Rollo D., Sessa C.; ESMO Guidelines Working Group Cervical cancer: ESMO Clinical Practice Guidelines for diagnosis, treatment and follow-up //Ann. Oncol. – 2012. – Vol. 23, Suppl 7:vii27-32.
492. Colombo N, Creutzberg C, Amant F, et al., ESMO-ESGO-ESTRO Consensus Conference on Endometrial Cancer Diagnosis, Treatment and Follow-up. International Journal of Gynecological Cancer & Volume 26, Number 1, January 2016, 2-30
493. Colucci G., Giuliani F., Gebbia V. et al. Gemcitabine alone or with cisplatin for the treatment of patients with locally advanced and/or metastatic pancreatic carcinoma: a prospective, randomized phase III study of the Gruppo Oncologia dell'Italia Meridionale. //Cancer. – 2002. – V. 94. – P. 902-910.
494. Colucci G., Riccardi F., Giuliani F. et al. Randomized trial of gemcitabine above or with cisplatin in treatment of advanced pancreatic cancer: a phase II multicentre study of the Southern Italy Oncology Group//Proc. ASCO. – 1999. – V. 18. – Abstr. 961.
495. Colombat P., Brousse N., Salles G. Rituximab (anti-CD 20 monoclonal antibody) as single first-line therapy for patients with follicular lymphoma with a low tumor burden: clinical and molecular evaluation //Blood.- 2001. – Vol. 97. – P. 101-106.
496. Colombat Ph., Lemevel A., Bertrand P. et al. High-dose chemotherapy with autologous stem cell transplantation as first-line therapy for primary lymphoma in patients younger4

- than 60 years: a multicenter phase II study of the GOELAMS group. //Bone Marrow Transplant. – 2006. – V. 38, № 6. – P. 417-420.
497. Colombo N, Creutzberg C, Amant F, et al., ESMO-ESGO-ESTRO Consensus Conference on Endometrial Cancer Diagnosis, Treatment and Follow-up //Int. J. Gynecol. Cancer. 2016. – Vol. 26.- № 1. – P. 2-30.
498. Colombo N., Peiretti M., Garbi A. et al. Non-Epithelial Ovarian Cancer: ESMO Clinical Practice Guidelines //Ann Oncol. – 2012. – V. 23 (Suppl 7). – P. vii20-vii26.
499. Coltman C.A. Taxotere regimen significantly improves survival in women with node-positive early stage breast cancer //27th Annual San Antonio Breast Cancer Symposium. San Antonio, 2004.
500. Colucci G., Ricardi F., Giuliani F. et al. Randomized trial of gemcitabine alone or with cisplatin in the treatment of advanced pancreatic cancer: a phase II Multicenter Study of the Southern Italy Oncology Group //Proc. ASCO. – 1999. – V. 18. – Abstr. 961.
501. Combs S.E., Gutwein S., Schultz-Ertner D. et al. Temozolomide combined with irradiation as postoperative treatment of primary glioblastoma multiforme. //Strahlenther. Oncol., 2005. – V. 181. – P. 372-377.
502. Comello P., Filippelli G., De Cataldis G. et al. Efficacy of the combination of cisplatin with either gemcitabine and vinorelbine in the treatment of locally advanced or metastatic non-small-cell lung cancer: a phase III randomised trial of the Southern Italy Cooperative Oncology Group (SICOG 0101). //Annals of Oncology. – 2007. – V. 18, № 2. – P. 324-330.
503. Comella P., Massidda B., Palmeri S. et al. Biweekly oxaliplatin combined with oral capecitabine (OXXEL regimen) as first-line treatment of metastatic colorectal cancer patients. A Southern Italy Cooperative Oncology Group phase II study.//Cancer Chemother. and Pharmacol. – 2005. – V. 56, № 2. – P. 481-486.
504. Comis R.L., Friendland D.M., Good B.C. Small-cell lung cancer: a perspective on the past and review of the future. //Oncology. – 1998. – V. 12. – Suppl. 2. – P. 44-51.
505. Constans M., Sureda A., Terol M.J. et al. Autologous stem cell transplantation for primary refractory Hodgkin's disease: results and clinical variables affecting outcome // Ann. Oncol. – 2003. – Vol. 14. – P.745–751.
506. Conti J.A., Kemeny N., Saltz L. et al. Irinotecan as an active agent in untreated patients with metastatic colorectal cancer. //Proc. ASCO. – 1994. – V. 13. – Abstr. 563.
507. Cook G., Clark R.E., Morris T.C.M. et al. A randomized study (WOS MM1) comparing the oral regime Z-Dex (idarubicin and dexamethasone) with vincristine, adriamycin and dexamethasone as induction therapy for newly diagnosed patients with multiple myeloma. //Brit. J. Haematol. – 2004. – V. 126, № 6. – P. 792-798.
508. Corazzelli G., Frigeri F., Marcacci G. et al. Rituximab plus gemcitabine, ifosfamide, oxaliplatin (R-GIFOX) as salvage therapy for recurrent Hodgkin lymphoma // J. Clin. Oncol. – 2009. – Vol. 27. – 15s.
509. Corcuff J.B., Young J., Masquefa-Giraud P. et al. Rapid control of severe neoplastic hypercortisolism with metyrapone and ketoconazole // Eur. J. Endocrinol. – 2015. – Vol. 172, № 4. – P. 473-481.
510. Correale P., Cerretani D., Clerici M. et al. Gemcitabine, 5-fluorouracil and folinic acid in patients with different gastroenteric malignancies //J. Chemother. – 2004. – V. 16, № 2. – P. 206-210.
511. Correale P., Fulfaro F., Marsilli S. et al. Gemcitabine (GEM) plus pxaliplatin, folinic acid, and 5-fluorouracil (FOLFOX-4) in patients with advanced gastric cancer //Cancer Chemotherapy and Pharmacology. – 2006. – V. 56, № 6. – P. 563-568.
512. Cortazar P., Zhang L., Untch M. et al. Meta-analysis Results from the Collaborative Trials in Neoadjuvant Breast Cancer (CTNeoBC)//Cancer Research.- 2012.-Vol. 72.- Suppl. P1-14-20.

513. Cortes J. et al. *Lancet* 2011. – Vol. 377. – P. 914–923].
514. Couteau C., Chouaki N., Leyvraz S. et al. A phase II study of docetaxel in patients with metastatic squamous cell carcinoma of the head and neck // *Br. J. Cancer*. – 1999. – Vol.81, № 3. – P. 457-462.
515. Cox J.V., Pazdur A., Thibault A. et al. A phase III trial of Xeloda (capecitabine) in previously untreated advanced/metastatic colorectal cancer. // *Proc. ASCO*. – 1999. – V. 18. – P. 1016.
516. Creemers S.G., Hofland L., Korpershoek E. et al. Future directions in the diagnosis and medical treatment of adrenocortical carcinoma. *Endocr Relat Cancer*. – 2015 Oct 16. pii: ERC-15-0452.
517. Creemers S.G., Hofland L.J., Lamberts S.W., Feelders R.A. Cushing's syndrome: an update on current pharmacotherapy and future directions // *Expert Opin. Pharmacother*. – 2015. – Vol. 16. – P. 1829-1844.
518. Cricca A., Marino A., Valenti D. et al. Gemcitabine plus mitoxantrone and prednisone in the palliative treatment of hormone-resistant prostate cancer: a phase II study (GOAM 01.01 Study. // *Anticancer Res*. – 2006. – V. 26, № 3B. – P. 2301-2306.
519. Crino L., De Marinis F., Scagliotti G. et al. Neoadjuvant chemotherapy with gemcitabine and platinum in inresectable stage III non-small cell lung cancer (NSCLC). – *Proc. ASCO* – 2001 – V. 20. – Abstr. 1311.
520. Criscitello C., Disalvatore D., De Laurentiis M. et al. High Ki-67 score is indicative of a greater benefit from adjuvant chemotherapy when added to endocrine therapy in Luminal B HER2 negative and node-positive breast cancer. *Breast* 2014. – Vol.23. – P. 69-75].
521. Cristofanilli M., Boussen H., Baselga J. et al. A Phase II combination study of lapatinib and paclitaxel as a neoadjuvant therapy in patients with newly diagnosed inflammatory breast cancer. // *Dreast Cancer Res*. – 2006. – 100 (Suppl. 1): S5.
522. Croke S.T., Bradner W. Mitomicin C: a review. // *Cancer Treat, Rev*. – 1976. – V. 3. – P. 131.
523. Cruciani G., Turolla G.M. Phase II oralestramustine and oral etoposide in hormone-refractory adenocarcinoma of the prostate. – *Proc. ASCO*. – 1998. – V. 17. – P. 329a.
524. Cruzman M. et al. Rituximab/CHOP chemoimmunotherapy in patients with low grade lymphoma (LG/F NHL): progression free survival after three years (median) follow-up. // *Blood*. – 1999. – V. 94. – Suppl. 1. – P. 99.
525. Crump M. Management of Hodgkin lymphoma in relapse after autologous stem cell transplant // *Am. J. Hematol*. – 2008. – P. 326–333
526. Cui Jiang-dong, Hu Yi-de, Sun Heng-wen et al. Therapeutic effect of ibandronate with chemotherapy on bone metastasis. // *Acta Academie Militaris Tertie*. – 2006. – Vol. 28, № 18. – P. 1903-1905.
527. Culine S., Droz J.-P. Chemotherapy in advanced androgen-indepdent prostate cancer 1990-1999: a decade of progress. // *Annals of Oncology*. – 2000. – V. 11. – P. 1523-1550. Cullinan S., Moertel C.G., Wieand H.S. et al., A phase III trial on the therapy of advanced pancreatic carcinoma. // *Canc*. – 1990. – V. 65. – P. 2207-2212.
528. Culine S., Rebillard X., Iborra F. et al. Gemcitabine and oxaliplatin in advanced transitional cell carcinoma of the urothelium: a pilot study. // *Anticancer Res*. – 2003. – V. 23, № 2C. – P. 1903-1906.
529. Cunningham D., Allum W.H., Stenning S.P. et al. Perioperative chemotherapy versus surgery alone for resectable gastroesophageal cancer // *N. Engl. J. Med*. – 2006.- Vol. 355, № 1. – P. 11-20.
530. Cunningham D1, Chau I, Stocken DD, et al. Phase III randomized comparison of gemcitabine versus gemcitabine plus capecitabine in patients with advanced pancreatic cancer. // *J Clin Oncol*. – 2009. – Vol. 27, № 33. – P. 5513-5521.

531. Cunningham D., Humbler Y., Siena D. et al. Cetuximab (C25) alone or in combination with irinotecan (CHN11) in patients with epidermal growth factor receptor (EGFR)-positive, irinotecan-refractory metastatic colorectal cancer. //Proc. ASCO. – 2003. – V. 22. – Abstr. 256.
532. Cunningham D., Lang I., Marcuello E. et al.. Bevacizumab plus capecitabine versus capecitabine alone in elderly patients with previously untreated metastatic colorectal cancer (AVEX): an open-label, randomised phase 3 trial.//Lancet Oncol. – 2013. – Vol. 14, № 11. – P. 1077-1085
533. Cunningham D., Starling N., Rao S. et al. Capecitabine and oxaliplatin for advanced esophagogastric cancer. Upper Gastrointestinal Clinical Studies Group of the National Cancer Research Institute of the United Kingdom //N. Engl. J. Med. – 2008. – Vol. 358, № 1.- P. 36-46.
534. Curran D., Giradi J., Harati P.M. et al. Влияние высокодозной лучевой терапии в самостоятельном варианте и в сочетании с цетуксимабом на качество жизни у больных раком головы и шеи. //J. Clin. Oncol. (русское издание). – 2007 – V. 25, № 16. – P. 2191-2197.
535. Cvitcovic E., Wasserman E., Goldwasser F. et al. Preliminary report on oxaliplatin (L-OHP)/CPT-11 phase I trial in gastrointestinal malignancies: an active combination. //Proc. ASCO. – 1997. – V. 16. – P. 229a.
536. Cyriac S. et al. Etoposide, cisplatin-etoposide, methotrexate, actinomycin-D as primary treatment for management of very-high-risk gestational trophoblastic neoplasma// Int. J. Gynecol. Obstet.- 2011. – Vol. 115. – P. 37-39.
537. Czuczman M., Fallon A., Mohr A. Prolonged clinical and molecular remission in patients with low-grade or follicular non-Hodgkin's lymphoma treated with rituximab plus CHOP chemotherapy: 9-year follow-up// J.Clin.Oncol. – 2004. – Vol. 22. – P. 4711-4716.
538. Dafgard Kopp E., Seregard S. Epiphora as a side effect of topical mitomicin C. //Brit. J. Ophthalmol. – 2004. – V. 88, № 11. – P. 1422-1424.
539. Dastoli P.A., Nicácio J.M., Silva N.S. et al. Cystic craniopharyngioma. Intratumoral chemotherapy with alpha interferon //Arq. Neuro-psiquiatr. – 2011. – Vol. 69, № 1. – P. 50-55
540. Dammer R., Lauganne B., Lowicke G. Stellenwert der palliativen antineoplastischen Polichemotherapie bei fortgeschrittenen Mundhöhlenkarzinomen. //Wiss. Z. Karl-Marx-Univ. – 1990. – B. 39, № 2. – S. 126-129.
541. David A. Irinotecan combination chemotherapy in gastric cancer //Cancer Invest. – 2005. – V. 23. – Suppl. 1. – P. 108.
542. Davies C, Pan H, Godwin J et al. Long-term effects of continuing adjuvant tamoxifen to 10 years versus stopping at 5 years after diagnosis of oestrogen receptor-positive breast cancer: ATLAS, a randomised trial. Lancet 2013. – vol.381. – pp. 805-816.
543. Davies H., Bignell G.R., Cox C. et al. Mutations of the BRAF gene in human cancer // Nature.- 2002. – Vol. 417(6892). – P. 949-954.
544. Davids M.S., Charlton A., Ng S.S. et al. Response to a novel multitargeted tyrosine kinase inhibitor pazotinib in metastatic Merkel cell carcinoma //J. Clin. Oncol, – 2009. – V. 27, № 26. – P. 97-100.
545. Davidson N. Endocrine therapy for premenopausal women: type and duration // The Breast 2015. –Vol. 24 (Supp 1). – PG 11.01.
546. Davis H.L.J., Ramirez G., Ansfield E.J. Adenocarcinomas of stomach, pancreas, liver and biliarytracts survival of 328 patients treated with fluorouridine therapy. – Cancer. – 1974. – V. 33, № 1. – P. 193.

547. Day F.L.I., Leong T., Ngan S. Phase I trial of docetaxel, cisplatin and concurrent radical radiotherapy in locally advanced oesophageal cancer // *J. Cancer.* – 2011.- Vol. 104, № 2. – P. 265-271.
548. De Andres L., Brunet J., Lopez-Pousa A. et al. Randomized trial of neoadjuvant cisplatin and fluorouracil versus carboplatin and fluorouracil in patients with stage IV-M0 head and neck cancer // *J. Clin. Oncol.* – 1995. – V. 13. – P. 1493.
549. Debaere D., Vander Poorten V., Nuyts S. et al. Cyclophosphamide, doxorubicin, and cisplatin in advanced salivary gland cancer // *B-ENT.* – 2011. – Vol.7, № 1. –P. 1-6.
550. De Besi P., Sileni V.C., Salvagno L. et al. Phase II study of cisplatin, 5-FU, and allopurinol in advanced esophageal cancer. // *Cancer Treat. Rep.* – 1986. – V. 70, № 7. – P. 909-910.
551. de Bono J.S. et al. Abiraterone and increased survival in metastatic prostate cancer // *N. Engl. J Med.* – 2011. – Vol. 364. – P. 1995.
552. De Bono J.S., Oudard S., Ozguroglu M. et al. Prednisone plus cabazitaxel or mitoxantrone for metastatic castration-resistant prostate cancer progressing after docetaxel treatment: a randomized open-label trial. // *Lancet.* 2010; 376(9747): 1147-1154.
553. De Castro J., Lorenzo A., Morales S. et al. Phase II study of fixed dose-rate infusion of gemcitabine associated with docetaxel in advanced non-small-cell lung carcinoma // *Cancer Chemother. and Pharmacol.* – 2005. – V. 55, № 2. – P. 197-202.
554. De Conti R., Balducci L., Einstein A. et al. A phase II trial of mitoxantrone/paclitaxel in hormone-refractory prostate cancer. // *Proc. ASCO.* – 1998. – V. 17. – Abstr. 1270.
555. De Gast G.C., 2002 (цит. по Радулеску Г.Г. Темодал в лечении больных с метастазами солидных опухолей в головной мозг// *Terra med.* – 2002. – № 4. – С. 19-22).
556. De Gramont A., Bosset J.F., Milan C. et al. Randomized trial comparing monthly low-dose leucovorin and fluorouracil bolus with bimonthly high-dose leucovorin and fluorouracil bolus plus continuous infusion for advanced colorectal cancer; A French Intergroup Study // *J. Clin. Oncol.*, – 1997. – V. 15. – P. 808-815.
557. De Gramont A., Figier A., Seymour M. et al. Leucovorin and fluorouracil with or without oxaliplatin as first-line treatment in advanced colorectal cancer // *J. Clin. Oncol.* – 2000. – V. 18, № 16. – P. 2938-2947.
558. De Haan L., De Mulder P., Vermorken J. et al. Cisplatin-based chemotherapy in advanced adenoid cystic carcinoma of the head and neck // *Head neck* – 1992. – Vol.14. – P. 273-277
559. Delfino C., Caccia G., Alasino C. et al. 5-FU + epirubicin + cisplatin in patients with advanced gastric cancer. // *Proc. Am. Soc. Clin. Oncol.* – 1990. – V. 9. – P. 123.
560. Del Prete S.A., Maurer L.N., Donnel J.O. et al. Combination chemotherapy with cisplatin, carmustine, dacarbazine and tamoxifen in metastatic melanoma. // *Cancer Treat. Repts.* – 1984. – V. 68, №11. – P. 1403-1405.
561. De Marinis F., Gridelli C., Lombardo M., et al. A multicenter randomized phase II study of cisplatin, etoposide, gemcitabine (PEG) versus cisplatin, gemcitabine (PG) as first line treatment in patients with SCLC: preliminary results. // *Proc. ASCO.* – 2002. Abstr. 1219.
562. De Mario M., Liebowitz D.N. AIDS-related malignancies. // *In: Oncologic Therapies.* Eds. Vokes E.H., Golomb H.M., Springer Verlag, 1999. P.1052-1073.
563. Demetri G.D. Rational treatment options for GIST: imatinib (Gleevec™) SU11248, RAD001, and beyond. // *Cancer Invest.* – 2005. – V. 23. – Suppl. 1. – P. 104-106.
564. Demetri G.D., Chawla S.P., von Mehren M. et al. Efficacy and safety of trabectedin in patients with advanced or metastatic liposarcoma or leiomyosarcoma after failure of

- prior anthracyclines and ifosfamide: results of a randomized phase II study of two different schedules//*J.Clin.Oncol.* – 2009. – Vol. 27. – P. 4188-4196
565. Demetri G., Desai J., Fletcher J. et al. SU11248, a multi-targeted tyrosine-kinase inhibitor, can overcome imatinib resistance caused by diverse genomic mechanisms in patients with GIST //*Proc. ASCO.* – 2004. – V. 23. – Abstr. 3001.
566. DeMichele A., Yee D., Berry D.A. et al. The neoadjuvant model is still the future for drug development in breast cancer// *Clin. Cancer. Res.* – 2015. – Feb 24 (Epub ahead of print).
567. De Mulder P.H., Weissbach L., Jaske G. et al. Gemcitabine: a phase II-study in patients with advanced renal cancer // *Cancer Chemother. Pharmacol.* – 1996. – V. 37. – P. 491-495.
568. Deng Wei-xiong, Ge Yi-gun, Lin Xhang-xiong, Wen Dong-dong V. 13 Effects of camptotecin plus 5-FU in trateting patients with 5-FU resistant advanced colorectal cancer //*Chin. J. Gen. Surg.* – 2004. – V. 13, № 9. – P. 644-646.
569. Denkert C. Developing Ki67 as a useful marker// *The Breast.* – 2015. – Vol. 24 (Supp 1). – P. PG 7.04
570. Denkert C, Loibl S, Muller B.M. et al. Ki67 levels as predictive and prognostic parameters in pretherapeutic breast cancer core biopsies: a translational investigation in the neoadjuvant GeparTrio trial//*Ann. Oncol.* 2013. – Vol.24. – P. 2786-2793;
571. Den Otter W., Dobrowolski Z., Bugajiski A. et al. Intravesical interleikin-2 in T1 papillary bladder carcinoma. Regression of marker lesion in 8 of 10 patients //*J. Urol.* – 1998. – V. 59. – P. 1183-1186.
572. Depierre A., Le Chevalier T., Quoix E. et al. Phase II study of navelbine (NVB) in small cell lung cancer (SCLC). //*Proc. Am. Soc. Clin. Oncol.* –1995. – V. 14. – P. 348a. – Abstr. 1050.
573. De Pree C., Aapro M.S., Mermillod B. et al. Combined chemoradiotherapy for invasive bladder cancer: a feasibility approach in a non selected population //*Anticancer Res.* – 1998. – V. 18, № 58. – P. 3807-3812.
574. Deraco M., Baratti D., Inglese M.G. et al. Peritonectomy and intraperitoneal hypertermic perfusion: a strategy that has confirmed its efficacy in patients with pseudomyxoma peritonei //*Ann. Surg. Oncol.* – 2004. – V. 11. – H. 393-398.
575. Deraco M., Kusamura S., Lattersa B. et al. Cytoreductive surgery and hypertermic intra-peritoneal chemotherapy in the treatment of pseudomyxoma peritonei: ten years experience in single center//*In vivo.* – 2006. – V. 20. – P. 773-776.
576. Derenzini E., Fina M.P., Stefoni V. et al. MACOP-B regimen in the treatment of adult Langerhans cell histiocytosis: experience on seven patients//*Ann.Oncol.* – 2010. – Vol. 21. – p. 1173-1178.
577. DeVita V.T., Lawrence S.T., Rosenberg S.A. *Cancer: Principles and Practice of Oncology*, 9th edition, 2011.
578. de Wit, M., et al. [18F]-FDG-PET in clinical stage I/II non-seminomatous germ cell tumours: results of the German multicentre trial //*Ann Oncol*-2008- Vol.19. – P. 1619.
579. De Wit R., Kruit W.H., Storer G. et al. Docetaxele (Taxotere): an active agent in metastatic urothelial cancer – Results of a phase II study in nonchemotherapy pretreated patients //*Brit. J. Cancer.* – 1998. – V. 78. – P. 1342-1345.
580. Dexeus F.H., Logothetis C.J., Sella A. Circadion infusion of floxuridine in patients with metastatic renal cell carcinoma //*J. Urol.* – 1991. – V. 146. – P. 709-713.
581. Dhall G., Finlay J.L., Dunkel I.J. et al. Analysis of outcome for patients with mass lesions of the central nervous system due to Langerhans cell histiocytosis treated with 2-chlorodeoxyadenosine //*Pediatr. Blood Cancer.*-2008.-Vol. 50.- P. 72-79

582. Diaz-Rubio E., Evans J., Taberero J. et al. Phase I study of capecitabine in combination with oxaliplatin in patients with advanced or metastatic solid tumors //Proc. Am. Soc. Clin. Oncol. – 2000. – V. 19. – P. 1059.
583. Di Bartolomeo M., Bajetta E., Borgagna E. et al. Improved adjuvant therapy outcome in resected gastric cancer patients according to node involvement. 5 year results of randomized study by the Italian Trials in Medical Oncology Group //Proc. ASCO. – 2000. – V. 19. – Abstr. 934.
584. Di Costanzo F., Manzionw L., Casperonni S. Paclitaxel and mitoxantrone in metastatic breast cancer: a phase II trial of the Italian Oncology Group for Cancer Research. //Cancer Invest. – 2004. – V. 22, № 3. – P. 331-337.
585. Dieckmann KP, Kulejewski M, Pichlmeier U, Loy V. Diagnosis of contralateral testicular intraepithelial neoplasia (TIN) in patients with testicular germ cell cancer: systematic two-site biopsies are more sensitive than a single random biopsy //Eur. Urol.-2007. – Vol. 51(1). p.175-183.
586. Diehl V., Franklin J., Pfreundschuh M., Lathan B. et al. Standard and increased-dose BEACOPP chemotherapy compared with COPP-ABVD for advanced Hodgkin's disease // N. Engl. J. Med. – 2003. – Vol. 348. – P. 2386–2395.
587. Digel W., Henke M., Stoelben E. Therapie des nicht-kleinzelligen Bronchialkarzinoms. //Atemwegs- und Lungenkrankh. – 2001. – 27, № 6. – P. 279-284.
588. Diiiaz-Rubio E., Sastre J., Zaniboni A. et al. Oxaliplatin as single agent in previously untreated colorectal carcinoma patients: a phase II multicentric trial. //Ann. Oncol. – 1998 – V. 9. – P. 105-108.
589. Di Leo A, Jerusalem G, Petruzelka L et al. survival: fulvestrant 500 mg vs 250 mg in the randomized CONFIRM trial //Natl. Cancer Inst. – 2014. – Vol. 106(1):djt337. doi: 10.1093/jnci/djt337.
590. Dillard D.C., Venkantraman G., Cohen C. et al. Immunolocalisation of erythropoietin and erythropoietin receptor in vestibular schwannoma //Acta Otolaryngol. – 2001. – V. 121. – P. 149-152.
591. Dinota A., Bilancia D., Romano R., Manzione L. Biweekly administration of gemcitabine and vinorelbine as first line therapy in elderly advanced breast cancer. //Breast Cancer Res. And Treat. – 2005. – V. 89, № 1, P. 1-3
592. Di Petrillo T., Safran H. Paclitaxel and concurrent radiation for locally advanced pancreatic cancer. //Proc. ASCO. – 2000. – V. 19. – Abstr. 1152.
593. Di Renzo N., Brugiattelli M., Montanini A. Vinorelbine, gemcitabine, procarbazine and prednisone (ViGePP) as salvage therapy in relapsed or refractory aggressive non-Hodgkin's lymphoma (NHL): results of a phase II study conducted by the Gruppo Italiano per lo Studio dei Linfomi//Leuk Lymphoma. – 2006. – Vol. 47(3). – P. 473-479.
594. Di Trolio R., Di Lorenzo G., Delfino M., De Placido S. Role of pegylated liposomal doxorubicin (PLD) in systemic Kaposi's sarcoma: a systematic review // Int. J. Immunopathol. Pharmacol.-2006.-Vol. 19.-P. 253-263
595. Doberauer C., Niederle N. Hormonotherapie der Mammakarzinom bei Mann //Dtsch. Med. Wochenschr. – 1990. – V. 115, – № 46 – S. 1762-1768.
596. Donohue J.P., Thornhill J.A., Foster R.S. et al. The role of retroperitoneal lymphadenectomy in clinical stage B testis cancer: the Indiana University experience (1965 to 1989) // J. Urol. – 1995. – Vol. 153(1). – P. :85-89.
597. Donhuijsen R., Porea H., Rüger C. et al. Hochdosierte Folsäure, 5-Fluorouracil und niedrigdosiertes Adriamycin bei fortgeschrittenen Magenkarzinomen. //Oncologie. – 1989. – B. 12, Suppl. № 2. – S. 12-13.

598. Dorigo A., Mansberg R., Kwan Y.L. Lomustine, etoposide, methotrexate and prednisone (LEMP) therapy for relapsed and refractory non-Hodgkin's lymphoma// *Eur. J. Haematol.* – 1993. – Vol. 50 (1). – P. 37-40.
599. Donina S., Strële I., Proboka G. et al. Adapted ECHO-7 virus Rigvir immunotherapy (oncolytic virotherapy) prolongs survival in melanoma patients after surgical excision of the tumour in a retrospective study // *Melanoma Res.* – 2015. Vol. 25(5). – C. 421-426.
600. Doski J.J., Priebe C.J., Driessnack M. et al. Corticosteroids in the management of unresected plasma cell granuloma (inflammatory pseudotumor) of the lung. *J. Pediat. Surg.* – 1991. – V. 26. – P. 1064-1066.
601. Douillard J.Y., Cunningham D., Roth A.D. et al. Irinotecan combined with fluorouracil compared with fluorouracil alone as first-line treatment for metastatic colorectal cancer: a multicentre randomised trial. // *Lancet.* – 2000. – V. 355. – P. 1041-1047.
602. Douillard J.V., Hoff P.M., Skillings J.R. et al. Multicenter phase III study of uracil/tegafur and oral leucovorin in patients with previously untreated metastatic colorectal cancer // *J. Clin. Oncol.* – 2002. – V. 20., № 17. – P. 3605-3616.
603. Douillard J.Y., Siena S., Cassidy J. et al. Randomized, phase III trial of panitumumab with infusional fluorouracil, leucovorin, and oxaliplatin (FOLFOX4) versus FOLFOX4 alone as first-line treatment in patients with previously untreated metastatic colorectal cancer: the PRIME study. // *J. Clin. Oncol.* – 2010. – Vol. 28, № 31. – P. 4697-4705.
604. Douillard J.Y.; V-303 Study Group et al. Irinotecan and high-dose fluorouracil/leucovorin for metastatic colorectal cancer // *Oncology (Williston Park).* – 2000. – Vol. 14. – P. 51-55.
605. Dowsett M, Sestak I, Lopez-Knowles E et al. Comparison of PAM50 risk of recurrence score with oncotype DX and IHC4 for predicting risk of distant recurrence after endocrine therapy // *J. Clin. Oncol.* – 2013. – Vol. 31. – P. 2783-2790.
606. Dowsett M, Smith I.E., Ebbs S.R. et al. Prognostic value of Ki67 expression after short-term presurgical endocrine therapy for primary breast cancer // *J. Natl. Cancer. Inst.* – 2007. – vol.99. – P.167-170.
607. Dubsy P, Brase JC, Jakesz R et al. The EndoPredict score provides prognostic information on late distant metastases in ER+/HER2- breast cancer patients // *Br. J. Cancer.* – 2013. – Vol.109. – P. 2959-2964.
608. Dudley M. E., et al. Adoptive cell therapy for patients with metastatic melanoma: evaluation of intensive myeloablative chemoradiation preparative regimens // *J. Clin. Oncol.* – 2008. – Vol. 26(32). – P. 5233-5239.
609. Dueñas-González A. et al. A phase III, open-label, randomized study comparing concurrent gemcitabine plus cisplatin and radiation followed by adjuvant gemcitabine and cisplatin versus concurrent cisplatin and radiation in patients with stage IIB to IVA carcinoma of the cervix // *J. Clin. Oncol.* 2011. – Vol. 29. – P. 1678–1685.
610. Duez N., Lacave A., Splinter T. Phase II study of epirubicin in advanced adenocarcinoma of the pancreas. // *Eur. J. Cancer and Clinical Oncol.* – 1985. – Vol. 21, № 2. – P. 191-194.
611. Dummer R., Hauschild A., Henseller T. et al. Combined interferon-alpha and interleukin-1 adjuvant treatment for melanoma. // *Lancet.* – 1998. – V. 352. – P. 908.
612. Dutcher J.P., Kikwood J. Die therapeutische Wirksamkeit von hoch-dosis Interferon als adjuvante Therapie bei Hoch-Risiko-Melanom-Patienten: ECOG Studien 1684 und 1690 (Überblick) // *Zeitschrift für Hautkrankheiten.* – 2000. – B. 75, № 4. – S. 220-223.
613. Dybdal-Hargreaves N.F., Risinger A.L., Mooberry S.L. Eribulin mesylate: mechanism of action of a unique microtubule-targeting agent // *Clin. Cancer Res.* – 2015. – Vol. 21(11) – P. 2445-2452.

614. Dycker R.P., Neumann R.L.A., Timmermann J., Schindler A.E. Die Applikation von Zytostatika mittels suprasedektiver Katheterisierung beim Mammakarzinom //Tumor Diagn. Und Ther. – 1988. – B. 9, № 4. – S. 137-141.
615. Early Breast Cancer Trialists' Collaborative Group. Comparisons between different polychemotherapy regimens for early breast cancer: meta-analyses of long-term outcome in 100,000 randomised women in 123 randomised trials //Lancet 2012. – Vol.379. – P. 432-444.
616. Easton D.F., Pharoah P.D., Antoniou A.C. Gene-panel sequencing and the prediction of breast-cancer risk //N. Engl. J. Med. – 2015. – Vol. 372(23). – P. 2243-2257.
617. Eble J.N. et al. Pathology and genetics of tumours of the urinary system and male genital organs in International Agency for Research on Cancer (IARC). 2004, IARC Press: Lyon, France.
618. Eckel F., Lersch C., Assmann G. et al. Toxicity of 24-Hour Infusion of gemcitabine in biliary tract and pancreatic cancer: a pilot study. //Cancer Investigation. – 2002, № 2. – P. 180-185.
619. Economou T., Psyrri A., Fountzilas G. et al. Phase II study of low-grade non-Hodgkin lymphomas with fludarabine and mitoxantrone followed by rituximab consolidation: promising results in marginal zone lymphoma //Leuk. Lymphoma. – 2008. – V. 49. – P. 68-74.
620. Edmonson J.H., Marks R.S., Buckner J.C. et al. Contrast of response to dacarbazine, mitomycin, doxorubicin and cisplatin (DMAP) plus GM-CSF between patients with advanced malignant gastrointestinal stromal tumors and patients with other advanced leiomyosarcoma. //Cancer Invest. – 2002. – V. 20, № 5-6. – 3. 605-612.
621. Edmonson J.H., Ryan L.M., Blum R.H. et al. Randomized comparison of doxorubicin alone versus ifosfamide plus doxorubicin or mitomycin, doxorubicin and cisplatin against advanced soft tissue sarcomas //J. Clin. Oncol. – 1993. – V. 11. – 1269-1275.
622. Eggermont A.M., Chiarion-Sileni V., Grob J.J. Adjuvant ipilimumab versus placebo after complete resection of high-risk stage III melanoma (EORTC 18071): a randomised, double-blind, phase 3 trial //Lancet Oncol. – 2015. – Vol. 16. № 5. – P. 522-530.
623. Eichnauer D.A., Engert A. Is there a role for BEACOPP (bleomycin, etoposide, adriamycin, cyclophosphamide, vincristine, procarbazine, prednisone) in relapsed Hodgkin lymphoma? // Leuk. Lymphoma. – 2009. – Vol. 50. – P. 1733–1734.
624. Eiermann W, Rezaei M, Kummel S et al. The 21-gene recurrence score assay impacts adjuvant therapy recommendations for ER-positive, node-negative and node-positive early breast cancer resulting in a risk-adapted change in chemotherapy use// Ann Oncol 2013. – Vol. 24. – P. 618-624.
625. Eigl B., Kheran R.B., Figuredo A. Adjuvant therapy for stage III colon cancer following complete resection//Clin. And Invest. Med. – 2001. – V. 24, № 5. – P.579.
626. Einama T., Sato K., Tsuda H., Mochizuki H. Successful treatment of malignant pericardial effusion, using weekly paclitaxel, in patients with breast cancer //Int. J. Clin. Oncol. – 2006. – V. 11, № 5. – P. 412-415.
627. Eisen T., Ahmad T., Flaherty K.T. et al. Sorafenib in advanced melanoma: a phase II randomized discontinuation trial analysis // Brit. J. Cancer.- 2006.- 95 (5): 581-586.
628. Eisen T., Marais R., Affolter A. et al. An open-label phase II study of sorafenib and dacarbazine as first-line therapy in patients with advanced melanoma. // J. Clin. Oncol. – 2007: 25 (185): 8529.
629. Eisenbergergerger M.A. Adjuvant systemic approaches in prostate cancer: focus on a new treatment paradigm //Cancer Invest. – 2005. – 23. – Suppl. 1. – 106-107.
630. Eisenbergergerger M.A. et al. Bilateral orchiectomy with or without flutamide for metastatic prostate cancer //N. Engl. J. Med. – 1998. – Vol. 339(15). – P. 1036-1042.

631. Eisenberger M.A., De Vit R., Berry et al. A multicenter phase III comparison of docetaxel + prednisone and mitoxantrone + prednisone in patients with hormone-refractory prostate cancer // *Proc. ASCO.* – 2004. – V. 23. – Abstr. 4.
632. Eisenberger M., Hornedo J., Silva H. et al. Carboplatin (NSC-241-240): an active platinum analog for the treatment of squamous-cell carcinoma of the head and neck // *J. Clin. Oncol.* – 1986. – V. 4. – P. 1506.
633. Eisenberger M., Reino L. Suramin. // *Cancer. Treat. Repts.* – 1994. – V 20. – P. 259-273.
634. Eisenberger M.A., Reyno L., Sinibaldi R.N. et al. The experience with suramin in advanced prostate cancer. // *Cancer.* – 1995. V. 75, No 7, Suppl. – P. 1927-1934.
635. El Gnaoui T., Dupuis J., Belhadj K. et al. Rituximab, gemcitabine and oxaliplatin: an effective salvage regimen for patients with relapsed or refractory B-cell lymphoma not candidates for high-dose therapy // *Ann Oncol.* 2007. – Vol. 18. – P. 1363–1368.
636. Ellerhorst J.A., Tu S.M., Amato R.J., et al. Phase II trial of alternating weekly chemohormonal therapy for patient with androgen-independent prostate cancer // *Clin. Cancer Res.* – 1997. – V. 3. – P. 2371-2376.
637. Elisei R., Schlumberger M.J., Müller S.P. et al. Cabozantinib in progressive medullary thyroid cancer // *J Clin Oncol.* – 2013. – Vol. 31(29) – P. 3639-3646.
638. Ellis A.J., Hendrick V.M., Williams R., Komm B.S. Selective estrogen receptor modulators in clinical practice: a safety overview // *Expert Opin Drug Saf.* – 2015. – Vol. 14(6). – P. :921-934.
639. Engert A., Diehl V., Franclin J. et al. Escalated-dose BEACOPP in the treatment of patients with advanced-stage Hodgkin's lymphoma: 10 years of follow-up of the GHSG HD9 study // *J. Clin. Oncol.* – 2009. – Vol. 27. – P. 4548–4554.
640. Engert A., Haverkamp H., Kobe C. et al. Reduced-intensity chemotherapy and PET-guided radiotherapy in patients with advanced stage Hodgkin's lymphoma (HD 15 trial): a randomized, open-label, phase 3 non-inferiority trial // *The Lancet.* – 2012. – Vol. 379. – P. 1791–1799.
641. Engert A., Franklin J., Eich H.T. et al. Two cycles of doxorubicin, bleomycin, vinblastine, and dacarbazine plus extended-field radiotherapy is superior to radiotherapy alone in early favorable Hodgkin's lymphoma: final results of the GHSG HD7 trial // *J. Clin. Oncol.* – 2007. – Vol. 25. – P. 3495–3502.
642. Engstrom P.E., Laviin P.T., Klaassen D.J. et al. Phase II evaluation of mitomicin and cisplatin in advanced esophageal carcinoma. // *Cancer Treat. Repts.* – 1983. V. 67, № 7-8, P. 713-715.
643. Enjolras O., Breviere G.M., Roger G. et al. Vincristine treatment for function and life-threatening infantile hemangioma. // *Arch. Pediatr.* – 2004. – V. 11. – P.99-107.
644. Epirubicin Hydrochloride: Integrated Summary of Efficacy. Date on file, Pharmaca and Upjohn, Kalamazoo, Mich. – 1998, Draft November 19.
645. Erlichman C. Development of new thymidilate syntetase inhibitors // 31st Annual Meeting Amer. Soc. of Clinical Oncology. – Los Angeles. – 1995. – P. 21.
646. Escobar P.F. et al. Treatment of high-risk gestational trophoblastic neoplasma with etoposide, Methotrexate, Actinomycin D, cyclophosphamide, and vincristine chemotherapy // *Gynecol. Oncol.* – 2003. – Vol. 91. – P. 552-557.
647. Escudier B., Eisen T., Stadler N.M. et al. Sorafenib in advanced clear-cell renal-cell carcinoma // *N. Engl. J. Med.* – 2007. – 356 (2); 125-134.
648. Escudier B., Grünwald V., Ravaud A. et al. Phase II results of Dovitinib (TKI258) in patients with metastatic renal cell cancer // *Clin. Cancer Res.* – 2014. – Vol. 20(11). – P. 3012-3022.

649. Escudier B., Szczylik C., Eisen T. et al. Randomized phase III trial of the Raf kinase and VEGFR inhibitor sorafenib (BAY 43-9006) in patients with advanced renal cell carcinoma (RCC). //Proc ASCO. – 2005 – V. 23. – P. 380s. – Abstract LBA4510.
650. Ettinger D.S. et al. Cisplatin, etoposide, paclitaxel and concurrent hyperfractionated thoracic radiotherapy for patients with limited disease SCLC. //Proc. ASCO. – 2000. – V. 19. – Abstr. 1917.
651. Evans T.R., Paul J., McInnes A. et al. Final results of a phase I and PK study of capecitabine in combination with epirubicin and cisplatin in patients with advanced oesophagogastric adenocarcinoma. //Eur. J. Cancer. – 2001. – V. 37. – Suppl. 6. – P. S312. – Abstr. 1156.
652. Evens A.M., Altman J.K., Mittal B.B. et al. Phase I/II trial of total lymphoid irradiation and high-dose chemotherapy with autologous stem-cell transplantation for relapsed and refractory Hodgkin's lymphoma // Ann. Oncol. – 2007. – Vol. 18. – P. 679–688.
653. Experimental and clinical activity of mitomycin c and cis-diamminedichloroplatinum in malignant mesothelioma //Cancer Res. – 1984. – V. 44, № 4. – P. 11688-1692.
654. Extra J.-M., Antonie E.C., Vincent-Salomon A. et al. Efficacy of trastuzumab in routine clinical practice and after progression for metastatic breast cancer patients: the observation hermine study. – Oncologist. – 2010. – V. 15. – P. 799-809.
655. Falkson G., Lapsitz S., Borden E. et al., Hepatocellular carcinoma an ECOG randomized phase II study of beta-interferon and menogaril //Amer. J. Clin. Oncol. – 1995. – V. 18. – P. 287.
656. Fan Li, Ren J., Liu W. et al. Pharmacoeconomic analysis of three new chemotherapeutic regimens for non-small cell lung cancer. //Chin J. Lung Cancer. – 2002. – V. 5, № 1. – P. 54-57.
657. Fanale M., Fayad L., Pro B. et al. Phase I study of bortezomib plus ICE (BICE) for the treatment of relapsed/refractory Hodgkin lymphoma // Br. J. Haematol. – 2011. – Vol. 154. – P. 284–286.
658. Farina L. et al. Allogeneic transplantation improves the overall and progression-free survival of Hodgkin lymphoma patients relapsing after autologous transplantation: a retrospective study based on the time of HLA typing and donor availability // Blood. – 2010. – Vol. 115. – P. 3671–3677.
659. Fassnacht M., Allolio B/ Clinical management of adrenocortical carcinoma // Best. Pract. Res. Clin. Endocrinol. Metab. – 2009. – Vol. 23. – P. 273-289.
660. Fata F., O'Reilly E., Ilson D. et al. Paclitaxel in the treatment of patients with angiosarcoma of the scalp or face. //Cancer. – 1999. – V. 86. – P. 2034-2037.
661. Fava C, Rege-Cambrin G, Saglio G. The choice of first-line chronic myelogenous leukemia treatment //Ann. Hematol. – 2015. – Vol. 94 Suppl 2. – P.123-131.
662. Farrugia D. et al. Stilboestrol plus adrenal suppression as salvage treatment for patients failing treatment with luteinizing hormone-releasing hormone analogues and orchidectomy //BJU Int, – 2000. – Vol. 85: 1069.
663. Favier J., Gimenez-Roqueplo A.P. Genetics of paragangliomas and pheochromocytomas //Med Sci. (Paris) -2012. – Vol. 28. – № 6-7. – P. 625-632.
664. Favini F., Resti A.G., Collini P. et al. Inflammatory myofibroblastic tumor of the conjunctiva: response of chemotherapy with low-dose methotrexate and vinorelbine. //Pediatri. Blood Cancer. – 2010. – V. 54, № 3. – 483-485.
665. Fehniger T.A., Larson S., Trinkaus K. et al. A phase II multicenter study of lenalidomide in patients with relapsed or refractory classical Hodgkin lymphoma // Blood. – 2011. – Vol.118. – P. 5119-5125.
666. Felip E., Massutti B., Camps C. et al. Superiority of sequential versus concurrent administration of paclitaxel with etoposide in advanced non-small cell lung cancer //Clin. Cancer Res. – 1998. – V. 4, № 11. – P. 2723-2728.

667. Fermé C., Eghbali H., Meerwaldt J.H. et al. Chemotherapy plus involved-field radiation in early-stage Hodgkin's disease // *New Eng. J. Med.* – 2007. – Vol. 357. – P. 1916–1927.
668. Ferme C., Mounier N., Divine M. et al. Intensive salvage therapy with high-dose chemotherapy for patients with advanced Hodgkin's disease in relapse or failure after initial chemotherapy: results of the Group d'Etudes des Lymphomes de l'Adulte H89 Trial // *J. Clin. Oncol.* – 2002. – Vol. 20. – P. 467–475.
669. Ferrario A., Merli F., Luminary S. et al. Phase II fludarabine and cyclophosphamide for the treatment of indolent B cell non-follicular lymphomas: final results of the LL02 trial of the Gruppo Italiano per Studio dei Linfomi (GISL)
670. Ferrandina G., Lorusso D., Pignata S, et al. Phase III trial of gemcitabine compared with pegulated liposomal doxorubicin in progressive or recurrent ovarian cancer // *J. Clin. Oncol.* – 2008. – Vol. 26 – P. 890-896.
671. Ferlay J. et al. GLOBOCAN 2012 v1.0: Estimated cancer incidence, mortality and prevalence worldwide in 2012. 2013. 2015. <http://globocan.iarc.fr/Default.aspx>
672. Ferrary A., Brecht B., Koscielna E. et al. The role of adjuvant chemotherapy in children and adolescents with surgically resected, high-risk adult-type soft tissue sarcomas // *Pediat. Blood and Cancer.* – 2005. – V. 45, № 2. – P. 128-134.
673. Ferrary A., Abs R., Bevan J.S., Brabant G. Treatment of macroprolactinoma with cabergoline: a study of 85 patients. // *Clin. Endocrinol (Oxf).* 1997. – V. 46, №4. – P. 409-413.
674. Fiedling J., Schollefield J., Stuart R.A. A randomized double-blind placebo-controlled study in patients with inoperable gastric adenocarcinoma // *Proc ASCO.* – 2000. – V. 19. – Abstr. 929.
675. Figlin R.A. Renal cell carcinoma: management of advanced disease. // *J. Urol.* – 1999. – V. 161, № 2. – P. 381-387.
676. Figueiredo E.G., Viera de Faria J.M., Teixeira M.J. Treatment of recurrent glioblastoma with intraarterial BCNU [1,3-bis(2chloroethy)-1-nitrosourea] // *Arq. Neuropsiqat.* – 2010. – V.68, № 5. – P. 778-782.
677. Fine R.L., Sherman W., Chabot J., Williams M. Biochemically synergistic chemotherapy for advanced breast cancer // *Chemotherapy Foundation Symposium XIX, N.Y., Nov. 7-10, 2001.* – P. 2-30.
678. Finisch Leukaemia Group. Treatment of multiple myeloma in old patients // *Eur. J. Haematol.* – 1989. – V. 43. – P. 328-331.
679. Finisch Leukaemia Group. Combination chemotherapy MOCCA in resistant and relapsing multiple myeloma. // *Eur. J. Haematol.* – 1992. – V. 48. – P. 37-40.
680. Finn R.S., Crown J.P., Lang I. et al. The cyclin-dependent kinase 4/6 inhibitor palbocidib in combination with letrozole versus letrozole alone as first-line treatment of oestrogen receptor-positive, HER2-negative, advanced breast cancer (PALOMA-1/TRIO-18): a randomised phase 2 study // *The Lancet Oncology.* – 2015. – Vol.16. – P. 25-35.
681. Fiorentini G., Poddie M., Granciani G. et al. Locoregional chemotherapy with mitomicin C administered as intraaortic stop-flow infusion with hypoxic abdominal perfusion // *Proc. ASCO.* – 1997. - V. 16. – Abstr. 1024.
682. Fizazi K. et al. Abiraterone acetate for treatment of metastatic castration-resistant prostate cancer: final overall survival analysis of the COU-AA-301 randomised, double-blind, placebo-controlled phase 3 study // *Lancet Oncol.* – 2012. – Vol. 13. – P. 983
683. Fizazi K., Caliendo R., Soulie P. et al. Combination raltitrexed (tomudex)-oxaliplatin: a step forward in the struggle against mesotelioma. The Institut Gustave Roussy

- experience with chemotherapy and chemo-immunotherapy in mesothelioma //Eur. J. Cancer. – 2000. – V. 36, № 12. – P. 1514-1521.
684. Fizazi K., Lesaunier F., Delva R. et al. A phase III trial of docetaxel-estramustine in high-risk localised prostate cancer: a planned analysis of response, toxicity and quality of life in the GETUG 12 trial //Eur. J. Cancer. – 2012;- Vol. 48(2). – P. 209-217.
685. Fizazi K., Scher H.I., Molina A. et al. Abiraterone acetate for treatment of metastatic castration-resistant prostate cancer: final overall survival analysis of the COU-AA-301 randomised, double-blind, placebo-controlled phase 3 study// The Lancet Oncology. – 2012.- 13(10):983-992.
686. Flaherty L.E., Othus M., Atkins M.B. Southwest Oncology Group S0008: a phase III trial of high-dose interferon Alfa-2b versus cisplatin, vinblastine, and dacarbazine, plus interleukin-2 and interferon in patients with high-risk melanoma--an intergroup study of cancer and leukemia Group B, Children's Oncology Group, Eastern Cooperative Oncology Group, and Southwest Oncology Group //J. Clin. Oncol.- 2014. – Vol. 32(33). –P. 3771-3788.
687. Flaherty K.T., Robert C., Hersey P. et al. //New Engl. J. Med. – 2012. – Vol. 367, № 2. – P. 107-114.
688. Flechter H., Queißer W., Heim M.E. et al. Behandlung des fortgeschrittenen Pancreaskarzinoms mit 5-Fluorouracil, 4-Epidoxorubicin und Mitomycin C (FEM II). Aus der Chemotherapiegruppe gastrointestinaler Tumoren.//Oncologie. – 1990. – B. 13, № 1. – S. 50-52.
689. Fleming G.F. et al. Phase III trial of doxorubicin plus cisplatin with or without paclitaxel plus filgrastim in advanced endometrial carcinoma: a Gynecologic Oncology Group Study// J. Clin. Oncol. – 2004. – Vol. 22. – P. 2159–2166.
690. Fleseriu M., Biller B.M., Findling J.W. et al. Mifepristone, a glucocorticoid receptor antagonist, produces clinical and metabolic benefits in patients with Cushing's syndrome //J. Clin. Endocrinol. Metab. – 2012. – Vol. 97. – P. 2039-2049.
691. Flovet J., Ricci S., Massafro V. et al. Sorafenib improves survival in advanced hepatocellular carcinoma: Results of a phase III randomized placebo-controlled trial (SHARP trial). // J. Clin. Oncol. – 2007. – 25 (185): LBA1.
692. Fornaro L., Lonardi S., Masi G. FOLFOXIRI in combination with panitumumab as first-line treatment in quadruple wild-type (KRAS, NRAS, HRAS, BRAF) metastatic colorectal cancer patients: a phase II trial by the Gruppo Oncologico Nord Ovest (GONO) // Ann. Oncol. – 2013. – Vol. 24, № 8. – P.2062-2072.
693. Fonseca E., Cruz J.J., Rodriguez C.A. et al. Neoadjuvant chemotherapy with continuous infusion of cisplatin and 5-fluorouracil //J. Infus.Chemother. – 1996. – Vol. 6, № 4. – P. 217-220.
694. Foo K., Tan S.S., Leong J.T. et al. Gemcitabine in metastatic nasopharyngeal carcinoma of the undifferentiated type //Annals of Oncology. – 2002. – Vol.. 13.- P. 150-156.
695. Forastiere A.A., Metch B., Schuller D.E. et al. Randomized comparison of cisplatin plus fluorouracil and carboplatin plus fluorouracil versus methotrexate in advanced squamous-cell carcinoma of the head and neck. A Southwest Oncology Group study //J. Clin. Oncol. – 1992. – Vol. 10, № 8. – P. 1245-1251.
696. Forastiere A., Shank D., Neuberg D. et al. Final report of a phase II evaluation of paclitaxel in patients with advanced squamous cell carcinoma of the head and neck: an Eastern Cooperative Oncology Group trial (PA390) // Cancer. – 1998. – Vol. 82, № 11. – P. 2270-2274.
697. Forstpointer R., Häper A., Repp R. et al. Rituximab zur Remissioninduction bei rezidivierten und refrakteren indolenten Lymphomen und Nantelzell-Lymphomen //Dtsch. Med. Wochenschr. – 2002. – V. 127, № 43. – S. 2253-2258.

698. Fossa S., Martinelli G., Otto U. et al. Recombinant interferon alfa-2 (with or without vinblastine) in metastatic renal cell carcinoma. Results of a European multicenter phase III study // *Ann. Oncol.* – 1992. – № 3. – P. 301-305.
699. Fossella F., Pereira J.R., von Pavel J. et al. Randomized, multinational, phase III study of docetaxel plus platinum combinations versus vinorelbine plus cisplatin for advanced non small cell lung cancer: the TAX 326 Study Group // *J. Clin. Oncol.* – 2003. – V. 21. – P. 3016-3024.
700. Fountzilas G., Dimopoulos A.M., Papadimitriou C. et al. First-line chemotherapy with paclitaxel by tree-hour infusion and carboplatin in advanced breast cancer (final report): a phase II study conducted by Hellenic Cooperative Oncology Group. // *Ann. Oncol.* – 1998. – V. 9. – P. 1031-1034.
701. Fountzilas G., Nicolaides C., Bafaloucos D. et al. Docetaxel and gemcitabine therapie in antraciline-resistant advanced breast cancer: a Hellenic Cooperative Oncology Group phase II study. – *Cancer Invest.* – 2000. – V. 18. – P. 503-509.
702. Fountzillas G., Papacostas P., Dafni U. et al. Paclitaxel and gemcitabin vs. paclitaxel and pegylated liposomal doxorubicin in advanced non-nasopharyngeal head and neck cancer. An efficacy and cost analysis randomized study conducted by the Hellenic Cooperative Group. // *Ann. Oncol.* – 2006. – V. 17, 10. – P. 1560-1567.
703. Francescato L., Katsanis N. Newborn screening and the era of medical genomics // *Semin Perinatol.* – 2015. – Vol. 39(8). – P. 617-622.
704. Francis P.A., Regan M.M., Fleming G.F. et al. Adjuvant Ovarian Suppression in Premenopausal Breast Cancer // *N. Engl. J. Med.* – 2015. – Vol. 372. – P. 436-446.
705. Freedman A.S., Kuruvilla J., Assouline S. et al. Clinical activity of lucatumumab (HCD122) in patients (pts) with relapsed/refractory Hodgkin or non-Hodgkin lymphoma treated in a phase Ia/II clinical trial (NCT00670592) // *Blood.* – 2010. – Vol. 116. – Abstr. 284.
706. Freireich E.P., Gehan E.A., Rall D.P. et al. Quantitative comparison of toxicity of anticancer agents in mouse, rat, dog, monkey and man. // *Cancer Chem. Rep.* – 1966 – V. 50, № 4. – P. 219-244.
707. Freundschuh M., Trümmer Kloes M. et al. Two weekly or 3-weekly CHOP chemotherapy with or without etoposide for treatment of young patients with good-prognosis(normal LDG) aggressive lymphomas results of NHL-B1 trial of the DSHMNL // *BLOOD.* – 2004. – V. 104. – P. 626-633.
708. Friedberg J.W., Vose J.M., Kelly J.L. The combination of bendamustine, bortezomib, and rituximab for patients with relapsed/refractory indolent and mantle cell non-Hodgkin lymphoma // *Blood.* – 2011. – Vol. 117(10). – P. 2807-2812.
709. Friedland D.M., Berry W.B., Senzer N. et al. A phase II evaluation of weekly paclitaxel plus carboplatin in advanced transitional cell carcinoma. // *Proc. ASCO.* – 2000. – V. 19. – Abstr. 1386.
710. Friedland D.M., Dakhil S., Hollen C. et al. A phase II evaluation of weekly paclitaxel plus carboplatin in advanced urothelial cancer. // *Cancer Invest.* – 2004. – V. 22, № 3. – P. 374-382.
711. Freedland S.J., Hamilton L.G., Gerbert L. et al. Statin use and risk of prostate cancer and high-grade prostate cancer: results from the REDUCE study // *Prostate Cancer Prostatic Dis.* – 2013. – Vol. 16. – P. 254.
712. Friedlander M., Millward M.J., Bell D. et al. A phase II study of gemcitabine in platinum pre-treated patients with advanced epithelial ovarian cancer // *Ann. Oncol.* – 1998. – V. 9. – P. 1343-1345.
713. Friedman H.S., Keir S.T., Houghton P.J. The emerging role of irinotecan (CPT-11) in the treatment of malignant glioma in brain tumors. // *Cancer.* – 2003. – V. 97. – Suppl. 9. – P. 2359-2362.

714. Friess H., Buchler M., Beglinger C. et al. Low dose octreotid is not effective in patients with advanced pancreatic cancer. */Pancreas.* – 1993. – V. 8. – p. 540-545.
715. Frustaci S., Gherlinsoni F., De Paoli A. et al. Adjuvant chemotherapy for adult soft tissue sarcomas: results of Italian Randomized Cooperative Trial. *//J. Clin. Oncol.* – 2001. – V. 19. – P. 1238-1247.
716. Fuchs C.S., Moore M.R., Harker G. et al. Phase III comparison of two irinotecan dosing regimens in second-line therapy of metastatic colorectal cancer *// J. Clin. Oncol.* – 2003. – Vol. 21, № 5. – P. 807-814.
717. Fuchs R., Westenhausen M., Kniekiem H.J. et al. 62 cases of soft tissue sarcomas – a clinical review with special reference to adjuvant chemotherapy */"Aspekte Klin. Onkol. 17 Dtsch. Krebskongr. – München. – 1984". – Stuttgart, New York – 1984. – S. 831.*
718. Fuduka J., Buider Th., Wechsler J.G. Konservative Therapie des hepatocellulare Karzinoms. *//Schweiz. Med. Wochenschr.* – 1995 – B. 1255, № 31-32 – S. 51.
719. Fujinani K., Miura T., Takizawa A., Osada Y. Combination chemotherapy with docetaxel and cisplatin in patients with hormone-refractory prostate cancer. *//Acta Urol. Jap.* – 2005. – V. 51, № 1. – P. 5-8.
720. Fujiwara K., Akutagawa S., Kawakami A. et al. Long-term follow-up results of concurrent chemoradiotherapy for non-small cell lung cancer. *//Jap. J. Lung Cancer.* – 2004. – V. 44, № 4. – P. 225-232.
721. Fugita A., Fukuoka S., Tabatake H. et al. Combination chemotherapy of cisplatin, ifosfamide and irinotecan with rhG-CSF in patients with brain metastases from non-small cell lung cancer. *//Oncology.* – 2000. – V. 59. – P. 291-295.
722. Fukuoka M., Furuse K., Saijo N. et al. Randomized trial of cyclophosphamide, doxorubicin, and vincristine versus cisplatin and epirubicin versus alternation of these regimens in small-cell lung cancer. *//J. Nat. Cancer Inst.* – 1991. – V. 83. – P. 855-861.
723. Fuloria J., Parikh P.M., Prabhakaran P. et al. A multicenter, phase II trial of gemcitabine and cisplatin in unresectable hepatocellular carcinoma. *//Proc. ASCO.* – 2000. – V. 19. – P. 1143.
724. Fumelleau P. Treatment of patients with liver metastases. *//Anticancer drug.* – 1996. – V. 7. – P. 21-23.
725. Fung H.C., Stiff P., Schriber J. et al. Tandem autologous stem cell transplantation for patients with primary refractory or poor risk recurrent Hodgkin lymphoma *// Biol. Blood Marrow Transplant.* – 2007. – Vol. 13. – P. 594–600.
726. Futatsuki K., Wakui A., Nakao I. et al. Late phase II study of irinotecan hydrochloride (CPT-11) in advanced gastric cancer *//Jpn J Cancer Chemother.* – 1994. – V. 21. P. 1033-1038.
727. Gadducci A., Romanini A., Cosiio S. et al. Combination of cisplatin, epirubicin and cyclophosphamide (PEC regimen) in advanced or recurrent endometrial cancer: a retrospective clinical study *// Cancer Res.* – 1999. – V. 19. – P. 2253-2256.
728. Gadgeel S., Kucuk O., Ensley J. et al. Combination of cisplatin, 5-fluorouracil and paclitaxel in the treatment of patients with advanced/recurrent squamous cell carcinoma of the head and neck. Update results *//Proc. Am. Soc. Clin. Oncol.* – 1998. – V. 17. – P. 393a. – Abstr. 1515.
729. Gadner H., Grois N., Arico M. et al. A randomized trial of treatment for multisystem Langerhans' cell histiocytosis *//J. Pediatr.* – 2001. – Vol. 138. – P. 728-734.
730. Gadner H., Minkov M., Grois N., et al. Therapy prolongation improves outcome in multisystem Langerhans cell histiocytosis *// Blood.* -2013.-Vol. 121.-P. 5006-5014.
731. Gadner H., Grois N., Pötschger U. et al. Improved outcome in multisystem Langerhans cell histiocytosis is associated with therapy intensification *//Blood.* – 2008. – Vol. 111. – P. 2556-2562/

732. Gajjar A., Chintagumpala M., Ashley D. et al. Risk-adapted craniospinal radiotherapy followed by high-dose chemotherapy and stem-cell rescue in children with newly diagnosed medulloblastoma (St Jude Medulloblastoma-96): long-term results from a prospective, multicenter trial // *Lancet Oncol.* – 2006. – Vol. 7. – P. 813-820.
733. Galetta D., Giotta F., Rosati G. et al. Carboplatin in combination with raltitrexed in recurrent and metastatic head and neck squamous cell carcinoma: a multicentre phase II study of the Gruppo Oncologico Dell'Italia Meridionale (G.O.I.M.). // *Anticancer Res.* – 2005. – V. 25, № 6C. – P. 4445-4450.
734. Gallamini A., Patti C., Viviani S. et al. Early chemotherapy intensification with BEACOPP in advanced-stage Hodgkin lymphoma patients with a interim-PET positive after two ABVD courses // *Br. J. Haematol.* – 2011. – Vol. 152. – P. 551-560.
735. Galligioni E., Cetto G., Crivellari D. et al. High dose epirubicin and cyclophosphamide (EC) vs. cyclophosphamide, methotrexate, fluorouracil (CMF) in high risk premenopausal breast cancer patients: 5-year results of a prospective randomized trial // *Breast Cancer Res. Treat.* – 2000. – V. 64. – P. 63. – Abstr. 230.
736. Gandola L., Massimino M., Cefalo G. et al. Hyperfractionated accelerated radiotherapy in the Milan strategy for metastatic medulloblastoma // *J. Clin. Oncol.* – 2009. – Vol. 27. – P. 566-571.
737. Garon E., Rizvi N., Hui R. et al. Pembrolizumab for the treatment of non-small-cell lung cancer // *N. Engl. J. Med.* – 2015. – Vol. 372(21). – P. 2018-2028.
738. Garcia del Muro et al. Proc. ASCO. – 2001. – V. 20. – Abstr. 1412.
739. Garden A., Harris J., Vokes E. et al. Preliminary results of Radiation Therapy Oncology Group 97-03: a randomized phase ii trial of concurrent radiation and chemotherapy for advanced squamous cell carcinomas of the head and neck // *J. Clin. Oncol.* – 2004. – Vol. 22, № 14. – P. 2856-2864.
740. Garon E., Ciuleanu T., Arrieta O. et al. Ramucirumab plus docetaxel versus placebo plus docetaxel for second-line treatment of stage IV non-small-cell lung cancer after disease progression on platinum-based therapy (REVEL): a multicentre, double-blind, randomised phase 3 trial // *Lancet.* – 2014. – Vol. 384(9944). – P. 665-673.
741. Garon E., Rizvi N., Hui R. et al. Pembrolizumab for the treatment of non-small-cell lung cancer // *N. Engl. J. Med.* – 2015. – Vol. 372(21). – P. 2018-2028.
742. Garcia-del-Muro X., Maroto P., Gumà J. et al. Chemotherapy as an alternative to radiotherapy in the treatment of stage IIA and IIB testicular seminoma: a Spanish Germ Cell Cancer Group Study // *J. Clin. Oncol.* – 2008. – Vol. 20;26(33). – P. 5416-5421.
743. Gatzmeier U., Blumenschein G., Fosella F. et al. Phase II trial of single-agent sorafenib in patients with advanced non-small cell lung carcinoma // *J. Clin. Oncol.* – 2006. – 24 (183): 7002.
744. George D.J. Early clinical development of PTK787/ZK 222584 in solid tumor patients // *Cancer Invest.* – 2003. – 21, Suppl. 1 – P. 85-87.
745. Georgoulas V., Papadakis E., Alexopoulos A. et al. Docetaxel plus cisplatin versus docetaxel plus gemcitabine chemotherapy in advanced non-small cell lung cancer: A preliminary analysis of a multi-centre randomized phase II trial // *Abstracts and Proceedings from ECCO 10. Sept 12-16, 1999; Vienna, Austria. Abstract 986.*
746. Gerard B., Aamdal S., Lee S.M. et al. Activity and unexpected lung toxicity of sequential administration of two alkylating agents – dacarbazine and fotemustine – in patients with melanoma. // *Eur. J. Cancer.* – 1993. – V. 29A. – P. 711-719.
747. Gerber B., Stehle H. Effect of luteinizing hormone-releasing hormone agonist on ovarian function after modern adjuvant breast cancer chemotherapy: GBG 37 ZORO study // *J. Clin. Oncol.* – 2011. – Vol. 29. – P. 2334-2341.

748. Gerl A., Sauer H., Liedl, Hiddemann W., Therapie von Hodentumoren zwei Jahrzehnte nach Einführung von Cisplatin //Dtsch. Med. Wochenschr. – 2000. – V 125, № 11. – S. 327-334.
749. Gerlich S., Muche M., Sterry W. Bexaroten bei kutanen T-Cell-Lymphomen //Arzneimitteltherapie. – 2003. – B. 21, № 2. – S. 34-35.
750. Germa J.R., del Muro G., Marato P. Patrón clínico resultados obtenidos en el tumor germinal testicular en España a partir de una serie consecutiva de 1250 pacientes. //Med. Clin. – 2001. V. 16, № 13. – 481-486.
751. Germanidis G., Xanthakis I., Tstouridis I. et al. Regression of inflammatory myofibroblastic tumor of the gastrointestinal tract under infliximab treatment //Digestive Diseases and Sciences. – 2005. – V. 50, № 2. – P. 262-265.
752. Gershanovich M.L., Moiseyenko V.M., Vorobjev A.V. et al. High-Dose toremifene in advanced renal cell carcinoma //Cancer Chemotherapy Pharmacol. – 1997. – V. 39, № 6. – P. 547-551.
753. Gherlinsoni F., Bacci G., Picci P. et al. A randomized trial for the treatment of high-grade soft-tissue sarcomas of the extremities: preliminary observations //J. Clin. Oncol. – 1986. – V.4. – P. 552-558.
754. Ghielmini M., Hsu Schmitz S.F., Cogliatti S.B. et al. Maintenance treatment with 2-monthly rituximab after standard weekly rituximab induction significantly improves event-free survival in patients with follicular lymphoma // Cancer Invest. – 2003. – V. 21, Suppl. 1. – P. 105-106.
755. Ghielmini M., Rufibach K., Salles G. et al., Single agent rituximab in patients with follicular or mantle cell lymphoma. //Ann. Oncol. – 2005. – V. 16, № 10. – P. 1675-1682.
756. Giacchetti S., Perpoint B., Zidani R. et al. Phase III multicenter randomized trial of oxaliplatin added to chronomodulated fluorouracil-leucovorin as first-line treatment of metastatic colorectal cancer //J.Clin.Oncol. – 2000. – V. 18. – P 899-906.
757. Giaccone G., Splinter T.A., Debrune C., Randomized study of paclitaxel-cisplatin versus cisplatin-teniposide in patients with advanced non-small-cell lung cancer. The European Organisation for Research and Treatment of Cancer Cooperative Group //J. Clin. Oncol. – 1998. – V. 16. – P. 2133-2141.
758. Gianni L., Baselga J., Eiermann W. et al. First report of the European Cooperative Trial in operable breast cancer (ESTO): effects of primary systemic therapy on local regional disease.//Proc. ASCO. – 2002. – Abstr. 132
759. Gibson M., Li Y., Murphy B. et al. Randomized phase III evaluation of cisplatin plus fluorouracil versus cisplatin plus paclitaxel in advanced head and neck cancer (E1395): an intergroup trial of the Eastern Cooperative Oncology Group //J. Clin. Oncol. – 2005. Vol.23, № 15. – P. 3562-3567.
760. Gilbert J., Li Y., Pinto H. et al. Phase II trial of taxol in salivary gland malignancies (E1394): a trial of the Eastern Cooperative Oncology Group // Head Neck. – 2006. – Vol.28. – P. 197-204
761. Gil-Delgado M.A., Antoine E.C., Bassot V. et al. Final results of phase 1-2 of Cpt-11 + mitomycin C combination in patients with advanced cancer of the gastrointestinal system. //Proc. ASCO. – 1998. – V. 17. – Abstr. 1030.
762. Gill P.S., Tulpule A., Reynolds T. et al. Paclitaxel in the treatment of relapsed or refractory advanced AIDS-related Kaposi sarcoma. //Proc. ASCO. – 1996. – V. 15. – Abstr. 854.
763. Gilman A., Philips, F.S. The Biological Actions and Therapeutic Applications of the B-Chloroethyl Amines and Sulfides. Science. -1946.-103(2675): 409-15, 436.

764. Ginopolulus P.G., Cardamakias E., Koukoras V. et al. Combination of paclitaxel with mitoxantrone in patients with advanced breast cancer. //Anticancer Res. – 1998. V. 18, № 5C. – P. 3845-3846.
765. Glimelius B., Hoffman K., Sjoden P.-O. et al. Chemotherapy improves survival and quality of life in advanced pancreatic and biliary cancer. //An. Oncol. – 1996. – V. 7. – P. 593–600.
766. Girouard C., Dufresne J., Imrie K. Salvage chemotherapy with mini-BEAM for relapsed or refractory non-Hodgkin's lymphoma prior to autologous bone marrow transplantation// Ann. Oncol. – 1997. – Vol. 8(7).- 675-680.
767. Gisselbrecht C., Mounnier N., Andre M. et al. How to define intermediate stage in Hodgkin's lymphoma? // Eur. J. Haematol. – 2005. – Vol. 75. (suppl. 66). – P. 111–114.
768. Glisson B, Kim S, Kies M, et al. Phase II study of gefitinib in patients with metastatic/recurrent squamous cell carcinoma of the skin //J. Clin. Oncol. – 2006. – Vol. 24, № 18(suppl). – P. 5331.
769. Glisson B.S., Murphy B.A., Frenette G. et al. Phase II trial of docetaxel and cisplatin combination chemotherapy in patients with squamous-cell carcinoma of the head and neck //J. Clin. Oncol. – 2002. – V. 20. – P. 1593.
770. Gnant M, Mlineritsch B, Stoeger H et al. Zoledronic acid combined with adjuvant endocrine therapy of tamoxifene versus anastrozol plus ovarian function suppression in premenopausal early breast cancer: final analysis of the ABCG12 Trial 12// Ann Oncol 2015. – Vol. 26. – P. 313-320.
771. Goede V., Eichhorst B., Fischer K. Past, present and future role of chlorambucil in the treatment of chronic lymphocytic leukemia //Leuk. Lymphoma. – 2015. – Vol. 56 (6). – P. 1585-1592..
772. Gonzalez A. Neoadjuvant cisplatin/gemcitabine combination for locally advanced cervix carcinoma //Proc. ASCO. – 2000. – V. 19. – Abstr. 1581.
773. Gogas H., Bafaloukos D., Aravantinos G. et al. Vinorelbine in combination with interleukin-2 as second-line treatment in patients with metastatic melanoma. A phase II study of the Hellenic Cooperative Oncology Group// Cancer Invest. – 2004. – V. 22, № 6. – P. 832-839.
774. Gohen R.G., Mueller S.C., Haden K., de Souza P. Phase I study of weekly vinorelbine in combination with weekly paclitaxel in adult patients with advanced refractory cancer //Cancer Invest. – 2000. – V. 18, № 5. – P. 422-428.
775. Gohen E.E., Rosen F., Stadler W.M. et al. Phase II trial of ZD1839 in recurrent or metastatic squamous cell carcinoma of the head and neck //J. Clin. Oncol. – 2004. – V. 27. – P. 77.
776. Gola H., Sinagowitz H., Wenderoth, Hautman R. GnRH-Depot: Zoladex, 2-jährige Erfahrung bei 26 Patienten//Verhandlungsbericht Dtsch. Ges. Urol. – Berlin, 1987. – S. 111-112.
777. Goldstein D.1. El-Maraghi RH2, Hammel P. Nab-paclitaxel plus gemcitabine for metastatic pancreatic cancer: long-term survival from a phase III trial //J. Natl. Cancer Inst. – 2015.- Vol. 107, (2). pii: dju413. doi: 10.1093/jnci/dju413. Print 2015 Feb.
778. Goldstein D., Chevart B., Trump D.L. et al. Phase II trial of carboplatin in soft-tissue sarcomas.//Amer. J. Clin. Oncol. – 1990. – V. 13. – P. 420-423.
779. Golfieri R., Giampalma E., Renzulli M. et al. Unresectable hilar cholangiocarcinoma: multimodality approach with percutaneous treatment associated with radiotherapy and chemotherapy //In vivo. – 2006. – V. 20, № 6A, P. 757-760.
780. Gollob J.A., Mier J.W., Veestra K. et al. Phase I trial of twice-weekly intravenous interleukin-12 in patients with metastatic renal cell cancer or malignant melanoma:

- ability to maintain IFN- γ induction is associated with clinical response // *Clin. Cancer Res.* – 2000. – 6, №5. – P. 1678-1682.
781. Gomez H.L., Chavez M.A., Doval D.C. et al. A phase II randomized trial using the small molecule tyrosine kinase inhibitor lapatinib as a first-line treatment in patients with FISH positive advanced or metastatic breast cancer// *SABCS.* – 2006. – Abstr. 1090.
782. Goodwin P.J. Obesity and insulin: Clinical relevance and research priorities // *The Breast.* – 2015. – suppl.1. – PG 6.03.
783. Goorin A.M. et al. Phase II/III trial of etoposide and high-dose ifosfamide in newly diagnosed metastatic osteosarcoma: a Pediatric Oncology Group trial // *J. Clin. Oncol.* – 2002. – Vol. 20. – P. 426-433.
784. Gonsales-Baron M., Feliv J. Efficacy of oral tegafur modulation by uracil and leucovorin in advanced colon cancer. A phase II study// *Eur. J. Cancer.* – 1995. – V. 31. – P. 2215-2219.
785. Gonzalez M.A. Is combination chemotherapy superior to single-agent chemotherapy in second-line treatment? // *Int. J. Gynecol. Cancer.* – 2003. – V. 13, Suppl., № 2. – P. 185-191.
786. Goorin A.M. et al. Phase II/III trial of etoposide and high-dose ifosfamide in newly diagnosed metastatic osteosarcoma: a Pediatric Oncology Group trial // *J. Clin. Oncol.* – 2002. – Vol. 20. – P. 426-433
787. Gopal A.K., Chen R., Smith S.E. et al. Durable remissions in a pivotal phase 2 study of brentuximab vedotin in relapsed or refractory Hodgkin lymphoma // *Blood.* – 2015. – Vol. 125. – P. 1236–1243.
788. Gopal A.K., Metcalfe T.L., Gooley T.A. et al. High-dose therapy and autologous stem cell transplantation for chemoresistant Hodgkin lymphoma: The Seattle experience // *Cancer.* – 2008. – Vol. 113. – P. 1344–1350.
789. Gopal A.K., Press O.W., Shustov A.R. et al. Efficacy and safety of gemcitabine, carboplatin, dexamethasone and rituximab in patients with relapsed/refractory lymphoma: a prospective multi-center phase II study by the Puget Sound Oncology Consortium // *Leuk. Lymphoma.* – 2010. – Vol. 51. – P. 1523–1529.
790. Gordon L.I. Comparison of second-generation combination chemotherapeutic regimen (m-BACOD) with a standard regimen (CNOP) for advanced diffuse non-Hodkin's lymphoma // *N. Engl. J. Med.* – 1992. – V. 327. – P. 1342-1349.
791. Gore M.E., Hariharan S., Porta C. et al. Sunitinib in metastatic renal carcinoma patients with brain metastases // *Cancer.* – 2011. – V. 117. – P. 501-509.
792. Görg C., Görg K., Havemann K. Histiocytosis X. *Klinik und Therapie* // *Dtsch. med. Wochenschr.* – 1985. – V. 110, № 49. – P. 1902-1906.
793. Gosn M., Kattan J., Farhat F. et al. Phase II capecitabine and vinorelbine as first-line chemotherapy for metastatic breast cancer patients. // *Anticancer Res.* – 2006. – V. 26, № 2451-2456.
794. Gottschling S., Schneider G., Meyer S. et al. Two infants with life-threatening diffuse neonatal hemangiomas treated with cyclophosphamide // *Pediat. Blood and Cancer.* – 2006. – V. 46, № 2. – P. 239-242.
795. Goy A., Yones A., McLaughlin P., Romaguera J.E. et al. Phase II study of proteasome inhibitor bortezomib in relapsed or refractory B-cell non-Hodgkin's lymphoma. // *J. Clin. Oncol.* – 2005. – V. 23. – P. 667-675.
796. Cozzi F., Zani A., Cozzi A. Management of hyperplastic nephroblastomatosis. // *Pediat. Blood and Cancer.* – 2006. – V. 46, № 2. – P. 263.
797. Graef I., Karnofsky D.A. et al. The clinical and pathologic effects of the nitrogen and sulfur mustards in laboratory animals // *Am. J. Pathol.* – 1948. – Vol. 24(1). – P. 1-47.

798. Grau J.J., Martin M., Gascon P. et al. Phase II study of irinotecan and mitomycin C combination in patients with advanced gastric cancer. Preliminary results. //Proc. ASCO. – 2001. – V. 20. – Abstr. 2284.
799. Gravis G. et al. Androgen-deprivation therapy alone or with docetaxel in non-castrate metastatic prostate cancer (GETUG-AFU 15): a randomised, open-label, phase 3 trial. *Lancet Oncol.* – 2013. – Vol. 14. – P. 149.
800. Grawley C.R., Foran J.M., Gupta R.K. et al. A phase II study to evaluate the combination of fludarabine, mitoxantrone and dexamethasone (FMD) in patients with follicular lymphoma //Ann. Oncol. – 2000. – V. 11. – P. 861-865.
801. Green M.C., Buzdar A.U., Smith T. et al. Weekly paclitaxel followed FAC as primary systemic chemotherapy of operable breast cancer improves pathological complete remission rates when compared to every 3-week P therapy followed by FAC – final results of a prospective phase III randomized trial //Proc. ASCO. – 2002. – V. 21. – Abstr. 135.
802. Grem J.L., Ellenberg S.S., King S.A., Schoemaker D.D. Correlates of severe or life-threatening toxic effects from trimetrexate //J. Nat. Cancer Inst. – 1988. – V. 80, № 16. – P. 1313-1318.
803. Gridelli C., Perrone F., Ianniello G.P. et al. Carboplatin plus vinorelbine, a new well-tolerated and active regimen for the treatment of extensive stage SCLC: a phase II study //J. Clin. Oncol. – 1998 – V. 16. – P. 1414-1419.
804. Grier H.E., Krailo M.D., Tarbell N.J. et al. Addition of ifosfamide and etoposide to standard chemotherapy for Ewing's sarcoma and primitive neuroectodermal tumor of bone. //N. Engl. J. Med. – 2003. – V. 348. – P. 694-701.
805. Grothey et al. Capecitabine/irinotecan (CapIri) and capecitabine/oxaliplatin (CapOx) are active second-line protocols in patients with advanced colorectal cancer (ACRC) after failure of first-line combination therapy: Results of randomized phase II study //Proc. ASCO. – 2004. – V. 23. – Abstr. 3534.
806. Grothey A., Van Cutsem E., Sobrero A. et al. Regorafenib monotherapy for previously treated metastatic colorectal cancer (CORRECT): an international, multicentre, randomised, placebo-controlled, phase 3 trial //Lancet. – 2013. – Vol. 381. – P. 303-312
807. Grossman J., Weiss M., Dechart H., Raatzsch H. Szintigraphische Kontrolle von Skelettmetastasen unter Cytonal-, Cyclophosphamidtherapie bei Prostatakarcinom. //Radiobiol.-Radiother. – 1988. – V. 29, № 6. – P. 736-741.
808. Gruenberger T., Bridgewater J., Chau I. Bevacizumab plus mFOLFOX-6 or FOLFOXIRI in patients with initially unresectable liver metastases from colorectal cancer: the OLIVIA multinational randomised phase II trial //Ann. Oncol. – 2015. – Vol.26, № 4. – P.702-708.
809. Grunewald T.G., Damke L., Maschan M. et al. First report of effective and feasible treatment of multifocal lymphangiomatosis (Gorham-Stout) with bevacizumab in a child //Ann. Oncol. – 2010. – Vol. 21, № 8. – P. 1733-1734.
810. Guarneri V, Dieci M, Carbognin L et al. Activity of neoadjuvant lapatinib plus trastuzumab for early breast cancer according to PIK3CA mutations: pathological complete response (pCR) rate in the CherLOB study and pooled analysis of randomized trials //Proc ESMO. – 2014. – Abstr. 2540.
811. Guant M., Steger G., Scheithauer W. Komplette Rückbildung einer Carcinosis peritonei nach intraperitoneale Gabe von 5-FU und Leucovorin sowie recombinantem Interferon alpha-2b subcutan //Acta Chir. Austral. – 1992. – V. 24. – Suppl. № 98. – P. 65.
812. Guigay J., Fayette J., Dillies A. et al. Cetuximab, docetaxel, and cisplatin as first-line treatment in patients with recurrent or metastatic head and neck squamous cell

- carcinoma: a multicenter, phase II GORTEC study //Ann. Oncol. – 2015. – Vol. 26, № 9. – P. 1941-1947.
813. Guilhot F., Chastang C., Michallet M. Interferon-alpha 2b combined with cytarabine versus interferon alone in chronic myelogenous leukemia //N. Engl. J. Med. -. 1997. – V. 337. – P. 223-229.
814. Günsilius E., Gast G. Adjuvante Therapie des Mammakarzinoms //Klinikerzt. – 1998. – V. 27, № 6. – P.161-166.
815. Guth U., Myrick M.E., Viehl C.T. et al. Increasing rates of contralateral prophylactic mastectomy – a trend made in USA? Eur J Surg Oncol 2012. – Vol.38. – P. 296-301.
816. Guthrie T.H., Porubsky E.S., Luxenberg M.N. et al. Cisplatin-based chemotherapy in advanced basal and squamous cell carcinomas of the skin: results in 28 patients including 13 patients receiving multimodality therapy// J Clin Oncol.-1990.-V.8.-I.2.-P. 342-346.
817. Guthrie T.H., Porubsky E.S., Luxenberg M.N. et al. Cisplatin-based chemotherapy in advanced basal and squamous cell carcinomas of the skin: Results in 28 patients including 13 patients receiving multimodality therapy //J. Clin. Oncol. – 1990. – Vol. 8. – P. 342–346.
818. Guthrie T.H., Sanal S.M., Agalotis D.P. et al. Hepatic artery chemoembolisation with irinotecan for primary and metastatic liver cancer; preliminary results. //Proc. ASCO. – 2001. – V. 19. – Abstr. 1204.
819. Gutzler F., Moehler M., Hoch W.P. et al. A phase I study of gemcitabine in combination with 5 days 5-fluorouracil and folinic acid in patients with advanced adenocarcinomas of pancreas or bile duct. //Proc. ASCO. – 1999. – V. 18. – Abstr. 1097.
820. Haas A., Lobeck H., Hummel M., Maschmeyer G. Anhaltende Remission nach Immunotherapie bei zuvor refraktären peripheren T-Non-Hodgkin-Lymphom. //Dtsch. Med. Wochenschr. – 2006. – V. 131, № 43. – P. 2386-2389.
821. Haas N., Garay C., Roth B. et al. Weekly paclitaxel by 3-hour infusion plus oral estramustine in metastatic hormone refractory prostate cancer. //Proc. ASCO. – 1999. – V. 18. – Abstr. 1311.
822. Haas G.P., Blumenstein B.A., Gagliano R.G. et al. Cisplatin, methotrexate and bleomycin for the treatment of carcinoma of the penis: a Southwest Oncology Group Study//J.Urol. – 1999. – Vol. 161. – P. 1823-1825.
823. Hackl F., Schneider G. Percutane Äthanolinjection als Palliation bei primären hepatozellulären Karzinomen //Acta chir. Austr. – 1996. – V. 28, № 2. – S. 122.
824. Hakenberg O.W., Nippgen B.W., Nippgen B.W. et al. Cisplatin, methotrexate and bleomycin for treating advanced penile carcinoma //BJU Int.- 2006. – Vol. 98. – P. 1225-1227.
825. Hainsworth J.D. et al. Cancer. – 1999. – V. 85. – P. 1179-1185 (Цит. по: Бычков М.Б. Топотекан в лечении рака легкого: новые возможности терапии //Современная онкология. – 2002. – Т. 4, № 1. – С. 6-9.
826. Hainsworth J.D., Burris H.A., Meluch A.A. et al. Paclitaxel, carboplatin and long-term continuous infusion of 5-fluorouracil in the treatment of advanced squamous cell cancer and other selected carcinomas //Cancer. – 2001. – V. 92. – P. 642.
827. Hainsworth J.D., Calvert S., Greco F.A. Paclitaxel and Mitoxantrone in the treatment of metastatic breast cancer: a phase II trial of the Minnie Pearl Cancer Research Network //Cancer Invest. – 2002. – V. 20, № 7-8. – P. 863-871.
828. Hall S.W., Benjamin R.S., Murphy W.K. et al. Adriamycin, BCNU, ifosfamide chemotherapy of pancreatic and biliary duct cancer //Cancer. – 1979. – V. 44. – P.2008-2013.

829. Haller D.G. Final results of a randomized phase III trial comparing irinotecan + oxaliplatin (IROX) to irinotecan monotherapy in patients with metastatic colorectal cancer (MCRC) previously treated with fluoropyrimidines // *Ann. Oncol.* – 2004. – V. 15, Suppl. 3. – P. 2630.
830. Haller D.G., Catalano P.J., MacDonald J.S., Mayer R.J. Fluorouracil, leucovorin and levamisole adjuvant therapy for colon cancer. Preliminary results of INT-089 // *Proc. ASCO.* – 1996. – V. 15. – P. 209.
831. Hamada C., Tanaka F., Ohta M. et al. Meta-Analysis of Postoperative Adjuvant Chemotherapy With Tegafur-Uracil in Non-Small-Cell Lung Cancer // *J. of Clin. Oncol.*, – V. 23, № 22. – 2005. – P. 4999-5006.
832. Hamilton J.M., Grem J.C. Lower gastrointestinal cancer // *In: Current Cancer Therapeutics.* – 1996. – P. 144-153.
833. Hanna N.H. et al. A phase III study of pemetrexed vs docetaxel in patients with recurrent non-small-cell lung cancer (NSCLC) who were previously treated with chemotherapy // *Proc. ASCO.* – 2003. – V. 7. – p. 622. – Abstr. 2503.
834. Hangemeister F., Cabanillas F., Coleman M. et al. The role of mitoxantrone in the treatment of indolent lymphomas // *Oncologist.* – 2005. – V. 2, № 10. – P. 150-159.
835. Harding, M.J., et al. Management of malignant teratoma: does referral to a specialist unit matter? // *Lancet.* – 1993. – Vol. 341, № 8851. – P. 999-1002.
836. Harita S., Mizuta A., Kuyama S. et al. Long-term survival following concurrent chemoradiotherapy in patients with non-smallcell lung cancer with concomitant brain metastases only // *Int. J. Clin. Oncol.* – 2005. – V. 10, № 1. – P. 63-68.
837. Harper P. Advanced colorectal cancer: results from the latest raltitrexed Tomudex (raltitrexed) comparative study. // *Proc. Am. Soc. Clin. Oncol.* – 1997. – V. 16. – 228a.
838. Harris D.T. Hormonal therapy and chemotherapy of renal-cell carcinoma // *Semin. Oncol.* – 1983. – V. 10. – P. 422-430.
839. Harrabi S., Adeberg S., Welzel T. et al. Long term results after fractionated stereotactic radiotherapy (FSRT) in patients with craniopharyngioma: maximal tumor control with minimal side effects // *Radiation Oncology.* – 2014. – Vol. 9(203). – DOI: 10/1186/1748-717X-9-203.
840. Harstrick A., Vanhoefer U. Irinotecan bei kolorektalen Karzinom // *Arzneimitteltherapie* – 1999. – B. 17, № 1. – S. 6-9.
841. Harter P., Schouli J., Reuss A. et al. Prospective validation study of a predictive score for operability of recurrent ovarian cancer: the Multicenter Intergroup Study DESKTOP II. A project of the AGO Kommission OVAR, AGO Study Group, NOGGO, AGO-Austria, and MITO // *Int. J. Gynecol. Cancer.* – 2011. – V. 21, N 2. – P. 289-295.
842. Hartmann J.T., Bokemeyer C. Chemotherapy for renal cell carcinoma // *Anticancer Res.* – 1999. – V. 19, № 20. – P. 1541-1543.
843. Hartman J., Quetzsch D., Daikeler T. et al. Mitomycin C continuous infusion as a salvage chemotherapy in pretreated gastric cancer // *Anticancer Drugs.* – 1999. – V. 10, № 8 – P. 729-733.
844. Harvey J.H., Smith F.P., Schein P.S. 5-fluorouracil, mitomycin and doxorubicin (FAM) in carcinoma of the biliary tract // *J. Clin. Oncol.* – 1984. – V. 2. – P. 1245-1248.
845. Hasenclever D., Diehl V. A prognostic score for advanced Hodgkins disease. International Prognostic Score Project on Advanced Hodgkins disease // *New Engl. J. Med.* – 1998. – Vol. 339. – P. 1506–1514.
846. Hassan M., Patt Y.Z., Losano R.D. Continuous iv infusion of 5-fluorouracil and subcutaneous recombinant interferon alfa 2b is active regimen in fibrolamellar hepatocellular carcinoma // *Proc. ASCO.* – 2000. – V. 19. – Abstr. 1222.

847. Hauschild A., Grob J.J., Demidov L.V. et al. Dabrafenib in braf-mutated metastatic melanoma: A multicentre, openlabel, phase 3 randomized controlled trial //Lancet. – 2012. – Vol. 367, № 9839. – P. 358-365.
848. Haut A., Abbott W.S., Wintrobe M.M. et al. Busulfan in the treatment of chronic myelocytic leukemia: the effect of long term intermittent therapy //Blood. – 1961. – V. 17. – P. 1-19.
849. Hayes R.L., Koslow M., Hiesiger E.M. et al. Improved long term survival after intracavitary interleukin-2 and lymphokine activated killer cells for adults with recurrent malignant glioma //Cancer. – 1995. – V. 76. – P. 840-852.
850. He S., Shen J., Hong L. et al. Capecitabine "metronomic" chemotherapy for palliative treatment of elderly patients with advanced gastric cancer after fluoropyrimidine-based chemotherapy //Med Oncol. – 2012. – Vol. 29, № 1. – P. 100-106.
851. Hecht J.R., Douillard J.Y., Schwartzberg L. et al. Extended RAS analysis for anti-epidermal growth factor therapy in patients with metastatic colorectal cancer //Cancer Treat. Rev. – 2015. – Vol. 41(8). – P. 653-659.
852. Heina M. et al. 5-Fluorouracil plus conventional (6R,S)-leucovorin versus 5-fluorouracil with the pure (6S)-stereoisomer of leucovorin for treatment of advanced colorectal cancer – a randomized phase III study. //Abstr. ACO Schwerpunktsymp. "Kolocarzinom": Derzeit. Stand. Diagn. Und Ther. Pörschach, 1995. – S. 21-23.
853. Heinemann V., Hoehler T., Seipelt G., et al. Capecitabine plus oxaliplatin (CapOx) versus capecitabine plus gemcitabine (CapGem) versus gemcitabine plus oxaliplatin (GemOx): A randomized phase II trial in advanced pancreatic cancer. //J Clin. Oncol. – 2005. – 23 (16S part I of II). – Abstr. 4030.
854. Heinemann V., Quietsch D., Gieseler F. et al. Randomized phase III trial of gemcitabine plus cisplatin compared with gemcitabine alone in advanced pancreatic cancer. //J Clin Oncol. – 2006. – 24 – P. 3946-52 2007.
855. Heinemann V., Wilke H., Possinger K. et al. Gemcitabine in combination with cisplatin in the treatment of metastatic pancreas cancer: results of phase II study. // Proc.ASCO. – 1999. – V. 18. – Abstr. 1052.
856. Hellstrom-Lindberg E., Ahlgren T., Beguin Y. et al. Treatment of anaemia in myelodysplastic syndromes with granulocyte colony-stimulating factor plus erythropoietin: results from a randomised phase II study and long-term follow-up of 71 patients. //Blood. – 1998. – V. 92. – P. 68-75.
857. Hellwig B. Imatinib –neues Wirkprinzip gegen Krebs/ //Arzneimittel und Therapie/ – 2001. – B. 141, № 27. – S. 39-41.
858. Heidenreich A, Moul JW. Contralateral testicular biopsy procedure in patients with unilateral testis cancer: is it indicated? //Semin. Urol. Oncol.- 2002. – Vol.20(4). – P. 234-238.
859. Henderson I.C, Berry D.A., Demetri G.D. et al. Improved outcomes from escalating Doxorubicin dose in a adjuvant chemotherapy regimen for patients with node-positive primary breast cancer //J. Clin. Oncology. – 2003. – V. 21, №6. – P. 967-983.
860. Henderson I.C., Berty D., Demetri C. et al. Improved disease free survival (DFS) and overall survival (OS) from the addition of sequential paclitaxel (T), but not escalation of doxorubicin in the adjuvant chemotherapy of patients with node-positive primary breast cancer //Proc. ASCO. – 1998. – V. 17. – P. 101a.
861. Heney N.M., Konte W.W., Barton B. et al. Intravesical thiotepa versus mitomycin C in patients with TA, T1 and T1S transitional cell carcinoma of the bladder: a phase III prospective randomized study //J. Urol. – 1988. – V. 140, № 6. – P. 1390-1393.
862. Hengst W., Hendriks J., Balduyck B. et al. Phase II multicenter clinical trial of pulmonary metastasectomy and isolated lung perfusion with melphalan in patients with resectable lung metastases //J. Thorac. Oncol. – 2014. – Vol. 9, № 10. – P. 1547-1553.

863. Henry N.L., Xia R., Banerjee M. et al. Predictors of recovery of ovarian function during aromatase inhibitor therapy // *Ann Oncol.* – 2013. – Vol. 24, № 8. – P. 2011–2016.
864. Hensley M.L., Blessing Ja., Degeest K., et al. Fixed-dose rate gemcitabine plus docetaxel as second-line therapy for metastatic uterine leiomyosarcoma: a Gynecologic Oncology Group phase II study // *Gynecol Oncol.* – 2008. – Vol. 109. – P. 323–328.
865. Hensley M.L., Sill M.W., Scribner D.R. Jr., et al. Sunitinib malate in the treatment of recurrent or persistent uterine leiomyosarcoma: a Gynecologic Oncology Group phase II study // *Gynecol. Oncol.* – 2009. – Vol. 115. – P. 460–465.
866. Hensley M.L., Venkatraman E., Maki R. Spiggs D. Docetaxel plus gemcitabine is active in leiomyosarcoma: results of a phase II trial // *Proc. ASCO.* – 2001. – V. 20. – P. 353s. – Abstr. 1408.
867. Hensley M.L., Wathen K., Maki R.G., et al. 3-year follow-up of SaRC005: adjuvant treatment of high risk primary uterine leiomyosarcoma with gemcitabine/docetaxel, followed by doxorubicin. #78. Connective Tissue Oncology Society annual Meeting 2011, poster #78. Nov 2011 Chicago, poster.
868. Herbst C., Rehan FA., Brillant C. et al. Combined modality treatment improves tumor control and overall survival in patients with early stage Hodgkin's lymphoma: a systematic review // *Haematologica.* – 2010. – Vol. 95. – P. 494–500.
869. Herbst R.S., Dang N.H. Chemotherapy for advanced non-small cell lung cancer // *Hematol. Oncol. Clin. North Am.* – 1997. – V. 11. – P. 473–517.
870. Herbst R., O'Neill V., Fehrenbacher L. et al. Phase II study of efficacy and safety of bevacizumab in combination with chemotherapy or erlotinib compared with chemotherapy alone for treatment of recurrent or refractory non small-cell lung cancer // *J. Clin. Oncol.* – 2007. – Vol. 2007. – P. 4743–4750.
871. Herbst C., Rehan FA., Brillant C. et al. Combined modality treatment improves tumor control and overall survival in patients with early stage Hodgkin's lymphoma: a systematic review // *Haematologica.* – 2010. – Vol. 95. – P. 494–500.
872. Herceptin/docetaxel/platinum effective in advanced breast cancer. // *Oncol. News Int.* – 2001. – V. 10, № 11. – P. 7.
873. Herrmann R., Borner M., Morant R. et al. Combining gemcitabine and capecitabine in advanced pancreatic cancer. Results of phase I trial // *Proc. Am. Soc. Clin. Oncol.* – 2000. – V. 19. – P. 267a. – Abstr. 1038.
874. Herscher L., Hahn S., Pass H. et al. A phase I study of paclitaxel as radiation sensitizer for the treatment of non-small cell lung cancer and mesothelioma // *Proc. ASCO.* – 1995. – V. 14. – Abstr. 68.
875. Hesketh, Crowley J.J., Burris H.A. Evaluation of docetaxel in previously untreated extensive-stage small cell lung cancer. A Southwest Oncology Group phase II trial // *J. Sci. Amer.* – 1999. – V. 5. – P. 237–241.
876. Hicks K., Peng D., Gajewski J.L. Treatment of diffuse alveolar hemorrhage after allogeneic bone marrow transplant with recombinant factor VIIa // *Bone Marrow Transplant.* – 2002. – V. 30, № 12. – P. 975–978.
877. Hidalgo M., Paz-Ares L., Hitt R. et al. Phase I-II study of gemcitabine combined with continuous infusion 5-fluorouracil as first-line chemotherapy in locally advanced and metastatic pancreatic cancer. // *Proc ASCO.* – 1997. – V. 16. – Abstr. 1030.
878. Hiddemann W., Dreyling M., Unterhalt M. et al. Effect of addition of rituximab to front-line therapy with cyclophosphamide, doxorubicin, vincristine and prednisone (CHOP) on the remission rate and time to treatment failure (TTF) compared to CHOP alone in mantle cell lymphoma (MCL): results of a prospective randomized trial of the German Low Grade Lymphoma Study Group (GLSG) // *Proc. ASCO* – 2004. – V. 23. – P. 556

879. Higashiyama T., Ito Y., Hirokawa M. Fukushima M. Induction chemotherapy with weekly paclitaxel administration for anaplastic thyroid carcinoma // *Thyroid*. – 2010. – Vol.20, № 1. – P. 7-14.
880. Hill G.I., Kremenz E.T., Hill H.Z. Dimethyl triazenoimidazole carboxamide and combination therapy for melanoma. IV. Late results after complete response to chemotherapy (Central Oncology Group protocols 7130, 7131 and 7131A). // *Cancer*. – 1984. – V. 53. – P. 1299-1305.
881. Hinton S.W., Catalano P., Einhorn K. et al. Phase II trial of paclitaxel and gemcitabine in refractory germ cell tumors // *Proc. ASCO*. – 2001. – V. 20. – Abstr. 688.
882. Hiromatsu Y. Gemcitabine and vinorelbine combination in recurrence after resected non-small cell lung cancer // *Japanese J. of Lung Cancer*. – 2003. – V. 43, № 6. – P. 952-955.
883. Hisao M., Asakura H., Sekine T. et al. A multi-center study on advanced recurrent gastric cancer – evaluation of a three drug therapy, 5 DFUR + CDDP + MMC. // *J. Jap. Soc. Cancer*. – 1995. – V. 30, № 2. – P. 373.
884. Hitt R., Ciguelos E., Castellano D. et al. Dose-Density schedule of paclitaxel, cisplatin, folinic acid, 5 FU in poor prognosis patients with advanced head and neck cancer // *Scient. Proc. As presented at the Amer. Society of Clin. Oncology Thirty-Six Annual Meeting*. – 2000. – P. 1666.
885. Hitt R., Jimeno A., Rodriguez-Pinilla M. et al. Phase II trial of cisplatin and capecitabine in patients with squamous cell carcinoma of the head and neck, and correlative study of angiogenic factors // *Brit. J. Cancer*. – 2004. – V. 91. – P. 2005.
886. Hitt R., Lopez-Pousa A., Rodrieuz M. et al. Phase II comparing cisplatin (P) plus 5-fluorouracil (F) versus P, F and paclitaxel (T) as induction therapy in locally advanced head and neck cancer. // *Proc. ASCO*. – 2003. – V. 22. – Abstr. 496.
887. Hitt R., Paz-Ares L., Hidalgo M. et al. Phase I/II study of paclitaxel/cisplatin as first-line therapy for locally advanced head and neck cancer // *Semin. Oncol.* – 1997. – Vol. 24. – P. 18.
888. Hitt R., Paz-Ares L., Brandariz A. et al. Induction chemotherapy with paclitaxel, cisplatin, and 5-fluorouracil for squamous cell carcinoma of the head and neck^ long-term results of a phase II trial // *Ann. Oncol.* – 2002. – V. 13. – P. 1665.
889. Hochster H.S. Combined doxorubicin/vinorelbine (navelbine) therapy in the treatment of advanced breast cancer // *Semin. Oncol.* – 1995. – Vol. 22. – P. 55-60.
890. Hochster H.S. et al. // *Proc. ASCO* – 1997. – V. 16. – Abstr. 606.
891. Hochster H.S., Ibrachim H., Liebes L. et al. Phase II study of 21-day topotecan continuous infusion for metastatic colorectal cancer (ECOG study 4293). // *Proc. ASCO*. – 1997. – V. 16. – P. 290a.
892. Hodi F.S., Corless C.L., Giobbie-Hurder A. et al. Imatinib for melanomas harboring mutationally activated or amplified KIT arising on mucosal, acral, and chronically sun-damaged skin. // *J Clin. Oncol.* – 2013. – Vol. 31(26). – P. 3182-3190.
893. Hodi F.S., O'Day S.J., McDermott D.F. et al. Improved survival with ipilimumab in patients with metastatic melanoma // *N. Engl. J. Med.* – 2010. – Vol. 363(8). – P. 711-723.
894. Hoff P.M., Ansari R., Batist G. et al. Comparison of oral capecitabine versus intravenous aluorouracil plus leucovorin as first-line treatment in 605 patients with metastatic colorectal cancer: results of a randomized phase III study // *J. Clin. Oncol.* 2001. – V. 19, № 8. – P. 2282-2292.
895. Hoffman K.R. Paclitaxel and carboplatin combination chemotherapy is an effective palliative treatment for malignant mesothelioma. // *Proc. ASCO*. – 1996. – Vol. 15. – Abstr. 1428.

896. Hoffman-Censits J. et al. IMvigor 210, a phase 2 trial of atezolizumab (MPDL3280A) in platinum-treated locally-advanced or metastatic urothelial carcinoma (mUC) #355. Friday, 8 January 2016, [0755–0930], San Francisco, CA, USA.
897. Hofheinz R., Hartung G., Samel S. et al. Phase II study of weekly 24-hour infusion of high-dose 5-fluorouracil plus folinic acid in combination with 3-weekly mitomycin in advanced gastric cancer //Proc. ASCO. – 2001. – V. 20. – Abstr. 2285.
898. Holzhauser P. Das fortgeschrittene, metastasierte Gallenblasenkarzinom – eine therapeutische Herausforderung. //Deutsche Zeitschr für Oncologie. – 2004. – B. 36. – S. 73-76.
899. Homesley H.D. et al. Phase III trial of ifosfamide with or without paclitaxel in advanced uterine carcinosarcoma: a Gynaecologic Oncology Group Study //J. Clin. Oncol. – 2007. – Vol. 25 – P. 526- 531.
900. Honda M., Hatano K., Saton M. et al. Second-line chemotherapy with gemcitabine and cisplatin for urothelial cancer previously treated with or resistant to M-VAC therapy. //Hinyoka Kyo. – 2006. – V. 52. –P. 693-696.
901. Hong W.K., Schaefer S., Issel B. et al. A prospective randomized trial of metotrexate versus cisplatin in the treatment of recurrent squamous cell carcinoma of the head and neck. //Cancer. – 1983. – V. 56. – P. 206.
902. Hong Y.S., Song S.Y., Lee S.I. et al. A phase II trial of capecitabine in previously untreated patients with advanced and/or metastatic gastric cancer //Ann Oncol. -- 2004. – Vol. 15, № 9. – P. 1344-1347.
903. Hortobagyi G.N. Treatment of advanced breast cancer with gemcitabine and vinorelbine //Oncology. – 2001. – V. 15, № 2. – P. 15-17.
904. Hortobagyi G.N., Willey J., Rahman Z. et al. Prospective assessment of cardiac toxicity during randomized phase II trial of doxorubicin and paclitaxel in metastatic breast cancer. //Semin. Oncol. – 1997. – V. 4. – Suppl. 12. – S. 17-65 – S. 17-68.
905. Horvath M., Schratte-Sehn A., Dittrich C. et al. Neoadjuvante Radiochemotherapie in der chirurgischen Therapie des Rectumkarzinoms //Acta Chir. Austr. – 1997. – B. 29, № 4. – S. 17.
906. Horwich A., Norman A., Fisher C. et al. Primary chemotherapy for stage II nonseminomatous germ cell tumors of the testis //J. Urol. 1994. – Vol. 151(1). – P. 72-77.
907. Horwich A., Norman A., Fisher C. et al. Primary chemotherapy for stage II nonseminomatous germ cell tumors of the testis //J. Urol. 1994 – Vol. 151(1). – P. 72-77.
908. Hoskins P.J. et al. Paclitaxel and carboplatin, alone or with irradiation, in advanced or recurrent endometrial cancer: a phase II study //J. Clin. Oncol. – 2001. – Vol. 19(20). – P. 4048-4053
909. Hsieh Ruey-Kuen, Chao Tsu-Yi, Chen Wei-Shon. Oxaliplatin to simplified bmonthly low-dose leucovorin and 5-FU pretreated advanced colorectal cancer is effective and not affected to different previous 5-FU regimens //Cancer Invest. – 2004. – V. 22, № 2. – P. 171-179.
910. Huan S., Natale R.B., Stewart D.J. et al. A multicenter phase II trial of losoxantrone (Dup-941) in hormone-refractory metastatic prostate cancer //Clinical Cancer Research. – 2000. – V. 6, № 4. – P. 1333-1336.
911. Huang C., Yao Q., Gao J.-Y. Tolerance of weekly scheduled administration of docetaxel in elder patients with breast cancer shortly after mastectomy //J. Fourth Mil. Med. Univ. – 2004. – V. 5, № 9 – P. 854-855.
912. Huang H., Abraham J., Hung E. et al. Treatment of malignant pheochromocytoma/paraganglioma with cyclophosphamide, vincristine, and

- dacarbazine: recommendation from a 22-year follow-up of 18 patients //Cancer. 2008. – Vol. 113 – P. 2020–2028.
913. Huang J.Y. et al. Retrieval of immature oocytes from unstimulated ovaries followed by in vitro maturation and vitrification: A novel strategy of fertility preservation for breast cancer patients //Am. J. Surg. – 2010. – Vol. 200(1):177–183.
914. Huang J., Liu D., Zheng M., Ling Z. Paclitaxel combined with 5-fluorouracil continuous infusion for treatment of advanced gastric cancer //Cancer Res. and Clin. – 2005. – V. 17, № 2. – P. 108-109.
915. Huang P., Wang R., Lu K. et al. Clinical study of combined oxaliplatin with 5-fluorouracil and leucovorin in advanced gastric cancer //China J. Cancer Prev. And Treat. – 2004. – V. 11, № 10. – P. 1091-1092.
916. Hübner B. Behandlung der chronisch-myeloischen Leukemie //Krankenhauspharmazie. – 2002. – B. 23, № 10. – S. 464-468.
917. Huddart R.A., Joffe J.K. Preferred treatment for stage I seminoma: a survey of Canadian radiation oncologists //Clin. Oncol. (R Coll Radiol). – 2006. – Vol. 18(9). – P. 693-695.
918. Hudes G.R., Greenberg R., Krigel R.L. et al. Phase II study of estramustine and vinblastine, two microtubule inhibitors, in hormone-refractory prostate cancer //J. Clin. Oncol. – 1992. – B. 10. – P. 1754-1761.
919. Hudes G., Einborn L., Ross E. et al. Vinblastine versus vinblastine plus oral estramustine phosphate for patients with hormone-refractory prostate cancer: a Hoosier Oncology Group and Fox ChaseNetwork phase III trial. //J. Clin. Oncol. – 1999. – V. 17. – P. 3160-3166.
920. Hudes G., Garducci M., Tomczak P. et al. A phase III randomized trial of 3-arm study of temsirolimus (TEMSR) or interferon-alpha (INF) or the combination of TEMSR + INF in the treatment of first-line, poor-risk patients with advanced renal cell carcinoma //J. Clin. Oncol. – 2006. – ASCO Annual Meeting Proc. – 24 (18S) – Abstr. LBA4.
921. Hudes G., Mathan F., Charman A. et al. Combined antimicrotubule therapy of metastatic prostate cancer with 96 HR paclitaxel and estramustine: activity in hormone-refractory disease //Proc. ASCO. – 1995. – V. 14. – Abstr. 622.
922. Hudes G.R., Nathan F., Khater C. et al. Phase II trial of 96-hour paxlitaxel plus oral estramustine phosphate in metastatic hormone-refractory prostate cancer //J. Clin. Oncol. – 1997. – V. 15. – P.3156-3163.
923. Hugnes A., Calvert P., Plummer R. et al. Phase I clinical and pharmacokinetic study of pemetrexed and carboplatin in patients with malignant pleural mesothelioma //J. Clin. Oncol. – 2002. – V. 20. – P. 3533-3544.
924. Hüngden M., von Eick H. Interferone – Grundlagen und Anwendug in Klinik und Praxis //Med. Mo. Pharm. – 1991. – B. 6. – S. 164-173.
925. Hukin J., Steinbok P., Lafay-Cousin L. et al. Intracystic bleomycin therapy for craniopharyngioma in children // Cancer. – 2007. – Vol. 109, № 10. – 2124-2131.
926. Hunter M.H., Carek P.J. Evaluation and treatment of women with hirsutism //Am Fam Physician 2003. – Vol. 1018. – P, 2565-2572.
927. Huo T.-I., Huang Y.-H., Wu J.-C. et al. Survival benefit of cirrotic patients with hepatocellular carcinoma treated by percutaneous ethanol injection as a salvage therapy. //Scand J. Gastroenterol. – 2002. – V. 37, № 3. – P. 350-355.
928. Hurwitz H., Fehrenbacher L., Cartwright T. et al. Bevacizumab (a monoclonal antibody to vascular endothelial growth factor) prolongs survival in first-line colorectal cancer (CRC): results of phase III trial bevacizumab in combination with IFL (irinotecan, 5-fluorouracil, leucovorin) as first-line chemotherapy in subjects with metastatic CRC //Proc. ASCO. – 2003. – V. 22. – Abstr. 254.

929. Hurvitz H., Fehrenbacher L., Novotny W. et al. Bevacizumab plus irinotecan, fluorouracil and leucovorin for metastatic colorectal cancer //N. Engl. J. Med. – 2004. – V. 350. P. 2335-2342.
930. Hussain M. Treatment of advanced bladder cancer //Cancer Invest. – 2003. – V 21, Suppl. 1. – P. 42-44.
931. Hussain M. et al. Intermittent versus continuous androgen deprivation in prostate cancer //N. Engl. J. Med. – 2013.- Vol. 368. – P. 1314.
932. Hussain M., Gadgeel S., Kucuk O. et al. Paclitaxel, cisplatin and 5-fluorouracil for patients with advanced or recurrent squamous cell carcinoma of the head and neck //Cancer. – 1999. – V. 86. – P. 2364.
933. Hussain M., Smith D.C., Al-Sukhum S. et al. Preliminary results of HER-2/neu screening and treatment with Trastuzumab (Herceptin), Paclitaxel, Carboplatin and Gemcitabine in patients with advanced urothelial cancer //Proc ASCO 2002.
934. Hussain M., Vaishampayan U., Du W. et al. Combination of paclitaxel, carboplatin and gemcitabine is an active treatment for advanced urothelial cancer //J. Clin. Oncol. – 2001. – V. 19 – P. – 2527-2533.
935. Hussein M.A., Baz R., Srkalovic G. et al. Phase 2 study of pegylated liposomal doxorubicin, vincristine, decreased-frequency dexamethasone in newly diagnosed and relapsed-refractory multiple myeloma //Mayo Clin. Proc. – 2006. – V. 91. – P. 889-895.
936. Hussein M.A., Saleh M., Ravandi F. et al. Phase 2 study of arsenic trioxide in patients with relapsed or refractory multiple myeloma //British J. Haematology. – 2004. – V. 125. – P. 470-476.
937. Hutson T.E., Lesovoy V., Al-Shukri S. et al. Axitinib versus sorafenib as first-line therapy in patients with metastatic renal-cell carcinoma: a randomised open-label phase 3 trial //Lancet Oncol. – 2013. – Vol. 14. P. 1287-1294.
938. Hyman D.M., Puzanov I., Subbiah V. et al. Vemurafenib in Multiple Nonmelanoma Cancers with BRAF V600 Mutations //N. Engl. J. Med. – 2015. – Vol.373(8). – P.726-736.
939. Iqbal S., Rankin C., Lenz H. et al. A phase II trial of gemcitabine and capecitabine in patients with unresectable or metastatic gallbladder cancer or cholangiocarcinoma: Aouthwest Oncology Group study S0202 //Cancer Chemother. and Pharmacol. – 2011. – Vol. 68, № 6. – P. 1595-1602.
940. Ilic D., Misso M. Lycopene for the prevention and treatment of benign prostatic hyperplasia and prostate cancer: a systematic review //Maturitas. – 2012. – V. 72. – P. 269.
941. Illiger H.J. Chemotherapie des Pankreas- und Gallenwegkarzinoms. //Oncologie. – 1989. – V. 12, № 2. – P. 27.
942. Ilson D.H., Wadleigh R.G., Leichman L.P., Kelsen D.P. Paclitaxel given by a weekly 1-h infusion in advanced esophageal cancer.- Ann. Oncol. – 2007. – Vol.18, № 5. – P. 898-902.
943. Imano M., Imamoto H., Iton T. et al. Safety of intraperitoneal administration of paclitaxel after gastrectomy with en-bloc D2 lymph node dissection //J. Surgical Oncology. – 2012. – Vol. 105., № 1. – P. 43-46.
944. Imamura H., Furukawa H., Ikeda M. et al. Phase II study of a combination of protracted infusion of irinotecan and cisplatin for metastatic gastric cancer, a study by the Osaka Gastrointestinal Chemotherapy Study Group //Proc. ASCO. – 2002. – V. 21. – Abstr. 622.
945. Imbesi F., Marchioni E., Benericetti E. et al. A randomized phase III study: comparison between intravenous and intraarterial ACNU administration in newly diagnosed primary glioblastomas //Anticancer Research. – 2006. – V 26. – P. 553-558.

946. Imyanitov E.N., Moiseyenko V.M. Drug therapy for hereditary cancers //Hered. Cancer Clin. Pract. – 2011. – V. 9(1):5.
947. Inoue T., Chikara O., Horikawa Y. et al. Active chemotherapy with gemcitabine? Carboplatin and docetaxel for tree patients with MVAC-resistant liver metastasis of urothelial carcinoma //Acta Urol. Jap. – 2004. – V. 50. – P. 273-277.
948. International Germ Cell Consensus Classification: a prognostic factor-based staging system for metastatic germ cell cancers. International Germ Cell Cancer Collaborative Group //J. Clin. Oncol.-1997- Vol.15. – P. .594.
949. International Prognostic Factors Study Group., Lorch A., Beyer J., Bascoul-Mollevi C. et al. Prognostic factors in patients with metastatic germ cell tumors who experienced treatment failure with cisplatin-based first-line chemotherapy //J. Clin. Oncol.. – 2010. – Vol. 20;28(33):4906-4911.
950. Irie T., Itamoti H., Okada M. et al. An optimal regimen of G-CSF treatment after anticancer chemotherapy for patients with gynecologic malignancy //J. Jap. Soc. Cancer Ther. – 1995. V. 30, № 2. – P. 289.
951. Ishitobi M., Shin E., Kikkawa N. Metastatic breast cancer with resistance to both anthracycline and docetaxel successfully treated with weekly paclitaxel //Int.J.Clin. Oncol. – 2001 – V. 6, № 1. – P. 655-658.
952. Italian Cooperative Study Group for rHU. EPO in myelodysplastic syndromes: a randomised double-blind placebo controlled study with subcutaneous recombinant human erythropoietin in patients with low-risk myelodysplastic syndromes //Brit. J.Haematol. – 1998. – V. 103. – P. 1070-1074.
953. Ito K., Arai Y., Takashi K. et al. Hepatic arterial infusion of 5-FU, EPIR and MMC for liver metastasis from gastric cancer. Multicenter cooperative study //Jap Soc. Cancer Ther. – 1995. – V. 30, № 2. – P. 168.
954. Ito K., Ohtsu T., Fukuda H. et al. Randomized phase II study of biweekly CHOP and dose-escalated CHOP with prophylactic use of lenograstim (glycosylated G-CSF) in aggressive non-Hodgkin's lymphoma //Japan Clinical Oncology Group Study 9505 //Ann. Oncol. – 2002. – V. 10. – P. 1079-1086.
955. Iversen P. Antiandrogen monotherapy: indications and results //Urology. – 2002. – Vol. 60. – P. 64.
956. Iveson T., Eggleton S.P.H., Hickish T. et al. Irinotecan (CPT-11) in 5-FU pretreated advanced colorectal cancer; results in 174 expanded access patients //23 Congress ESMO, Athens. – 1998. – abstr. 1749.
957. Jackisch C., Eustermann H., Schoenegg W. Clinical use of trastuzumab (Herceptin) in metastatic breast cancer (MBC) in Germany from 2001 to 2006// Breast Cancer Res Treat.- 2007.-Vol. 106 (Suppl 1).- S186, abs 4059.
958. Jacobs A.D., Otero H., Picozzi V. et al. Gemcitabine and Taxotere in patients with unresectable pancreatic carcinoma //Proc. Am. Soc. Clin. Oncol. – 1999. – V. 18. – Abstr. 1103..
959. Jacobs C., Lyman G., Velez-Garcia E. et al. A phase II randomized study comparing cisplatin and fluorouracil as single agents and in combination for advanced squamous cell carcinoma of the head and neck //J. Clin. Oncol. – 1992. – V. 10. – P. 257.
960. Jacobsen K.D., Fosså S.D., Bjørø T.P. et al. Gonadal function and fertility in patients with bilateral testicular germ cell malignancy //Eur. Urol. – 2002. – Vol. 42, № 3. – P. 229-238,
961. Jafferhusen A.A. Method and dosage form for treating tumors by the administration of tegafur, uracil, folic acid, paclitaxel and carboplatin //United States Patent. No US 6,770,653 B2 Aug. 3, 2004.

962. Jagannah S., Barlogie B., Berenson J. et al. A phase II study of two doses of bortezomib in relapsed or refractory myeloma //Br. J.Hematol. – 2004. – V. 127. – P. 165-172.
963. Jagannath S., Durie B., Wolf J. et al. Bortezomib therapy alone and in combination with dexametason for previously untreated symptomatic multiple myeloma //Brit.J. Haematol. – 2005. – V. 129, № 6. – P. 776-783.
964. Jagoda A. Phase II trials in patients with urothelial tract tumors Memorial Sloan-Kettering Center //Cancer Chemother. and Pharmacol. – 1983. – V. 11, Suppl. P. 9-12.
965. James L.E., Rudd R., Gower N.H. et al. A phase III randomized comparison of gemcitabine / carboplatin (GC) with cisplatin/etoposide (PE) in patients with poor prognosis SCLC. //Proc. ASCO – 2002. – Abstr. 1170.
966. James N.D. et al. Addition of docetaxel, zoledronic acid, or both to first-line long-term hormone therapy in prostate cancer (STAMPEDE): survival results from an adaptive, multiarm, multistage, platform randomised controlled trial //Lancet. – 2016. – 387. – P. 1163
967. James P. Salvage therapy in Hodgkin's lymphoma //Oncologist. – 2009. – Vol. 14. – P. 425–432.
968. Janat M. New treatment options for patients with ovarian cancer //Oncology Review. – 2000. – V. 15, № 2. – P. 15-17.
969. Jani C.R., Bhargava P., Stuart K.E. et al. Multicenter phase II trial of gemcitabine and irinotecan in patients with advanced or metastatic biliary cancer //Proc. ASCO. – 2002. – V. 21. – Abstr. 2313.
970. Janinis J., Papadacou M., Panagos G. et al. A phase II study of combined chemotherapy with docetaxel, cisplatin and 5-fluorouracil in patients with advanced squamous cell carcinoma of the head and neck cancer //Proc. ASCO. – 1997. – V. 16. – P. 402a. – Abstr. 1436.
971. Janku F., Oki Y., Falchook G.S. et al. Activity of the mTOR inhibitor sirolimus and HDAC inhibitor vorinostat in heavily pretreated refractory Hodgkin lymphoma patients //ASCO Meeting Abstracts.–2014.–Vol. 32.–P. 8508.
972. Jassem J. Paclitaxel/doxorubicin combination said to significantly improve survival in metastatic breast cancer. //Prim. Care and Cancer. – 1999. – V. 19, № 9. – P. 43.
973. Jassem J., Pienkowski T., Pluzaska A. et al. Doxorubicin and paclitaxel versus fluorouracil, doxorubicin and cyclophosphamide as first line therapy for women with metastatic breast cancer: final results of a randomized phase III multicenter trial //J. Clin. Oncol. – 2001. – V. 19. – P. 1707-1715.
974. Jeremic B., Acimovic L., Matovic M. Carboplatin and etoposide in patients with advanced gastric cancer //J. Chemother. – 1993. – V. 5, № 4. – P. 267-270.
975. Jett J.R., Kirschling R.J., Jung S.H. et al. A phase II study of paclitaxel and granulocyte colony-stimulating factor in previously untreated patients with extensive-stage small cell lung cancer. A study of North Central Cancer Treatment Group //Semin Oncol. – 1995. – V. 2. – Suppl. 6. – P. 75-77.
976. Jimenez C, Rohren E., Habra M.A. et al. Current and future treatments for malignant pheochromocytoma and sympathetic paraganglioma //Curr. Oncol. Rep. 2013. – Vol. 15. – P. 356–371.
977. Jiang Jin-yan, Bian Zhi-heng, Xie Jin et al. Comparison of curative effects of PF with PF plus actinomycin chemotherapy combined with irradiation therapy for advanced rhinopharyngeal carcinoma //Acta Acad. Medicine Militaris Tertiae. – 2004. – V. 26, № 24. – P. 2209-2211.
978. John A.M., Schwartz R.A. Glucagonoma syndrome: a review and update on treatment //J. Eur. Acad. Dermatol Venereol. – 2016.- Vol. 30(12). – P. 2016-2022.

979. Johnson A.S., Crandall H., Dahlman K., Kelley M.C. et al. Preliminary results from a prospective trial of preoperative combined BRAF and MEK-targeted therapy in advanced BRAF mutation-positive melanoma // *J Am Coll Surg*. 2015. – Vol. 220(4). – P. 581-593.
980. Johnson P.W., McKenzie H. How I treat advanced classical Hodgkin lymphoma // *Blood*. – 2015. – Vol. 127. – P. 1717-1723.
981. Johnston P.B., Inwards D.J., Colgan J.P. et al. A Phase II trial of the oral Mtor inhibitor everolimus in relapsed Hodgkin lymphoma // *Am. J. Hematol.* – 2010. – Vol. 85. – P. 320-324
982. Johnston S.R.D. Caelyz/doxil vs. doxorubicin for first-line treatment of metastatic breast cancer // *Cancer Invest.* – 2003. – V. 21. – Suppl. 1. – P 59.
983. Johnston S.R., Hickish T., Houston S. et al. Efficacy and tolerability of two dosing regimes of R115777 (Zarnestra) a farnesyl protein transferase inhibitor, in patients with advanced breast cancer // *Program and Abstr. Of the American Society of Clin. Oncol 38th Annual Meeting*. Orlando, Florida. – 2002. – Abstr. 138.
984. Jonat W., Howel A., Blornquist C.P. et al. A randomised trial comparing two doses of new selective aromatase inhibitor anastrozole (arimidex) with megesterole acetate in postmenopausal patients with breast cancer // *Eur. J. of Cancer*. – 1996. – V. 32 F. – P. 404-412.
985. Jones C.U., Hunt D., McGowan D.G. et al. Radiotherapy and short-term androgen deprivation for localized prostate cancer // *N. Engl. J. Med.* – 2011. – Vol. 365(2). – P. 107-118.
986. Josting A, Franklin J, May M. et al. New prognostic score based on treatment outcome of patients with relapsed Hodgkin's lymphoma registered in the database of the German lymphoma study group // *J. Clin. Oncol.* – 2002. – Vol. 20. – P. 221-230.
987. Josting A., Muller H., Borchmann P. et al. Dose intensity of chemotherapy in patients with relapsed Hodgkin's lymphoma // *J. Clin. Oncol.* – 2010. – Vol. 28. – P. 5074-5080.
988. Josting A., Reiser M., Wickramanayake P.D. Dexamethasone, carmustine, etoposide, cytarabine, and melphalan (dexamethasone-BEAM) followed by high-dose chemotherapy and stem cell rescue--a highly effective regimen for patients with refractory or relapsed indolent lymphoma // *Leuk Lymphoma* – 2000. – Vol. 37(1-2). – P. 115-123.
989. Juan O., Albert A., Villarroya T. et al. Weekly paclitaxel for advanced non-small cell lung cancer patients not suitable for platinum-based therapy // *Neoplasma*. – 2003. – V. 50, № 3. – P. 204-209.
990. Jungi W.F. Chemotherapie des rezidivierten metastasierenden Mammakarzinoms. // *Gynecol. Prax.* – 1987. B. 11, № 4. – S. 691-699.
991. Jungi W.F., Kaufman M. Adjuvant Systemtherapie des Mammakarzinoms. Stand 1990 // *Gynäcol. Prax.* – 1991. – B. 15, № 2. – S. 203-207.
992. Kakagia D., Trichas M., Papadopoulos N. et al. Ulcerative locally advanced breast cancer: the efficacy of combined anthracycline-based and hormonal therapy // *Eur. J. Oncol.* – 2004. – V. 25, № 6. – P. 716-718.
993. Kaku H., Saika T., Tsushima T. et al. Combination chemotherapy with estramustine phosphate, ifosfamide and cisplatin for hormone-refractory prostate cancer // *Acta med. Okayama*. – 2006. – V. 60, № 1. – P. 43-49.
994. Kalender M.E., Selvinc A., Tutar E. et al. Effect of sunitinib on metastatic gastrointestinal stromal tumor in patients with neurofibromatosis tip 1: a case report // *World J. Gastroenterol.* – 2007. – V. 13, № 18. – P. 2069-2632.
995. Kaltsas G.A., Papadogias D., Makras P. et al. Treatment of advanced neuroendocrine tumours with radiolabelled somatostatin analogues // *Endocr. Relat. Cancer*. – 2005. – V. 12. – P. 683-699.

996. Kaminski M.S., Zelenetz A.D., Press O.W. et al. Pivotal study of iodine-131 tositumab for chemotherapy refractory low-grade or transformed low-grade B-cell non-Hodgkin's lymphomas //J. Clin. Oncol. – 2001. – V. 19. – P. 3918-3928.
997. Kang Y-K., Kim H.-M., Chang M.-H. et al. A phase I/II trial of docetaxel, capecitabine and cisplatin as first line chemotherapy for advanced castric cancer //Proc ASCO. – 2004. – V 22. – Abstr. 4066.
998. Kantoff P.W., Halabi S., Conaway M. et al //J. Clin. Oncol. – 1999. – V. 17. – P. 2506-2513.
999. Kantoff P.W. et al. Overall survival analysis of a phase II randomized controlled trial of a Poxviral-based PSA-targeted immunotherapy in metastatic castration-resistant prostate cancer //J. Clin. Oncol. – 2010. – Vol. 28. – P. 1099.
1000. Kaplan M., Johns M., Cantrell R. Chemotherapy for salivary gland cancer //Otolaryngol Head Neck Surg. – 1986. – Vol. 95. – P. 165–170.
1001. Karnak I., Senocak M.E., Ciftci A.O. et al. Inflammatory myofibroblastic tumor in children/ Diagnosis and treatment //Pediatr. Surg. – 2001. – V. 94. – P. 385-391.
1002. Karpen M.S., Keisen D.P., Tepper J.A. et al. Cancer of the stomach //Cancer Principles a Practice of Oncology. – 2001. – P. 1092-1116.
1003. Karz D., Popiela T., Czurpryna et al. Preoperative endoscopic intratumor application of tumor necrosis factor alpha in patients with locally advanced resectable gastric cancer // Endoscopy. – 1994. – V. 26, № 4. – P. 369-370.
1004. Kashnic L.A., Shaw J.E., Manning M.A. et al. Gemcitabine following radiotherapy with concurrent 5-fluorouracil for nonmetastatic adenocarcinoma of the pancreas //Int. J. Cancer. – 2001. – V. 96, № 2. – P. 132-139.
1005. Kasimis B.S., Moran E.M., Miller J.B. et al. Treatment of hormone-resistant metastatic carcinoma of the prostate with 5-FU, Doxorubicin, and Mitomycin (FAM): a preliminary report //Cancer Treat. Repts. – 1983. – V. 67, № 10. – P. 937-939.
1006. Katakani N., Nishimura T., Sigiura T. et al. Vinorelbine plus gemcitabine in the treatment of chemotherapy naive stage IIIB/IV NSCLC //Proc. ASCO. – 2001. – V. 20. – P. 255b. – Abstr. 2773.
1007. Kaufman D.R., Carducci W., Raghavan D. et al. Phase II trial of gemcitabine plus cisplatin in patients with metastatic urothelial cancer //J. Clin. Oncol. – 2000. – V. 18. – P. 1921-1927.
1008. Kaufman D., Raghavan D., Carducci M. et al. Clinical study of gemcitabine and cisplatin combination in patients with metastatic urothelial cancer //J. Clin. Oncol. – 2000. – V. 18. – P. 1921-1927.
1009. Kaufmann M., Jonat W., Maas H. et al. Vorschläge zur Therapie von Patienten mit metastasiertem Mammakarzinom //Dtsch. Arztebl. 1995. – B. 92, № 33. – S. 1624-1627.
1010. Kaufman P.A., Awada A., Twelves C. et al. JCO. – 2015. – Vol.33 (6). – P. 594–601
1011. Kaufman R., Wolfgang J. Temozolomide Global Investigators Clinical Update. – 2002. – P. 17-18.
1012. Kawabata Y., Ueno Y., Horikawa F. et al. Remarkable effects of cabergoline in a patient with huge prolactinoma resistant to high-dose bromocriptine: case report //Surg. Neurol.– 2008. – V. 69, № 1. – P. 85-88.
1013. Kawado K., Inokuchii T., Fujichara T. et al. Continous intravenous infusion of high-dose 5-FU with combined MTX and LV for advanced or recurrent gastric cancer //J. Jap. Cancer Ther. – 1995. – V. 30, № 2. – P. 172.
1014. Kawahara M., Hosoe S. Gemcitabine and vinorelbine followed by docetaxel in patients with advanced non-small-cell lung cancer: JMTO LC00-02 Study //Jap. J. Lung Cancer. – 2003. – V. 43, №7. – P. 946-950.

1015. Keating M.J., O'Brien S., Lerner S. et al. Combination chemo-antibody therapy with fludarabine, cyclophosphamide and rituchimab achieves a high CR rate in previously untreated chronic lymphocytic leukemia //Blood 2000, Suppl 1. – Abstr. 2214.
1016. Keefe S., Troxel A., Rhee S. et al. Phase II trial of sorafenib in patients with advanced thyroid cancer //J. Clin. Oncol. – 2011. – Vol.29, – Suppl; abstr 5562.
1017. Keller S.M., Adak S., Wagner H. et al. A randomized trial of postoperative adjuvant chemotherapy in patients with completely resected stage II or IIIA nonsmall-cell lung cancer. Eastern Cooperative Oncology Group //N. Engl. J. Med. – 2000. – V. 343. – P. 1217-1222.
1018. Kelly K. Future directions for new cytotoxic agents in the treatment of advanced-stage non-small cell lung cancer. //Am. Soc. Clin. Oncol. Educational Book. – 2000. – P. 357-367.
1019. Kelly K. et al. Final results from Southwest oncology group trial (SWOG 69705): a phase trial of cisplatin, etoposide and paclitaxel (PET) with G-CSF in untreated patients with extensive stage SCLS //Proc. IX WCLC. – 2000. – V. 19. – P. 314.
1020. Kelly W.K., Curley T., Slovian S. et al. Paclitaxel, estramustin and carboplatine in patients with advanced prostatic cancer //J. Clin. Oncol. – 2001. – V. 19. – P. 44-53.
1021. Kelly W.K., Slovin S., Curley T.C. et al. Weekly 1 hour paclitaxel in combination with estramustine and carboplatin in patients with advanced prostate cancer //Proc. ASCO. – 1998. – V. 17. – Abstr. 1249.
1022. Kelsen D., Gralla R., Cheng E., Martin N. Vindesin in the treatment of malignant mesotelioma: a phase II study //Cancer Treat. Repts. – 1983. – V. 67, № 9. – P. 821-822.
1023. Kemp E.G., Harnett A.N., Chatterjee S. Preoperative topical and intraoperative local mitomycin C adjuvant therapy in the management of ocular surface neoplasias //Brit. J. Ophthalmol. – 2002. – 86, № 1. – P. 31-34.
1024. Kerger J., Weynants P., Vansteenkiste Y. et al. Phase I/II study of GIP-combination in chemo-naive patients with a stage IIIb/IV NSCLC //Proc. ASCO. – 2001. – V. 20. – P. 267B. – Abstr. 2820.
1025. Kerr D.J. Clinical efficacy of tomudex in advanced colorectal cancer //Anti-Cancer Drugs. – 1997. – V. 8. – Suppl. 2. – P. 11-15.
1026. Kerr D. Capecitabine/irinotecan in colorectal cancer: European early-phase data and planned trials //Oncology (Williston Park). – 2002. – Vol 16, № 12. – P. 12-17].
1027. Kerr D. Capecitabine/irinotecan in colorectal cancer: European early-phase data and planned trials //Oncology. – 2002. – V. 16, № 14. – Suppl. 11. – P. 12-15.
1028. Kettner E., Ridvelski K., Keiholz U. et al. Docetaxel and cisplatin combination chemotherapy for advanced gastric cancer: results of two phase II studies //Proc. ASCO. – 2001. – V. 20. – Abstr. 567.
1029. Kewalramani T. Rituximab and ICE as second-line therapy before autologous stem cell transplantation for relapsed or primary refractory diffuse large B-cell lymphoma //Blood. – 2004. – Vol. 103. – P. 3684-3688.
1030. Khong J.J., Muecke J. Complications of mitomycin C therapy in 100 eyes with ocular surface neoplasia //Brit. J. Ophthalmol. – 2006. – V. 90, № 7. – P. 819-822.
1031. Khouri C., Guiu B., Cercueil J., Chauffert B. Raltitrexed and oxaliplatin hepatic arterial infusion for advanced colorectal cancer: a retrospective study //Antic. Drugs. – 2010. – Vol.21, № 6. – P. 656-661.
1032. Kies M.S., Haraf D.J., Athanasiadis I. et al. Induction chemotherapy followed by concurrent chemoradiation for advanced head and neck cancer: improved disease control and survival //J. Clin. Oncol. – 1998. – V. 16. – P. 1054.
1033. Kim G.P., Takimoto C.H. Gastric cancer //Bethesda Handbook of Clinical Oncology. – 2001. – 71p.

1034. Kim H.K., Lee K.S., Kim J.S. et al. Interim analysis of a phase II study of docetaxel (taxotere) in combination with cisplatin in Korean patients with metastatic (stage IV) or unresected (stage IIIB) localized non-small cell lung cancer //Proc. ASCO. – 1999. – V. 18. – P. 511. – Abstr. 1970.
1035. Kim J.H., Leeper R.D. Combination adriamycin and radiation therapy for locally advanced carcinoma of the thyroid gland //Int. J. Radiat. Oncol., Biol., Phys. – 1983. – V. 9, № 4.
1036. Kim K. et al. Oxaliplatin and UFT. Combination chemotherapy in patients with metastatic colorectal cancer //Amer. J. Klin. Oncol. – 2002. – V. 25. – P. 354-357.
1037. Kim S.J., Maeura Y., Ueda M., Matsunaga S. A case of hepatic arterial infusion chemotherapy with docetaxel for liver metastases from breast cancer //Gan To Kagaku Ryoho. – 1999. – V. 26, № 12. – P. 1959-1962.
1038. Kim S., Yeul H., Syin F. et al. Phase II trial of epirubicin, cisplatin, oral UFT and leucovorin in advanced gastric carcinoma patients //Ann. Oncol.. – 2000. – V. 11. – Suppl. 14. – Abstr. 274.
1039. Kim T., Ahn J., Lee J. et al. A phase II trial of capecitabine (X) and cisplatin (P) in previously untreated advanced gastric cancer //Proc. ASCO. – 2001. – V. 20. – P. 166a. – Abstr. 662.
1040. Kim Y.J., Im S.A., Lee J. et al. A phase II trial of S-1 and cisplatin in patients with metastatic or relapsed biliary tract cancer //Ann. Oncol. – 2008. – V. 19, № 1. – P. 99-103.
1041. Kinami Y., Shiumura K., Miyazaki I. The super-selective and the selective one shot methods for treatment of inoperable cancer of the liver //Cancer. – 1978. – V. 41. – P. 1720.
1042. Kindler H.L., Freiberg G., Singh D.A. et al. Phase II trial of bevacizumab plus gemcitabine in patients with advanced pancreatic cancer. //J. Clin. Oncol. – 2005. – V. 23. – P. 8033-8040.
1043. Kindler H.L., Strickland D., Dugan W. et al. Phase II trial of alimta plus gemzar in patients with advanced pancreatic cancer //Chemotherapy Foundation Symposium XIX, N.Y. – 2001. – Nov. 7-10. – P. 31-32.
1044. Kindler H.L., Strickland D., Dugan W. et al. Phase II trial of alimta plus gemzar administered every 21 days in patients with advanced pancreatic cancer //Eur. J. Cancer. – 2001. – V. 37. – Suppl. 6. – P. S311. – Abstr. 1152.
1045. Kirby J.S., Miller C.J. Intralesional chemotherapy for nonmelanoma skin cancer: a practical review //J Am Acad Dermatol. -2010.-V.63.-I4.-P.689-702.
1046. Kirchoff T., Zender L., Merkesdal S. et al. Initial experience from a combination of systemic and regional chemotherapy in the treatment of patients with nonresectable cholangiocellular carcinoma in the liver //World J. Gastroenter. – 2005. – V. 11, № 8. – P. 1091-1095.
1047. Kiriakose P., Gandara D.R., Perez E.A. et al. Phase I trial of edatrexate in advanced breast and other cancers //Cancer Investigation. – 2002. – V. 20, № 4. – P. 473-479.
1048. Kish J.A., Weaver A., Jacobs J. et al. Cisplatin and 5-fluorouracil infusion in patients with recurrent and disseminated epidermoid cancer of head and neck //Cancer. – 1984. – V. 53, P. 1819-1825.
1049. Klapdor R., Seutter E., Long-Polckow E.M. et al. Locoregional/systemic chemotherapy of locally advanced/metastasized pancreatic cancer with a combination of mitomycin-C and gemcitabine and simultaneous follow-up by imaging methods and tumor markers. – Anticancer Res. – 1999. – V. 19, No 4A. – P. 2459-2470.
1050. Klijn J.C., Hoff A.M., Planting A.S. et al. Treatment patients with metastatic pancreatic and gastrointestinal tumours with the somatostatin analogue sandostatin. A

- phase II study including endocrine effects //Brit. J. Cancer. – 1990. – V. 62. – P. 623-630.
1051. Klimm B., Engert A. Combined modality treatment of Hodgkin's lymphoma //Cancer. –2009. – Vol. 15. – P. 143–149.
1052. Kobayashi K., Hino M., Kurane S. et al. A comparative randomized phase II study of CDDP, CDDP-carboquinone (CQ) and CDDP-etoposide as second –line chemotherapy in small cell lung cancer (SCLC). //Jap. J. Cancer and Chemother. – 1989. – V. 16., № 2. – P. 207-215.
1053. Kobayashi M., Sugaya Y., Yuzawa M. et al. Intravesical instillation in the prophylactic treatment of recurrent superficial bladder cancer //Acta Urol. Jap. – 1998. – V. 44, № 12. – P. 861-864.
1054. Kobrinsky N.L., Sjolander D., Goldenberg J.A., Ortmeier T.C. Successful Treatment of Doxorubicin and cisplatin resistant hepatoblastoma in a child with Beckwith-Wiedemann syndrome with high dose acetaminophen and N-acetylcysteine rescue //Pediatr. Blood Cancer. – 2005. – V. 45, № 2. – P. 222-225.
1055. Köhler A.H., Dolberstein N., CVMF- und CMFt-Zytostatiktherapie des metastasierten Mammakarzinoms. //Dtsch. Gesundheitw. – 1983. – V. 38, №45. – P. 1775-1778.
1056. Köhne C.-H. Chemotherapie des Kolonkarzinoms //Arzneimitteltherapie. – 2001. – B. 19, № 2. – S. 51-64.
1057. Köhne C.-H., Schöffski P., Wilke H. et al. Effective biomodulation by leucovorin of high dose infusional fluorouracil given as a weekly 24-hour infusion: results of a randomized trial in patients with advanced colorectal cancer. //J.Clin.Oncol. – 1998. – V. 16. – P. 418-426. Köhne S., Maehara Y., Okada Y. et al. Clinical evaluation of combination therapy with cisplatin? 5-FU and dipiridamole for unresectable advanced and recurrent gastric cancer //J. Jap. Soc. Cancer Therapy. – 1994. V. 29, № 2. –P. 472.
1058. Koizumi W., Kurihara M., Nakano S. et al. Phase II study of S-1, a novel oral derivate of 5-fluorouracil, in advanced gastric cancer //Oncology. – 2000. – V. 58. – P. 191-197.
1059. Koizumi W., Kurihara M., Sasai T. et al. A phase II study of combination therapy with 5-deoxy-5-fluorouridine and cisplatin in the treatment of advanced gastric cancer with primary foci //Selec. Pap. Saitama Cancer Cent. – 1993. – V. 15. – P. 658-662.
1060. Koizumi W., Taguchi T. A phase II study of capecitabine and cisplatin in patients with advanced/metastatic gastric carcinoma //Proc. ASCO. – 2001. – V. 20. – P. 142a. – Abstr. 2320.
1061. Kolaric K., Mechl Z. Combination of idarubicin plus cyclophosphamide administered orally in untreated postmenopausal breast cancer patients //Oncology. – 1991. – V. 48. – P. 93-96.
1062. Kolby L., Persson G., Franzen S., Ahren B. Randomized clinical trial of the effect of interferon alfa on survival in patients with disseminated midgut carcinoid tumors //Brit. J. Surg. – 2003. – V. 90. – P. 687-693.
1063. Köllermann M.W., Hain J., Weidenfeld M. //Verhandlungsbericht //Dtsch. Ges. Urol. –Berlin, 1987. – S 116-117.
1064. Kollmannsberger C., Budach W., Stahl M. et al. Adjuvant chemoradiation using 5-fluorouracil/folinic acid/cisplatin with or without paclitaxel and radiation in patients with completely resected high-risk gastric cancer: two cooperative phase II studies of the AIO/ARO/ACO //Ann Oncol. – 2005. – Vol. 16, № 8. – P. 1326-1333.
1065. Kollmannsberger C., Moore C., Chi K.N. et al. Non-risk-adapted surveillance for patients with stage I nonseminomatous testicular germ-cell tumors: diminishing treatment-related morbidity while maintaining efficacy //Ann. Oncol.- 2010. -Vol. Jun;21(6). – P.1296-1301.

1066. Kollmannsberger C., Quietzsch D., Haag C. et al. A ophase II study of paclitaxel, weekly 24-hour continuous infusion 5-fluorouracil, folinic acid and cisplatin in patients with advanced gastric cancer. //Proc. ASCO. – 2000. – V. 19. – Abstr. 1030.
1067. Komatsu Y., Yuki S., Fuse N. et al. Phase I/II clinical and pharmacokinetic studies of irinotecan and oral S-1 in patients with advanced gastric cancer //Gut. – 2004. – V. 53, Suppl. № 6. – Abstr. WED-G-209/1.
1068. Komorizono Y., Kohara K., Oketani M. et al. Systemic combined chemotherapy with low dose of 5-fluorouracil, cisplatin and interferon- α for advanced hepatocellular carcinoma //Digestive Diseases and Scieces. – 2003. – V. 48, № 5. – P. 877-881.
1069. Kono T., Ebisawa Y., Tomita I. et al. Phase II study of irinotecan, leucovorin, 5-fluorouracil and tegafur/uracil for metastatic colorectal cancer //J. Chemother. – 2005. – V. 17, № 2. – P. 224-227.
1070. Koon H.B., Bublely G.J., Pantanowitz L. et al. Imatinib-induced regression of AIDS-related Kaposi's sarcoma //J. Clin. Oncol.-2005.-Vol. 23.-P. 982-989].
1071. Коpec J.A., Yothers G., Ganz P.A. et al. Сравнение качества жизни операбельных больных раком ободочной кишки на фоне перорального и внутривенного введения химиопрепаратов: результаты исследования C-06, проведенного в рамках National Surgical Adjuvant Breast and Bowel Project //J. Clin. Oncol. (русское издание). – 2007. – V 25, № 4. – P. 424-430.
1072. Korfel A., Oehm C., von Pawel J. et al. Response to topotecan of symptomatic brain metastases of small cell lung cancer also after whole-brain irradiation. A multicentre phase II study //Eur. J. Cancer. – 2002. – V. 38. P. 1724-1729.
1073. Kouroumalis E., Skordilis P., Thermos K. et al. Treatment of hepatocellular carcinoma with octreotide: a randomised controlled study //Gut. – 1998. – Vol.42. – P.442-447.
1074. Kosaka T., Takano J., Nakavano Y. et al. Methotrexate/5-fluorouracil sequential therapy for gastric cancer with peritoneal metastasis //Jap. Soc. Cancer Ther. – 1995. – V. 30, № 2. – P. 177.
1075. Kasamon Y.L., Jacene H.A., Gocke C.D. et al. Phase 2 study of rituximab- ABVD in classical Hodgkin lymphoma //Blood. – 2012. – Vol. 119. – P. 4129-4132
1076. Kosmidis P.A., Kalofonos C., Syrigos K. et al. Paclitaxel and gemcitabine vs carboplatin and gemcitabine. A multicenter, phase III randomized trial in patients with advanced inoperable non-small cell lung cancer (NSCLC) //J. Clin. Oncol. – 2005. – V. 23 (16S part I of II). – Abstr. 7000.
1077. Kosmidis P.A., Iliopoulos E., Pentea S. Combination chemotherapy with cyclophosphamide, adriamycin, and vincristin in malignant thymoma and myasthenia gravis //Cancer. – 1968. – V. 61, № 9. – P. 1736-1740.
1078. Kostakopolus A. et al. //Eur. Urol. – 1990. – V. 18. – P. 201-203.
1079. Kountourakis P., Doufexis D., Valiou S. et al. Bevacizumab combined with two-weekly paclitaxel as first-line therapy for metastatic breast cancer. //Anticancer Research. – 2010. – V. 30, № 7ю – P. 2969-2970.
1080. Kouroussis Ch., Kakolyris S., Samelis G. et al. Treatment of advanced pancreatic cancer with docetaxel. A multicenter phase II study. //Proc. ASCO. – 1998. – V. 17. – Abstr. 1021.
1081. Kovach J.S., Moertel C.G., Schutt A. et al. A controlled study of combined 1,3-bis-(2-chlorethyl)-1-nitrosourea and 5-fluorouracil therapy for advanced gastric and pancreatic cancer //Cancer. – 1974. – V. 33. – P. 563.
1082. Kovach S.J., Fischer A.C., Katzman P.J. et al. Inflammatory myelofibroblastic tumor in children: diagnosis and treatment. //J. Surg. Oncol. – 2006. – V. 94. – P. 385-391.

1083. Knuth A. Die chemotherapie des Kolon- und Rektumkarzinoms. //Verdaungskrankheiten. – 1990. – B. 8, № 5. – S. 148-154.
1084. Kramer J.A., Curran D., Piccart M. et al. Randomised trial of paclitaxel versus doxorubicin as first-line chemotherapy for advanced breast cancer: quality of life evaluation using the EORTC QLQ-C30 and the Rotterdam Symptom Checklist //European Journal of Cancer. – 2000. – V. 36. – P. 1488-1497.
1085. Krastev Z., Koltchakov V., Tomova R. et al. Locoregional IL-2 low dose application for gastrointestinal tumors.//World Journal of Gastroenterjlogy. – 2005. – V. 11, № 35. – P. 5525-5529.
1086. Kray M., Ryszard P., Sokolowska U., Maj S. Long-term survival of multiple myeloma patients treated with interferon //Acta haematol. Pol. – 2001. – V. 32, № 3. – P. 337-345.
1087. Krege S, Boergermann C, Baschek R, Hinke A, Pottek T, Kliesch S, Dieckmann KP, Albers P, Knutzen B, Weinknecht S, Schmoll HJ, Beyer J, Ruebben H; German Testicular Cancer Study Group (GTCSG).. Single agent carboplatin for CS IIA/B testicular seminoma. A phase II study of the German Testicular Cancer Study Group (GTCSG) //Ann Oncol.-2006- Vol.17(2). – P. 276-280.
1088. Krege S., Kalund G., Otto T. et al. Phase II study: adjuvant single-agent carboplatin therapy for clinical stage I seminoma //Eur. Urol. – 1997. – Vol. 31(4):405-407.
1089. Kreienberg R. Miltefosin //Tagl. Prax. – 1994. – V. 35, № 2. – P. 455.
1090. Kretschmar A. et al. Weekly combination of oxaliplatin and irinotecan in 5-FU resistant metastatic colorectal cancer (MCRC) previously treated with fluoropyrimidines //Annal sof Oncology. – 2004. – V. 15. – Suppl. 3. – Abstr. 2630.
1091. Krueger D.A., Care M.M., Holland K. et al. Everolimus for subependymal giant-cell astrocytomas in tuberous sclerosis //N. Engl. J. Med. – 2010. – Vol.363(19) – P. 1801-1811.
1092. Kruijtzter C.M., Beijnen J.H., Swart M. et al. Succesful treatment with paclitaxel of patient with metastatic extra-adrenal pheochromocytoma (paraganglioma). A case report and review of the literature //Cancer Chemother. Pharmacol. – 2004. – V. 45. – P. 428-431.
1093. Ku Y., Saiton M., Tominaga M. et al. A new metod of intraarterial high dose chemotherapy for unresectable hepatomas using direct hemoperfusion under hepatic venous isolation //O Nip-pon-Geka-Gakkai-Zasshi. – 1991. – V. 92, № 9. – P. 1338-1341.
1094. Kubota K. Non-platin gemcitabine-based combination chemotherapy //The Japan Lung Cancer Society. – 2003. – V. 43, № 7. – P. 912-915.
1095. Kudoh S., Yoshimura N. Treatment outcome of irinotecan monotherapy //Japanese J. of Lung Cancer. – 2003. – V. 43, № 7. – P. 832-836.
1096. Kulke M.H., Lenz H.J., Meropol N..J. et al. Activity of sunitinib in patients with advanced neuroendocrine tumors //J. Clin. Oncol. – 2008. – V. 26. – P. 3403-3410.
1097. Kulke MH, Mayer RJ. Carcinoid tumours //N. Engl. J. Med. – 1999. – Vol. 340. – :P. 858–568.
1098. Kulke M.H., Wu B., Ryan D.P. et al. //Digestive Diseses and Scieces. – 2006. – Vol. 51, № 6. – P. 1033-1088.
1099. Kundel Y., Brenner B., Symon Z. et al. A phase II study of oral UFT and leucovorin concurrently with pelvic irradiation as neoadjuvant chemoradiation for rectal cancer //Anticancer Research. – 2007. – V. 27. – P. 2877-2880.
1100. Kunsaki C., Imada T., Yamada R. et al. Phase II study of docetaxel plus cisplatin as a second-line combined therapy in patients with advanced gastric carcinoma //Anticancer Res. – 2005. – V. 25, № 4. – P. 2374-2378.

1101. Kuo S., Hsu C., Yen K. et al. A phase II study of weekly paclitaxel and 24-hour infusion of high-dose 5-fluorouracil and leucovorin in the treatment of advanced gastric cancer //Proc. ASCO. – 2000. – V. 19. Abstr. 1280F.
1102. Kurian A.W., Lichtensztajn D.Y., Keegan T.H. et al. Use of and mortality after bilateral mastectomy compared with other surgical treatments for breast cancer in California, 1998-2011//JAMA. – 2014. – Vol.312. – P. 902-914.
1103. Kurihara M., Izumi T., Yoshida S. et al. A cooperative randomized study on tegafur plus mitomycin C versus combined tegafur and uracil plus mitomycin C in the treatment of advanced gastric cancer //Jap. J. Cancer Res. – 1991. – V. 82. – P. 613-620.
1104. Kuroda K., Ishii N., Shirai M. et al. Short-term intravesical instillation of pirarubicin (THP) in prophylactic treatment after transurethral resection of superficial bladder tumor //Acta Urol. Jap. – 1998. – V. 44, № 8. – P. 547-552.
1105. Kuruvilla J. Standard therapy of advanced Hodgkin lymphoma //Hematology. – 2009. – P. 497–506.
1106. Kuruvilla J., Keating A., Crump M. How I treat relapsed and refractory Hodgkin lymphoma //Blood. – 2011. – Vol. 117. – P. 4208–4217.
1107. Kuruvilla J., Nagy T., Pintilie M. et al. Similar response rates and superior early progression-free survival with gemcitabine, dexamethasone, and cisplatin salvage therapy compared with carmustine, etoposide, cytarabine, and melphalan salvage therapy prior to autologous stem cell transplantation for recurrent or refractory Hodgkin lymphoma //Cancer. – 2006. – Vol. 106. – P. 353–360.
1108. Kuruvilla J., Song K., Mollee P. et al. A phase II study of thalidomide and vinblastine for palliative patients with Hodgkin's lymphoma //Hematology. – 2006. – Vol. 11. – P. 25–29.
1109. Kurtz J., Hussein F., Negrier S. et al. Docetaxel and irinotecan combination chemotherapy in advanced pancreatic cancer //Proc. ASCO. – 2001. – V. 20. – Abstr. 2313.
1110. Kusama M., Koyanagi Y., Aoki T. et al. Treatment of liver metastasis from breast cancer //Jap Soc. Cancer Ther. – 1995. – V. 30, № 2. – P. 168.
1111. Kutluk T., Varan A., Akyüz C. et al. Clinical characteristics and treatment results of LMB/LMT regimen in children with non-Hodgkin's lymphoma //Cancer Invest. – 2002. – 20, № 5-6. – P. 626-633.
1112. Kuttesch J.F., Krailo M.D., Madden T. et al. Phase II evaluation of intravenous vinorelbine (navelbine) in recurrent or refractory pediatric malignancies: a Children's Oncology Group Study //Pediat. Blood and Cancer. – 2009. – 53, № 4. – P. 590-593.
1113. Kuzel T.M., Kies M.S., Wu N. et al. Phase I trial of oral estramustine and 3-hr infusional paclitaxel for the treatment of hormone refractory prostate cancer //Cancer Invest. – 2002. – V. 5-6. – P. 634-643.
1114. Kvinnsland S., Anker G., Ditrich L.-Y. et al. High activity and tolerability demonstrated for exemestane in postmenopausal women with metastatic breast cancer //Eur. J. Cancer – 2000. – V. 36, № 8. – P 976-982.
1115. Kwak E., Bang Y., Camidge D. et al. Anaplastic lymphoma kinase inhibition in non-small-cell lung cancer //N. Engl. J. Med. – 2010. – Vol.363(18). – P.1693-1703.
1116. La-Beck NM, Jean GW, Huynh C, Alzghari SK, Lowe DB. Immune Checkpoint Inhibitors: New Insights and Current Place in Cancer Therapy //Pharmacotherapy – 2015. – Vol. 35(10):963-976.
1117. Laforgia N., Schettini F., De Mattia D. et al. Lymphatic Malformation in Newborns as the First Sign of Diffuse Lymphangiomatosis: Successful Treatment with Sirolimus //Neonatology. – 2015. – Vol. 28. – № 109, № 1. – P. 52-55.

1118. Lambertini M1, Anserini P, Levaggi A, Poggio F, Del Mastro L. Fertility counseling of young breast cancer patients. // *J. Thorac. Dis.* - 2013. – Vol. 5. – Suppl 1: S68-580.
1119. Langer C.J., Leighton J.C., Comis R.L. et al. Paclitaxel and carboplatin in combination in the treatment of advanced non-small-cell lung cancer: a phase II toxicity, response, and survival analyses. // *J. Clin. Oncol.* – 1995. – V. 13. – P. 1860-1870.
1120. Langer C.J., Somer R., Adonizio C. Emerging role for temozolomide in the therapy of lung cancer // *Cancer Invest.* 2003. – V. 21, Suppl. 1. – P. 90-92.
1121. Lannering B., Rutkowski S. HIT-SIOP PNET-4 – A randomised multicentre study of hyperfractionated (HFRT) versus standard radiotherapy (STRT) in children with standard risk medulloblastoma // *Neuro Oncol.* – 2010. – Vol. 12. – P. 115.
1122. Larkin J., Ascierto P.A., Dréno B.N. et al. // *New Engl. J. Med.* – 2014. – Vol. 371(20):1867-1876].
1123. Larkin J., Ascierto P.A., Dreno B. et al., Combined vemurafenib and cobimetinib in braf-mutated melanoma // *New Engl. J. Med.* – 2015. – Vol. 372, № 1. – P. 30-39.
1124. Laufman R.L., Spiridonidis C., Carman L. et al. Second-line chemotherapy with weekly gemcitabine and monthly docetaxel in patients with metastatic breast cancer // *Proc. ASCO.* – 2000. – V. 19. – Abstr. 408.
1125. Laurie J.A., Moertel C.G., Fleming T.R. et al. Surgical adjuvant therapy of large-bowel carcinoma: an evaluation of levamisole and fluorouracil. The North Central Cancer Treatment Group and Mayo Clinic // *J. Clin. Oncol.* – 1989. – V. 7. – P. 1447-1456.
1126. Laurie S., Siu L., Winquist E. et al. A phase II study of platinum and gemcitabine in advanced salivary gland cancers : a trial of the NCIC Clinical trials Group // *Cancer.* – 2010. – Vol. 116. – P. 362–368.
1127. Laverdiere C., David M., Dubois J. et al. Recombinant of disseminated lymphangiomatosis with recombinant interferon therapy // *Pediatric Pulmonology.* – 2000. – V. 29, № 4. – P. 321-324.
1128. Lazzarino M., Orlandi E., Paulli M. et al. Primary mediastinal B-cell lymphoma with sclerosis: an aggressive tumor with distinctive clinical and pathologic features // *J. Clin. Oncol.* – 1993. – Vol. 11. – P. 2306–2313.
1129. Le Chevalier T., Arriagada R., Quoix E. et al. Randomized study of vinorelbine and cisplatin versus vindesine and cisplatin versus vinorelbine alone in advanced non-small cell lung cancer^ results of a European multicenter trial including 612 patients // *J. Clin. Oncol.* – 1994. – V. 12, № 2. – P. 360-367.
1130. Le D.T., Uram J.N., Wang H. et al. PD-1 Blockade in Tumors with Mismatch-Repair Deficiency // *N. Engl. J. Med.* – 2015.- Vol. 372, № 26. – P. 2509-2520.
1131. Ledermann J, Harter P, Gourley C, et al. Overall survival in patients with platinum-sensitive recurrent serous ovarian cancer receiving olaparib maintenance monotherapy: an updated analysis from a randomised, placebo-controlled, double-blind, phase 2 trial // *Lancet Oncol.* – 2016. – Vol. 17, № 11. – P. 1579-1589.
1132. Ledermann J., Harter P., Gourley C. et al. Olaparib maintenance therapy in patients with platinum-sensitive relapsed serous ovarian cancer: a preplanned retrospective analysis of outcomes by BRCA status in a randomised phase 2 trial // *Lancet Oncol.* – 2014. – Vol. 15, № 8. – P. 852-861.
1133. Ledermann J. A., Raja F. A., Fotopoulou C. et al. Newly Diagnosed and Relapsed Epithelial Ovarian Carcinoma: ESMO Clinical Practice Guidelines // *Ann Oncol.* – 2013. – V. 24 (Suppl. 6). – P. vi24-vi32.
1134. Lee J., Lim do H., Kim S. et al. Phase III trial comparing capecitabine plus cisplatin versus capecitabine plus cisplatin with concurrent capecitabine radiotherapy in

- completely resected gastric cancer with D2 lymph node dissection: the ARTIST trial //J. Clin. Oncol. – 2012. – Vol. 30, № 3. – P. 268-273.
1135. Lee S. et al. Anti-Müllerian hormone and antral follicle count as predictors for embryo/oocyte cryopreservation cycle outcomes in breast cancer patients stimulated with letrozole and follicle stimulating hormone //J. Assist. Reprod Genet. – 2011.- Vol. 28, №7. – P. 651–656.
1136. Legna S.S., Bedikian A., Eton O. et al. Long-term survival in metastatic melanoma treated with IL-2-based biochemotherapies //Cancer Invest. – 1999. – V. 17, Suppl. 1. – P. 18-19.
1137. Legna S.S., Ring S., Eton O. et al. Development of biochemotherapy regimen with concurrent administration of cisplatin, vinblastine, dacarbazine, interferon alfa, and interleukin-2 for patients with metastatic melanoma //J. Clin. Oncol. – 1998. – V 16. – P. 1752-1759.
1138. Lemoine M., Derenzini E., Buglio D. et al. The pan-deacetylase inhibitor panobinostat induces cell death and synergizes with everolimus in Hodgkin lymphoma cell lines //Blood. – 2012. – Vol. 119. – P. 4017–4025.
1139. Lentz S.S. et al. High-dose megestrol acetate in advanced or recurrent endometrial carcinoma: a Gynecologic Oncology Group Study //J. Clin. Oncol. -1996. – Vol. 14(2). – P. 357-361.
1140. Lenz G., Hiddemann W., Dreyling M. The role of fludarabine in the treatment of follicular and mantle cell lymphoma //Cancer. 2004. – Vol. 101(5). – P. 883-893.
1141. Lenz H.-J., Iqbal S. Angiogenesis inhibitors in colorectal cancer //Cancer Invest. – 2005. – V. 23. –Suppl. 1. – P. 27-28.
1142. Lenzi R., Yalcin S., Evans D.B., Abbruzzese J.L. Phase II study of docetaxel in patients with pancreatic cancer previously untreated with cytotoxic chemotherapy //Cancer Investigation. – 2002. – V. 20, № 4. – P. 464-472.
1143. Leonardi M.C., Zampino M.G., Luca F. et al. Preoperative radiochemotherapy with raltitrexed for resectable locally-advanced rectal cancer: a phase II study //Anticancer Res. – .2006. – V. 26, № 3B. – 3. 2419-2423.
1144. Leong T., Joon D.L., Willis D. et al. Adjuvant chemoradiation for gastric cancer using epirubicin, cisplatin, and 5-fluorouracil before and after three-dimensional conformal radiotherapy with concurrent infusional 5-fluorouracil: a multicenter study of the Trans-Tasman Radiation Oncology Group //Int. J. Radiat. Oncol. Biol. Phys. – 2011. – Vol. 79, № 3. – P. 690-695.
1145. Lerchenmüller C., Broermann P., Dröge C. et al. Multimodale Therapie des Bronchialkarzinoms. //Arzneimitteltherapie. – 2001. – B. 19, № 5. – S. 156-160.
1146. Lestuzzi C., Viel E., Sorio R., Meneguzzo N. Local chemotherapy for neoplastic pericardial effusion //The American Journal of Cardiology. – 2000. – V. 86. – P. 1292.
1147. Leung T.W.T., Patt J.Z., Law W. et al., Complete pathological remission is possible with systemic combination chemotherapy for inoperable hepatocellular carcinoms //Clinical Cancer Res. – 1999. – V. 5. – P. 1676-1681.
1148. Levin V. Phase II glioma trials with temozolomide combination and other agents //Cancer Invest. – 2000. – V. 18, Suppl. 1. – P. 95-96.
1149. Leyvraz S., Sparato V., Bauer S. et al. Treatment of ocular melanoma metastatic to the liver by hepatic arterial chemotherapy //J.Clin. Oncol. – 1997. – V. 15. – P.2589-2595.
1150. Li Chao-long, Zhu Wei-bing, Fang Xue-jun et al. Transarterial embolisatin chemotherapy at early stage after hepatectomy of 45 patients with large hepatocellular carcinoma //J. Med. Coll. PLA. – 2001 – V. 16, № 1. – P. 38-39.

1151. Li Hui., Niao Chuan-gui., He Xiao-mei. Clinical analysis on neoadjuvant chemotherapy of advanced breast cancer // Chin. J. Bases Clin General Surg. – 2001. – V. 11, № 1. – P. 20-21
1152. Lichtman S.M., Etcubanas E., Budman D.R. et al. The pharmacokinetics and pharmacodynamics of fludarabine phosphate in patients with renal impairment: a prospective dose adjustment study //Cancer Invest. – 2002. – V. 20, № 7-8. – P. 904-913.
1153. Lim S.M., Chung W.Y., Nam K.H. et al. An open label, multicenter, phase II study of dovitinib in advanced thyroid cancer.// Eur J Cancer. 2015 Vol. 51(12). – P. 1588-1595.
1154. Lim W.-T., Lim S.-T., Wong N.-S., Koo W.-H. CPT-11 and cisplatin in the treatment of advanced gastric cancer in Asians //J. Chemother. – 2003. – V. 15, № 3. – 400-405.
1155. Lima C.M., Leong S.-S., Sherman C. A. et al. Irinotecan and gemcitabine in patients with solid tumors: phase I trial. //Oncology. – 2002. – V. 16, № 5, Suppl. 5. – P. 19-24.
1156. Lima R. Phase III trial of irinotecan and gemcitabin underway in pancreatic cancer //Oncol. News International. – 2001. – V. 10, № 9, Suppl. – P. 26-28.
1157. Liman G.H., Green S.J., Ravdin P.M. et al. A southwest oncology group randomized phase II study of doxorubicin and paclitaxel as frontline chemotherapy for women with metastatic breast cancer //Breast Cancer Res. And Treat. – 2004. – V. 85, № 2. – P. 143-150.
1158. Li Ming-yi, Lin Da-ren, Tan Jie-mei. Analysis of thirty-one patients with metastatic breast cancer resistant to anthracyclins treated wit docetaxel plus capecitabine //Chin. J. Cancer Prev. Treat. – 2006. – V. 13, № 3. – P. 216-217.
1159. Limouris G., Chatziioannou A., Kontogeorgakos D. et al. Selective hepatic arterial infusion of In-111-DTPA-Phe1-octreotide in neuroendocrine liver metastases //Eur. J. Nucl. Med. Mol. Imaging. – 2008. – Vol.35, № 10. – P.1827-1837.
1160. Lin P., Hao Y., Xie J., et al. Real-world effectiveness of everolimus-based therapy versus endocrine monotherapy and chemotherapy in patients of HR+/HER2- breast cancer with liver metastasis in the USA //Expert Opin. Pharmacother. – 2015. – Vol.16, № 14. – P. 2101-2111.
1161. Lin L., Hecht J.R. A phase II trial of irinotecan in patients with advanced adenocarcinoma of the gastrointestinal junction //Proc. ASCO. – 2000. – V. 19. – Abstr. 1130.
1162. Lin N.U., Dieras V., Paul D. et al. EGF105084, a phase II study of lapatinib for brain metastases in patients with HER2+ breast cancer following trastusumab based systemic therapy and cranial radiotherapy //ASCO. – 2007. – Abstr. 1012.
1163. Lin Ying-cheng, Lin Wen. Analysis of curative effect of ELFP regimen on advanced nasopharyngeal carcinonoma und upper digestive tract //China J. Mod. Med. – 2004. – V. 14, № 6. – P. 22-25.
1164. Lin Ying-cheng, Wang Hong-biao, Lin Yi. et al. Preliminary study of lyophilized 10-hydroxicamptothecin (Tuoxi) combined with cisplatin in advanced or recurrent malignancies //China J. Cancer Prev. and Treat. – 2005. V. 12., № 21. – P. 1655-1657.
1165. Linch D.C., Winfield D., Goldstone A.H. et al. Dose intensification with autologous bone–marrow transplantation in relapsed and resistant Hodgkin' s disease //Lancet. – 1993. – Vol. 341. – P. 1051–1054.
1166. Lipp H.-P. Granulozyten-Kolonie-stimulierte Factoren.//Krankenhauspharmazie. – 2002. – B. 23, № 8. – S. 375-383.
1167. Lippman S.M., Klein E.A., Goodman P.J. et al. Effect of selenium and vitamin E on risk of prostate cancer and other cancers: the Selenium and Vitamin E Cancer Prevention Trial (SELECT) //JAMA – 2009. – Vol. 301. – P. 39.

1168. Lippman S.M., Parkinson D.R., Itri L.M. et al. 13-cis-retinoic acid and interferon alpha-2a: Effective combination therapy for advanced squamous cell carcinoma of the skin // *J. Natl. Cancer Inst.* – 1992. – Vol. 84, № 4. – P. 235-241.
1169. Lissoni A., Gabriele A., Gorga G. et al. Cisplatin-? Epirubicin- and paclitaxel-containing chemotherapy in uterine adenocarcinoma // *Ann. Oncol.* – 1997. – V. 8. – P. 969-972.
1170. Little R.F., Pluda J.M., Wyvill K.M. et al. Activity of subcutaneous interleukin-12 in AIDS-related Kaposi sarcoma // *Blood.*-2006.-Vol. 107.-P. 4650–4657.
1171. Loehrer P.J., Gonin R., Nichols C.R. et al. Vinblastine plus ifosfamide plus cisplatin as initial salvage therapy in recurrent germ cell tumor *J. Clin. Oncol.* – 1998 Jul;16(7):2500-2504.
1172. Loesch D., Robert N., Asmar L. et al. Phase Phase II multicenter trial of a weekly paclitaxel and carboplatin regimen in patients with advanced breast cancer // *J. Clin. Oncol.* – 2002. – V. 20. – P. 3857-3864.
1173. Logothetis C.J., Samuels M.L., Ogden S.L. et al. Cyclophosphamide and sequential cisplatin for advanced seminoma: long term follow up in 52 patients // *J. Urol.* – 1987. – V. 138. – P. 789-784.
1174. Logothetis C.J., Samuels M.L., Selig D.E. Primary chemotherapy followed by a selective retroperitoneal lymphadenectomy in the management of clinical stage II testicular carcinoma: a preliminary report // *J. Urol.* – 1985. – V. 134(6). – P. 1127-1230.
1175. Loh K.C., Fitzgerald P.A., Matthay K.K. et al. The treatment of malignant pheochromocytoma with iodine-131 metaiodobenzylguanidine (131I-MIBG): A comprehensive review of 116 reported patients // *J. Endocrinol. Invest.* – 1997. – Vol. 20. – P. 648–658.
1176. Loi S., Michiels S., Salgado P. et al. Tumor-infiltrating lymphocytes are prognostic in triple negative breast cancer: results from the FinHER trial // *Ann. Oncol.* – 2014. – Vol.25. – P. 1544-1550.
1177. Loibl S. Primary systemic therapy for clinicians: medical and research perspectives // *The Breast.* – 2015. – vol.24 (Supp 1). – PG 8.01.
1178. Loibl S., von Minckwitz G., Schneeweiss A. et al. PIK3CA mutations are associated with lower rates of pathologic complete response to anti-human epidermal growth factor receptor 2 (HER2) therapy in primary HER2-overexpressing breast cancer // *J. Clin. Oncol.* – 2014. – Vol.32. – P. 3212-3220.
1179. Look K.Y. et al. Gynaecologic Oncology Group (GOG) Study. Phase II trial of gemcitabine as second line chemotherapy of uterine leiomyosarcoma: a Gynaecologic Oncology Group (GOG) Study // *Gynaecol. Oncol.* – 2004. – Vol. 92. – P.644- 647.
1180. Lombardi A., Altieri A., Antilli A. et al. Gemcitabine and vinorelbine in elderly and poor performance status patients with NSCLC // *Proc. ASCO* – 2001. – Vol. 20. – P. 243b. – Abstr. 2735.
1181. Lombardy A., Caniglia M., Longo D. et al. Treatment of Langerhans cell histiocytosis of 2-deoxycoformycin (2-DCF) // *Hematol. J.*- 2002. – Vol. 3. – P. 118-119.
1182. Long G.V., Stroyakovskiy D., Gogas H., Dabrafenib and trametinib versus dabrafenib and placebo for Val600 BRAF-mutant melanoma: a multicentre, double-blind, phase 3 randomised controlled trial // *Lancet.* 2015. – Vol. 386(9992). – P. 444-451.
1183. Long H.J. Randomized phase III trial of cisplatin with or without topotecan in carcinoma of the uterine cervix: a Gynecologic Oncology Group study // *J. Clin. Oncol.* – 2005. – Vol. 23. – P. 4626–4633.

1184. Lonning P.E., Bajetta E., Murray R. et al. Activity of exemestane (Aromasin) in metastatic breast cancer after failure of nonsteroidal aromatase inhibitors: a phase II trial // *J. Clin. Oncol.* – 2000. – V. 18, 11. – P. 2234-2244.
1185. López A., Gutiérrez A., Palacios A. GEMOX-R regimen is a highly effective salvage regimen in patients with refractory/relapsing diffuse large-cell lymphoma: a phase II study // *Eur. J. Haematol.* – 2008. – Vol. 80 (2). – P. 127-132.
1186. Lopez-Alvares P., Martinez-Guisado M., Huidobro G. et al. Phase II study of weekly irinotecan (CPT-11) as second line treatment in advanced colorectal cancer // *Proc. ASCO.* – 2001. – V. 20. – Abstr. 2185.
1187. Lordick F., Rosenberg R., Stein H.J. et al. Adjuvante Behandlung beim Kolonkarzinom // *Dtsch. Med. Wochenschr.* – 2004. – V. 129, № 44. – S. 2366-2371.
1188. Loren A.W. et al. Fertility preservation for patients with cancer: American Society of Clinical Oncology clinical practice guideline update // *J. Clin. Oncol.* – 2013. Vol. 31(19). – P. 2500–2510.
1189. Lorenz M., Müller H.-H., Staib-Sebler E. et al. Stellenvert der regionalen Chemotherapie in der palliative Behandlung von Lebermetastasen kolorektaler Primärtumoren // *Verdaungskrankheiten.* – 1998. – B. 16, № 3. – S. 148-155.
1190. Lorusso V., Pollera F., Antimi M. et al. A phase II study of gemcitabine in patients with transitional cell carcinoma of the urinary tract previously treated with platinum // *Eur. J. Cancer.* – 1998. – V. 34. – P. 1208-1212.
1191. Losano R.D., Patt Y.Z., Hassan M.M. Oral capecitabine for the treatment of hepatocellular carcinoma, cholangiocarcinoma and gallbladder cancer // *Proc. ASCO.* – 2000. – V. 19. – Abstr. 1025.
1192. Losa A., Cirera L., Mendez M. et al. Randomized phase IV trial of oral tegafur and low dose leucovorin versus intravenous 5-fluorouracil and leucovorin in the treatment of advanced colorectal cancer (ACC): Final results // *J. Clin. Oncol.* – 2004. – V. 23. – Abstr. 3547.
1193. Lorch A., Kollmannsberger C., Hartmann J.T. et al. German Testicular Cancer Study Group. Single versus sequential high-dose chemotherapy in patients with relapsed or refractory germ cell tumors: a prospective randomized multicenter trial of the German Testicular Cancer Study Group // *J. Clin. Oncol.* – 2007. – Vol. Jul 1;25(19). – P. 2778-2784.
1194. Louvet C., Andre T., Lledo G. et al. Gemcitabine – oxaliplatin combination advanced pancreatic carcinoma: a Gergor Multicenter phase II study // *Proc. ASCO.* – 2001. – V. 20. – P. 127a. – Abstr. 506.
1195. Louvet C., Andre T., Liedo G. et al. Gemcitabine/oxaliplatin (GEMOX) combination in advanced pancreatic carcinoma : a Gercor Multicenter Phase II Study // *Proc. ASCO.* – 2001 – V 20. – 127a. – Abstr. 506.
1196. Louvet C., Andre T., Liedo G. et al. Gemcitabine/oxaliplatin (GEMOX) combination in advanced pancreatic carcinoma: a multicenter phase II study // *Chemotherapy Foundation Symposium XIX, N.Y.*, №. 7-10, 2001. – P. 28-29.
1197. Louvet C., 2002 (цит по Горбунова В.А., Топчиева С.В. Оксалиплатин – новые возможности химиотерапии солидных опухолей // *Укр. мед. часопис.* – 2004. – № 3. – С. 81-86).
1198. Louvet C., Labianca R., Hammel P. et al. GemOx (gemcitabine + oxaliplatin) versus Gem (gemcitabine) in non resectable pancreatic adenocarcinoma. Final results of the GERCO/GISCAD Intergroup Phase III // *Proc. ASCO.* – 2004. – V. 23. – Abstr. 4008.
1199. Louvet C., Labianca R., Hammel P. et al. Gemcitabine in combination with oxaliplatin compared with gemcitabine alone in locally advanced or metastatic pancreatic cancer: results of a GERCO/GISCAD phase III trial // *J. Clin. Oncol.* – 2005. – V. 23. – P. 3509-3516.

1200. Lu K.H., Gershenson D.M. Update on the management of ovarian germ cell tumors //J. Reprod. Med. – 2005. – V. 50, № 6. – P. 417-425.
1201. Lu L., Shao Y., Hsu C. et al. Metastasectomy of Krukenberg tumors may be associated with survival benefits in patients with metastatic gastric cancer // Anticancer Res. – 2012. – Vol.32(8). – P. 3397-401.
1202. Lucena S.R., Salazar N., Gracia-Cazaña T. et al. Combined Treatments with Photodynamic Therapy for Non-Melanoma Skin Cancer //Int. J. Mol. Sci. – 2015. – Vol. 16. – P. 25912-25933.
1203. Luck H.J., Thomsen C., Untch M. et al. Multicenter phase III study in first line treatment of advanced metastatic breast cancer . Epirubicin/paclitaxel vs epirubicin/cyclophosphamide. a study of the AGO breast cancer group //Proc. ASCO. – 2000. – V. 19. – P.73a. – Abstract 280.
1204. Lurain J.R., Brevet J.I. Treatment of high-risk gestational trophoblastic disease with methotrexate, actinomycin D and cyclophosphamide chemotherapy //Obstet. Gynecol. – 1985. – V. 65. – P. 830-834.
1205. Lurain J.R., Elfstrand E.P. Am. J. Obstet. Gynecol. – 1995. – Vol. 172. – P. 574-579.
1206. Lu Wei-guo, Ding Zhi-ming, Xie Xing et al. Single methotrexate chemotherapy for low-risk gestational trophoblastic tumor //Acta Academiae Medicinae Sinicae. – 2003. – V. 25, № 4. – P. 414-417.
1207. Lynch T.J., Bell D.W., Sordella R. Activating mutations in the epidermal growth factor receptor underlying responsiveness of non-small-cell lung cancer to gefitinib //N. Engl. J. Med. – 2004. – Vol. 350(21). – P. 2129-2139.
1208. Ma B., Tannock I., Pond G., Edmonds M., Siu L. Chemotherapy with gemcitabine-containing regimens for locally recurrent or metastatic nasopharyngeal carcinoma //Cancer. – 2002. – Vol.95, № 12. – P. 2516-2523.
1209. Mabro M., Artru P., André T. et al. A phase II study of FOLFIRI-3 (double infusion of irinotecan combined with LV5FU) after FOLFOX in advanced colorectal cancer patients //Br. J. Cancer. – 2006. -Vol. 94, № 9. – P. 1287-1292.
1210. MacDermott D.F., Mier J.W., Lawrens D.P. et al. A phase II pilot trial of concurrent biochemotherapy with cisplatin, vinblastine, dacarbazine, interleukin 2, and interferon α -2B in patients with metastatic melanoma //Clin. Cancer Res. – 2000. –6, № 6. – P. 2201-2208.
1211. MacDonald J.C. Gastric cancer. //In: “Oncologic Therapies” – 1999. – P. 702-712.
1212. MacDonald J.C. Oxaliplatin: new opportunities for the treatment of gastrointestinal cancer. //Cancer Invest – 2002. – V. 20, № 2. – P. 287-289.
1213. MacDonald J.S., Smalley S., Benedetti J. et al. Postoperative combined radiation and chemotherapy improves disease-free survival and overall survival in resected adenocarcinoma of the stomach and G.E. junction. Results of Inter. Conf. Biol. Prev. Treat. //4th Int. Conf. Biol. Prev. Treatm. of Gastrointest. Malign. Cologne. – 2001. – P. 57.
1214. MacDonald J.S., Smalley S.R., Benedetti J. et al. Chemoradiotherapy after surgery compared with surgery alone for adenocarcinoma of the stomach or gastroesophageal junction // N. Engl. J. Med. – 2001. – Vol. 345, № 10. – P. 725-730.
1215. Macdonald J.S., Smalley S.R., Benedetti J. et al. Chemoradiotherapy after surgery compared with surgery alone for adenocarcinoma of the stomach or gastroesophageal junction //[N. Engl. J. Med. – 2001. – Vol. 345, № 10:725-730.
1216. MacGuire W.P., Hoskins W.J., Brady M.F. et al. Cyclophosphamide and cisplatin compared with paclitaxel and cisplatin in patients with stage III and stage IV ovarian cancer //NEJM. – 1996. – V. 34. – P. 1-6.
1217. Machover B., Diaz Rubio E., de Gramont A. Two consecutive phase II studies of oxaliplatin (L-OHP) for treatment of patients with advanced colorectal carcinoma who

- were resistant to previous treatment with fluoropyrimidines //Ann.Oncol. – 1996. – V 7. – P. 95-96.
1218. Machtay M., Rosenthal D.I., Herschock D. et al. Organ preservation therapy using induction plus concurrent chemoradiation for advanced respectable oropharyngeal carcinoma: a University of Pennsylvania Phase II trial //J. Clin. Oncol. – 2002. – V. 20. – P. 3964.
1219. MacKay C., Hainsworth J., Burris H. et al. Weekly docetaxel/gemcitabine in the treatment of patients with advanced NSCLC //Proc. ASCO. – 2001. – V. 20. – P. 260b. – Abstr. 2793.
1220. Madajewicz S., Carusso R., Hentschel P. Biochemical modulation of folinic acid/5-Fluorouracil by gemcitabine (FFG). //Proc. ASCO. – 1999. – V. 18. – P. 914.
1221. Madajewicz S., Hentschel P., Burns P. et al. Gemcitabine as modulator of 5-FU/folinic acid in colon cancer //Cancer Invest. – 2000. – V. 18, Suppl. 1. – P. 21-22.
1222. Madeddu C., Gramignano G., Kotsonis P. et al. Ovarian hyperstimulation in premenopausal women during adjuvant tamoxifen treatment for endocrine-dependent breast cancer: A report of two cases //Oncol. Lett. – 2014. Vol. 8(3). – P. 1279-1282.
1223. Maemondo M., Inoue A., Kobayashi K., Sugawara S, Oizumi S, Isobe H, et al. Gefitinib or chemotherapy for non-small-cell lung cancer with mutated EGFR // N. Engl. J. Med. – 2010. – Vol.362(25). – P. 2380-2388.
1224. Mahrle G., Tiele B., Ippen H. Chemotherapie kutaner T-Zell-Lymphome mit Arotinoid //Dtsch. Med. Wochenschr. – 1983. – B. 108, № 46. – S. 1753-1757.
1225. Maiello E., Gebbia V., Giuliani F. et al. ELFE (etoposide, folinic acid, 5-fluorouracil and epirubicin) regimen in the treatment of advanced pancreatic cancer (APC) //Proc. ESCO 9. – 1997. – P. 280. – Abstr. 1270.
1226. Maio M., Grob J.J., Aamdal S. et al. Five-year survival rates for treatment-naive patients with advanced melanoma who received ipilimumab plus dacarbazine in a phase III trial //J Clin Oncol. – 2015. – Vol. 33, № 10. – P.1191-1196.
1227. Maisano R., Mare M., Caristi N. et al. A modified weekly docetaxel schedule as first-line chemotherapy in elderly metastatic breast cancer: a safety study //J. Chemother. – 2005. – V. 17, № 2. – P. 242-246.
1228. Maisey N., Chau I., Norman A. et al. A randomised trial of protracted venous infusion 5-fluorouracil with or without mitomycin C in advanced pancreatic cancer //Proc. ASCO. – 2001. – Abstr. 507.
1229. Majewski I.J., Nuciforo P., Mittempergher L. et al. PIK3CA mutations are associated with decreased benefit to neoadjuvant human epidermal growth factor receptor 2-targeted therapies in breast cancer// J. Clin. Oncol. – 2015 (Epub ahead of print)
1230. Maki Matoda M.D. et al. Platinum-free Interval in Second-line Chemotherapy for Recurrent Cervical Cancer //Int. J. Gynecol. Cancer. – 2013. – Vol. 23. – P. 1670-1674.
1231. Maki R.G., Wathen J.K., Patel S.R. et al. Randomized phase II study of gemcitabine and docetaxel compared with gemcitabine alone in patients with metastatic soft tissue sarcomas. //J. Clin. Oncol. – 2007. – V. 25. – P. 2755-2763..
1232. Maki R.G. et al. Phase II Study of Sorafenib in Patients With Metastatic or Recurrent Sarcomas //JCO. – 2009. – Vol.27, no.19. – P. 3133-3140.
1233. Mamounas E.P., Brown A., Smith R. et al. Accuracy of sentinel node biopsy after neoadjuvant chemotherapy in breast cancer: update results from NSABP B-27 //Proc. ASCO. – 2002. – V. 21. – 36a. – Abstr. 140.
1234. Mandahl N., Heim S., Willen H. et al. Supernumerary ring chromosome as the sole cytogenetic abnormality in a dermatofibrosarcoma protuberans //Cancer Genet. Cytogenet. – 1990. – V. 49. – P. 273-275.
1235. Manger W., Eisenhofer G. Pheochromocytoma: Diagnosis and management update //Current Hypertension Reports. – 2004. – Vol.6, № 6. – P. 477-484.

1236. Manegold C., Bergman B., Chemaissani A. et al. Single agent gemcitabine vs. Cisplatin-etoposide: results of randomized phase II study in locally advanced NSCLC //Ann. Oncol. – 1997. – V. 8. – P. 43-47.
1237. Manoukian G. E., Hagemester F. B., McLaughlin P. L. Rituximab, fludarabine, mitoxantrone, and dexamethasone (R-FND) for patients with relapsed indolent B-cell lymphoma (RIL) //J. Clin. Oncol. – 2010. – Vol. 28:15s, (suppl; abstr 8078).
1238. Mansfield P.E., Lowy A.M., Feig B.W. et al., Preoperative chemoradiation for potentially resectable gastric cancer //Proc. ASCO. – 2000. – V. 19. – Abstr, 955.
1239. Mao Z., Li J., Hou D. Chin. J. Cancer Prev. Treat. – 2004. – V. 11, № 4. – 407-408.
1240. Mardiak J., Šálek T., Sycová-Milá T. et al. Gemcitabine plus cisplatin and paclitaxel (GCP) in second-line treatment of germ cell tumors (GCT): a phase II study //Neoplasma. – 2005. – V. 52, № 3. – P. 243-247.
1241. Markman M. Intraperitoneal chemotherapy //Semin.Oncol. – 1991. – V. 18. – P. 248.
1242. Markman M., Kennedy A., Webster K. et al. Combination chemotherapy with carboplatin and docetaxel in the treatment of cancers of the ovary and fallopian tube and primary carcinoma of the peritoneum //J. Clin. Oncol. – 2001. – V. 19. – P. 1901-1905.
1243. Marcus R., Imrie K., Belch A., Cunningham D. CVP chemotherapy plus rituximab compared with CVP as first-line treatment for advanced follicular lymphoma //Blood. – 2005. – Vol. 105. – P. 1417-1423.
1244. Marosi Ch. Chemotherapy for malignant gliomas. //Wiener Med. Wochenschr. – 2006. – V. 156, № 11-12. – P. 346-350.
1245. Marshall A., Bridgewater J.A. et al. Docetaxel versus active symptom control for refractory oesophagogastric adenocarcinoma (COUGAR-02): an open-label, phase 3 randomised controlled trial //Lancet Oncol. – 2014. – Vol. 15, № 1. – P. 78-86.
1246. Martin M., Pientrowski T., Mackey J. et al. TAC improves disease free survival and overall survival over FAC in node-positive early breast cancer patients, BCIRG 001: 55-month follow-up. //San Antonio Breast Cancer Symposium. – 2003. – Abstr. 43.
1247. Martinez-Trufero J., Isla D., Adansa J. et al. Phase II study of capecitabine as palliative treatment for patients with recurrent and metastatic squamous head and neck cancer after previous platinum-based treatment // Br. J. Cancer. – 2010. – Vol.102, № 12. – P. 1687-1696.
1248. Marty M. et al. //J. Clin. Oncol. – 2005. – V. 23, № 19. – P. 4265-4274.
1249. Masi G., Allegrini G., Lencioni M. et al. Irinotecan, oxaliplatin, leucovorin and 5-fluorouracil 48 hrs continuous infusion every two weeks in metastatic colorectal cancer patients //Proc. ASCO. – 2001. – V. 20. – abstr. 2223.
1250. Mashed M., Casasola R.J. Biological therapy of salivary duct carcinoma //J. Laringol. And Otol. – 2009. – V. 123, № 2. – P. 250-252.
1251. Masters G.A., Nickolov A., Hahn E. et al. Gemcitabine (GEM) and carboplatin (CARB) in elderly patients with advanced non-small cell lung cancer (NSCLC): Subset analysis of a randomized phase II trial. //J. Clin. Oncol. – 2005. – V. 23(16S part I of II). – Abstr. 7236.
1252. Masuda N., Fukuoka M., Kusunoki Y. et al. CPT-11: a new derivate of camptothecin for the tretment of refractory or relapsed small cell lung cancer //J. Clin. Oncol. – 1992. – V. 10. – P. 1225-1229.
1253. Masuda N., Fukuoka M., Negero S. et al. Randomized trial comparing cisplatin (CDDP) and CPT-11 versus CDDP and vindesine (VDS) versus CPT-11 alone in advanced NSCLL: a multicenter phase II study //Proc. ASCO. – 1999. – V. 18. – P. 459a.

1254. Matsui H., Iitsuka Y., Seki K. et al. Comparison of chemotherapies with methotrexate, VP-16 and actinomycin D in low-risk gestational trophoblastic disease: remission rate and drug toxicities. //Gynecol Obstet. Invest. – 1998. – V. 46. – P. 5-8.
1255. Matsumoto S., Ohtsu A., Sato T. et al. A phase I/II trial of escalating doses of cisplatin in combination with docetaxel in advanced/recurrent gastric cancer: A Japanese Cooperative Study Group Trial. 4th Intern. Conf. Biol. Prev. Treatm. Gastrointest. Malign. Cologne. – 2001. – P. 67.
1256. Matsuo T., Sugita T., Shimose S. et al. Postradiation Malignant fibrosis histiocytoma and osteosarcoma of a patient with high telomerase activities //Anticancer Res. – 2005. – V. 25, № 4. – 2951-2956.
1257. Matzinger O, Roelofsen F, Mineur L et al. Mitomycin C with continuous fluorouracil or with cisplatin in combination with radiotherapy for locally advanced anal cancer (European Organisation for Research and Treatment of Cancer phase II study 22011-40014) //Eur J Cancer. – 2009. – Vol. 45(16). – P. 2782-2791.
1258. Maubec E, Petrow P, Duvillard P, et al. Cetuximab as first-line monotherapy in patients with skin unresectable squamous cell carcinoma: Final results of a phase II multicenter study [abstract] //J. Clin. Oncol. – 2010. – Vol. 28. – P. 8510.
1259. Mauch P.V., Armitage J.O., Diebl V. et al. (Ed.). Hodgkin's disease //Philadelphia. – 1999.
1260. Mavrodis D., Alexopoulos A., Ziras N. et al. Front-line treatment of advanced breast cancer with docetaxel and epirubicin: a multicenter phase II study //Ann. Oncol. – 2000. – V. 11. – P. 1249-1254.
1261. Mavroudis D., Malamos N., Alexopoulos S. et al. Salvage chemotherapy in antraciclina-pretreated patients with docetaxel and gemcitabine: a multicenter phase II trial //Ann. Oncol. – 1999. – V. 10. – P. 211-215.
1262. Mayer A., Schaw J., D'Ath S. et al. Gemcitabine and flutamide in advanced pancreatic cancer – a phase II study //Proc ASCO. – 2001. – V. 20. – Abstr. 2297.
1263. McCaffrey J.A., Hilton S., Mazumdar M. et al. A phase II trial of ifosfamide, paclitaxel and cisplatin in patients with transitional cell carcinoma //Proc. ASCO. – 1997. – V. 16. – Abstr. 1154.
1264. McCaffrey J.A., Hilton S., Mazumdar M. et al. Phase II trial of docetaxel in patients with advanced or metastatic transitional-cell carcinoma //J. Clin. Oncol. – 1997. – V. 15. – P. 3394-3398.
1265. McCarty K.S., Miller L.S., Cox E.B. et al. Estrogen receptor analyses. Correlation of biochemical and immunohistochemical methods using monoclonal antireceptor antibodies //Arch. Pathol. Lab. Med.- 1985. – Vol. 109(8). – P. 716-721.
1266. McClain K.L., Kozinetz C.A. A phase II trial using thalidomide for Langerhans cell histiocytosis //Pediatr. Blood Cancer.-2007.-Vol. 48.-P. 44-49
1267. McCleod M., Treat J., Christiansen N.P. et al. Pemetrexed (P) plus gemcitabine (G) as front-line chemotherapy for patients with locally advanced or metastatic non-small cell lung cancer (NSCLC): A phase II clinical trial //J. Clin. Oncol. – 2005. – V. 23 (16S part I of II). – Abstr. 7121.
1268. McDermott D.F., Sosman J.A., Hodi F.S. et al. Randomized phase II study of dacarbazine with or without sorafenib in patients with advanced melanoma //J. Clin. Oncol.- 2007.- 25 (18S): 8511.
1269. McGinn C.E., Shureigi I., Robertson J.M. et al. Combined modality treatment for locally advanced pancreatic cancer //Proc. ASCO. – 1999. – P. 1112.
1270. McGuire T.R. Bortezomib (Velcade). A new therapy for multiple myeloma //Clin. Res. And Regul. Aff. – 2004. – V. 21, № 1. – P. 29-38.

1271. McLaughlin P., Hagemester F.B., Romaguera J.E. et al. Fludarabine, mitoxantrone, and dexamethasone: an effective new regimen for indolent lymphoma //J. of Clinical Oncology. – 1996. – V. 14, № 4. – P. 1262-1268.
1272. McLeod D.G., Iversen P., See W.A. et al. Casodex early prostate cancer trialists group. Bicalutamide 150 vs standart care alone for early prostate cancer //Brit. J. Yrol. – 2006. – V. 29, № 2. – P.247-254.
1273. McLeod D.E.G., Iversen P., See W.A. et al. Bicalutamide 150 mg plus standard care vs standard care alone for early prostate cancer //BJU Int. – 2006. – Vol. 97(2). – P. 247-254.
1274. Mead G.M., Cullen M.H., Huddart R. et al. A phase II trial of TIP (paclitaxel, ifosfamide and cisplatin) given as second-line (post-BEP) salvage chemotherapy for patients with metastatic germ cell cancer: a medical research council trial //Br. J. Cancer. – 2005 Jul 25;93(2). – P. 178-184.
1275. Meadows S.A., Vega F., Kashishian A. et al. PI3Kdelta inhibitor, GS-1101 (CAL-101), attenuates pathway signaling, induces apoptosis and overcomes signals from the microenvironment in cellular models of Hodgkin lymphoma //Blood. – 2012. – Vol. 119. – P. 1897–1900.
1276. Medenica R.D., Alonso K., Huschart T. Interferon pulse therapy combined with busulfan of chronic myelogenous leukemia: immunomodulatory cell sensivity studies and results. //J. Interferon Res. – 1990. – V. 10. – Suppl. 1. – P. 116.
1277. Meerpohl H.G., du Bois A. Carboplatin //Gynakol. Prax. – 1994. – V. 18, № 3. – P. 590-591.
1278. Meginan M. FDG-PET as a biomarker in lymphoma: from qualitative to quantitative analysis // Hematol. Oncol.–2015.–Vol. 33.–P. 38-41.
1279. Mehta S. S., Gelli M., Agarwal D., Goere D. Complications of cytoreductive surgery and HIPEC in the treatment of peritoneal metastases //Indian J. Surg. Oncol. – 2016. – Vol. 7. – P. 225-229
1280. Mega A., Akhtar M.S., Safran H. et al. Low dose weekly paclitaxel for HIV-associated Kaposi sarcoma. //Proc.ASCO. – 1996. – V. 15. – Abstr. 859.
1281. Mei H., Hui L., Meng O. et al. A clinical study on the combination of gemcitabine and cisplatin in the treatment af advanced non-small cell lung cancer //Chin. Lung Cancer. – 2001. – V. 4, № 3. – P. 191-193.
1282. Melchior D, Hammer P, Fimmers R, Schüller H, Albers P. Long term results and morbidity of paraaortic compared with paraaortic and iliac adjuvant radiation in clinical stage I seminoma //Anticancer Res. – 2001 Jul-Aug;21(4B):2989-2993.
1283. Mellibovsky L., Diez A., Petez-Vila E. et al. Vitamin D treatment in myelodysplastic syndromes. //Brit. J. Haematol. – 1998. – V. 100, № 3. – P. 516-520.
1284. Meluch A., Greco A., Burris H. et al. Gemcitabine and paclitaxel in combination for advanced transitional carcinoma of the urothelial tract: a trial of the Minnie Pearl Research Network.//Proc. ASCO. – 1999. – V. 18. – Abstr. 1338..
1285. Meluch A.A., Greco F.A., Burris H.A. et al. Paclitaxel and gemcitabin therapy of advanced transitional-cell carcinoma of urothelial tract: a phase II of the Minnie Pearl Research Network //J. Clin. Oncol. – 2001. – V. 19. – P. 3018-3034.
1286. Memon K., Lewandowski R., Mulcahy M. et al. Radioembolization for Neuroendocrine Liver Metastases: Safety, Imaging and Long-term Outcomes // Int. J. Radiat. Oncol. Biol. Phys. – 2012. – Vol.83, № 3. – P. 887–894.
1287. Menendez P., Gomez R.G., Mendez M. et al. A phase II study of a combination of docetaxel and gemcitabine in weekly schedule as first line treatment in stages IIIB/IV NSCLC //Proc. ASCO. –2001 – V. 20. – P. 246b – Abstr. 2735.
1288. Meran J.G., Kudlacek S., Befe D. Oncologische therapue des Harnblasenkarzinoms //Wien. Med. Wochenschr. – 2007. – V. 157, № 7-8. – S. 157-161.

1289. Merchant N.B., Lewis J.J., Woodruff J.M. et al. Extremity and trunk desmoid tumors: a multifactor analysis of outcome //Cancer (Phila). – 1999. – V. 86. – P. 2045-2052.
1290. Meropol N.J. The impact of severe mucositis on high-dose chemotherapy-related mortality //Oncology Review. – 2000. – V. 15, № 2. – P. 13-14.
1291. Meta Analysis Group in Cancer. Efficacy of intravenous continuous infusion of fluorouracil compared with bolus administration in advanced colorectal cancer //J.Clin.Oncol. – 1998. – V. 16. – P. 301-308.
1292. Metindir J., Aslan S., Bilir G. Ovarian cyst formation in patients using tamoxifen for breast cancer// Jpn. J. Clin. Oncol //2005. – Vol. 35(10) – P. 607-611.
1293. Mey U.J., Olivieri A., Orloff K.S. DHAP in combination with rituximab vs DHAP alone as salvage treatment for patients with relapsed or refractory diffuse large B-cell lymphoma: a matched-pair analysis //Leuk. Lymphoma. – 2006, – Vol. 47. – P. 2558-2566.
1294. Meyer H.-J., Kohlhaw K., Jähne J. et al. Postoperative Morbidität und Letalität nach präoperativer chemotherapie bei malignen Tumoren von Ösophagus und Magen //Acta Chir. Austr. – 1992. – V. 24, Suppl. № 98. – P. 22.
1295. Meyerhardt J.A. Phase II study of capecitabine, oxaliplatin and erlotinib in previously treated patients with metastatic colorectal cancer //Proc. ASCO. – 2004. – V. 23. – Abstr. 3580.
1296. Michalaki V., Fotiou S., Gennatas S. et al. Trastusumab plus capecitabine and docetaxel as first-line therapy for HER2-positive metastatic breast cancer: phase II results. //Anticancer Research. – 2010. – V. 30, № 7. – P. 3051-3054.
1297. Middleton M.R., Lunn J. M., Morris C. et al. //Br. J. Cancer. – 1998. – V. 78, № 9. – P. 1199-1202
1298. Miger J., Holmqvist A., Sun X.F., Albertsson M. Low-dose capecitabine (Xeloda) for treatment for gastrointestinal cancer //Med Oncol. – 2014. – Vol. 31, №3. – P. 870.
1299. Migden M.R., Guminski A., Gutzmer R. et al. Treatment with two different doses of sonidegib in patients with locally advanced or metastatic basal cell carcinoma (BOLT): a multicentre, randomised, double-blind phase 2 trial //Lancet Oncol. – 2015. – Vol. 16, № 6. – P. 716-728.
1300. Milla-Santos A. New treatment options for patients with breast cancer //Oncology Review. – 2000. – V. 15, № 2. – P. 4-8.
1301. Milla-Santos A., Milla L., Rallo L., Solano V. Phase III randomized trial of toremifene vs tamoxifen in hormone-dependent advanced breast cancer //Breast Cancer Res. Treat. – 2001. – Vol. 65. – P. 119–124.
1302. Miller K.D. Gemcitabine, paclitaxel and trastusumab in metastatic breast cancer //Proc. ASCO. – 2001. – V. 15, № 2. – P. 38-40.
1303. Miller K.D. E2100: a phase III trial of paclitaxel versus bevacizumab/paclitaxel for metastatic breast cancer //Clin. Breast Cancer. – 2003. – V. 13. – P. 421-422.
1304. Miller K.D., Chap L.I., Holmes F.A. et al. Randomized phase III trial of capecitabine compared with bevacizumab in patients with previously treated metastatic breast cancer //J. Clin. Oncol. – 2005. – V. 23. – P. 792-799.
1305. Milpied N., Fielding A.K., Pearce R.M. et al. Allogeneic bone marrow transplant is not better than autologous transplant for patients with relapsed Hodgkin's disease. European Group for Blood and Bone Marrow Transplantation // J. Clin. Oncol. – 1996. – Vol. 14. – P. 1291–1296.
1306. Millward M.J., Bishop J., Lehnert M. et al. Phase II trial of 3-hour infusion of paclitaxel in previously untreated patients with advanced non-small-cell lung cancer //J. Clin. Oncol. 1996. – V. 14. P. 142-148.

1307. Millward M.J., Bishop J., Lehnert M. et al. Phase II trial of docetaxel and carboplatin in advanced non-small cell lung cancer //Proc. ASCO. – 1999. – V. 19. – P. 495. – Abstr. 1910.
1308. Minkov M., Grois N., Heitiger A. et al. Treatment of multicystem Langerhans cell histiocytosis. Results of the DAL-HX 90 studies//Klin.Pediatr. – 2000. – Vol. 212. – P. 139-140.
1309. Mirtsching B., Charu V., Vadhan-Raj S. et al. Every-2-Week Darbepoetin alfa is comparable to rHuEPO in treating chemotherapy-induced anemia //Oncology. – 2002. – V. 16, № 10. – Suppl. – P. 31-36.
1310. Misra S., Chaturvedi A., Misra N.C. et al. Gemcitabine (G) plus cisplatin (C) in advanced carcinoma gallbladder – A large single center experience. //J. Clin. Oncol. – 2005. – 23 (16S part I of II). – Abstr. 4136.
1311. Misset J.L., Chollet Ph., Vennin Ph. et al. Multicenter phase II-III trial of oxaliplatin + cyclophosphamide versus cisplatin + cyclophosphamide in advanced chemotherapy-naive ovarian cancer: final results. //Proc. ASCO. – 2000. – V. 19. – Abstr. 1502.
1312. Mitrou P.S., Weidmann E., Rummel M. Non-Hodkin-Lymphome.//Arzneimitteltherapie. – 2002. – V. 20, № 4. – P. 105-116.
1313. Mitry E., Taieb J., Artru P. et al. Combination of folinic acid, 5-fluorouracil bolus and infusion, and cisplatin (LV5FU2 regimen) in patients with advanced gastric or gastroesophageal junction carcinoma //Ann. Oncol. – 2004. – V. 15. – P. 765-769.
1314. Mitsumory M., Sasaki Y., Mizowaki T. et al. Results of radiation therapy combined with neoadjuvant hormonal therapy for stage III prostate cancer: comparison of two different definitions of PSA failure //Int. J. Clin. Oncol. – 2006 – Vol. 11(5). – P:396-402.
1315. Miyata Y., Ohtsu A., Boku N. et al. A pilot study of FAMTX (fluorouracil, doxorubicin and methotrexate for scirrhou gastric cancer //Jap. Soc. Cancer Ther. – 1995. – V. 30, № 2. – P. 120.
1316. Miyazawa M. Refractory non-small-cell lung cancer responding to combination chemotherapy with gemcitabine and cisplatin. //Japanese J. of Lung Cancer. – 2003. – V. 43, № 7. – P. 956-959.
1317. Miyoshi S., Juchi K., Nakamura K. et al. Induction concurrent chemoradiation therapy for invading apical non-small cell lung cancer. //The Japanese Journal of Thoracic and Cardiovascular Surgery. – 2004. – V. 52, № 3. – P. 120-126.
1318. Mocellin S., Lens M.B., Pasquali S. et al. Interferon alpha for the adjuvant treatment of cutaneous melanoma //Cochrane Database Syst Rev. 2013 Jun 18;6:CD008955. doi: 10.1002/14651858.CD008955.pub2.
1319. Mochlinski, 2005 (цит. по Гарин А.М., Базин И.С., 2006).
1320. Moertel C.G., Fleming T.R., Macdonald J.S. et al., Fluorouracil plus levamisole as effective adjuvant therapy after resection of stage III colon carcinoma: a final report //Ann. Intern. Med. – 1995. – V. 122. – P. 321-326.
1321. Moertel C.G., Lefkopoulo M., Lipsitz S. et al.. Streptozotocin-doxorubicin, streptosotocin-fluorouracil or chlorozotocin in the treatment of advanced islet-cell carcinoma //N. Engl. J. Med. – 1992. – V. 326. – 519-523.
1322. Mofrad M.H., Shandiz F.H., Roodsare F.V., Moghiman T. Evaluation of ovarian cysts in breast cancer cases on tamoxifen //Asian Pac. J. Cancer Prev. – 2010;11(1). – P. 161-164.
1323. Mohammed A.A., El-Shentenawy A.M., Sherisher M.A., El-Khatib H.M. Target therapy in metastatic pheochromocytoma: current perspectives and controversies //Oncol. Rev. – 2014. – Vol. 23, № 2. – P. 249.

1324. Mohamed F., Cecil T., Moran B., Sugarbaker P. A new standard of care for the management of peritoneal surface malignancy // *Curr. Oncol.* – 2011. – Vol. 18. – P. 84–96.
1325. Moiseyenko V., Ajan J., Tjulandin S.A. et al. Docetaxel, cisplatin, 5-fluorouracil compare to cisplatin and 5-fluorouracil for chemotherapy naive patients with metastatic or locally recurrent, unresectable gastric carcinoma: Interim results of a randomized phase III trial. // *Proc. ASCO.* – 2003. – V. 22. – Abstr. 249.
1326. Moiseyenko V., O'Reilly S.M., Talbot D.C. et al. A randomized phase II study of Xeloda (capecitabine) vs. Paclitaxel in breast cancer failing previous anthracycline therapy. // *Ann/ Oncol.* – 1998. – V. 13. – Abstr. 62.
1327. Mok T. A new horizon of targeted therapy in management of lung cancer // *Clin. J. Cancer.* – 2004. – V. 7, № 4. – P. 276-283.
1328. Monk B.J. et al. Phase III trial of four cisplatin-containing doublet combinations in stage IVB, recurrent, or persistent cervical carcinoma: a Gynecologic Oncology Group study // *J. Clin. Oncol.* 2009. – Vol. 27. – P. 4649–4655.
1329. Moiseyenko V., Prochenko S., Levchenko E. et al. High efficacy of first-line gefitinib in non-Asian patients with EGFR-mutated lung adenocarcinoma // *Onkologie.* – 2010. – Vol.33, N5. – P. 231-8.
1330. Monk B.J. et al. A phase II evaluation of trabectedin in the treatment of advanced, persistent, or recurrent uterine leiomyosarcoma: a gynecologic oncology group study // *Gynecol Oncol.* – 2012. – Vol. 124(1). – P. 48-52.
1331. Montemurro F., Donadio M., Clavarezza M. et al. Outcome of patients with HER2-positive advanced breast cancer progressing during trastuzumab-based therapy // *Oncologist.* - 2006.-Vol. 11.-P. 318–324.
1332. Montemurro F., Faggiuolo R., Redana S. et al. Continuation of trastuzumab beyond disease progression [letter] // *J Clin Oncol* 2005.-Vol.23.-P. 2866–68.
1333. Montoto S., Moreno C., Domingo-Doménech E.; Grup per l'Estudi dels Limfomes de Catalunya i Balears (GELCAB) Spain. High clinical and molecular response rates with fludarabine, cyclophosphamide and mitoxantrone in previously untreated patients with advanced stage follicular lymphoma // *Haematologica.* – 2008. – Vol. 93. – P. 207-217.
1334. Moore K.N. et al. A comparison of cisplatin/paclitaxel and carboplatin/paclitaxel in stage IVB, recurrent or persistent cervical cancer. // *Gynecol Oncol.* – 2007. – Vol. 105. – P. 299–303
1335. Moore H.C.F., Unger J.M., Phillips K.A. et al. Goserelin for Ovarian Protection during Breast-Cancer Adjuvant Chemotherapy // *N. Engl. J. Med.* – 2015. – Vol. 372. – P. 923-932.
1336. Moore M.J., Goldstein D., Hamm J. et al. Erlotinib plus gemcitabine compared to gemcitabine alone in patients with advanced pancreatic cancer. A phase III trial of the National Cancer Institute of Canada Clinical Trials Group 9NCIC-CTG). // *Proc. ASCO.* – 2005. – V. 23. – Abstr. 1.
1337. Moore M.J.1., Goldstein D., Hamm J. et al. Erlotinib plus gemcitabine compared with gemcitabine alone in patients with advanced pancreatic cancer: a phase III trial of the National Cancer Institute of Canada Clinical Trials Group // *J. Clin. Oncol.* -2007. – Vol. 25, № 15. – P. 1960-1966.
1338. Moore M.J., Wingwist E., Murray N. et al. Gemcitabine plus cisplatin: An active regimen in advanced urothelial cancer: A phase 2 trial of the National Cancer Institute of Canada Clinical Trial Group. // *J. Clin. Oncol.* – 1999. – V. 17. – P. 2876-2881.
1339. Moore T.D., Phillips P.H., Nerenstone S.R., Cheson B.D. Systemic treatment of advanced and recurrent endometrial carcinoma: recurrent status and future directions. // *J. Clin. Oncol.* – 1991. – V. 9. – P. 1071-1088.

1340. More J., Cruz O., Parareda A. et al. Treatment of disseminated paraganglioma with gemcitabine and docetaxel. // *Pediat. Blood and Cancer*. – 2009. – V. 53. – P. 163-165.
1341. Mori K., Kamiyama Y., Kondoh T. et al. Phase II study taxotere and infusional cisplatin in the treatment of advanced non-small cell lung cancer. // *Proc ASCO*. – 2001. – V. 20. – Abstr. 2857.
1342. Mori T., Hosokarva K., Kinoshita J. et al. A pilot study of docetaxel-carboplatin versus paclitaxel-carboplatin in Japanese patients with epithelial ovarian cancer. // *Int. J. Clin. Oncol.* – 2007. – V.12, №3. – P. 205-211.
1343. Morote J. et al. Individual variations of serum testosterone in patients with prostate cancer receiving androgen deprivation therapy // *BJU Int*, – 2009. – Vol. 103. – P. 332.
1344. Morschhauser F., Brice P., Ferme C. et al. Risk-adapted salvage treatment with single or tandem autologous stem-cell transplantation for first relapse/refractory Hodgkin's lymphoma: Results of the prospective multicenter H96 trial by the GELA/SFGM study group // *J. Clin. Oncol.* – 2008. – Vol. 26. – P. 5980–5987.
1345. Moschos S.J., Edington H.D., Land S.R. et al. Neoadjuvant treatment of regional stage IIIB melanoma with high-dose interferon alfa-2b induces objective tumor regression in association with modulation of tumor infiltrating host cellular immune responses. // *J Clin Oncol*. – 2006, – 24(19). – P. 3164-3171.
1346. Moskowitz A.J. Novel agents in Hodgkin lymphoma // *Curr. Oncol. Rep.* – 2012. – Vol. 14. – P. 419–423.
1347. Moskowitz A.J. Hamlin P.A., Perales M.A. et al. Phase II Study of Bendamustine in Relapsed and Refractory Hodgkin lymphoma // *J. Clin. Oncol.* – 2013. – Vol. 31. – P. 456–460.; Moskowitz A.J. Novel agents in Hodgkin lymphoma // *Curr. Oncol. Rep.* – 2012. – Vol. 14. – P. 419–423.
1348. Moskowitz C.H., Nadamanee A., Masszi T. et al. // The Aethera Trial: Results of a Randomized, Double-Blind, Placebo-Controlled Phase 3 Study of Brentuximab Vedotin in the Treatment of Patients at Risk of Progression Following Autologous Stem Cell Transplant for Hodgkin Lymphoma // *Blood*. – 2014. – Vol. 124. – Abstract 673.
1349. Moskowitz C.H., Nadamanee A., Masszi T. et al. Brentuximab vedotin as consolidation therapy after autologous stem-cell transplantation in patients with Hodgkin's lymphoma at risk of relapse or progression (AETHERA): a randomised, double-blind, placebo-controlled, phase 3 trial // *Lancet*. – 2015. – Vol. 385. – P. 1853–1862.
1350. Moskowitz C.H., Nimer S.D., Zelenetz A.D. et al. A 2-step comprehensive high-dose chemoradiotherapy second-line program for relapsed and refractory Hodgkin disease: analysis by intent to treat and development of a prognostic model // *Blood*. – 2001. – Vol. 97. – P. 616–623.
1351. Moskowitz C.H., Zinzani P., Fanale M. et al. Pembrolizumab in Relapsed/Refractory Classical Hodgkin Lymphoma: Primary End Point Analysis of the Phase 2 Keynote-087 Study // *Blood*. – 2016. – Vol. 128. – P. 1107.
1352. Motzer R.J. et al. Sunitinib versus nterferon alfa in metastatic renal-cell carcinoma. // *N Engl J Med*. – 2007. – V. 356, № 11. – P. 115-124.
1353. Motzer R.J., Berg W., Ginsberg M. et al. Phase II trial of thalidomide for patients with advanced renal cell carcinoma. // *J. Clin. Oncol.* – 2002. – V. 20. – P. 302-306.
1354. Motzer R.J., Escudier B., McDermott D.F. Nivolumab versus Everolimus in Advanced Renal-Cell Carcinoma // *N. Engl. J. Med.* – 2015. – Vol. 373 (19). – P. 1803-1813.
1355. Motzer RJ, Escudier B, Oudard S, et al. Phase 3 trial of everolimus for metastatic renal cell carcinoma : final results and analysis of prognostic factors // *Cancer*. – 2010. – Vol. 116. – P. 4256-4265.

1356. Motzer R.J., Green G.A., McCaffrey J.A. et al. Paclitaxel, ifosfamide and cisplatin as first-line salvage therapy for relapsed germ cell tumor patients with favourable prognostic features. //Proc. ASCO. – 1998. – V. 17. – Abstr. 712.
1357. Motzer R., Murphy B., Bacik J. et al. Phase III trial of interferon alfa-2 (with or without 13-cis-retinoid acid for patients with advanced renal cell carcinoma. //J. Clin. Oncol. – 2000. V. 18. – P. 2972-2980.
1358. Motzer RJ, Escudier B, Oudard S, et al. Phase 3 trial of everolimus for metastatic renal cell carcinoma : final results and analysis of prognostic factors //Cancer. – 2010. – Vol. 116. – P. 4256-4265.
1359. Motzer R.J., Sheinfeld J., Mazumdar M. Etoposide and cisplatin adjuvant therapy for patients with pathologic stage II germ cell tumors. J Clin Oncol. 1995 Nov;13(11):2700-2704.
1360. Mouridsen H.T., Andersen J., Andersson M. et al. Ajuvant anthraciclin in breast cancer: improved outcome in premenopausal patients following substitution of methotrexate in the CMF combination with epirubicin//Proc. ASCO. – 1999. – V. 18. – P. 68a. – Abstr. 254.
1361. Mouridsen H., Sun Y., Gershanovich M. S. et al. Superiorty of letrosol to tamoxifen in the first-line treatment in advanced breast cancer: evidence from metastatic subgroups and a test of functional ability. //Oncologist. – 2007. – № 9. –P. 489-496.
1362. Mross K., Semsek D. Neue fntitumorale Wirkstoffe. //Klinikarzt – 1998. – B. 27, № 6.. – S. 150-154.
1363. Mross K., Unger C. Docetaxel – ein Taxoid mit breiten Antitumorwirksamkeit. //Arzneimitteltherapie. – 1996. – V. 14, № 7. – P. 195-199.
1364. Mross K., Unger C. Fludarabin. Potentes Zytostaticum für maligne lymphatische Erkrankungen. //Arzneimitteltherapie. – 1998. – B. 16, № 3. – S. 65-72.
1365. Muggia F.M., Hamilton A. Modulation of taxanes in breast cancer. //Cancer Invest. – 2000 – V. 18, Suppl. 1. – P. 64-66.
1366. Muacevic A., Siebels M., Tonn J.C. et al. Treatment of brain metastases in renal carcinoma: radiotherapy, radiosurgery, or surgery? //World J. Urol. – 2005. – Vol. 23. – P. 180-184.
1367. Müller M.C., Lahaye T., Hochhaus A. Resistenz auf tumorspezifische Therapie mit Imatinib durch klonale Selection mutierter Zellen. //Dtsch. Med. Wochenschr. – 2002. – V. 127, № 42. – S. 2205-2207.
1368. Mumico G., Colantonio I., Gasto M. Carboplatin and weekly paclitaxel in non-small cell lung cancer patients unfit for or pretreated with chemotherapy. //Anticancer Res. – 2005. – V. 25., № 3C. – P. 2555-2559.
1369. Munoz A., Maldonado M., Pardo N. et al. Pegylated liposomal doxorubicin hydrochloride for advanced sarcomas in children: preliminary results. //Pediatr. Blood Cancer. – 2004. – V. 43. P. 152-155.
1370. Munsone E., Nole F., De Brand E. et al. ECF (epirubicin, cisplatin, fluorouracil) in pancreatic carcinoma: a promising approach. //Proc. ASCO. – 1997. – V. 16. – Abstr. 1062.
1371. Murad A.M. Gemcitabine and paclitaxel as salvage therapy in metastatic breast cancer. //Oncology. – 2001. – V. 15, № 2. – Suppl. 3. – P. 25-27.
1372. Murad A.M., Vinholes J., Skare N. et al. A phase II multicentric trial of docetaxel, 5-fluorouracil and epirubicin in previously untreated advances gastric cancer: a novel and effective regimen. //Proc. ASCO. – 2002. – V. 21. – P. 650.
1373. Murakami S., Koda K., Hirayama Y. et al. Chronic oral daily administration of UFT and VP-16 for the patients with advanced cancer of digestive organs: its antitumor effect and evaluation of quality of life. //J. Jap. Soc. Cancer Therapy. – 1994. – V. 29. – № 2. – P. 325.

1374. Murata A., Shiosaki H., Mori T. et al. Combination of 5-FU, CDDP and leucovorin (FLP) for advanced and recurrent gastric cancer // *J. Jap. Soc. Cancer Therapy*. – 1994. – V. 29., № 2, P. 472.
1375. Musil Z., Vicha A., Zelinka T. et al. Hereditary pheochromocytoma and paraganglioma // [Czech] *Klin Onkol*. 2012. – Vol. 25(suppl):S21–6.
1376. Mustacchi G. et al. Gemcitabine and concomitant radiation for locally advanced or relapsed pancreatic cancer. // *Proc ASCO*. – 2001. – V. 20. – P. 134b. – Abstr. 2288.
1377. Mustacchi G., Paavese L., Milano S. et al. High-dose folinic acid and fluorouracil plus or minus thymostimulin for treatment of metastatic colorectal cancer: results of a randomized multicenter clinical trial. // *Anticancer Res*. – 1994. – V. 14, № 2B. – P. 617-619.
1378. Mustonen M.V., Pyrhönen S., Kellokumpu-Lehtinen P.L. Toremifene in the treatment of breast cancer// *World J. Clin. Oncol*. – 2014. – Vol. 5(3). – P. 393-405.
1379. Muthalib A. New treatment options for patients with breast cancer. // *Oncology Review*. – 2000. – V. 15, № 2. – P. 4-8.
1380. Myers B., Lachmann H., Russell N.H. Novel combination chemotherapy for primary amyloidosis myeloma: clinical, laboratory and serum amyloid-P protein scan improvement // *Brit. J. of Haematol*. – 2003. – V. 121, № 5. – P. 815-819.
1381. Nabholz J.-M. The role of taxane-doxorubicin combination in the management of breast cancer. // *Cancer Invest*. – 2000. – V. 18, Suppl. 1. – P. 16-18.
1382. Nabholz J.M., Gelmon K., Bontenbal M. et al. Multicenter randomized comparative study of two doses of paclitaxel with metastatic breast cancer. // *J. Clin. Oncol*. – 1996. – V. 14, № 6. – P. 1858-1867.
1383. Nabholz J.M., Paterson A., Dirix L. et al. A phase III randomized trial comparing docetaxel (T), doxorubicin (A) and cyclophosphamide (C) (TAC) to FAC as first line chemotherapy for patients with metastatic breast cancer. // *Proc. ASCO*. – 2001. – V. 20: 22a. – Abstr. 83.
1384. Nabholz J.-M., Pienkowski T., Mackey J. et al. Phase III trial comparing TAC (docetaxel, doxorubicin, cyclophosphamide) with FAC (5-fluorouracil, doxorubicin, cyclophosphamide) in the adjuvant treatment of node positive breast cancer patients: interim analysis of the BCIRG 0001 study. // *Program and Abstr. Of the American Society of Clin. Oncol 38th Annual Meeting*. – Orlando, Florida, 2002. – Abstr. 141.
1385. Nabholz J.-M., Senn H.J., Bezwoda W.R. et al. Prospective randomized trial of docetaxel versus mitomycin plus vinblastin in patients with metastatic breast cancer progressed despite previous antraciline –containing chemotherapy. // *J. Clin. Oncol*. – 1999. – V. 17. – P. 1413-1424.
1386. Nagai S., Toi M., Kuroi K. et al. Docetaxel as a single agent in cases of advanced/recurrent breast cancer. // *Jpn. J. Cancer Chemother*. – 1999. – V. 26. – P. 2037-2042.
1387. Nagamoto A., Kubota J., Shin T. et al. Phase II study of 5-fluorouracil tablet for bladder tumor. // *Jap. J. Cancer and Chemother*. – 1989. – V. 16, № 4. – P. 845-850.
1388. Nagasava M., Iino Y., Yokoe T. et al. Percutaneous ethanol injection therapy for patients with inoperable thyroid papillary cancer: a report of two cases. // *Int. J. Clin. Oncol*. – 2000. – V. 5. – P. 284-287.
1389. Nagel G., Rauschnig W., Ammon A. et al. High-dose epirubicin + cyclophosphamide(HD-EC) in metastatic breast cancer^ preliminary date of a phase II study. // *Oncologie*. – 1988, № 6. – P. 289-291.
1390. Naglieri E., Gebbia V., Durini E. et al. Standart interleukin-2 (IL-2) and interferon- α immunotherapy versus an IL-2 and 4-epirubicin immuno-chemotherapeutic association in metastatic renal cell carcinoma. // *Cancer Res*. – 1998. – V. 18, № 38. – P. 2021-2026.

1391. Nagourney R.A. Gemcitabine and cisplatin “repeating doublet” therapy in heavily pretreated, relapsed ovarian cancer. //Cancer Invest. – 2000. – V. 18, Suppl. 1. – P. 69-70.
1392. Nakamori S., Endo W., Hasuike Y. et al. Multicenter phase II study of pre-administrated uracil/tegafur (UFT) plus gemcitabine for unresectable/recurrent pancreatic cancer.// J. Clin. Oncol. – 2005. – 23 (16S part I of II). – Abstr. 4152.
1393. Nakanishi S., Masato M., Hiroshi M. et al. Clinical study of modified M-VAC therapy with one 21-day cycle for advanced urothelial cancer. //Acta Urol. Japan. – 2004. – V. 50. – P. 667-671.
1394. Nakanishi Y. Carboplatin and taxol in non-small cell lung cancer. //Japan. J. of Lung Cancer. – 2003. – V. 43, № 7. – P. 922-925.
1395. Nanda R., Chow L.Q., Dees E.C. et al. A phase Ib study of pembrolizumab (MK-3475) in patients with advanced triple-negative breast cancer. Cancer Res 2015. (Supp). – S 1-09.
1396. Narod S.A. The impact of contralateral mastectomy on mortality in BRCA1 and BRCA2 mutation carriers with breast cancer //Breast Cancer Res. Treat. 2011. – Voll.128. – P. 581-583.
1397. Nathan F.E., Berd D., Sato T. et al. BOLD + interferon in the treatment of metastatic uveal melanoma: first report of active systemic therapy //J.Exp.Clin.Cancer Res. – 1997. – V.16. – P. 201-208.
1398. Nathan F.E., Berd D., Sato T., Mastrangelo M.J. Paclitaxel and tamoxifen: An active regimen for patients with metastatic melanoma. //Cancer. – 2000. – V. 88. – P. 79-87.
1399. Navid F., Willert J.R., McCarville M.B. et al. Combination of gemcitabine and docetaxel in the treatment of children and young adults with refractory bone osteosarcoma// Cancer. – 2008, – Vol. 113. – P. 419-425
1400. NCCN Clinical Practice Guidelines in Oncology (NCCN Guidelines®) Cervical cancer. Version I.2016.
1401. Negoro T., Takada Y., Yokota S. et al. Phase II study of amrubicin (SM5887), a 9-amino-antracycline in previously untreated patients with extensive-stage small cell lung cancer (ES-SCLC). A West Japan Lung Cancer Group Trial //Proc. ASCO. – 1998. – V. 17. – P. 450c. – Abstr. 1734.
1402. Neil H.B., Herndon J.E., Miller A.A. et al. Randomized phase III intergroup trial (CALGB-9372) of etoposide and cisplatin with or without paclitaxel and G-CSF in patients with SCLC. //Proc. ASCO – 2002 – Abstr. 1169.
1403. Nelli F., Naso G., De Pasquale Ceratti A. et al. Weekly vinorelbine and docetaxel as second-line chemotherapy for pretreated non-small cell lung cancer patients: a phase I-II trial. //J. Chemotherapy. – 2004. – V. 16, № 4. – P. 392-399.
1404. Nenadov B.M. et al. First-line chemotherapy with local treatment can prevent external beam irradiation and enucleation in low-stage intraocular retinoblastoma//J. Clin. Oncol. – 2000. – Vol. 18. – P. 2881-2887
1405. Neri B., Cello V., Biscione S. et al. Phase II evaluation of gemcitabine and epirubicinin in advanced bladder cancer. //Proc. ASCO. – 2000. – V/ 19. – Abstr. 1380.
1406. Neri B., De Leonardis V., Romano S. Adjuvant chemotherapy after gastric resection in node positive cancer patients: a multicentre randomized trials.1 //Brit J. Cancer. 1993. – V. 73. – P. 549.
1407. Neubauer M., Garfield D., Khan M. et al. Phase II trial of weekly docetaxel plus gemcitabine as first-line therapy for patients with advanced NSCLC. //Proc. ASCO. – 2001. – Vol. 20. – P. 252b. – Abstr. 2760.
1408. Neuhaus P., Oettle H., Post S. et al. A randomised, prospective, multicenter, phase III trial of adjuvant chemotherapy with gemcitabine vs. observation in patients with

- resected pancreatic cancer. *J. Clin. Oncol.* – 2005. – V. 23 (16S part I of II). – Abstr. 4013.
1409. Newlin H.E., Ziotecki R.A., Morris C.C. Squamous cell carcinoma of the anal margin. // *J. Surg. Oncol.* – 2004. – V. 86, № 2. – P. 55-62.
1410. Ngan R., Yiu H., Lau W. et al. Combination gemcitabine and cisplatin chemotherapy for metastatic or recurrent nasopharyngeal carcinoma: report of a phase II study // *Ann Oncol.* – 2002. – Vol.13, № 8. – P. 1252-1258..
1411. Nguyen S., Rebeschung C., Van Ongeval J. et al. Epirubicin-docetaxel in advanced gastric cancer: two phase II studies as second and first line treatment. // *Bulletin du Cancer.* – 2006. V. 93, № 1, P. 10001-10006.
1412. Nieder C., Grosu A.L., Astner S., Molls M. Treatment of unresectable glioblastoma multiforme. // *Anticancer Res.* – 2005. – V. 25, № 6C. – P. 4605-4610.
1413. Nikolic-Tomacevic Z., Jelic S., Popov I., Radosavljevic D. Irinotecan as second-line treatment in metastatic colorectal cancer: dilemmas regarding patient selection and toxicity prediction. // *J. of chemotherapy.* – 2000. – V. 2, № 3. – P. 244-251.
1414. Nissan A., Stojadinovic A., Garofalo A. et al. Evidence-based medicine in the treatment of peritoneal carcinomatosis: past, present, future. // *J. Surg. Oncol.* – 2009. – V. 100. – P. 335-344.
1415. Nix N.M., Brown K.S. Ceritinib for ALK-Rearrangement-Positive Non-Small Cell Lung Cancer // *J. Adv. Pract. Oncol.* – 2015. – Vol. 6(2). – P. 156-160.
1416. Nobuyasu Nishisaka, Hidetaka Yoshihara, Kazunobu Sugimura et al. Therapeutic effect of LH-RH agonist on advanced prostatic cancer // *J. Jap. Soc. Cancer Therapy.* – 1994. – V. 29. – P. 476.
1417. Norton L., Slamon D., Leyland-Jones B. et al. Overall survival advantage to herceptin in HER2 overexpressing (HER2+) metastatic breast cancer // *Proc. ASCO.* – 1999. – V. 18. – P. 127a. – Abstr. 483.
1418. Norum J., Lunde P., Aasebo U., Himmelmann A. Mitoxantrone in malignant pericardial effusion // *J. Chemother.* – 1998. – Vol. 10, № 5 – P. 399-404.
1419. Nosov A., Reva S., Petrov S. et al. Neoadjuvant Chemotherapy Using Reduced-Dose Docetaxel Followed by Radical Prostatectomy for Patients With Intermediate and High-Risk Prostate Cancer: A Single-Center Study // *Prostate.* – 2016. – Vol. 76, № 15.- 1345-1352.
1420. Novik A., Baldueva I., Nehaeva T. et al. Adjuvant autologous mature dendritic cells loaded with cancer-testis antigens (CTA) in combination with cyclophosphamide (Cy) in stage III melanoma patients: survival assessment// *Perspectives in Melanoma XVIII.*-2014.-- P.27.
1421. Novik A, Protsenko S, Baldueva I et al. Vemurafenib-induced progression of breast cancer: a case report and review of the literature // *Target Oncol.* 2016 Apr;11(2):235-23.
1422. Nseo U.O., Lamm D.L., Carpenter C. Sequential whole bladder photodynamic therapy (WBPT) in the management of recurrent superficial bladder cancer. // *Proc. SPIE.* – 2002. – V. 4156. – P. 212-217.
1423. Nukui Y., Picozzi V.J. Interferon-based adjuvant chemoradiation therapy of pancreas adenocarcinoma. A phase II study // *Am. J. Clin. Oncol.* - 2003. – V. 26. – P.543-549.
1424. Oakervee H.E., Popat R., Curry N. et al. PAD combination therapy (bortezomib, Formerly PS-341), Adriamycin and dexamethasone) for previously untreated patients with multiple myeloma. // *Brit. J. Haematol.* – 2005. – V. 129, № 6.– 3. 755-762.
1425. Oberg K. Advances in chemotherapy and biotherapy of endocrine tumors. // *Curr. Opin. Oncol.* – 1998. – V. 10. – P. 58-65.
1426. Oberg K, Eriksson B. // *Br. J. Haematol.* – 1991. -Vol. 79. – Suppl 1. – P, 74-77.
1427. O'Brien M.E.R. *Annals of Oncology* – 2004. – V. 15. – P. 440-449.

1428. O'Brien R.K., Sparling T.G. Gentamicin and fludarabine ototoxicity//Ann. Pharmacother. – 1995. – V. 29, № 2. – P. 200-201.
1429. O'Bryan R.M., Luce J.K., Talley R.W. et al. Phase II evaluation of adriamycin in human neoplasia. //Cancer. – 1973. – V. 32. – P. 1-8.
1430. O'Connor O.A., Wright J., Moskowitz C. et al. Phase II clinical experience with the novel proteasome inhibitor bortezomib in patients with indolent non-Hodgkin's lymphoma and mantle lymphoma. //J. Clin. Oncol.- 2005. – V. 23. – P. 667-684.
1431. O'Dwayer P.J., Alonso M.T., Leyland-Jones B., Marsoni S. Teniposide: a review of 12 years of experience. //Cancer Treat. Rep. – 1984. – V. 68, № 12. – P. 1455-1466.
1432. Oechsle K., Lorch A., Honecker F. et al. Patterns of relapse after chemotherapy in patients with high-risk non-seminomatous germ cell tumor //Oncology. – 2010. – Vol. 78(1). – P. 47-53.
1433. Oettle H., Richards D., Ramanathan R.K. A phase III trial of pemtred plus gemcitabine versus gemcitabine in patients with unresectable or metastatic pancreatic cancer //Ann Oncol. 2005. – V. 16, 10. – P. 1639-1645.
1434. Oh D.Y., Kim T.W., Park Y.S. et al. Phase 2 study of everolimus monotherapy in patients with nonfunctioning neuroendocrine tumors or pheochromocytomas/paragangliomas //Cancer. – 2012. – Vol. 118, № 24. – P. 6162-6170.
1435. Oh W.K., Manola J., George D.J. et al. A phase II trial of interferon-alfa and toremifene in advanced renal cell cancer patients. //Cancer Invest. – 2002. – V. 20, № 2. – P. 186-191.
1436. O'Hagan A.H., Irvine A.D., Sands A. et al. Miliary neonatal hemangiomas with fulminant heart failure and cardiac septal hypertrophy in two infants //Pediatr. Dermatol. – 2004. – V. 21. – P. 469-472.
1437. Ohashi T., Shigematsu N., Kameyama K. Tamoxifen for recurrent desmoid tumor of the chest wall //Int. J. Clin. Oncol. – 2006. – V. 11, №2. – P. 150-152.
1438. Ohashi N., Haruko D., Ryohei N. et al. Phase I/II study of carboplatin and weekly paclitaxel for advanced non-small cell lung cancer//Jap. J. Lung Cancer. – 2004. – V. 44, № 2. – P. 77-82.
1439. Ohe Y., Ohashi Y., Kubota K. et al. Randomized phase III study of cisplatin plus irinotecan versus carboplatin plus paclitaxel, cisplatin plus gemcitabine, and cisplatin plus vinorelbine for advanced non-small-cell lung cancer: Four-Arm Cooperative Study in Japan. //Ann. Oncol. – 2007. – V. 18, № 2. – P. 317-323.
1440. Ohtsu A., Shimada Y., Shirao K. et al. Randomized phase III trial of fluorouracil alone versus fluorouracil plus cisplatin versus uracil and tegafur plus mitomycin in patients with unresectable, advanced gastric cancer. The Japan Clinical Oncology Group Study (JCOG9205) //J. Clin. Oncol. – 2003.- Vol. 21. № 1. – P. 54-59.
1441. Oka M., Doi S. Chemotherapy with irinotecan and carboplatin in lung cancer. //Japanese J. of Lung Cancer. – 2003. – V. 43, № 7. – 837-842.
1442. Okamoto H., Watanabe K. Vinorelbine monotherapy in patients with non-small-cell lung cancer. //Japanese J. of Lung Cancer. – 2003. – V, 43, № 7. – P. 865-871.
1443. Oki Y., Buglio D., Fanale M. et al. Phase I study of panobinostat plus everolimus in patients with relapsed or refractory lymphoma // Clin. Cancer Res.–2013.–Vol. 19.–P. 6882–6890].
1444. Oki Y., Fanale M.A., Westin J.R. et al. A phase I study of panobinostat in combination with ICE (Ifosfamide, Carboplatin and Etoposide) In patients with relapsed or refractory classical Hodgkin lymphoma (cHL) // Blood.–2013.–Vol. 122.–P. 252.

1445. Oki Y., Pro B., Fayad L.E. et al. Phase 2 study of gemcitabine in combination with rituximab in patients with recurrent or refractory Hodgkin lymphoma // *Cancer*. – 2008. – Vol. 112. – P. 831–836.
1446. Oki Y., Younes A. Current role of gemcitabine in the treatment of Hodgkin lymphoma // *Leuk. Lymphoma*. – 2008. – Vol. 49 (5). – P. 883–889.
1447. Oki Y., Younes A. Does rituximab have a place in treating classic Hodgkin lymphoma? // *Curr. Hematol. Malig. Rep.* – 2010. – Vol. 5. – P. 135–139.
1448. Oki Y., Younes A. Does rituximab have a place in treating classic Hodgkin lymphoma? // *Curr. Hematol. Malig. Rep.* – 2010. – Vol. 5. – P. 135–139..
1449. Okumura S. A case of locally advanced non-small-cell lung cancer (pathological CR) completely resected after chemotherapy (cisplatin + docetaxel regimen). // *Jap. J. of Lung Cancer*. – 2003. – V. 43, № 7. – P. 968-973.
1450. Okuno K., Ohnishi H., Nakajima I. et al. Complete remission of liver metastases from colorectal cancer by treatment with a hepatic artery infusion of interleukin-2-based immunochemotherapy: reports of three cases. // *Surg. Today*. – 1994. – V. 24. – P. 80-84.
1451. Omura G., Bundy B., Berek J. et al. Randomized trial of cyclophosphamide plus cisplatin with or without doxorubicin in ovarian carcinoma: a Gynecologic Oncology Group Study. // *J. Clin. Oncol.* – 1989. – V. 7. – P. 457.
1452. Orditura M., Martinelli E., Galizia G. Weekly docetaxel and capecitabine is not effective in the treatment of advanced gastric cancer: a phase II study // *Anna. Oncol.* – 2006. – V. 17, № 10. – P. 1329-1532.
1453. O'Reilly E.M., Stuart K.E., SanzAltamira P.M. et al. A phase II study of irinotecan in patients with advanced hepatocellular carcinoma // *Cancer*. – 2001. – Vol.91. – P.101-105.
1454. Orita K., Tanaka N., Goehi A. et al. Clinical trial of immunotherapy with OH-1 preparation (INF-a) and UFT (uracil-tegafur) in unresectable pancreatic cancer. // *Proc. ASCO*. – 1995. – V. 14. – Abstr. 339.
1455. Orłowski R. Multiple myeloma and NHL patients respond to LDP-341. // *Oncol. News. Int.* – 2002. – V. 11, № 1. – P. 26-46.
1456. Ortner M. Photodynamic therapy for cholangiocarcinoma // *Lasers Surg. And Med.* – 2011. – V. 47, 7. – P. 776-780.
1457. O'Saughnessy J.A., Miles D., Vukelja S. et al. Superior survival with capecitabine plus docetaxel combination therapy in anthracycline pretreated patients with advanced breast cancer. Phase III trial results. // *J. Clin. Oncol.* – 2002. – V. 20, № 12. – P. 2812-2823.
1458. O'Saughnessy J.A., Moiseyenko V., Bell D., Nabholz J.M. et al. A randomized phase II study of Xeloda (capecitabine) vs. CMF as first-line chemotherapy of metastatic breast cancer in woman age > 55 years // *Proc. ASCO*. – 1998. – V. 17. – Abstr. 103.
1459. Osborne C.K., Yochmowitz M.G., Knight W.A., McGuire W.L. The value of estrogen and progesterone receptors in the treatment of breast cancer. *Cancer*. 1980 Dec 15;46(12 Suppl):2884-2888.
1460. Osborne D., Zervos E., Strosberg J, Boe B. Improved outcome with cytoreduction versus embolization for symptomatic hepatic metastases of carcinoid and neuroendocrine tumors // *Ann. Surg. Oncol.* – 2006. – Vol.13, № 4. – P.572-81
1461. Osathanondh R., Goldstein D.P., Pastoride G.B. Actinomycin D as the primary agent for gestational trophoblastic disease. // *Cancer*. – 1975. – V. 36. P. 863-866.
1462. O'Saughnessy J.A. et al. *Clin. Breast Cancer*. – 2004. – V. 5, № 2. – P. 142-147.
1463. O'Saughnessy J.A., Blum J., Moiseyenko V. et al. Randomized openlabel phase II trial of oral capecitabine (Xeloda) vs. a reference arm of intravenous CMF as first-line

- therapy for advanced/metastatic breast cancer. //Ann. Oncol. – 2001. – V. 12. – P. 1247-1254.
1464. O'Shaughnessy J., Nag S., Calderillo-Ruiz G. et al. Gemcitabine plus taxol (GT) versus paclitaxel as first-line treatment for anthracycline pretreated metastatic breast cancer: interim results of a global phase III study.//Proc. ASCO. – 2003. – V. 22. – Abstr. 25.
1465. O'Shaughnessy J., Vukeljia S., Moiseyenko V. et al. Results of a large phase III trial of Xeloda/Taxotere combination therapy vs Taxothere monotherapy in metastatic breast cancer patients. //San Antonio Breast cancer Symposium. – San Antonio, USA. – 2000. – Abstr. 381.
1466. Ota K., Taguchi I., Kimura K. Report on nationwide pooled date and cohort investigation in UFT phase II study. //Cancer Chemother. Pharmacol. – 1988. – V. 22. – P. 335-338.
1467. Ohtsu A. Boku N., Koizumi W. et al. A phase II study of S-1 plus cisplatin therapy in patients with advanced gastric cancer. //4th Intern. Conf. Biol. Prev. Treat. Gastrointest. Malign. Cologne. – 2001. -P. 61.
1468. Ohtsu A., Shirao K., Miyata Y. et al. A phase II study of three hour infusion paclitaxel in patients with advanced gastric cancer. //Proc. ASCO. – 2000. – V. 21. – Abstr. 1194.
1469. Ou S., Ahn J., De Petris L. E tal. Alectinib in Crizotinib-Refractory ALK-Rearranged Non-Small-Cell Lung Cancer: A Phase II Global Study // J. Clin. Oncol. – 2015. – Vol. Nov 23 pii: JCO639443.].
1470. Oudard S, Banu E, Vieillefond A, et al. Prospective multicenter phase II study of gemcitabine plus platinum salt for metastatic collecting duct carcinoma: results of a GETUG (Groupe d'Etudes des Tumeurs Uro-Genitales) study //J. Urol. – 2007. -177. – P. 1698-1702.
1471. Oza A.M., Cook A.D., Pfisterer J. et al. Standard chemotherapy with or without bevacizumab for women with newly diagnosed ovarian cancer (ICON7): overall survival results of a phase 3 randomised trial// The Lancet Oncology. – 2015. – V. 16, N 8. – P. 928–936.
1472. Ozols R.F. Treatments of recurrent ovarian cancer: increasing options «recurrent» results // J.Clin. Oncol. – 1997. – V. 15, № 6. – P. 2177
1473. Ozols R.F. Update on gynecologic oncology group (GOG) trials in ovarian cancer //Cancer Invest. – 2004. – V. 22, Suppl. 2. – P. 11-20.
1474. Pace A. Seminars in Oncology. – 2001. – V. 28, № 4. – P. 1-2.
1475. Packer R.J., Gajjar A., Vezina G. et al. Phase III study of craniospinal radiation therapy followed by adjuvant chemotherapy for newly diagnosed average-risk medulloblastoma // J
1476. Clin. Oncol. – 2006. – Vol. 24. – P. 4202-4208.
1477. Paez J.G., Jänne P.A., Lee J.C. et al. EGFR mutations in lung cancer: correlation with clinical response to gefitinib therapy. Science. 2004 Jun 4;304(5676):1497-500.
1478. Pao W, Miller V, Zakowski M, Doherty J, Politi K, Sarkaria I, Singh B, Heelan R, Rusch V, Fulton L, Mardis E, Kupfer D, Wilson R, Kris M, Varmus H. EGF receptor gene mutations are common in lung cancers from "never smokers" and are associated with sensitivity of tumors to gefitinib and erlotinib. //Proc. Natl. Acad. Sci. U S A. – 2004 . – Vol. 101(36):1306-1311.
1479. Perez E.A., Baehner F.L., Butler S.M. et al. The relationship between quantitative human epidermal growth factor receptor 2 gene expression by the 21-gene reverse transcriptase polymerase chain reaction assay and adjuvant trastuzumab benefit in Alliance N9831 //Breast Cancer Res. – 2015. – Vol. 17(1). – P. 133.

1480. Pagani O., Regan M.M., Walley B.A., et al. Adjuvant exemestane with ovarian suppression in premenopausal breast cancer. *N. Engl. J. Med.* 2014. – Vol. 371. – P. 107-118.
1481. Pagani O., Ruggeri M., Manunta S et al. Pregnancy after breast cancer: Are young patients willing to participate in clinical studies? *Breast* 2015 Feb 4 (Epub ahead of print).
1482. Page J.P., Levi J.A., Woods R.L. Randomized trial of combination chemotherapy in hormone-resistant metastatic prostate carcinoma. //*Cancer Treat. Repts.* – 1985. – V. 69, № 1. – P. 105-107.
1483. Pan H.-M., Zhu F., Lou Y. et al. A phase II study of oxaliplatin with ELF regimen in patients with advanced gastric cancer //*Proc. ASCO.* – 2004. – V. 23. – Abstr. 4206.
1484. Pancoast H.K. Superior pulmonary sulcus tumor. Tumor characterized by pain, Horner's syndrome, destruction of bone and atrophy of hand muscles //*JAMA.* – 1932. – V. 99. – P. 1391-1396.
1485. Panetta A., Martoni A., Guaraldi M. et al. Combined chemo-immuno-hormonotherapy of advanced renal cell carcinoma. //*J. Chemother.* – 1994. – V. 6, № 5. – P. 349-353.
1486. Paridaens R., Biganzoli L., Bruning A. et al. For the EORTC-Investigational Drug Branch for Breast Cancer/Early Clinical Studies Group/ Paclitaxel vs doxorubicin as first line single-agent chemotherapy for metastatic breast cancer: a European Organisation for Research and Treatment of Cancer Randomized study with crossover. //*J. Clin. Oncol.* – 2000. – V. 18. – P. 724-733.
1487. Paridaens R., Dirix L., Lohrisch C. et al. Mature results of randomized phase II multicenter study of exemestan versus tamoxifen as first-line hormonal therapy for postmenopausal women with metastatic breast cancer. //*Ann. Oncol.* – 2003. – V. 14. – P. 1391-1398.
1488. Paridaens R., Piccart M. First line hormonal treatment for metastatic breast cancer with exemestane or tamoxifen in postmenopausal patients. A randomized phase III trial of the EORTC Breast Group. //*Proc. ASCO.* – 2004. – V. 23. – P. 6. – Abstr. 515.
1489. Park B.K., Song S.Y., Kim Y.J. et al. Phase II study of gemcitabine and cisplatin in advanced biliary tract cancer *Gut.* – 2004. – V. 53, Suppl. № 6. – P. A167.
1490. Parker C. et al. Alpha emitter radium-223 and survival in metastatic prostate cancer //*N. Engl. J Med.* – 2013. – Vol. 369. – P. 213.
1491. Partridge A.H., Gelber S., Piccart-Gebhart M.J. et al. Effect of age on breast cancer outcomes in women with human epidermal growth factor receptor 2-positive breast cancer: results from a herceptin adjuvant trial //*J. Clin. Oncol.* – 2013. – Vol.31. – P. 2692-2698.
1492. Pasey S., Ratain M., Flaherty K.T. et al. Efficacy and safety of sorafenib in a subset of patients with advanced soft tissue sarcoma from phase II randomized discontinuation trial //*Invest. New Drugs.* – 2011. – V. 29, № 3. – P. 481-488.
1493. Patt Y.Z., Hassan M.M., Lozano R.D. et al. Thalidomide in the treatment of patients with hepatocellular carcinoma: a phase II trial. *Cancer* 2005. – Vol.103. – P.749 – 755.
1494. Patel J.D., Bonomi P., Socinski M.A. et al. Treatment rationale and study design for the pointbreak study: a randomized, open-label phase III study of pemetrexed/carboplatin/bevacizumab followed by maintenance pemetrexed/bevacizumab versus paclitaxel/carboplatin/bevacizumab followed by maintenance bevacizumab in patients with stage IIIB or IV nonsquamous non-small-cell lung cancer // *Clin. Lung Cancer.* – 2009. – Vol.10(4). – P.252-256.
1495. Patt Y.Z., Hassan M.M., Lozano R.D. et al. Thalidomide in the treatment of patients with hepatocellular carcinoma: a phase II trial. *Cancer* 2005. – Vol.103. – P.749 – 755.

1496. Pattaranutaporn P. Phase II study of cocurrent gemcitabine and radiotherapy in locally and advanced stage IIIB cervical carcinoma //Gynecol. Oncol. – 2001. – V. 81, № 3. – P. 404-407.
1497. Paz-Ares L., Sanchez-Rovira P., Games-Martin R. et al. A phase II trial of the triplet paclitaxel, cisplatin and gemcitabine in patients with advanced NSCLC. – 2000. – V. 19. – P. 546a. – Abstr. 2155.
1498. Pectasides D. et al. Chemotherapy for recurrent cervical cancer// Cancer Treat. Rev. – 2008. – Vol. 34. – P. 603–613.
1499. Peest D., Deicher H., Goldewey R. // Oncologie. – 1990. – V. 13. – P. 43-44.
1500. Pegram M.D., Pienkowski T., Northfelt D.W. et al. Results of two open label study of trastuzumab. //J. Nat. Cancer Inst. – 2004. – V. 10. – P. 759-769.
1501. Penel N., Bui B.N., Bay J.O. et al. Phase II trial of weekly paclitaxel for unresectable angiosarcoma: the ANGIOTAX study //J. Clin. Oncol. – 2008.- Vol, 26(32). – P. 5269–5274
1502. Perez A.T., Domenech G.H., Frankel C., Vogel C.L. Pegylated liposomal doxorubicin for metastatic breast cancer: The Cancer Research Network, Inc., Experience. //Cancer Investigation. – 2002. – V. 20, Suppl. 2. – P. 22-29.
1503. Perez E. et al. J. Clin. Oncol. – 2007. – Vol. 23.- P. 3407–3414.
1504. Perez E.A., Ballman K.V., Anderson S.K. et al. Stromal tumor-infiltrating lymphocytes (S-TILs): in the alliance N9831 S-TILs are associated with chemotherapy benefit but not associated with trastuzumab benefit // Proc SABCG 2014. – S1-06.
1505. Perez E.A., Hillman D.W., Stella P.J. et al. A phase II study of paclitaxel plus carboplatin as first-line chemotherapy for women with metastatic breast carcinoma //J. Cancer (Philad.). – 2000. – V. 88. – P. 985-991.
1506. Perez M.E., Cunat A.E., Francisco N.V. et al. Efectos del tratamiento profilactico con epirubicina intravesical en la recidiva del tumor vesical superficial. //Arch. Esp. Urol. – 1999. – V. 52, № 4. – P. 345-350.
1507. Peris K, Micantonio T, Fargnoli MC et al. Imiquimod 5% cream in the treatment of Bowen's disease and invasive squamous cell carcinoma // J Am Acad Dermatol. – 2006 . – Vol. 55, № 2. – P. 324-327.
1508. Petrilak D.P. Salvage therapy for platinum-refractory urotelial cancer: designing new clinical trials. //Cancer Invest. – 2002. – V. 20, № 5-6. – P. 855-856.
1509. Petrylak D.P., Macarthur R.B., O'Connor J. et al. //J. Clin. Oncol. – 1999. – V. 17. – P. 958-967.
1510. Petrylak D.P., Tangen C., Hussain M. et al. SWOG 99-16: Randomized phase III trial of docetaxel/estramustine versus mitoxantrone/prednisolone in men with androgen independent prostate cancer. //Proc. ASCO. – 2004. – V. 23. – Abstr.: 3.
1511. Petrovic Z. Docetaxel and gemcitabin in patients with advanced pancreatic cancer. //Proc. ASCO. – 2001. – V. 20. – P. 129b. – Abstr. 2268.
1512. Peyret, C. Tumeurs du testicule. Synthèse et recommandations en onco-urologie //Prog. Urol.-1993-Vol.2-p.60.
1513. Pfeiffer G. Stellenwert der Chemotherapie beim Plattenepithelcarcinom der Speiserohre. // Diss. – München, 1993.
1514. Pfreundschun M. Die Chemotherapie des Ösophaguskarzinoms. //Verdaungskrankheiten. – 1991. – B. 9, № 3. – S. 102-107.
1515. Pfreundschuh M., Müller C., Zeynalova S. German High-grade Non-Hodgkin Lymphoma Study Group (DSHNHL). Six versus eight cycles of bi-weekly CHOP-14 with or without rituximab in elderly patients with aggressive CD20+ B-cell lymphomas: a randomized controlled trial (RICOVER-60)//Lancet Oncol. – 2008. – Vol. 9. – P. 105-116.

1516. Philip P.A., Carmichael J., Tonkin K. et al. Hormonal treatment of pancreatic carcinoma: a phase II study of LHRH agonist goserilin plus hydrocortisone. //Brit. J. Cancer. – 1993. – V. 67. P. 379-382.
1517. Philip P.A., Zalupski M.M., Vaitkevicius V.K. et al. Phase II study of gemcitabine and cisplatin in the treatment of patients with advanced pancreatic carcinoma. //Cancer. – 2001. – V. 92, № 3. – P.:569-577.
1518. Phillips K.A., Milne R.L., Rookus M.A. et al. Tamoxifen and risk of contralateral breast cancer for BRCA1 and BRCA2 mutation carriers // J. Clin. Oncol. – 2013. – Vol. 31. – P. 3091-3099.
1519. Phunmanee A., Patjanasontorn, Boonsawat W., Indhrrapoka B. Paclitaxel and carboplatin in the treatment of advanced non small cell lung cancer (NSCLC) //Int. J. Tuberc and Lung Disease – 1998. – V. 2, № 11.- Suppl. 2 – P. 418.
1520. Picus J., Schultz M. Docetaxel (Taxoter) as a monotherapy in treatment of hormone-refractory prostate cancer: preliminary results. //Semin. Oncol. – 1999. – V. 26, № 5. – Suppl. 17. – P. 14-18.
1521. Piccart M.J., Gore M., ten Bokkel Huinnik W. et al. Docetaxel an active new drug for treatment of advanced epithelial ovarian cancer. //J. Nat. Cancer Inst. – 1995. – V. 87. – P. 676-681.
1522. Pienta K.J., Fischer E.I., Eisenberger M.A. et al. A phase II trial of estramustine and etoposide in hormone refractory prostate cancer: a Southwest Oncology Group Trial (SWOG 9407). //The Prostate. – 2001. – V. 46. – P.257-261.
1523. Pipas J.M., Krywicki R.F. Treatment of progressive metastatic glomus jugulare tumor (paraganglioma) with gemcitabine //Neuro-Oncology. – 2000. – № 2. – P. 190-191.
1524. Piepich M.V., Winter K., Lawton C.A. et al. Ajuvant androgenic blockade after teleradiotherapie for prostate cancer: long-term results of phase III RTOGG 85-31 study. //Int. Radiation Oncology Biol. Phys. – 2005. – V. 61, № 5. – P. 1285-1290.
1525. Pilepich M.V., Winter K., Lawton C.A. et al. Androgen suppression adjuvant to definitive radiotherapy in prostate carcinoma--long-term results of phase III RTOG 85-31 //Int. J. Radiat. Oncol. Biol. Phys. – 2005. – Vol. 61(5). – P. 1285-1290.
1526. Pizzocaro G., Piva L. Adjuvant and neoadjuvant vincristine, bleomycin and methothrexate for inguinal metastases from squamous cell carcinoma of the penis/ //Acta Oncol. – 1988. – Vol. 27. – P. 823-824
1527. Polistina F.A., Guglielmi R., Baiocchi C. et al. Chemoradiation treatment with gemcitabine plus stereotactic body radiotherapy for unresectable, non-metastatic, locally advanced hilar cholangiocarcinoma. Results of a five year experience //Radiother/ Oncol. – 2011. – Vol. 99, № 2. – P :120-123
1528. Polyzos A., Tsavaris N., Kosmas C. et al. Full dose paclitaxel plus vinorelbine as salvage chemotherapy in antraciline-resistant advanced breast cancer: a phase II study. J. Chemother. – 2003. – V. 15, № 6. – 607-612.
1529. Pomer S., Wedel S.A. Locoregional immunotherapy of liver metastases. //Anticancer Res. – 1999. – V. 19, № 3A. – P. 2010-2011.
1530. Posner M.R., Evin T.J., Weichselbaum R.R. u. a. Chemotherapy of advanced salivary gland neoplasms. //Cancer. – 1982. – V. 50, № 11. – P. 2261-2264.
1531. Posner M., Norris C., Colevas A. et al. Phase I/II trial of docetaxel, cisplatin, 5-fluorouracil and leucovorin for curable, locally advanced squamous cell cancer of the head and neck //Proc. ASCO. – 1997. – V. 16. – Abstr. 1380.
1532. Postmus P.E., Green M.R. Overview of MTA in the treatment of NSCLC. //Semin. Oncol. – 1999. – V. 26, № 1. – Suppl. 4. – P. 31-36.

1533. Postow M.A., Chesney J., Pavlick A.C. Nivolumab and ipilimumab versus ipilimumab in untreated melanoma // *N Engl J Med.* – 2015. – Vol. 372(21), – P. 2006-2017.
1534. Pouessel D., Huguet H., Iborra F. et al. A pilot study of gemcitabine in combination with oxaliplatin and vinorelbine in patients with metastatic bladder cancer // *Anticancer Res.* – 2010. – Vol 30, № 11. – P. 4711-4716.
1535. Pozzo C., Basso M., Cassano A. et al. Neoadjuvant treatment of unresectable liver disease with irinotecan and 5-fluorouracil plus folinic acid in colorectal cancer patients // *Ann. Oncol.* – 2004. – Vol.15. – P. 933-939..
1536. Pozzo C., Bugat R., Peschel C. et al. Irinotecan in combination with CDDP or 5-FU and folinic acid is active in patients with advanced gastric or gastro-oesophageal Junction adenocarcinoma: final results of a randomised phase II study. // *Proc. ASCO.* – 2001. – Vol. 20. – Abstr. 531.
1537. Prabhash K., Vikram G.S., Nair R. Et al. Fludarabine in lymphoproliferative malignancies: a single-centre experience // *Nat. MedIndia.* – 2008. – V. 4, № 21. – P. 171-178.
1538. Prados M., Schold C., Spence A. et al. Phase II study of taxol in patients with recurrent malignant glioma: North American Brain Tumor Consortium. // *Proc. ASCO.* – 1995. – V. 14. – Abstr. 281.
1539. Perrot A., Monjanel H., Bouabdallah R. et al. Lymphoma Study Association (LYSA). Impact of post-brentuximab vedotin consolidation on relapsed/refractory CD30+ Hodgkin lymphomas: a large retrospective study on 240 patients enrolled in the French Named-Patient Program // *Haematologica.* – 2016. – Vol. 101. – P. 466–473.
1540. Protsenko S., Semionova A., Komarov Y. et al. BRAF-mutated clear cell sarcoma is sensitive to vemurafenib treatment // *Inv. New Drugs.* – 2015. – Vol. 33. – P. 1136-1143.
1541. Puto K., Garey S. Pemetrexed therapy for malignant pleural mesothelioma. // *The Annals of Pharmacotherapy.* – 2005. – V. 39, № 4. – P. 678-673.
1542. Pyrhönen S.O. Systemic therapy in metastatic renal cell carcinoma. // *Scandinavian Journal of Surgery.* – 2003. – V. 92. – P. 156-161.
1543. Qayed M., Powell C., Morgan E.R. et al. Irinotecan as maintenance therapy in high-risk hepatoblastoma. // *Pediatr. Blood Cancer.* – 2010. – V. 54, № 5. – P. 761-763
1544. Qu L., Jin F., Huang X., Shen X. Interferon α therapy after curative resection prevents early recurrence and improves survival in patients with hepatitis B virus-related hepatocellular carcinoma // *J. Surg. Oncol.* – 2010. – V. 102, № 7. – P. T796-801.
1545. Qin S., Bai Y., Lim H.Y. et al. Randomized, multicenter, open-label study of oxaliplatin plus fluorouracil/leucovorin versus doxorubicin as palliative chemotherapy in patients with advanced hepatocellular carcinoma from Asia. // *J. Clin. Oncol.* – 2013. – Vol. 31, № 28. – P.:3501-3508
1546. Raderer M., Hejna M.H., Valencak J.B. Two consecutive phase II studies of 5-fluorouracil/leucovorin/mitomycin C and of gemcitabine in patients with advanced biliary cancer. // *Oncology.* – 1999. – V. 56. – P. 177-180.
1547. Raemaekers J.M.M. Treatment of stage I and II Hodgkin's lymphoma // *Haematology.* – 2006. – Vol. 2. – P. 161–165.
1548. Rai K., Tsuji A., Morita S. et al. Continuous infusion of 5-fluorouracil and low dose consecutive CDDP therapy in advanced hepatocellular carcinoma: a phase II study. // *Proc. ASCO.* – 2002. – V. 21. – Abstr. 655.
1549. Rajkumar S.V., Blood E., Vesole D et al. Phase III clinical trial of thalidomide plus dexamethasone compared with dexamethasone alone in newly diagnosed multiple

- myeloma: a clinical trial coordinated by Eastern Cooperative Oncology Group //J. Clin. Oncology Group. – 2006. – V. 24. – P. 431-436.
1550. Ramanathan R.K., Rubin J.T., Ohori N.P. et al. Dramatic response of adult Wilms tumor to paclitaxel and cisplatin//Medical and Pediatric Oncology. – 2000. – V. 34. – P. 296-298.
1551. Ramnath N., Sommers E., Robinson L. et al. Phase II study of neoadjuvant chemotherapy with gemcitabine and vinorelbine in resectable non-small-cell lung cancer (NSCLC) //J. Clin. Oncol. – 2005. – 23(16S part I of II). – Abstr. 7277.
1552. Rao K., Goodin S., Levitt M. et al. A phase II trial of imatinib mesilate in patients with prostate specific antigen progression after local therapy for prostate cancer //The Prostate. – 2005. – V.65. – P. 115-122.
1553. Rapprich H., Hagedom M. Intraläsionäre Behandlung mit Interferon-beta beim metastasierten Melanom. //JDDG. – 2006. – Bd. 4, № 9. – S. 743-746.
1554. Ratain M.J., Eisen T., Stadler N.M. et al. Phase II placebo-controlled randomized Discontinuation trial of sorafenib in patients with metastatic renal cell carcinoma //J. Clin. Oncol. – 2006: 24 (16): 2505-2512.
1555. Ratain M.J., Flaherty K.T., Stadler W.M. et al. Preliminary antitumor activity of BAY 43-9006 in metastatic renal cell carcinoma and other advanced refractory solid tumors in a phase II randomized discontinuation trial (RDT) //Proc. ASCO. – 2004. – V. 23. – P. 381. – Abstract 4501.
1556. Rauth T., Slone J., Grane G. et al. Laparoscopic nephron-sparing resection of synchronous Wilms tumors in a case of hyperplastic perilobanephroblastomatosis //J. Pediatr. Surg. – 2011. – Vol. 46, № 5. – P. 983-988.
1557. Rauws E.A.J. Photodynamic therapy and Klaskin tumor: an overview //Scand. J. Gastroenter. – 2006. – V. 41. – Suppl. 243. – P. 135-138.
1558. Ravaud A, De la Fouchardière C, Courbon F, et al. Sunitinib in patients with refractory advanced thyroid cancer: The THYSU phase II trial [abstract 6058] //J. Clin. Oncol. – 2008. – Vol. 26:330s.
1559. Ravdin P., Erban J., Overmoyer B. et al. Phase III comparison of docetaxel and paclitaxel in patients with metastatic breast cancer //Eur. J. Cancer. – 2003. – V. 39, Suppl. 1. – P. S201. – Abstr. 670.
1560. Ravi R., Ong J., Oliver R.T. et al. Surgery as salvage therapy in chemotherapy-resistant nonseminomatous germ cell tumours. Br J Urol. 1998 Jun;81(6):884-888.
1561. Reerink O., Mulder N.H., Verschuere R.C.J. et al. Addition of oxaliplatin to neoadjuvant radiochemotherapy for irresectable rectal cancer, a phase I study. //Anticancer Research. – 2005. – V. 25. P. 629-633.
1562. Regan M.M., Neven P., Giobbie-Hurder A. et al. Assessment of letrozole and tamoxifen alone and in sequence for postmenopausal women with steroid hormone receptor-positive breast cancer: the BIG 1-98 randomised clinical trial at 8.1 years median follow-up. Lancet Oncol 2011. – Vol. 12. – P. 1101- 1108.
1563. Reni M., Passoni P., Panucci M.G. et al. «PEF-G (cisplatin, epirubicin, 5-fluorouracil continuous infusion, gemcitabine): A new combination in advanced pancreatic adenocarcinoma. Phase II study». J. Clin. Oncol. – 2001. – V. 19. – P. 2679–2686.
1564. Reni M., Passoni P., Pannucci M.G. et al. Окончательные результаты II фазы исследования цисплатина, эпирубина, 5-фторурацила в виде длительной инфузии и гемцитабина при аденокарциноме поджелудочной железы IV стадии. //Нов. мед. технол. – 2005. – № 6. – P. 12-23.
1565. Reni M., Passoni P., Villa E. Final results phase II study cisplatin, epirubicin, continuous infusion 5 Fu and gemcitabine with advanced pancreatic carcinoma. //J. Clin. Oncol. – 2000. – V. 19. – P. 2679-2686.

1566. Reisenbichler E.S., Lester S.C., Richardson A.L, et al. Interobserver concordance in implementing the 2010 ASCO/CAP recommendations for reporting ER in breast carcinomas: a demonstration of the difficulties of consistently reporting low levels of ER expression by manual quantification. *Am. J. Clin. Pathol.* – 2013. – Vol. 140(4). – P. 487-494.
1567. Rhomberg W., Eiter H., Böhler F., Dertinger S. Combined radiotherapy and razoxane in the treatment of chondrosarcomas and chordomas. *//Anticancer Res.* – 2006. – V. 26, № 3B. – P. 2407-2412.
1568. Ribas A., Kefford R., Marshall M.A. Phase III randomized clinical trial comparing tremelimumab with standard-of-care chemotherapy in patients with advanced melanoma *//J. Clin. Oncol.* – 2013. – Vol.31(5). – P. 616-622.
1569. Ricardia U., Filippia R., Guarneria A. Stereotactic body radiation therapy for lung metastases *// Lung Cancer.* – 2012. – Vol. 75, № 1. – P. 77–81.
1570. Richards D.A. et al. Phase II study multicenter trial of docetaxel-oxaliplatin in stage IV gastroesophageal and/or stomach cancer. *//Proc. ASCO.* – 2006. – Abstr. 4071.
1571. Richardson P.G., Barlogie B., Berenson J. et al. A phase 2 study of bortesomib in relapsed. Refractory myeloma. *//N. Engl. J. Med.* – 2003, – V. 348, № 26. – P. 2609-2617.
1572. Richardson P.G., Berenson J., Irwin D. et al. Phase II study of PS-341, a novel proteasome inhibitor, alone or in combination with dexamethasone, in patients with multiple myeloma who have relapsed following front-line therapy and are refractory to their most recent therapy. – *Blood.* – 2001. – V. 98. – P. 774a.
1573. Richardson P.G., Hideshima T., Schlossman R.L. et al. The proteasome inhibitor PS-341 targets both the myeloma cell and bone marrow microenvironment to overcome drug resistance in multiple myeloma. *//Cancer Invest.* – 2003. – V. 21, Suppl. 1. – P. 24-25.
1574. Richardson P.G., Schlossman R., Hideshima T. et al. A phase I trial of oral CC-5013, an immunomodulatory thalidomide derivate, in patients with relapsed and refractory multiple myeloma. *//Blood.* – 2001. – V. 98. – P. 775a.
1575. Richardson P.G., Barlogie B., Berenson L. et al. Bortesomib or high-dose dexamethasone for relapsed multiple myeloma. *//N. Engl. J. Med.* – 2005. – V. 352. – P. 2487-2498.
1576. Ridwelski K., Gebauer T., Falke J. et al. Combination chemotherapy with docetaxel and cisplatin for locally advanced and metastatic gastric cancer. *//Ann. Oncol.* – 2001. – V. 12. – P. 47-51.
1577. Rinaldi D., Lormand N., Briere J. et al. A phase II trial of topotecan and gemcitabine in patients with previously treated advanced non-small cell lung cancer. *//Cancer Investigation.* – 2001. – V. 19. – № 5. – P. 467-474.
1578. Rini B.I., Vogelzang N.J., Dumas M.C. et al. Phase II trial of intravenous gemcitabine with continuous infusion fluorouracil in patients with metastatic renal cell cancer. *//J. Clin. Oncol.* – 2000. – V. 18. – P. 2419-2426.
1579. Risse J., Caselmann W.H., Strunk H. Therapie des hepatozellulären Karzinoms mit Jod-131-Lipiodol. *//Deutsches Ärzteblatt.* – 2001. – B. 98, № 43. – S. 2237-2241.
1580. Rivera I., Wajzman Z., Bladder-sparring treatment of invasive bladder cancer. *//J. Urol.* – 2000. – V. 164. – P. 627-632.
1581. Robert C., Karascewska B., Schachter J. et al. Improved overall survival in melanoma with combined dabrafenib and trametinib *//New Engl. J. Med.* – 2014. – Vol. 371, № 20. – P. 1867-1876.
1582. Robert C., Long G.V., Brady B. Nivolumab in previously untreated melanoma without BRAF mutation *// N. Engl. J. Med.* – 2015. – Vol. 372(4). – P :320-330.

1583. Robert N., Leyland-Jones B., Asmar L. et al. Phase III comparative study of trastuzumab and paclitaxel with and without carboplatin in patients with HER-2/neu positive advanced breast cancer //Breast Cancer Res. Treat. – 2002. – V. 76. – P. 37.
1584. Robertson J.F., Lindemann J., Llombart-Cussac A. et al. Fulvestrant 500 mg versus anastrozole 1mg for the first-line treatment of advanced breast cancer: follow-up analysis from the randomized 'FIRST' study// Breast Cancer Res. Treat.- 2012. – V.136 (2). – P. 503–511.
1585. Robinson S.P., Sureda A., Canals C. et al. Reduced intensity conditioning allogeneic stem cell transplantation for Hodgkin's lymphoma identification of prognostic factors predicting outcome // Haematologica. – 2009. – Vol. 94. – P.230–238.
1586. Roche A., Girish B., de Baère T. et al. Trans-catheter arterial chemoembolization as first-line treatment for hepatic metastases from endocrine tumors // Eur. Radiol.- 2003. – Vol.13, № 1. – P.136-140.
1587. Rocha L., Savarese D., Bruckner H. et al. Multicenter phase II trial of first-line irinotecan and gemcitabine in patients with locally advanced or metastatic pancreatic cancer //Proc. ASCO. – 2000. – V. 19. – Abstr. 1023.
1588. Rocha-Lima C.M., Herndon J.E., Lee M.E. et al. Phase II trial of irinotecan/gemcitabine as second-line therapy for relapsed and refractory small-cell lung cancer: Cancer and Leukemia Group B Study 39902. //Ann. Oncol. – 2007. – V. 18, № 2. – P. 331-337.
1589. Rodriguez J., Pawel J., Pluzanska A. et al. A multicenter , randomized phase III study of docetaxel + cisplatin (DC) and docetaxel + carboplatin (DCB) vs vinorelbine + cisplatin (VC) in chemotherapy-naïve patients with advanced and metastatic non-small-cell-lung cancer //Proc. Am. Soc. Clin. Oncol. – 2001. – V. 20: 314a. – Abstr. 1252.
1590. Rodriguez MA, Velasquez WS, McLaughlin P. Results of a salvage treatment program for relapsing lymphoma: MINE consolidated with ESHAP// J.Clin.Oncol. – 1995. – Vol. 13. – P. 1734-1741
1591. Roos M. Krebs: Im Westen viel Neues. //Therapiewoche. – 2001. – V. 17, № 10. – P. 379-380.
1592. Rose P.G. et al. Concurrent cisplatin-based radiotherapy and chemotherapy for locally advanced cervical cancer.//N.Engl. J. Med. – 1999 . – Vol. 15. – P. 340(15). – P. 1144-1153..
1593. Rose P.G. et al. Paclitaxel and cisplatin as first-line therapy in recurrent or advanced squamous cell carcinoma of the cervix: a gynecologic oncology group study //J. Clin. Oncol. – 1999. – Vol. 17(9). – P. 2676-2680.
1594. Rosen H.R., Jatzko G., Repse S. et al. Adjuvant intraperitoneal chemotherapy with carbon-absorbed mitomycin in patients with gastric cancer: results of the randomized multicenter trial of the austrian Working Group for Surgical Oncology. – 1998. – V. 16. – P. 2733.
1595. Rosen F.R., Wokes E.E., Brockstein B.E. et al. Paclitaxel, 5-FU, Hydroxyurea and concomitant radiation therapy for poor prognosis head and neck cancer //Semn. Radiat. Oncol. – 1998 – V. 9, № 2. – Suppl. 1. – P. 70-76.
1596. Rosenberg S., Packard B., Aebersold P. et al. Use of tumour infiltrating lymphocytes and interleukin-2 in the immunotherapy of patients with metastatic melanoma. //New England J. Med. –1998. – V. 319. – P. 1676-1680.
1597. Ross J.S., Wang K., Khaira D. et al. Comprehensive genomic profiling of 295 cases of clinically advanced urothelial carcinoma of the urinary bladder reveals a high frequency of clinically relevant genomic alterations //Cancer. 2015 (in press).

1598. Ross P., Teoh E., A'hern R. et al. Epirubicin, cisplatin and protracted venous infusion 5-Fluorouracil chemotherapy for advanced salivary adenoid cystic carcinoma // *Clin. Oncol. (R Coll Radiol)*. – 2009. – Vol.21, № 4. –P. 311-314.
1599. Rossinger K. Vinorelbin – neues Vincaalkaloid für die Onkologie. // *Arzneimitteltherapie*. – 1996. – B. 14, S. 227-230.
1600. Rosso R., Del Mastro L., Duranelo A. et al. Capecitabine in association with epirubicin and docetaxel as first line treatment in advanced breast cancer: a multicenter phase II study. // *Breast Cancer Res. Treat.* – 2001. – V. 69, № 3. – P. 270. – Abstr. 353.
1601. Roth A.D., Maibach R., Falk S. et al. Docetaxel-cisplatin-5FU (TCF) versus docetaxel-cisplatin (TC) versus epirubicin-cisplatin-5FU (ECF) as systemic treatment for advanced gastric carcinoma: a randomized phase II trial of the Swiss Group for Clinical cancer Research (SAKK). // *Proc. ASCO*. – 2004. – V. 23. – Abstr. 317.
1602. Roth B.J., Dreicer R., Einhorn L.H. et al. Significant activity of paclitaxel in advanced transitional-cell carcinoma of urothelium: a phase II trial of the Eastern Cooperative Oncology Group. // *J. Clin. Oncol.* – 1994. – V. 12. – P. 2264-2270.
1603. Roth B., Yeap B., Wilding G. et al. Taxol in advanced hormone-refractory carcinoma of the prostate. A phase II trial of the Eastern Cooperative Oncology Group. // *Cancer*. – 1993. – V. 72, № 15. – P. 2457-2460.
1604. Roth B.J., Finch D.E., Birnle R. et al. A phase II trial of ifosfamide + paclitaxel in advanced transitional cell carcinoma of the urothelium. // *Proc. ASCO*. – 1997. – V. 16. – Abstr. 1156.
1605. Rothman H., Cantrell J.E., Lokich et al. Continuous infusion 5-fluorouracil plus weekly cisplatin for pancreatic carcinoma. // *Cancer*. – 1991. – V. 68. – 264-266.
1606. Rougier P., Mitry E. Chemotherapy in the treatment of neuroendocrine malignant tumors. // *Digestion*. – 2000. – V. 62, Suppl. 1. – P. 73-78.
1607. Rougier P., Ducreux M., Douillard J.Y. et al. Efficacy of 5-FU + cisplatin compared to bolus 5-FU in advanced pancreatic carcinoma: a randomized trial from the French anticancer centers digestive group. // *Proc. ASCO*. – 1999. – V. 18. – P. 1050.
1608. Rougier P., Paillot B., LaPlanche A. et al. 5-Fluorouracil continuous intravenous infusion compared with bolus administration. Final results of a randomised trial in metastatic colorectal cancer. // *Eur. J. Cancer* – 1997. – V. 33. – P. 1789-1793.
1609. Rougier P., Paillot B., LaPlanche A. et al. Phase II study of irinotecan in the treatment of advanced colorectal cancer in chemotherapy-naïve patients and patients pretreated with fluorouracil-based chemotherapy. // *J. Clin. Oncol.* – 1997. – V. 15. – P. 251-261.
1610. Rougier P., Van Cutsem E., Bajetta E. et al. Randomized trial of irinotecan versus fluorouracil by continuous infusion after fluorouracil failure in patients with metastatic colorectal cancer. // *Lancet*. – 1998. – V. 352. – P. 1407-1412.
1611. Rougier Ph., Zarba J., Ducreux M. et al. Efficacy of combined 5-FU and CDDP in advanced pancreatic adenocarcinoma. // *Int. Conf. Biol. Treat. Gastrointest. Malign.* – 1992. – P. 70.
1612. Rousseau P., Flamant F., Quintana E. et al. Primary chemotherapy in rhabdomyosarcomas and other malignant mesenchymal tumors of the orbit. // *J. Clin. Oncol.* – 1994. – V. 12. – P. 516-521.
1613. Rowland K.M., Suman V.J., Ingle J.N. et al. Randomized phase II trial of weekly versus every 3-week administration of paclitaxel, carboplatin and trastuzumab in women with HER-2-positive metastatic breast cancer. // *Proc. ASCO*. – 2003. – V. 22. – Abstr. 31.
1614. Ruff P., Moodley S.D., Rappoport B.L. et al. Pegylated liposomal doxorubicin in advanced hepatocellular carcinoma. // *Proc. ASCO*. – 2000. – V. 19. – Abstr. 1044.

1615. Ruffert K., Jahn H., Jorke O. A comparative study of cytarabine (bendamustine), Methotrexate plus fluorouracil and CMF in advanced breast cancer. //Proc. of the 13th Congress of the ESMO, Lugano, Switzerland. – 1988. – Abstr. 240.
1616. Rummel M.J., Niederle N., Maschmeyer G. Study group indolent Lymphomas (StiL). Bendamustine plus rituximab versus CHOP plus rituximab as first-line treatment for patients with indolent and mantle-cell lymphomas : open-label, multicenter, randomized, phase 3 non-inferiority trial// Lancet. – 2013. – Vol. – Vol. 381. – P. 1203-1210.
1617. Rush V.W., Giroux D.J., Kraut M.J. et al. Induction chemoradiation and surgical resection for non-small cell lung carcinomas of the superior sulcus^ initial results of Southwest Oncology Group Trial 9416 (Intergroup Trial 0160). //J. Thorac. Cardiovasc. Surg. –2001. – V. 121. – P. 472-483.
1618. Russel C.A., Kutch K., Snyder T. et al. Phase I/II trial of gemcitabine plus taxotere in advanced NSCLC. //Proc ASCO. – 2001. – V. 20. – P.249b. – Abstr. 2748.
1619. Rusthoven J.J., Eisenhauer E., Butts C. et al. Multitargeted antifolate LY231514 as first-line chemotherapy for patients with advanced non-small-cell lung cancer. A phase II study. //Clin. J. Oncol. – 1999. – V. 17. – P. 1194-1199.
1620. Ryan C.J. et al. Abiraterone in metastatic prostate cancer without previous chemotherapy //N. Engl. J. Med. – 2013. – Vol. 368. – P. 138.
1621. Saad F. et al. A randomized, placebo-controlled trial of zoledronic acid in patients with hormone-refractory metastatic prostate carcinoma //J Natl Cancer Inst. – 2002. – Vol. 94. –P. 1458
1622. Sadek H, Azli N., Wendling J.L. et al. Treatment of advanced squamous cell carcinoma of the skin with cisplatin, 5-fluorouracil and bleomycin //Cancer. – 1990. – Vol. 66, № 8. – P.1692-1696.
1623. Sadot E., Lee S., Sofocleous C. et al. Hepatic Resection or Ablation for Isolated Breast Cancer Liver Metastasis: A Case-control Study with Comparison to Medically Treated Patients //Ann. Surg. – 2015. – Vol.263.
1624. Safran H., Ramanathan R., Schwartz J. et al. Herceptin and gemcitabine for metastatic pancreatic cancer that overexpress Her-2/neu. //Proc. ASCO. – 2001. – V. 20. – Abstr.57.
1625. Sai H., Mitsumori M., Yamauchi C. et al. Concurrent chemoradiotherapy for esophageal cancer: comparison between intermittent standard-dose cisplatin with 5-fluorouracil and daily low-dose cisplatin with continuous infusion of 5-fluorouracil. //Int. J. Oncol. – 2004. – V. 9. – P. 149-153.
1626. Saitoh H. Distant metastases from renal carcinoma //Cancer. – 2008. – V. 113. – P. 2539-2548.
1627. Sakata Y., Ohtsu A., Horikoshi N. et al. Late phase II study of novel oral fluoropyrimidine anticancer drug S-1 (1 M tegafur – 0,4 M gemistat – 1 M otastat potassium) in advanced gastric cancer patients. //Eur. J. Cancer. – 1998. – V. 34. – P. 1715-1720.
1628. Salimi M., Davaee M. Docetaxel and doxorubicin as neoadjuvant chemotherapy in locally-advanced breast cancer //Anticancer Res. - 1999. – V. 19, № 3A. - P. 2033-2034.
1629. Salimi M., Mir M.R. Dose-dense weekly docetaxel and CBDCA in adriamycin-resistant metastatic breast cancer (MBC)//Eur. J. Cancer. – 1998. – V. 34 (Suppl. 15). – P. 178.
1630. Saltz L.B., Clarke S., Díaz-Rubio E. et al. Bevacizumab in combination with oxaliplatin-based chemotherapy as first-line therapy in metastatic colorectal cancer: a randomized phase III study //J Clin Oncol. – 2008. – Vol. 26, № 12. – P. 2013-2021.
1631. Saltz L.B., Cox J.V., Blanke C. et al. Irinotecan plus Fluorouracil and leucovorin for metastatic colorectal cancer //N. Engl. J. Med. – 2000. – V. 343. – P. 905-914.

1632. Saltz L.B., Douillard J.Y., Pirodda N. et al. Irinotecan plus Fluorouracil/Leucovorin metastatic colorectal cancer : a new survival standart //The oncologist. –2001. – V 6. – P. 81-91.
1633. Saltz L., Rubin M. Cetuximab (IMC-C225) plus irinotecan (CPT-11) is active in CPT-11 refractory colorectal cancer that expresses EGFR //Proc. ASCO. – 2001. – V. 20. – Abstr. 7.
1634. Samlowski W.E., Moon J., Tuthill R.J. et al. A phase II trial of imatinib mesylate in Merkel cell carcinoma: a Southwest Oncology Group Study //J. Clin. Oncol. – 2009. – V. 27, Suppl. 20. – Abstr. 9056.
1635. Sampath S., Schultheiss T.E., Ryu J.K., et al. The role of adjuvant radiation in uterine sarcomas// Int. J. Radiat. Oncol. Biol. Phys. – 2010. – Vol. 76. – P. 728-734
1636. Sanchez-Rovira P., Jaen A., Gonzalez E. et al. Biweekly gemcitabine, doxorubicin and paclitaxel as first-line treatment in metastatic breast cancer //Oncology. – 2001. – V. 15, № 2. – P. 44-47.
1637. Sandler A., Ettinger J.S. Phase III study of cisplatin with or without gemcitabine in patients with advanced NSCLC //Oncologist. – 1999. – V. 4. – P. 241-251.
1638. Sandler A., Gray R., Perry M. et al. Paclitaxel-carboplatin alone or with bevacizumab for non-small-cell lung cancer //N. Engl. J. Med. – 2006. – Vol.355. – P.2542-2550.
1639. Santini D. et al. Weekly oxaliplatin, fluorouracil and folinic acid (OXALF) as first-line chemotherapy for elderly patients with advanced gastric cancer //Proc. ASCO. – 2004. – V. 23. – Abstr. 4237.
1640. Santoro A., Santoro M., Maiorino L. et al. A phase II trial of gemcitabine plus carboplatin in advanced urothelial transitional cell carcinoma in advanced or metastatic stage //Annu Oncol. – 1998. – V. 9. – Suppl. 2. – Abstr. 647.
1641. Santoro A., Bredenfeld H., Devizzi L. et al. Gemcitabine in the treatment of refractory Hodgkin's disease: results of a multicenter phase II study //J. Clin. Oncol. – 2000. – Vol. 18. – P. 2615–2619.
1642. Santoro A., Magagnoli M., Spina M. et al. Ifosfamide, gemcitabine, and vinorelbine: a new induction regimen for refractory and relapsed Hodgkin's lymphoma //Haematologica. – 2007. – Vol. 92. – P. 35–41.
1643. Sanz-Altamira P.M., Mazin Safar A., Stuart K.E. Systemic chemotherapy for unresectable biliary tree carcinoma. //Anticancer Res. – 1999. – V. 19, № 3A. – P. 2027-2028.
1644. Sarialioglu F., Erbay A., Demir S. Response of infantile hepatic hemangioma to propranolol resistant to high-dose methylprednisolone and interferon- α therapy //Pediatr. Blood Cancer. – 2010. – V. 55, № 7. – P. 1433-1434.
1645. Sato A., Kurihara M., Koizumi W. et al. A phase II study of UFT plus cisplatin therapy in patients with advanced gastric cancer. //Proc. ASCO. – 2000. – V. 19. – Abstr. 1087.
1646. Sato Y., Kondo H., Honda K. et al. A phase I/II study of S-1 plus cisplatin in patients with advanced gastric cancer: 2-week S-1 administration regimen. //Int. J. Clin. Oncol. – 2005. – V. 10, № 1. – P. 40-44.
1647. Sauer R., Becker H., Hohenberger W. et al. Preoperative versus postoperative chemoradiotherapy for rectal cancer. German Rectal Cancer Study Group //N. Engl. J. Med. – 2004. – Vol. 351, № 17. – P. 1731-1740.
1648. Sauter G., Lee J., Bartlett J.M. et al. Guidelines for human epidermal growth factor receptor 2 testing: biologic and methodologic considerations //J. Clin. Oncol.- 2009.- Vol. 27(8):1323-1333.

1649. Sawyer S.L., Hartley T., Dymnt D.A. et al. Utility of whole-exome sequencing for those near the end of the diagnostic odyssey: time to address gaps in care //Clin. Genet. – 2015 (in press).
1650. Semiglazova T, Filatova L. Phase II study cisplatin plus gemcitabine (Gemzar) in antracycline, docetaxel and capecitabine-refractory metastatic breast cancer. Annals of Oncology. Abstract Book of the 29th ESMO Congress. Vienna, 2004. Vol.15. Suppl. 3. P. 43.
1651. Shaw A.T., Ou S.H., Bang Y.J. et al. Crizotinib in ROS1-rearranged non-small-cell lung cancer// N. Engl. J. Med. – 2014. – Vol. 371(21). – P. 1963-1971.
1652. Silkin S.V., Startsev S.S., Krasnova M.E. et al. Complete Clinical Response of BRAF-Mutated Cholangiocarcinoma to Vemurafenib, Panitumumab, and Irinotecan //J.Gastrointest. Cancer. 2015 (in press).
1653. Song M., Kim S.H., Yoon S.K. Cabozantinib for the treatment of non-small cell lung cancer with KIF5B-RET fusion. An example of swift repositioning//Arch. Pharm. Res. – 2015. –Vol. 38(12). – P. 2120-2123.
1654. Spagnolo F., Ghiorzo P., Orgiano L. et al. BRAF-mutant melanoma: treatment approaches, resistance mechanisms, and diagnostic strategies //Onco Targets Ther. – 2015. – Vol. 8. – P. 157-168.
1655. Sawada T., Hirakawa Y., Shirao K. et al. Confirmatory phase II study and final results of S-1 in patients with metastatic colorectal cancer in Japan // Proc. ASCO. – 2002. – V. 21- P. 2233.
1656. Savarese D., Taplin M.E., Halabi S. et al. A phase II study of docetaxel (taxotere), estramustine, and low dose hydrocortisone in men with hormone-refractory prostate cancer //Semin. Oncol. – 1999. – V. 26, № 5. – Suppl. 17. – P. 39-44.
1657. Saxman S, Mann B, Canfield V. et al. A phase II trial of vinorelbine in patients with recurrent or metastatic squamous cell carcinoma of the head and neck //Am. J. Clin. Oncol. – 1998. – Vol.21, № 4. – P. 398-400.
1658. Scagliotti C.V., Kortsik C. et al. Phase II randomized study of pemetrexed+carboplatin or oxaliplatin, as front-line chemotherapy in patients with locally advanced or metastatic non-small-cell lung cancer //Proc. ASCO. – 2003. – V. 22. – Abstr. 2513.
1659. Scagliotti G.V., Parikh ., von Pawel J. et al. Phase III study comparing cisplatin plus gemcitabine with cisplatin plus pemetrexed in chemotherapy-naïve patients with advanced-stage non-small-cell lung cancer //J. Clin. Oncol. – 2008. – Vol.26. – P.3543-3551.
1660. Scagliotti G.V., Shin D.M., Kindler H.L. et al. Phase II study of pemetrexed with and without folic acid and vitamin B₁₂ as front-line therapy in malignant pleural mesothelioma //J. Clin. Oncol. – 2003. – V. 21. – P. 1556-1561.
1661. Scagliotti G.V., von Pawel J. et al. Phase III study comparing cisplatin plus gemcitabine with cisplatin plus pemetrexed in chemotherapy-naïve patients with advanced-stage non-small-cell lung cancer //J. Clin. Oncol. – 2008. – Vol.26. – P.3543-3551.
1662. Scarisbrick J.J., Child F.J., Clift A. et al. A trial of fludarabine and cyclophosphamide combination chemotherapy in the treatment of advanced refractory primary cutaneous T-cell lymphoma //Brit. J. Dermatol. – 2001. – V 144. – P. 1010-1015].
1663. Schäller G. Gezielt gegen Brustkrebs: Chemotherapie an Ort und Stelle //Rubin. – 2002. – V. 12, № 1. – S. 23-32.
1664. Sharma P., Retz M., Siefker-Radtke A. et al. Nivolumab in metastatic urothelial carcinoma after platinum therapy (CheckMate 275): a multicentre, single-arm, phase 2

- trial// *Lancet Oncol.* 2017 Jan 25. pii: S1470-2045(17)30065-7. doi: 10.1016/S1470-2045(17)30065-7. [Epub ahead of print]
1665. Scheithauer W. Fortschritte in der palliativen und adjuvanten Chemotherapie des Kolonkarzinoms // *Dtsch. Med. Wochenschr.* – 2004. – B. 129. – S. 2118-2121.
1666. Shelley M.D., Kumar S., Wilt T. et al. A systematic review and meta-analysis of randomised trials of neoadjuvant hormone therapy for localised and locally advanced prostate carcinoma // *Cancer treatment reviews.* – 2009. – Vol. 35, № 1. – P. 9-17.
1667. Scher H.I. et al. Design and end points of clinical trials for patients with progressive prostate cancer and castrate levels of testosterone: recommendations of the Prostate Cancer Clinical Trials Working Group // *J. Clin. Oncol.* – 2008. – Vol 26. – P. 1148.
1668. Schiller J.H., Flaherty K.T., Redlinga M. et al. Sorafenib combined with carboplatin/paclitaxel on advanced non-smallcell cancer: a phase I subset analysis // *J. Clin. Oncol.* – 2006. – 24 (185): 7194.
1669. Schilsky R.L., Bertucci D., Vogelzang D. et al. Dose-escalating study of capecitabine plus gemcitabine combination therapy in patients with advanced cancer // *J. Clin. Oncol.* – 2002. – V. 20. – P. 582-587.
1670. Shimizu T., Hirano A., Watanabe O. et al. Successful neoadjuvant therapy with trastuzumab, paclitaxel and epirubicin for an elderly patient with inflammatory breast cancer // *Anticancer Research.* – 2010. – V. 30, № 2. – P. 581-586.
1671. Schin D.M., Glisson B.S., Knuri F.R. et al. Phase II study of induction chemotherapy with paclitaxel, ifosfamide and cisplatin in patients with recurrent or metastatic head and neck squamous cell carcinoma // *J. Clin. Oncol.* – 1998. – V. 16. – P. 1325.
1672. Schin D.M., Glisson B.S., Knuri F.R. et al. Phase II study of induction chemotherapy with paclitaxel, ifosfamide and carboplatin (TIC) in patients with locally advanced squamous cell carcinoma of the head and neck // *Cancer.* – 2002. – V. 95. – P. 322.
1673. Schink J.C., Lurain J.R., Singh D.K. et al. Etoposide, methotrexate, actinomycin D, cyclophosphamide, and vincristine for the treatment of metastatic high-risk gestational trophoblastic disease // *Obstet. Gynecol.* – 1992. – V. 80. – P. 812-820.
1674. Shapiro W.R., Sylvan B. et al. A randomized comparison of intraarterial versus intravenous BCNU, with or without intravenous 5-fluorouracil, for newly diagnosed patients with malignant glioma // *J. Neurosurg.* – 1992. – V. 76. – P. 772-781.
1675. Shipley W., Lu J.D., Pilerich M.V. et al. Effect of a short course of neoadjuvant hormonal therapy on the response to subsequent androgen suppression in prostate cancer patients with relapse after radiotherapy: a secondary analysis of the randomized protocol RTOG 86-10 // *Int. J. Radiat .Oncol .Biol. Phys.* – 2002; 54(5). – P :1302-1310.
1676. Shipley W.U., Winter K.A., Kaufman D.S. Phase III trial of neoadjuvant chemotherapy in patients with invasive bladder cancer treated selective bladder preservation by combined radiation therapy and chemotherapy: initial results of Radiation Therapy Oncology Group 89-03 // *J. Clin. Oncol.* – 1998. – V. 16. – P. 3576-3583.
1677. Shipley W.U., Kaufman D.S., Heney N.M. An update of combined modality therapy for patients with muscle invading bladder cancer using selective bladder preservation or cystectomy // *J. Urol.* – 1999. – V. 162. – 445-451.
1678. Schipp S.K., Muss H.B., Westrick M.A. et al. Vincristine, doxorubicin and mitimicin (VAM) in patients with advanced breast cancer previously treated with cyclophosphamide, methotrexate and fluouracil (CMF) // *Cancer Chemother. And Pharmacol.* – 1983. – V. 11, № 2. – P. 130-133.
1679. Schleucher N., Tewes M., Achterrath W. et al. Extended phase I study of capecitabine in combination with a weekly schedule of irinotecan as first-line

- chemotherapy in patients with advanced colorectal cancer //Proc. Am. Soc. Clin. Oncol. – 2001. – V. 20: 141a. – Abstr. 561.
1680. Schmitz N., Haverkamp H., Josting A. et al. Long term follow up in relapsed Hodgkin's disease (HD): Updated results of the HD-R1 study comparing conventional chemotherapy (cCT) to high-dose chemotherapy (HDCT) with autologous haemopoietic stem cell transplantation (ASCT) of the German Hodgkin Study Group (GHSG) and the Working Party Lymphoma of the European Group for Blood and Marrow Transplantation (EBMT) // J. Clin. Oncol. – 2005. – Vol. 23. – P. 562s. (Abstr. 6508).
1681. Schmitz S., Gabor C., Steinmetz T. Die Chemotherapie des fortgeschrittenen und metastasierten nichtkleinzelligen Bronchialkarzinoms (Stadium IIIB und IV). //Atemwegs- und Lungenkrankh. – 2004. – B. 30, № 12. – S. 634-646.
1682. Schmoll H.-J., Jordan K., Huddart R. et al. Testicular non-seminoma: ESMO Clinical Practice Guidelines for diagnosis, treatment and follow-up Ann Oncol – 2010- Vol.21 (suppl_5). – P.147-154.
1683. Schmoll H.J., Kohne C.H., Lorenz M. et al. Weekly 24 h infusion of high-dose 5-fluorouracil (5FU 24 h) with or without folinic acid (FA) vs bolus 5FU/FA (NCCTG/Mayo) in advanced colorectal cancer: A randomized phase III study of EORTS GITCCG and the AIO //Proc. ASCO. – 2000. – V. 19, 241a – Abstr. 935.
1684. Schneider P.M., Metzger R., Schneider S., et al. Neue Ergebnisse der multimodalen neoadjuvanten Therapie nicht-kleinzelliger Bronchialkarzinome der klinischen Stadien IIA/IIIB. Eine Übersicht. //AtemWeg. Lungenkrankheit. – 2001. – B. 27, № 6. – S. 269-278.
1685. Scheithauer W., Schull B., Ulrich-Pur H. et al. Biweekly high-dose gemcitabine alone or in combination with capecitabine in patients with metastatic pancreatic adenocarcinoma: a randomized phase II trial //Ann. Oncol. – 2003. – V. 14. – P. 97-104.
1686. Scher H.I. et al. Increased survival with enzalutamide in prostate cancer after chemotherapy //N. Engl. J. Med. – 2012. – Vol. 367. – P. 1187.
1687. Schöffski P. et al. Eribulin versus dacarbazine in previously treated patients with advanced liposarcoma or leiomyosarcoma: a randomised, open-label, multicentre, phase 3 trial //The Lancet. – 2016; DOI: [http://dx.doi.org/10.1016/S0140-6736\(15\)01283-0](http://dx.doi.org/10.1016/S0140-6736(15)01283-0)
1688. Schöffski P., Catimel G., Plauting A.S. et al. Docetaxel and cisplatin: an active regimen in patients with locally advanced recurrent or metastatic squamous cell carcinoma of the head and neck. Results of the phase II study of the EORTC Early Clinical Studies Group //Ann Oncol. – 1999. – V. 10. – P. 119-122.
1689. Schouten-van Meeteren A.Y.N., Moll A.C., Imhof S.M., Veerman A.J.P. Chemotherapy for retinoblastoma: an expanding area of clinical research //Med. and Pediatr. Oncol. – 2002. – V. 38, № 6. – P. 428-438.
1690. Schrerübl H., Faiss S., Zeitz M. Neuroendocrine Tumoren des Gastrointestinaltracts. Diagnostic und Therapie //Dtsch. Med. Wochenschr. – 2003. – B. 128. – S. 81-83.
1691. Schrijvers D., Johnson J., Jimenez U. et al. Phase III trial of modulation of cisplatin/fluorouracil chemotherapy by interferon alpha-2b in patients with recurrent or metastatic head and neck cancer //J. Clin. Oncol. – 1998. – V. 16. – 1054.
1692. Schroder F.H., et al. Metastatic prostate cancer treated by flutamide versus cyproterone acetate. Final analysis of the “European Organization for Research and Treatment of Cancer” (EORTC) Protocol 30892 //Eur. Urol. – 2004. – Vol. 45. – P.: 457.
1693. Schuffski P., Ray-Coquard I.L., Cioffi a., et al. Activity of eribulin mesylate in patients with soft-tissue sarcoma: a phase 2 study in four independent histological subtypes // Lancet Oncol. – 2011. – Vol.12. – P. 1045–1052

1694. Schüll B., Scheithauer W. Raltitrexed und Oxaliplatin beim kolorektalen Karzinom: In-vitro- und In-vivo-Untersuchungen einer synergistisch wirksamen Zytostaticakombination //Acta Medica. Austriaca. – 2002. – B. 29, № 4. – S. 124-131.
1695. Schüler A.O. Aktuelle Aspekte in Diagnostic und Therapie des Retinoblastoms. //Z. Pract. Augenheilkd. – 2001. – V. 22. – P. 341-345.
1696. Schüller J., Czejka M.J., Armbruster C. et al. Pharmakokinetische Aspekte der Biomodulation von 5-Fluorouracil durch Interferon alpha 2b in der Behandlung des fortgeschrittenen kolorektalen Karzinoms //Acta Chir. Austr. – 1991. – B. 23, № 5-6. – S. 214-217.
1697. Schulman K.A., Stadtmauer E.A., Reed S.D. et al. Economic analysis of conventional-dose chemotherapy compared with high-dose chemotherapy plus autologous hematopoietic stem-cell transplantation for metastatic breast cancer //Bone Marrow Transplantation. – 2003. – V 31. – P. 205-210.
1698. Shulman L.N., Cirrincione C.T., Berry D.A. et al. Six cycles of doxorubicin and cyclophosphamide or paclitaxel are not superior to four cycles as adjuvant chemotherapy for breast cancer in women with zero to three positive axillary nodes: Cancer and Leukemia Group B 40101 //J. Clin. Oncol. – 2012. – Vol.30. – P. 4071-4076.
1699. Schung U., Song I., Lee G. et al. Combined therapy consisting of intraarterial cisplatin infusion and systemic interferon-alpha for hepatocellular carcinoma patients wit major portal vein thrombosis or distant metastatis //Cancer. – 2000. – V. 88, № 9. – 3. 1986-1991.
1700. Schutte W. et al. A multicenter phase II study of gemcitabine and oxaliplatin for malignant pleural mesothelioma //Clin. Lung Cancer. – 2003. – V. 4. – P. 294-297.
1701. Schwarz G.K., Harstrick A., Gonzalez-Baron M. Raltitrexed (tomudex) in combination with 5-fluorouracil for treatment of patients with advanced colorectal cancer – A phase I study. //Ann. Oncol., 1998. –V. 14. – Suppl. 9. – P. 35-36.
1702. Schwarz G., Hickes W., Orner J. et al. Neoadjuvant paclitaxel and carboplatin chemotherapy for organ preservation in advanced squamous cell carcinoma of the head and neck. //Taxol (Paclitaxel) Sciencific Proceedings, 1999, Amer. Soc. of Clin. Oncol., Thirty Fifth Ann. Meeting, May 15-18. – P. 157. – Abstr. 1581.
1703. Schweitzer V.G. Photofrin-mediated Photodynamic therapy for treatment of early stagy oral cavity and laryndeal malignancies //Lasers Surg. And Med.. – 2001. – V. 29, № 4. – P. 305-313.
1704. Seebacher C., Kostler E. Zur Behandlung visceralen Metastasen des malignen Melanoms – eine Analyse von 133 Patienten //Zeitschrft für Hautskranken. – 2001. – B. 76, № 7-8. – S. 437-441.
1705. Segawa T., Kamoto T., Kinoshita K. et al. Montly paclitaxel and karboplatin with oral estramustine phosphate in patients with hormone-refractory prostate cancer //Int. J. Clin. Oncol. – 2005. – V. 10, № 5. – P. 333-337.
1706. Sehouli J. et al. A phase II of topotecan plus gemcitabine in the treatment of patients with relapsed cancer after failure of first-line chemotherapy with platin and paclitaxel //Proc. ASCO. – 2001. – V. 20. – Abstr. 861.
1707. Seidmann A.D., Fornier M., Esteva F. et al. Final report: weekly herceptin and taxol in metastatic breast cancer: analysis of efficacy by HER-2 immunophenotype (immunohystochemistry) and gene amplification (fluorescent in situ hybridisation). //Proc. Amer. Ass. Clin. Oncol. – 2000. – V. 19: 83a. – Abstract 319.
1708. Seidman A.D., Hudis C.A., Albanel J. et al. Dose-dense therapy with weekly 1 hour paclitaxel infusions for the treatment of metastatic breast cancer //J. Clin. Oncol. – 1998. – V. 16. – P. 3362-3368.

1709. Seifart U., Jensen K., Ukena D. et al. Topotecan, cisplatin 3 days versus topotecan / cisplatin 5 days in patients with SCLC. //Proc. ASCO – 2003 – Abstr. 2630.
1710. Seipelt G. Alemtusumab und Rituximab bei malignen Non-Hodgkin-Lymphomen. //Arzneimitteltherapie. – 2001. – B. 19, № 11. – S. 341-347.
1711. Seitz J.F., Douillard J.Y., Paillot B. et al. Tomudex plus oxaliplatin as first-line chemotherapy in metastatic colorectal cancer patients: a promising combination //Proc. ASCO. – 1999. – V. 18. – Abstr. 986.
1712. Seki H., Kimura M., Yoshimura N. et al. Hepatic arterial infusion chemotherapy with 5-fluorouracil-based regimens in the management of liver metastases of colorectal carcinoma. //Int. J. Clin. Oncol. – 1998. – V. 3, № 3. – P. 171-175.
1713. Sekulic A., Migden M.R., Lewis K. et al. Pivotal ERIVANCE basal cell carcinoma (BCC) study: 12-month update of efficacy and safety of vismodegib in advanced BCC //J. Am. Acad. Dermatol. – 2015. – Vol. 72, № 6. – P. 1021-1026.
1714. Sekulic A., Migden M.R., Oro A.E. et al. Efficacy and safety of vismodegib in advanced basal-cell carcinoma //N. Engl. J. Med. – 2012. – Vol. 366. – P. 2171-2179.
1715. Selawry O.S., Holland J.F., Wolman I.F. Effect of vincristine (NSC-67574) on malignant solid tumors in children //Cancer Chemother. Rep. – 1968. – V. 52. – P. 497-499.
1716. Semiglasov V.F., Semiglasov V.V., Ivanov V.G. et al. Neoadjuvant hormonal therapy vs chemotherapy in postmenopausal women with ER-positive breast cancer T2N1-2, T3N0-1, T4N0M0. //Proc. book “Fifteen international congress on anti-cancer treatment”. – Paris, 2004. – P. 188.
1717. Semiglazova T., Gershanovich M. The efficacy of Capecitabine in Antracyclin-refractory and Antracyclin and Docetaxel-refractory metastatic breast cancer (MBC) //Proc Am Soc Clin Oncol 21: 2002.-abstract 2061.-P. 164.
1718. Semiglazova T., Krivorotko P., Novikov S. et al. Predictive value of mRNA expression of tub β III gene in the treatment of locally advanced breast cancer //4th ESO-ESMO International Consensus Conference ABC3: 2015. – Poster 107.
1719. Semiglazova T., Filatova L., Gershanovich M. Phase II study cisplatin plus gemcitabine in antracycline, docetaxel and capecitabine-refractory metastatic breast cancer //Annals of Oncology. – 2004.-Vol.15-Suppl.3-P. 43.
1720. Sequist L., Yang J., Yamamoto N. et al. Phase III Study of Afatinib or Cisplatin Plus Pemetrexed in Patients With Metastatic Lung Adenocarcinoma With EGFR Mutations //J. Clin. Oncol. – 2013. – Vol.31(27). – P.3327-3334.
1721. Seto T., Takezako Y., Nakamura H. et al. Doublet regimen of cisplatin plus docetaxel for second-line chemotherapy after prior therapy with cisplatin plus irinotecan for non-small cell lung cancer: a phase II study //Int. J. Clin. Oncol. – 2004. – V. 9, № 5. – P. 378-382.
1722. Seymour J.F., Grigg A., Szer J., Fox R. Fludarabine, Cisplatin, and Atac-C: an active regimen in patients with antracycline-refractory intermediate-grade non-Hodgkin's lymphoma. //Blood. – 1995. – V. 86, № 10. – Suppl. 1.
1723. Shao Hai-bo, Hu Ke, Zhang Xi-tong et al. Clinical study of lipiodol-arsenic trioxide emulsion in the treatment of primary hepatic carcinoma by interventional ways. //Chin. Cancer Prev. Treat. – 2004. – V. 11, № 6. P. 638-640.
1724. Shaw A., Kim D., Mehr R. et al. Ceritinib in ALK-rearranged non-small-cell lung cancer // N. Engl. J. Med. – 2014. – Vol.370(13). – P.1189-1197
1725. Shaw J., Mayer A., Corie P. Phase II study of flutamide in unresectable pancreatic cancer. //Proc. ASCO. – 2000. – V. 19. – Abstr. 1069.
1726. Shetty A.K., Yu L.C., Gardner R.V., Warriar R.P. Role of chemotherapy in the treatment of infantile fibrosarcoma. //Med. and Pediat. Oncol. – 1999. – V. 33, № 4. – P. 425-427.

1727. Shields C.L., Demirci H., Shields J.A., Spanich C. Dramatic regression of conjunctival and corneal acquired melanosis with topical mitomycin C //Brit. J. Ophthalmol. – 2002. – V. 86, № 2. – P. 244-245.
1728. Shin D.M., Glisson B.S., Knury F.R. et al. Phase II trial of paclitaxel, ifosfamide and cisplatin in patients with recurrent head and neck squamous cell carcinoma //J. Clin. Oncol. – 1998. – V. 16. – P. 1325-1330.
1729. Shinohara N., Tanaka M., Nagamory K., Nagamory S. Prophylactic chemotherapy with anticyclines for primary superficial bladder cancer //J. Jap. Soc. Cancer Therapy. – 1994. – V. 29, № 2 – P. 256.
1730. Shinozuka T., Muramatsu T., Miyamoto T. et al. Long-term results und prognostic analysis in advanced and recurrent/refractory epithelial ovarian cancer treated by high-dose cyclophosphamide, adriamycin and cisplatin with autologous bone marrow transplantation //Int. J. Clin. Oncol. – 1999. – V. 4, № 5. – P. 273-279.
1731. Shipley W., Lu J.D., Pilerich M.V. et al. Effect of a short course of neoadjuvant hormonal therapy on the response to subsequent androgen suppression in prostate cancer patients with relapse after radiotherapy: a secondary analysis of the randomized protocol RTOG 86-10. //Int. J. Radiat. Oncol. Biol. Phys. – 2002. – V. 54 (5). – P. 1302-1310.
1732. Shirasacaka T., Rustum Y.M., Taguchi T. et al. S-1, new oral 5-fluorouracil prodrug, with high therapeutic index in rodents and in phase II in clinical trials //Proc. 10th NCI-EORTC Symp. New Drugs in Cancer Chem. – 1998. – P. 637.
1733. Sidéris L., Lavigne P., Leclerc Y.E. et al. Gemcitabine in the treatment of advanced pancreatic cancer – relevance in clinical practice //Can. J. Surg. – 2001. – V. 44. – Suppl. – P. Abstr. 20.
1734. Sikov W., Akerley W., Strenger R. et al. Weekly high-dose paclitaxel demonstrates significant activity in advanced breast cancer //Proc. Am. Soc. Clin. Oncol. – 1998. – V. 17. – P. 112a .
1735. Sikov W.M., Berry D.A., Perou C.M. et al. Impact of the addition of carboplatin and/or bevacizumab to neoadjuvant once-per-week paclitaxel followed by dose-dense doxorubicin and cyclophosphamide on pathologic complete response rates in stage II to III triple-negative breast cancer: CALGB 40603 (Alliance) // J. Clin. Oncol. – 2015. – Vol.33. – P. 13-21.
1736. Sikov W.M., Kananic S., Mangalic A. et al. Multicenter, 3-arm randomized study of high-dose weekly paclitaxel versus standart-dose weekly paclitaxel for metastatic breast cancer //Program and Abstr. of the American Society of Clin. Oncol 38th Annual Meeting. Orlando, Florida. – 2002. – Abstr. 134.
1737. Singh H., Ferrari A.C., Bedhar M.E. et al. Weekly paclitaxel and high dose oral estramustine in hormone refractory prostate cancer //Proc. ASCO. – 2000. – V. 19. – Abstr. 1494.
1738. Sirohi B., Cunningham D., Powles R. et al. Long-term outcome of autologous stem-cell transplantation in relapsed or refractory Hodgkin's lymphoma // Ann. Oncol. – 2008. – Vol. 19. – P. 1312-1319.
1739. Sirridge C., Neubauer M., Pashold E. et al. A phase II study of carboplatin and gemcitabine in patients with untreated extensive SCLC //Proc. ASCO, 2003. – Abstr. 2825.
1740. Sjöblom T., Shimizu A., O'Brien K.P. Growth inhibition of dermatofibrosarcoma protuberans tumors by the platelet derived growth factor receptor antagonist STI571 through induction of apoptosis //Cancer Res. – 2001. – V. 61. – P. 5778-5783.
1741. Skarlos D.V., Kalofonos H.P., Fountzilias G. et al. Gemcitabine plus pegylated liposomal doxorubicin in patients with advanced epithelial ovarian cancer

- resistant/refractory to platinum and/or taxanes. A HeCOG Phase II Study //Anticancer Res. – 2005. – V. 25, № 4. – P. 3103-3108.
1742. Slee P.H., Jong P.C., Jong R.S. et al. Combination chemotherapy with docetaxel and gemcitabine in anthracycline pretreated patients with metastatic breast cancer (MBC) //J. Clin. Oncol. – 2005. – V. 23 (16S part I of II). – Abstr. 728.
1743. Slevin M.L., Clark P.L., Joel S.P. et al. A randomized trial to evaluate the effect of schedule on the activity of etoposide in small cell lung cancer //J. Clin. Oncol.. – 1989. – V. 7. – P. 1333-1340.
1744. Small E.J. et al. Placebo-controlled phase III trial of immunologic therapy with sipuleucel-T (APC8015) in patients with metastatic, asymptomatic hormone refractory prostate cancer //J. Clin. Oncol., – 2006. – Vol. 24. – P. 3089.
1745. Smalley S.R., Benedetti J.K., Williamson S.K. et al. Phase III trial of fluorouracil-based chemotherapy regimens plus radiotherapy in postoperative adjuvant rectal cancer //J. Clin. Oncol. – 2006 – Vol. 24, № 22. – P.:3542-3547.
1746. Smallridge R., Ain K., Asa S. American Thyroid Association guidelines for management of patients with anaplastic thyroid cancer //Thyroid. – 2012. – Vol.22, № 11. – P.1104-1139.
1747. Smith M.R. et al. Bicalutamide monotherapy versus leuprolide monotherapy for prostate cancer: effects on bone mineral density and body composition //J. Clin. Oncol., -2004. = Vol. 22. – P. 2546.
1748. Smith D.C., Esper P., Strawderman M. et al. Phase II trial of oral estramustine, oral etoposide and intravenous paclitaxel in hormone refractory prostate cancer //J. Clin. Oncol. – 1999. – V. 17. – P. 1664-1671.
1749. Smith D.C., Esper P.S., Todd R.E., Pienta K.J. Paclitaxel, estramustine, etoposide in patients with hormone refractory prostate cancer: a phase II trial //Proc. ASCO. – 1997. – V. 16. – Abstr. 1105.
1750. Smit E., Fokkema E., Biesma B. Et al. Phase II study of paclitaxel in heavily pretreated patients with small-cell lung cancer // Br. J. Cancer. – 1998. – Vol.77(2). P.347-351.
1751. Smith R.E., Thornton D.E., Allen J.A. et al. A phase II trial of paclitaxel in squamous cell carcinoma of the head and neck with correlative laboratory studies. //Semin. Oncol. – 1995. – V. 22. – P. 41.
1752. Smith S.M., Schooder H., Johnson J.L. et al. The anti-CD80 primatized monoclonal antibody, galiximab, is well-tolerated but has limited activity in relapsed Hodgkin lymphoma: Cancer and Leukemia Group B 50602 (Alliance) // Leuk. Lymphoma. – 2013. – Vol. 54. – P. 1405–1410
1753. Socinski M.A. et al. Efficacy and safety of sunitinib in previously treated advanced non-small cell lung cancer: preliminary results of multicenter phase II trial // Proc. ASCO. – 2006. – Abstr. 7001.
1754. Socinski M., Bondarenko I., Karaseva N. et al. Weekly nab-paclitaxel in combination with carboplatin versus solvent-based paclitaxel plus carboplatin as first-line therapy in patients with advanced non-small-cell lung cancer: final results of a phase III trial // J. Clin. Oncol. – 2012. – Vol.30(17). – P.2055-2062.
1755. Socinski M.A., Stinchcombe T.E. and Neil Hayes D. The Evolving Role of Pemetrexed (Alimta) in Lung Cancer. //Seminars in Oncology. – 2005. – V. 32(suppl 2). – P. 16-22.
1756. Song H.S., Do Y.-R., Chang H.-M. et al. Capecitabine (X) plus gemcitabine (G) as first-line treatment in patients (pts) with locally advanced/metastatic pancreatic cancer: an open-label, multicenter phase II study. //J. Clin. Oncol. – 2005. – 23 (16S part I of II). – Abstr. 4141.

1757. Song Qwian, Li Lu-Jia, Hou Xiao-Wei, Xia Fang. Clinical study of weekly docetaxel combination with cisplatin or carboplatin in treatment of advanced non-small cell lung cancer. //China J. of Modern Medicine. – 2004. – V. 14, № 17. – P. 137-139.
1758. Soo K., Tan E., Wee J. et al. Surgery and adjuvant radiotherapy vs concurrent chemoradiotherapy in stage III/IV nonmetastatic squamous cell head and neck cancer: a randomised comparison // Br. J. Cancer. – 2005. – Vol. 93, № 3. – P. 279-286.
1759. Sorbe B. et al. Treatment of primary advanced and recurrent endometrial carcinoma with a combination of carboplatin and paclitaxel-long-term follow-up// Int J Gynecol Cancer. – 2008. – Vol. 18(4). – P. 803-808.
1760. Sorensen J., Riska H., Ravn J. et al. Scandinavian phase III trial of neoadjuvant chemotherapy in NSCLC stages IB-III A/T3. /Proc. ASCO. – V. 23, №. 16S, Part I of II (June 1 Supplement). – Abstr. 7146.
1761. Sorio R., Toffoli G., Crivellari D. et al. Oral etoposide in elderly patients with advanced non small cell lung cancer: a clinical and pharmacological study. //J. Chemother. – 2006. – V. 18, № 2. – P. 188-181.
1762. Sosa J., Elisei R., Jarzab B. Randomized safety and efficacy study of fosbretabulin with paclitaxel/carboplatin against anaplastic thyroid carcinoma // Thyroid. – 2014. – Vol.24, № 2. – P. 232-240.
1763. Sosman J.A., Daud A., Weber J.S et al. BRAF inhibitor (BRAFi) dabrafenib in combination with the MEK1/2 inhibitor (MEKi) trametinib in BRAFi-naive and BRAFi-resistant patients (pts) with BRAF mutation-positive metastatic melanoma (MM).//J. Clin. Oncol. , 2013 . – Vol. 31 (suppl; abstr 9005)]
1764. Souglakos J. et al. Combination of irinotecan (CPT-11) plus oxaliplatin (L-OHP) as first line treatment in locally advanced or metastatic gastric cancer: a multicenter phase II trial //Ann. Oncol. – 2004. – V. 15. – P. 1204-1209.
1765. Souglakos J., Kalykaki A., Vamvakas L. et al. Phase II trial of capecitabine and oxaliplatin (CAPOX) plus cetuximab in patients with metastatic colorectal cancer who progressed after oxaliplatin-based chemotherapy //Ann. Oncol. – 2007. – V. 18, № 2. – P. 305-310.
1766. Soulieres D.1., Senzer N.N., Vokes E.E. et al. Multicenter phase II study of erlotinib, an oral epidermal growth factor receptor tyrosine kinase inhibitor, in patients with recurrent or metastatic squamous cell cancer of the head and neck // J. Clin. Oncol. – 2004. – Vol. 22, № 1. – P. 77-85.
1767. Spaeth D., Fargeot P., Kaminsky M.C. et al. Traitement par cisplatine intra-pleural des épanchements pleuraux néoplasiques. //Annales Medicales de Nancy. – 1999. – V. 38. – P. 193-199.
1768. Spermon J.R., De Geus-Oei L.F., Kiemeny L.A. et al. The role of (18)fluoro-2-deoxyglucose positron emission tomography in initial staging and re-staging after chemotherapy for testicular germ cell tumours. BJU Int-2002- Vol.89(6) – P. 549-556.
1769. Spermon J.R., Kiemeny L.A., Meuleman E.J. et al. Fertility in men with testicular germ cell tumors//Fertil Steril.-2003-Vol.;79 Suppl-p.3:1543-1549.
1770. Spigel D.R., Hainsworth J.D., Sosman J.A. et al. Bevacizumab and erlotinib in the treatment of patients with metastatic renal carcinoma: update of a phase II multicenter trial. //Proc. ASCO. – 2005. – V. 24. – Abstr. 4540.
1771. Spitaru K., Ishiguro A., Munakata M. et al. Retrospective analysis of stage IV advanced gastric cancer treated with S-1 or other chemotherapy //Int. J. Clin. Oncol. – 2006. – V/ 11, № 5. – P. 367-374.
1772. Spitzweg C., Göke B. Therapie endokriner gastrointestinaler Tumoren //Internist. – 2002. – B. 43. – S. 219-229.

1773. Stadler V.M., Figlin R.A., McDermont D.F. et al. Safety and efficacy results of the advanced renal cell carcinoma sorafenib expanded program in North America //Cancer. – 2010. – V. 116. – P. 1272-1279.
1774. Stadler W.M., Kuzel T., Roth B. et al. A phase II of single agent gemcitabine in previously untreated patients with metastatic urothelial cancer //J. Clin. Oncol. – 1997. – V. 15. – P. 3394-3398.
1775. Staffurth J., Nichols J., Huddart R.A. et al. Study of paclitaxel regimen in the treatment of platinum refractory and multiple relapsed germ cell tumors //Proc. 25th ESMO Congr. – 2000. – P. 344.
1776. Stahl M. Chemotherapie des Ösophaguskarzinom. //Verdaungskrankheiten. – 1998. – V. 16, № 3. – S. 116-121.
1777. Stamatoullas A, Fruchart C, Bastit D. Ifosfamide, etoposide, cytarabine, and methotrexate as salvage chemotherapy in relapsed or refractory aggressive non-Hodgkin's lymphoma// Cancer. – 1996. – Vol. 77(11). P. 2302-2307
1778. Stathopoulos G.P., Aravantinos G., Syrigos K. et al. A randomized phase III study of Irinotecan/gemcitabine combination versus gemcitabine in patients with advanced/metastatic pancreatic cancer //J. Clin. Oncol. – 2005. – 23 (16S part I of II).- Abstr. 4106.
1779. Staropoli N., Ciliberto D., Botta C. et al. Pegylated liposomal doxorubicin in the management of ovarian cancer: a systematic review and metaanalysis of randomized trials //Cancer Biol. Ther. – 2014. – Vol.15(6). P. 707-720.
1780. Stathopoulos G., Rigatos S., Androulakis N. et al. Multicentre phase II trial of first – line irinotecan and gemcitabine in patients with unresectable pancreatic cancer.//12th International Congress on anti-cancer treatment. – 2002. – P. 160.
- 1781.
1782. Stathopoulos G.P., Tsavdaridis D., Malamos N.A. et al. Irinotecan combined with docetaxel in pre-treated metastatic breast cancer patients: a phase II study.//Cancer Chemother. And Pharmacol. – 2005. – V. 56, № 5. – P. 487-491.
1783. Stauder H., Unger C. Cladribin. Pharmacologie und Wirkungsprofil //Arzneimitteltherapie. – 1998. – V. 16, № 7. – S. 206-212.
1784. Steel G.G., Courtenay V.D., Rostom A.Y. Improved immune-suppression techniques for the xenografting of human tumours. //Brit. J. Cancer. – 1978. – V. 37, № 2. – P. 224-230.
1785. Steen A.E., Steen K.H., Bauer R., et al. Successful treatment of cutaneous Langerhans cell histiocytosis with low-dose methotrexate // Br. J. Dermatol.-2001.-Vol. 145.-P. 137-140
1786. Steger G., Bartsch R., Wenzel C. et al. Fulvestrant (FUL) and goserelin (GOS) in premenopausal women with advanced, hormone-sensitive breast cancer: A pilot study. //J. Clin. Oncol. – 2005. – V. 23, №:55, Abstr. 708.
1787. Stemmler H.J, Kahlert S, Siekiera W et al. Prolonged survival of patients receiving trastuzumab beyond disease progression for HER2 overexpressing metastatic breast cancer (MBC) //Onkologie.- 2005.-Vol. 28.-p.582-586.
1788. Stemmler H.-J., Schalhoh A., Heinemann V. Capecitabin bei kolorektalen Karzinom und soliden Tumoren //Arzneimitteltherapie. – 2001. – B. 19, № 8. – S. 243-249.
1789. Sternberg C.N. Role of primary chemotherapy in stage I and low-volume stage II nonseminomatous germ-cell testis tumors //Urol. Clin. North. Am. – 1993 Feb;20(1): – P. 93-109.
1790. Sternberg C.N. The management of stage I testis cancer //Urol. Clin. North. Am..- 1998-Vol.25(3). – P.435-449.
1791. Sternberg C.N., Davis I.D., Mardiak J. et al. Pazopanib in locally advanced or metastatic renal cell carcinoma: results of a randomized phase III trial //J. Clin. Oncol.

- 2010. – Vol. 28:1061-1068.; Sternberg CN, Hawkins RE, Wagstaff J, et al. A randomised, double-blind phase III study of pazopanib in patients with advanced and/or metastatic renal cell carcinoma: final overall survival results and safety update //Eur. J. Cancer. – 2013. – Vol. 49. – P. 1287-1296.
1792. Sternberg C.N., Magill G.W., Sordillo P.P., Cherg E.W. MIFA III (mitomicin C, 5-fluorouracil, and adriamicin) chemotherapy for advanced adenocarcinoma of the pancreas. //Amer. J. Clin. Oncol. – 1984. – V. 7, № 5. – P. 529-533.
1793. Steuber C.P., Civin C., Krischer J. et al. A comparison of induction and maintenance therapy for acute nonlymphocytic leukemia in childhood: results of Pediatric Oncology Group study //J. Clin. Oncol. – 1991. – V. 9. – P. 247-258.
1794. Stevens E.A., Rodriguez C.P. Genomic medicine and targeted therapy for solid tumors// J. Surg. Oncol. – 2015. – Vol. 111(1). – P. 38-42
1795. Stevenson J.P., De Maria D., Redliger M. et al. A phase I trial of irinotecan and tomudex on an every three week schedule. //Proc. 10th NCI EORTC Symp. New drugs in cancer – 1998. – Abstr. 270.
1796. Stewart W. et al. Expanded phase I/II study of PTK787/ZK 222584 (PTK/ZK), a novel, oral angiogenesis inhibitor, in combination with FOLFOX-4 as first-line treatment for patients with metastatic colorectal cancer.//Ann. Oncol. – 2004. – V. 23. – Abstr. 3580.
1797. Stewart D.J., Evans W.K., Shepherd F.A. et al. Cyclophosphamide and fluorouracil combined with mitoxantrone versus doxorubicin for breast cancer: superiority of doxorubicin. //J. Clin. Oncol. – 1997. – V. 15. – 1897-1905.
1798. Stewart H.T., Prescott R. Adjuvant tamoxifen therapy and receptor levels //Lancet. – 1985. – № 8428. – P. 573.
1799. Stewart L.A. Chemotherapy in adult high-grade glioma: a systemic review and meta-analysis of individual patient data from 12 randomized trials //Lancet.- 2002. – V. 359. – P.1011-1018.
1800. Stockholm Rectal Cancer Study Group. Preoperative. Preoperative short-term radiation therapy in operable rectal carcinoma. A prospective randomized trial //Cancer – 1990. – V. 66. – P. 49-55.
1801. Storniolo A. et al. An investigational new drug treatment program for patients with gemcitabine. //Cancer. – 1999. – V. 85, № 6. – P. 1261-1268.
1802. Straus G.M., Herden J., Maddaus M.A. et al. Randomized clinical trial of adjuvant chemotherapy with paclitaxel und carboplatin following resection in stage Ib non-small cell lung cancer (NSCLC): report of cancer and leukemia group B (CALGB) protocol 9633. //J. Clin. Oncol. – 2006. – V. 24, Suppl. 18. – Abstr. 7007.
1803. Stuart G., Bertelson K., Mangioni C. et al. Updated analysis shows a highly significant improved overall survival for cisplatin-paclitaxel as first line treatment of advanced ovarian cancer; mature results of the EORTC-GCCG, NOCOVA, NCTC, CT and Scottisch Intergroup Trial. //Proc. Am. Soc. Clin. Oncol. – 1998. – V. 17. – P. 361.
1804. Stucke D., Aul C., Sneider W. Chemotherapie maligner thymome. Untersuchungen am eigenen Krankengut. //Internist. Prax. – 1994. – B. 34, №2. – S. 299-307.
1805. Stupp R., Mason W.P., van den Bent M.J. European Organisation for Research and Treatment of Cancer Brain Tumor and Radiotherapii Groups; National Cancer Institute of Canada Clinical Trials Group Radiotherapy plus concomitant and adjuvant thymozolomide for glioblastoma. //N.Engl.J.Med. – 2005. – V. 352. – P. 987-996.
1806. Su A., Wang X., Xiao L., Zhang X. Oxaliplatin plus capecitabine for patients with impaired performance status and advanced gastric cancer //China J. Cancer Prev. and Treat. – 2005. – V. 12, № 20 – P. 1579-1580.
1807. Subbiah V., McMahon C., Patel S. et al. STUNP un"stumped": anti-tumor response to anaplastic lymphoma kinase (ALK) inhibitor based targeted therapy in uterine

- inflammatory myofibroblastic tumor with myxoid features harboring DCTN1-ALK fusion // *Journal of Hematology and Oncology*. – 2015. – Vol. 8 (66). – DOI 10/1186/s13045-015-0160-2
1808. Subramanian S., Wiltschaw E. Chemotherapy of sarcoma – a comparison of three regimes // *Lancet*. – 1978. – V. 1. – P. 683-686.
1809. Sud R. and Friedberg J. W.. Salvage therapy for relapsed or refractory diffuse large B-cell lymphoma – Impact of prior rituximab *Haematologica*// Author manuscript; available in PMC 2010 Jul 7.
1810. Sugarbaker P.H. Mechanisms of relapse for colorectal cancer: implications for intraperitoneal chemotherapy. // *J. Surg. Oncol.* – 1991. – Suppl. № 2. – P. 36-41.
1811. Sugarbaker P.H. Management of peritoneal surface malignancy using intraperitoneal chemotherapy and cytoreductive surgery. // *A manual for physicians and nurses*, 3rd edn. Ludan, Grand Rapids. – P. 1-60.
1812. Sugava M., Uramoto H., Uchiyama A. et al. Phase II trial of adjuvant chemotherapy with Bi-Weekly carboplatin plus paclitaxel in patients with completely resected non-small cell lung cancer. // *Anticancer Res.* – 2010. – V. 30, № 7. – P. 3039-3040.
1813. Sugijama T., Nishida T., Ookura N. et al. Is CPT-11 useful as salvage chemotherapy for recurrent ovarian cancer? // *Proc. ASCO.* – 1997. – V. 16. – P. 378a. – Abstr. 1347.
1814. Sulkes A., Gez E., Pfeffer R. et al. Adriamycin, vinblastine and mitomycin C as second-line chemotherapy in advanced breast cancer. // *Cancer Chemother. and Pharmacol.* – 1986. – V. 18, № 2. – P. 162-167.
1815. Sumpter K.A. et al. Randomised, multicenter phase III study comparing capecitabine with fluorouracil and oxaliplatin with cisplatin in patients with advanced oesophagogastric cancer: confirmation of dose escalation. // *Proc. ASCO.* – 2003. – V. 22. – P. 257. – Abstr. 1031.
1816. Suntharalingam M., Sonenett J.R., Haas M.L. et al. The use of concurrent chemotherapy with high-dose radiation before surgical resection in patients presentic with apical sulcus tumors. // *Cancer.* – 2000. – V. 6. – P.
1817. Sutton G et al. Gynecologic Oncology Group. Phase II evaluation of liposomal doxorubicin (Doxil) in recurrent or advanced leiomyosarcoma of the uterus: a Gynaecologic Oncology Group study // *Gynecol. Oncol.* – 2005. – Vol. 96.– P.749-752;
1818. Sutton G.P., Blessing J.A., Homesley H.D. et al. Phase II trial of ifosfamide and mesna in advanced ovarian carcinoma: a gynecologic oncology group study. // *J. Clin. Oncol.* – 1989. – V. 7. – P. 1672-1676.
1819. Sureda A., Robinson S., Canals C. et al. Reduced–intensity conditioning compared with conventional allogeneic stem–cell transplantation in relapsed or refractory Hodgkin's lymphoma: an analysis from the Lymphoma Working Party of the European Group for Blood and Marrow Transplantation // *J. Clin. Oncol.* – 2008. – Vol. 26. – P. 455–462.
1820. Swain S., Cortes J., Semiglazov V. et al. Pertuzumab, trastuzumab, and docetaxel for HER2 – positive metastatic breast cancer (CLEOPATRA study): overall survival results from a randomized, double-blind, placebo-controlled, phase 3 study // *Lancet Oncol.* – 2013. – Vol. 14.- P 461-471.
1821. Swanson, D.A., Role of retroperitoneal lymphadenectomy (RLDN) when patients with nonseminomatous germ cell testicular tumours are at high risk of needing lymph node surgery plus chemotherapy., in *Lymph Node Surgery in Urology* // *International Society of Urology Reports*.-1996- Isis Medical Media: Oxford, UK.
1822. Sweeney C.J. et al. Chemohormonal therapy in metastatic hormone-sensitive prostate cancer // *N. Engl. J. Med.* – 2015. – Vol. 373. – 737.

1823. Sym S.J., Hong J., Park J. et al. A randomized phase II study of biweekly irinotecan monotherapy or a combination of irinotecan plus 5-fluorouracil/leucovorin (mFOLFIRI) in patients with metastatic gastric adenocarcinoma refractory to or progressive after first-line chemotherapy //Cancer Chemother. Pharmacol. – 2013. – Vol. 71, № 2. – P. 481-488.
1824. Taguchi T. Clinical application of biochemical modulation in cancer chemotherapy: biochemical modulation for 5-FU. //Oncology. – 1997. – V. 54. – Suppl. 1. – P. 22.
1825. Taira O., Miura H., Hiraguri S. et al. Triple induction chemotherapy using vinorelbine, docetaxel and cisplatin for the treatment of non-small-cell lung cancer. //Jap. J. Lung Cancer. – 2003. – V. 43, № 7. – P. 882-893.
1826. Takahashi M., Yoshizawa H., Tanaka H. et al. A phase II escalation study of multicyclic, dose-intensive chemotherapy with peripheral blood stem cell support for small cell lung cancer. //Bone marrow Transplantation. – 2000. – V. 25. – P. 5-11.
1827. Takano M., Sugiyama T., Yaegashi N. et al. Progression-free survival and overall survival of patients with clear cell carcinoma of the ovary treated with paclitaxel-carboplatin or irinotecan-cisplatin: retrospective analysis. //Int. J. Clin. Oncol. – 2007. – V. 12. – P. 256-260.
1828. Takiuchi H., Kurihara M., Koizumi W. et al. Phase I/II study of Cpt-11 plus DDP in patients with advanced gastric carcinoma //Proc. ASCO. – 2000. – V. 19. – Abstr. 1074.
1829. Tam C.S., Wolf M.M., Januszewicz H.J. et al. Fludarabine and cyclophosphamide using an attenuated dose schedule is a highly effective regimen for patients with indolent lymphoid malignancies //Cancer. – 2004. – V. 100. – P. 2181-2189.
1830. Tamura S., Miki H., Okada K. et al. Pilot study of intraperitoneal administration of paclitaxel and oral S-1 for patients with peritoneal metastasis due to advanced gastric cancer //Int. J. Clin. Oncol. – 2008. – V. 13, № 6. – P. 536-540.
1831. Tanaka H., Wakayama T., Nakade M. et al. A case of advanced thymic carcinoma completely resected after chemoradiotherapy //Japan. J. of Lung Cancer. – 2003. – V. 43, № 4. – P. 335-340.
1832. Tandstad T., Smaaland R., Solberg A. et al. Management of seminomatous testicular cancer: a binational prospective population-based study from the Swedish norwegian testicular cancer study group //J Clin Oncol.-2011-Vol. 29(6). – P.719-725.
1833. Tannir N.M., Thall P.F., Ng C.S. et al. A phase II trial of gemcitabine plus capecitabine for metastatic renal cell cancer previously treated with immunotherapy and targeted agents //J. Urol. – 2008. – Vol. 180. – P. 867-872
1834. Tannock I.F., de Wit R., Berry W.R. et al. Docetaxel plus prednisone or mitoxantrone plus prednisone for advanced prostate cancer //N.Engl. J. Med. – 2004. – V. 351. – P. 1502-1512.
1835. Tannock I.F., Osada D., Stockler M.R. et al. Chemotherapy with mitoxantrone plus prednisone or prednisone alone for symptomatic hormone-resistant prostate cancer: a Canadian randomized trial with palliative end points. //J. Clin. Oncol. – 1996. – V. 14. – P. 1756-1764.
1836. Tao X. et al. Chemotherapy for recurrent and metastatic cervical cancer //Gynecol. Oncol. – 2008. – Vol. 110. – P. 67-71.
1837. Tandstad T., Cohn-Cedermark G., Dahl O. et al. Long-term follow-up after risk-adapted treatment in clinical stage I (CS1) nonseminomatous germ-cell testicular cancer (NSGCT) implementing adjuvant CVB chemotherapy. A SWENOTECA study //Ann Oncol.- 2010.- Sep;21(9) – P. 1858-1863
1838. Tannock I.F. et al. Docetaxel plus prednisone or mitoxantrone plus prednisone for advanced prostate cancer //N. Engl. J. Med. – 2004.- Vol. 351. – P. 1502.

1839. Tanvetyanon T, Qin D, Padhya T. Outcomes of postoperative concurrent chemoradiotherapy for locally advanced major salivary gland carcinoma //Arch Otolaryngol Head Neck Surg.- 2009. – Vol. 135. – P. 687–692.
1840. Taphoorn M.J., Stupp R., Coens C. et al. European Organisation for Research and Treatment of Cancer Brain Tumour Group; EORTS Radiotherapy Group; National Cancer Institute of Canada Clinical Trials Group. Healthrelated quality of life in patients with glioblastoma: a randomized controlled trial. //Lancet Oncol. – 2005. – V. 6. – P. 937-944.
1841. Tarbell N.J., Friedman H., Polkinghorn W.R. et al. High-risk medulloblastoma: a pediatric oncology group randomized trial of chemotherapy before or after radiation therapy (POG 9031) //J. Clin. Oncol. – 2013. – Vol. 31. – P. 2936-2941.
1842. Tawfik H., Rostom Y., Elghazaly H. All-oral combination of vinorelbine and capecitabine as first-line treatment in HER2/Neu-negative metastatic breast cancer //Cancer Chemother. Pharmacol. – 2013. – Vol. 71. – P. 913-919.
1843. Taylor R.E., Bailey C.C., Robinson K. et al. Results of a randomized study of preradiation chemotherapy versus radiotherapy alone for nonmetastatic medulloblastoma: The International Society of Paediatric Oncology/United Kingdom Children's Cancer Study Group PNET-3 Study //J. Clin. Oncol. – 2003. – Vol. 21. – P. 1581-1591.
1844. Taylor R.E., Bailey C.C., Robinson K.J. et al. Outcome for patients with metastatic (M2-3) medulloblastoma treated with SIOP/UKCCSG PNET-3 chemotherapy // Eur. J. Cancer. – 2005. – Vol. 41. – P. 727-734.
1845. Tebbutt N. et al. Randomized phase II study evaluating weekly docetaxel in combination with cisplatin and 5 FU or capecitabine in metastatic oesophago-gastric cancer //Proc. ASCO. – 2006. – Abstr. 4067.
1846. Teixeira M.M, Garcia I., Portela I. et al. Temozolomide in second-line treatment after prior nitrosourea-based chemotherapy in glioblastoma multiforme: experience from a portuguese institution //Int. J. Clin. Pharm. Res. – 2002. – V. 22, № 1. – P. 19-22.
1847. Tham Y., Gomez F., Mohsin S. et al. Clinical response to neoadjuvant docetaxel predicts improved outcome in patients with large locally advanced breast cancer //Breast Cancer Res. and Treat. – 2005. – V. 94, № 3. – P. 279-284.
1848. Thatcher N., Hirsch F., Luft A. et al. Necitumumab plus gemcitabine and cisplatin versus gemcitabine and cisplatin alone as first-line therapy in patients with stage IV squamous non-small-cell lung cancer (SQUIRE): an open-label, randomised, controlled phase 3 trial // Lancet Oncol. – 2015. – Vol.16(7). – P.763-774.
1849. Thigpen J.T. et al. Oral medroxyprogesterone acetate in the treatment of advanced or recurrent endometrial carcinoma: a dose-response study by the Gynecologic Oncology Group// J Clin Oncol. – 1999. – Vol. 17(6). – P. 1736-1744..
1850. Thigpen T. et al. Tamoxifen in the treatment of advanced or recurrent endometrial carcinoma: a Gynecologic Oncology Group study // Clin. Oncol. – 2001. – Vol.15. – P.364-367.
1851. Thigpen JT et al. Phase III trial of doxorubicin with or without cisplatin in advanced endometrial carcinoma: a gynecologic oncology group study //J. Clin. Oncol. – 2004. – Vol. 22. – P. 3902–3908.
1852. Thigpen J.T., Blessing J.A., Wilbanks G.D. Cisplatin as second-line chemotherapy in the treatment of advanced or recurrent leiomyosarcoma of the uterus //Am. J. Clin. Oncol. – 1986. – V. 9. – P. 18-20.
1853. Thomas E., Buzdar A., Theriault R. et al. Role of paclitaxel in adjuvant therapy of operable breast cancer: preliminary randomized clinical trial //Proc. ASCO. – 2000. – V. 19. – P. 74a. – Abstr. 285.

1854. Thompson J.F., Hersey P., Wachter E. Chemoablation of metastatic melanoma using intralesional Rose Bengal // *Melanoma Res.* – 2008. – Vol. 18(6). – P. 405-411.
1855. Thornton K, Kim G, Maher VE et al. Vandetanib for the treatment of symptomatic or progressive medullary thyroid cancer in patients with unresectable locally advanced or metastatic disease: U.S. Food and Drug Administration drug approval summary // *Clin. Cancer Res.* – 2012. – V. 18(14). – P. 3722-3730.
1856. Thuss-Patience A. et al. Capecitabine and docetaxel for advanced gastric cancer // *Proc. ASCO.* – 2006. – Abstr. 4068.
1857. Thuss-Patience P.C., Kretschmar A, Bichev D et al. Survival advantage for irinotecan versus best supportive care as second-line chemotherapy in gastric cancer--a randomised phase III study of the Arbeitsgemeinschaft Internistische Onkologie (AIO) // *Eur J Cancer.* – 2011. – Vol. 47, № 15. – P. 2306-2314.
1858. Thuss-Patience A., Kretschmar A., Vielhaber A. et al. Docetaxel and 5-FU continuous infusion versus epirubicin, cisplatin and 5-FU for advanced gastric adenocarcinoma: randomized phase II study // *Proc. ASCO.* – 2002. – V. 21. – Abstr. 647.
1859. Tepper J., Krasna M.J., Niedzwiecki D. et al. Phase III trial of trimodality therapy with cisplatin, fluorouracil, radiotherapy, and surgery compared with surgery alone for esophageal cancer: CALGB 9781. // *J. Clin. Oncol.* – 2008. – Vol. 26, № 7. – P. 1086-1092.
1860. Tobias D., Astrow A. – A phase I trial of gemcitabine and doxil for recurrent epithelial ovarian cancer // *Proc. ASCO.* – 2000. – V. 19. – Abstr. 1551.
1861. Toffoli G., Veronesi A., Biocchi M., Crivellari D. MTHFR gene polymorphism and severe toxicity during adjuvant treatment of early breast cancer with cyclophosphamide, methotrexate, and fluorouracil // *Annals of Oncology.* – 2000. – V. 11, № 3. – P. 373-375.
1862. Tognoni A., Cadenotti L., Pensa F. et al. A phase II study of tree-drug combination (cisplatin, ifosfamid and vinorelbine) plus granulocyte-colony stimulating factor in advanced non small cell lung cancer // *J. Chemother.* – 1999. – V. 11, № 4. – P. 306-309.
1863. Tognoni A., Pensa F., Vaira F. et al. A three-drug regimen (gemcitabine, ifosfamide and cisplatin) for advanced non-small-cell lung cancer. // *J. Chemother.* – 2001. – V.13, № 2, P. 202-205.
1864. Toi M., Taniguchi T., Hayashi K. et al. The effect of combination treatment consisted of 5'-deoxy-5-fluorouridine therapy and medroxyprogesterone acetate for recurrent breast cancer patient // *Jpn. J. Cancer Chemother.* – 1995. – V. 22 – P. 799-804.
1865. Thomas G.M., Dembo A.J., Hacker N.F. Current therapy for dysgerminoma of the ovary // *Obstet. Gynecol.* – 1987. – V. 70. – P. 268-275.
1866. Togawa A., Yoshitomi H., Ito H. et al. Treatment with an oral fluoropyrimidine, S-1, plus cisplatin in patients who failed postoperative gemcitabine treatment for pancreatic cancer // *Int. J. Clin. Oncol.* – 2007. – V. 12, № 4. – P. 268-273.
1867. Thomas et al., *Clin. Oncol.* – 2007. – Vol. 25. – P. 5210–5217.
1868. Tomkowski W.Z., Wisniewska J., Szturmowicz M. et al. Evaluation of intrapericardial cisplatin administration in cases with recurrent malignant pericardial effusion and cardiac tamponade // *Support. Care Cancer.* – 2004. – V. 12, № 1. – P. 53-57.
1869. Tourani J.-M., Pfister C., Tubiana N. et al. Subcutaneous interleukin-2 and interferon alfa administration in patients with metastatic renal cell carcinoma: final results of SCAPP III, a large, multicenter phase II study, nonrandomized study with sequential

- analysis design – the subcutaneous administration proleukin program cooperative group // *J Clin. Oncol.* – 2003. – V. 21. – P. 3987-3994.
1870. Tournigand C., Andre T. et al. FOLFIRI followed by FOLFOX6 or the reverse sequence in advanced colorectal cancer: a randomized GERCOR study. // *J. Clin. Oncol.* – 2004. – V. 22. – P. 227-237.
1871. Tournigand Ch., Louvet Ch., Quinax E. et al. Folfiri followed by Folfox versus Folfox followed by Folfiry in metastatic colorectal cancer: final results of a phase III study // *Proc. ASCO.* – 2001. – V. 20. – Abstr. 494.
1872. Trigo J., Hitt R., Koralewski P. et al. Cetuximab monotherapy is active in patients with platinum-refractory recurrent/metastatic squamous cell carcinoma of the head and neck: results of a phase II study // *Proc. ASCO.* – 2004. – V. 23. – P. 487a.
1873. Trimbos J.B., Parmar M., Vergote I. et al. International Collaborative Ovarian Neoplasm trial 1 and Adjuvant ChemoTherapy In Ovarian Neoplasm trial: two parallel randomized phase III trials of adjuvant chemotherapy in patients with early-stage ovarian carcinoma. *J Natl Cancer Inst.* 2003 Jan 15;95(2):105-112.
1874. Trivedi C., Redman B., Flaherty L.E. et al. Weekly 1-hour infusion of clinical feasibility and efficacy in patients with hormone-refractory prostate carcinoma // *Cancer.* – 2000. – V. 89. – P. 431-436.
1875. Tsang R.W., Goda J.S., Massey C. et al. What can be expected from salvage radiation therapy when an autologous stem cell transplant fails to control Hodgkin lymphoma? // *Haematologica.* – 2010. – Vol. 95. – P. S27. (Abstr. P092).
1876. Tsavaris N., Kosmas C., Papantoniou N. et al. Weekly gemcitabine for treatment of biliary tract and gallbladder cancer // *Gut.* – 2004. – V. 53, Suppl. 6. – A256.
1877. Tsavaris N., Kosmas C., Skopelitis H. et al. Second-line treatment with oxaliplatin, leucovorin and 5-fluorouracil in gemcitabine-pretreated advanced pancreatic cancer: a phase II study // *Invest New Drugs.* – 2005. – V.23. – P. 369-375.
1878. Tsavaris N., Ziras N., Giannakakis T. et al. Two different schedule of irinotecan (CPT-11) in patients with advanced colorectal carcinoma relapsing after a 5-fluorouracil and leucovorin combination. A randomized study // *12 United European Gastroenterology Week, Prague, 25-29 Sept., 2004: Gut.* – 2004. – V. 53, Suppl. № 6. – Abstr. OP-G-286/1.
1879. Tsuji Y., Akio N., Katsuki Y. et al. Preventive chemotherapy for residual liver after resection of hepatic metastasis from colorectal cancer. // *Jap. Soc. Cancer Ther.* – 1995. – V. 30, № 2. – P. 169.
1880. Tsugu H., Oshiro S., Yanai F. et al. Management of pilomyxoid astrocytomas: our experience. // *Anticancer Research.* – 2009. – V. 29, № 3. – P. 919-926.
1881. Tsujino S., Ito T., Namiki K. et al. Combination chemotherapy for urothelial cancer: experience with the IV-COMPA regimen // *J. Jap. Soc. Cancer Therapy.* – 1994. – V. 29. – № 2. – P. 257.
1882. Tsukada H. Gemcitabine monotherapy in the treatment of patients with advanced non-small cell lung cancer // *Jap. J. Cancer.* – 2003. – V. 43, № 7. – P. 906-910.
1883. Tsuruta K., Okamoto A., Egawa N. Survival benefits of adjuvant chemotherapy with oral doxifluridine (5'-DFUR) following radiotherapy in patients with unresectable pancreatic cancer // *J. of Surgical Oncology.* – 2001. V. 78. – P. 202-207.
1884. Tubiana-Hulin M., Bonneterre J., Bougnoux P. et al. Better survival with epirubicin-docetaxel (ET) combination as first line chemotherapy in patients with metastatic breast cancer: final results of a phase II randomized study // *New England J. Med.* – 2003. – V. 22. – P. 46. – Abstr. 236.
1885. Tubiana-Mathieu N., Cuppissol D., Calais G. et al. Clinical results of docetaxel and 5-fluorouracil in metastatic /recurrent squamous cell carcinoma of the head and neck // *Eur. J. Cancer* – 1999. – V. 35. – Suppl. 4. – P. 162. – Abstr. 604.

1886. Turner N.C., Tutt A.N. Platinum chemotherapy for BRCA1-related breast cancer: do we need more evidence? //Breast Cancer Res. – 2012. – Vol. 14(6). – P. 115.
1887. Tutt A., Ellis P., Kilburn L.S. et al. TNT: A randomized phase III trial of carboplatin (C) compared with docetaxel (D) for patients with metastatic or recurrent locally advanced triple negative or BRCA1/2 breast cancer CRUK/07/012). Cancer Res 2014. – Suppl. – S 3-01.
1888. Tweedy C.R. Topotecan/taxol in first line treatment of extensive stage small cell lung cancer //Cancer Invest. 2000. – V. 18, Suppl. 1. – P. 91-92.
1889. Twelwes C. Can capecitabine replace 5-FU/leucovorin in combination with oxaliplatin for the treatment of advanced colorectal cancer? //Oncology. – 2002. – V. 16, № 12. – Suppl. – P. 23-26.
1890. Twelves C., Harper P., Van Cutsem E. et al. A phase II trial (SO14976) of Xeloda (capecitabine) in previously untreated advanced/metastatic colorectal cancer //Proc. ASCO. – 1999. – V. 18. – Abstr. 1010.
1891. Twelves C., Shelygin Y.A., Burger H.U. et al. A phase III trial of Xeloda (Capecetabine) in previously untreated advanced/metastatic colorectal cancer //Proc.ASCO. – 1999. –V. 18. – Abstr. 1011.
1892. Urba S.G., Chansky K., van Veldhuizen P.J. et al., Gemcitabine and cisplatin for patients with metastatic or recurrent esophageal carcinoma: a southwest oncology group study //Invest. New Drugs. – 2004. – V. 22, № 1. – P. 91-97.
1893. Uldrick T.S., Wyvill K.M., Kumar P. et al. Phase II study of bevacizumab in patients with HIV-associated Kaposi's sarcoma receiving antiretroviral therapy // J.Clin. Oncol.- 2012.-Vol. 30.- P. 1476-1483.
1894. Ulrich A., Hartel M., Weitz J. et al. Der Stellenwer der (neo-)adjuvanten Therapie beim Rectumkarzinom //Dtsch. Med. Wochenschr. – 2004. – B. 129, № 17. – S. 957-962.
1895. Ulrich-Pur H., Kornek G.V., Raderer M. et al. A phase II trial of biweekly high dose gemcitabine for patients with metastatic pancreatic adenocarcinoma.//Cancer. – 2000. – Vol. 88, № 11, P. 2505-2511.
1896. Unger N., Pitt C., Schmidt I.L. et al. Diagnostic value of various biochemical parameters for the diagnosis of pheochromocytoma in patients with adrenal mass //Eur. J. Endocrinol. – 2006. – Vol. 154. – P. 409–417.
1897. Urist M., Balch C. Intraarterial chemotherapy for hepatoma using adriamycin administered via an implantable infusion pump. //Proc. ASCO. – 1984. – V. 3. – Abstr. 148.
1898. Utsumi T., Suzuki Y., Sasaki Y. et al. Elimination of Pancoast tumor by carboplatin, paclitaxel, and concurrent radiation //Jap. J. Thorac. and Cardio. Surg. – 2004. – V. 52, № 11. – P 534-537.
1899. Vaishampayan U., Smith D., Redman B. et al. Phase II evaluation of carboplatin, paclitaxel and gemcitabine in advanced urothelial carcinoma //Proc. ASCO. – 1999. – V. 18. –P. 333. – Fbstr. 1828.
1900. Valeriani M., Ferretti A., Franzese P., Tombolini V. High-grade gliomas: results in patients treated with adjuvant radiotherapy alone and with adjuvant radiochemotherapy //Anticancer Res. – 2006. – V. 26, № 3B. – P. 2429-2436.
1901. Valle J., Wasan H., Palmer D.H. et al. Cisplatin plus gemcitabine versus gemcitabine for biliary tract cancer // N. Engl. J. Med. – 2010. – Vol. 362. – P.1273-1281].
1902. Valteau-Couanet D., Fillipini B., Benhamou E. et al. High-dose busulfan and thiotepa followed by autologous stem cell transplantation (ASCT) in previously irradiated medulloblastoma patients: high toxicity and lack of efficacy //Bone Marrow Transplant. – 2005. – V. 36, № 11. – P. 939-945.

1903. Van Cutsem E. An international phase II study of cetuximab in combination with oxaliplatin/5-fluorouracil/folinic acid in the first-line treatment of patients with metastatic colorectal cancer expressing epidermal growth factor receptor (EGFR) //Ann. Oncol. – 2004. – V. 15, Suppl. 3. – Abstr. 339P.
1904. Van Cutsem E.J.D., Ajani J., Tjulandin S. et al. Docetaxel in combination with cisplatin with or without 5-fluorouracil in patients with advanced gastric or GE cancer junction adenocarcinoma preliminary results //Program and abstracts of the 25th Congress of the European Society for Medical Oncology. Gamburg. – 1997. – Abstr. 276.
1905. Van Cutsem E., Lenz H.J., Köhne C.H. et al. Fluorouracil, leucovorin, and irinotecan plus cetuximab treatment and RAS mutations in colorectal cancer.//J. Clin. Oncol. – 2015. – Vol. 33, №7. – P. 692-700.
1906. Van Cutsem E., Novacki M. et al. Randomized phase III study of irinotecan and 5FU/FA with or without cetuximab in the first-line treatment of pts with metastatic colorectal cancer. CRISTAL trial //ASCO. – 2007. – Abstr. 4000.
1907. Van Cutsem E., Pozzo C., Starkhammer H. et al. A phase II study of irinotecan alternated with five days bolus of 5-fluorouracil and leucovorin in first-line chemotherapy of metastatic colorectal cancer //Ann. Oncol. – 1998. – V. 9. – P. 1199-1204.
1908. Van Cutsem E., Taberero J., Lakomy R. et al. Addition of aflibercept to fluorouracil, leucovorin, and irinotecan improves survival in a phase III randomized trial in patients with metastatic colorectal cancer previously treated with an oxaliplatin-based regimen //J Clin Oncol. – 2012. – Vol. 30. № 28. P. 3499-3506.
1909. Van den Bent M.J., Hegi M.E., Stupp R. Recent developments in the use of chemotherapy in brain tumours //Eur. J. Cancer. – 2006. – V. 42. – P. 582-588.
1910. Van der Graaf W.T., Blay J., Chawla S.P. et al. Pazopanib for metastatic soft tissue sarcoma (PALETTE): a randomized, double blind, placebo controlled phase 3 trial //Lancet. – 2012. – Vol.379(9829). – P.1879-1886.
1911. Vandermolen L.A., Shehy P.F., Dillman R.O. Successful treatment of transitional cell carcinoma of the urethra with chemotherapy //Cancer Investigation.– 2002. – V. 20, № 2. – P. 206-207.
1912. Van der Zee A., Oonk M., Planchamp F. et al. Guidelines for the Management of Vulvar Cancer . The European Society of Gynaecological Oncology (ESGO) www.esgo.org, 2016, 12p.
1913. Vanhoefer U., Mayer S., Harstrick A. et al. Phase I study of capecitabine in combination with weekly schedule of irinotecan (CPT-11) in metastatic colorectal cancer //Proc. ASCO. – 2000. – V. 19. – Abstr. 1059.
1914. Van Hagen P., Hulshof M.C., van Lanschot J.J. et al. Preoperative chemoradiotherapy for esophageal or junctional cancer //N. Engl. J. Med. – 2012. – Vol. 366, № 22. – P. 2074-2084
1915. Vanhoefer U., Rougier P., Wilke H. et al. Final results of randomized phase III trial of sequential high-dose methotrexate, fluorouracil and doxorubicin versus etoposide, leucovorin, and fluorouracil and cisplatin in advanced gastric cancer: a trial of the European Organization for Research and Treatment of Cancer Gastrointestinal Tract Cancer cooperative Group //J. Clin. Oncol. – 2000. – V. 18. – P. 2648-2657.
1916. Van Laethem L. et al. Gemcitabine and oxaliplatin (GEMOX) in gemcitabine-refractory advanced pancreatic cancer: a phase II study //Proc. ASCO. – 2004. – V. 23. – Abstr. 4119.
1917. Van Laethem J.L., Van Maele P., Verslype C. et al. Raltitrexed plus gemcitabine (TOMGEM) in advanced pancreatic cancer. Results of a Belgian multicentre phase II study //Oncology. – 2004. – V. 67, № 5-6. – 338-343.

1918. Van Loon K., Venook A. Metastatic Colorectal Cancer: A Curable Disease //Oncology (Williston Park). – 2012. – Vol.26, № 3. – P. 275-282.
1919. Vaupel P. Optimierung der Tumortherapie durch Erythropoietin //Arzneim.-Forsch. Drug. Res. – 2001. – B. 5, № 1. – S. 364-365.
1920. Velasquez W.S. Effective salvage therapy for lymphoma with cisplatin in combination with high-dose Ara-C and dexamethasone (DHAP) //Blood. – 1988. – V. 71. P. 117-122.
1921. Vernees S., Flechter H., Quiesser W. et al. Behandlung des fortgeschrittenen Pancreaskarzinoms mit 5-Fluorouracil, 4-Epidoxorubicin und Mitomycin C (FEM II). Aus der Chemotherapiegruppe gastrointestinaler Tumoren //Oncologie. – 1990. – B. 13, № 1. – S. 50-52.
1922. Venook A., Tseng A., Meyers F. et al. Cisplatin, doxorubicin and 5-fluorouracil chemotherapy for salivary gland malignancies: a pilot study of the Northern California Oncology Group //J. Clin. Oncol. – 1987. – Vol. 5. – P. 951-955.
1923. Venkatesh H., Di Bella N., Flynn T.P. et al. Results of a phase II multicenter trial of singleagent gemcitabine in patients with relapsed or chemotherapy-refractory Hodgkin's lymphoma //Clin. Lymphoma. – 2004. – Vol. 5. – P. 110-115.
1924. Vergote I., Trope C.G., Amant F. et al. Neoadjuvant chemotherapy or primary surgery in stage IIIC or IV ovarian cancer //N. Engl. J. Med. – 2010. – V. 363. – P. 943-953.
1925. Verhagen P.C. et al. Intermittent versus continuous cyproterone acetate in bone metastatic prostate cancer: results of a randomized trial //World J. Urol, – 2014. – Vol. 32. – P. 1287.
1926. Verlooy J., Mosseri V., Bracard S. et al. Treatment of high risk medulloblastomas in children above the age of 3 years: a SFOP study //Eur. J. Cancer. – 2006. – Vol. 42. – P. 3004-3014.
1927. Verma S., Dranitsaris G., Leung V. et al. Palliative chemotherapy with vinorelbine or capecitabine in women with antraciline- and taxane-refractory metastatic breast cancer //Carrent Oncology. – 2004. – V. 11, № 2. – P. 63-67.
1928. Verma S., Miles D., Gianni L. et al. Trastuzumab emtansine for HER2-positive advanced breast cancer //N. Engl. J. Med. – 2012. – Vol. 367. – P. 1783-1791.
1929. Vermorken J., Mesia R., Rivera F. et al. Platinum-based chemotherapy plus cetuximab in head and neck cancer // N. Engl. J. Med. – 2008. – Vol. 359, № 11. – P. 1116-1127.
1930. Vermorken J.B., Remenar E., Van Herpen C. et al. Standart cisplatin/infusional 5-fluorouracil (PF) versus docetaxel (T) plus PF (TPF) as neoadjuvant chemotherapy for nonresectable locally advanced squamous cell carcinoma of the head and neck^ a phase III trial of the EORTC Head and Neck Cancer Group (EORTC# 24971) //Proc. ASCO. – 2004. – V. 23. – P. 490s.
1931. Vermorken J., Trigo J., Hitt R. et al. Open-label, uncontrolled, multicenter phase II study to evaluate the efficacy and toxicity of cetuximab as a single agent in patients with recurrent and/or metastatic squamous cell carcinoma of the head and neck who failed to respond to platinum-based therapy //J. Clin. Oncol. – 2007. – Vol.25, № 16. – P. 2171-2177.
1932. Vermorken J., Verweij J., de Mulder P. et al. Epirubicin in patients with advanced or recurrent adenoid cystic carcinoma of the head and neck: a phase II study of the EORTC Head and Neck Cancer Cooperative Group // Ann. Oncol. – 1993. – Vol.4, № 9. – P.785-788.
1933. Verwaal V., Ruth S., Bree E. et al. Randomized trial of cytoreduction and hyperthermic intraperitoneal chemotherapy versus systmic chemotherapy and

- palliative surgery in patients with peritoneal carcinomatosis of colorectal cancer //J.Clin. Oncol. – 2003. – V. 21. – P. 3737-3743.
1934. Verweii J., de Mulder P., de Graeff A. et al. Phase II study on mitoxantrone in adenoid cystic carcinomas of the head and neck. EORTC Head and neck Cancer Cooperative Group //Ann. Oncol. – 1996. – Vol.7. – P. 867–869.
1935. Vetter D., Bronowicki J.P., Doffoël M. Les techniques de chimio-embolisations des carcinomes hépatocellulaires sur cirrhose //Ann. Chir. – 1998. V. 52, № 6. – P. 527-534.
1936. Viale G., Regan M.M., Dell'Orto P. et al. Which patients benefit most from adjuvant aromatase inhibitors? Results using a composite measure of prognostic risk in the BIG 1-98 randomized trial. Ann Oncol 2011. – Vol. .22. – P. 2201-2207.
1937. Vici P., Colucci G., Gebbia V. et al. First-Line Treatment With Epirubicin and Vinorelbine in Metastatic Breast Cancer //J. Clin. Oncol. – 2002. – V. 20. – P. 2689-2694.
1938. Villalona M.A., Kolesar J.M. Mitomycin as a modulator of irinotecan anticancer activity //Oncology – 2002. – V. 16, № 8. – Suppl. – P. 21-25.
1939. Villanova G., Delord J.P., Bonvalot S. et al. Phase II trial of intensive induction chemotherapy (API-AI) in adult patients with advanced soft tissue sarcoma //Proc. Am. Soc. Clin. Oncol. – 1998. – V. 17. – Abstr. 1970.
1940. Vogelzang N.J., Herdon J., Clamon G.H. et al. Paclitaxel for malignant mesothelioma: a phase II study of the Cancer and Leukemia Group B //Proc. ASCO. – 1994. – V. 13. – Abstr. 1382.
1941. Vogelzang N.J., Rusthoven J.J., Symanowski J. et al. Phase III study of pemetrexed in combination with cisplatin versus cisplatin alone in patients with malignant pleural mesothelioma //J. Clin. Oncol. – 2003. – V. 21. – P. 2636-2644.
1942. Vogt H.-G., Martin T., Kolotas C. et al. Simultaneous paclitaxel and radiotherapy: initial clinical experience in lung cancer and other malignancies //Semin. Oncol. – 1997. – V. 24. – Suppl. 12. – S. 12-101-S. 12-105.
1943. Voigt H., Kleeberg U.R. Regionale und systemische chemotherapy des Melanoms //Tumor Diagn. und Ther. – 1986, № 4. – S. 129-134.
1944. Vokes E.E., Bitran J.D., Vogelzang N.J. Chemotherapy for non-small cell lung cancer. The continueng challenge //Chest. – 1991. – V. 99. – P. 1326-1328.
1945. von der Maase H., Andersen L., Crino L. et al. A phase 2 study of gemcitabine and cisplatin in patients with transitional cell carcinoma of the urothelium //Proc. ASCO. – 1997. – V. 16. – Abstr. 1155.
1946. von der Maase H., Hansen S.W., Roberts J.T. et al. A phase 2 study of gemcitabine and cisplatin in patients with transitionall cell carcinoma of the urothelium //J. Clin. Oncol. – 2000. – V. 18, № 17. – P. 3068-3077.
1947. von der Maase H., Lehmann J., Gravis G. et al. A phase II trial of pemetrexed plus gemcitabine in locally advanced and/or metastatic transitional cell carcinoma of the urothelium //Ann. Oncol. – 2006. – V. 17, № 10. – P. 1353-1356.
1948. von Hoff D.D., Ervin T., Arena F.P. et al. Increased survival in pancreatic cancer with nab-paclitaxel plus gemcitabine.// N Engl J Med. – 2013. – Vol. 369, № 18. – P. 1691-1703.
1949. von Maillot K. Die Hormontherapie im Vergleich zur Polichemotherapie beim generalisierten Mammakarzinom //Arch. Gynecol. – 1983. – B. 235, № 1-4. – S. 273-275.
1950. von Minchwitz G., Du Bois A., Schmidt M. et al. Trastuzumab beyond progression in human epidermal growth factor receptor 2-positive advanced breast cancer: a german breast group 26/breast international group 03-05 study //J. Clin. Oncol. – 2009. – V. 27. – P. 1999-2006.

1951. Vose J.M. et al. Phase II study of rituxinab in combination with CHOP chemotherapy in patients with previously untreated intermediate or high-grade non-Hodgkin's lymphoms (NHL) //Blood. – 1999. – V. 94. – Suppl. 1. – P.89.
1952. von Minckwitz G., Schneeweiss A., Loibl S. et al. Neoadjuvant carboplatin in patients with triple-negative and HER2-positive early breast cancer (GeparSixto; GBG 66): a randomised phase 2 trial//The Lancet Oncology.- 2014. – Vol.15. – P. 747-756
1953. von Pawel J., Jotte R., Spigel D. et al. Randomized phase III trial of amrubicin versus topotecan as second-line treatment for patients with small-cell lung cancer // J. Clin. Oncol. – 2014. – Vol.32(35) – P. 4012-4019.
1954. Vukelja S.J., Moisejenko V., Leonard R. et al. Xeloda (capecitabine) plus docetaxel combination therapy in locally advanced/metastatic breast cancer: latest results //Breast Cancer Res. Treat. – 2001. – V. 69. – P. 269. – Abstr. 352.
1955. Wada T., Tanaka N., Hara S. et al. A new chemoendocrine therapy with tegafur, adriamycin, methotrexate and tamoxifen for advanced renal cell carcinoma //Jap. Soc. Cancer Ther. – 1995. – 30, № 2. – 3. – 261.
1956. Wagner L.M., McAllister, Goldsby R.E. et al. Temosolomide and intravenous Irinotecan for treatment of advanced Ewing sarcoma //Pediatri. Blood Cancer. – 2007. – V. 48. – H. 132-139.
1957. Wagner U. Combination chemotherapy of pulmonary metastasited gynecological cancer with inhalative IL-2: results of feasibility study //Anticancer Res. – 1999. – V. 19, № 3A. – P. 2015.
1958. Walker M.D., Green S.B., Byar D.P. et al. Randomized comparisons of radiotherapy and nitrosoures for the treatment of malignant glioma after surgery //N. Engl. J. Med. – 1980. – V. 303. – 1323-1329.
1959. Waller H.D. Chemotherapie beim Mammakarzinom. //Klin.-radiol. Semin. – 1982. – B. 12. – S. 107-116.
1960. Walton G.D., Schreeder M.T., Rizzo J. et al. Hepatic artery administration of paclitaxel //Cancer Invest. 1999. – V. 17, № 2. – 118-120.
1961. Wander H.-E., Kleeberg U.R., Bärtner E. et al. Megestrolazetat versus Medroxyprogesteronazetat in der Behandlung metastasierender Mammakarzinome //Oncologie. – 1987. – B. 10, № 2. – S. 104-106.
1962. Warde P, Jewett MA. Surveillance for stage I testicular seminoma. Is it a goodoption? Urol Clin North Am.-1998- Vol.25(3)-P.425-433
1963. Wasielewski S. Gemcitabin bei fortgeschrittenen nictkleinzelligen Lungenkarzinom //Arzneimitteltherapie. – 1998. – B. 16, № 10. – S. 320-321.
1964. Wasserman E., Myara A., Lokiec F. et al. Severe CPT-11 toxicity in patients with Gilbert's syndrome: two case reports //Ann Oncol. – 1997. – Vol. 8, № 10. – P. 1049-1051.
1965. Webb A., Cunningham D., Scarffe J.F. Randomosed trial comparing epirubicin, cisplatin, and fluorouracil versus fluorouracil, doxorubicin, and methotrexate in advanced esophagogastric cancer. //J. Clin. Oncol. – 1997. – V. 15. – P, 261-267.
1966. Weber DM, Chen C, Niesvizky R et al. Lenalidomide plus dexamethasone for relapsed multiple myeloma in North America // N. Engl. J. Med. – 2007. – V. 357, № 21. – P. 2133-2142.
1967. Webster J., Piscitelly G., Polli A. et al. Comparison of cabergoline and bromocriptine in the treatment of hyperprolactinemic amenorrhoea // N. Engl. J. Med. – 1994. – V. 31. – P. 904-909.
1968. Wee J., Tan E., Tai B. et al. Randomized trial of radiotherapy versus concurrent chemoradiotherapy followed by adjuvant chemotherapy in patients with American Joint Committee on Cancer/International Union against cancer stage III and IV

- nasopharyngeal cancer of the endemic variety // *J. Clin. Oncol.* – 2005. – Vol.23, № 27. – P. 6730-6738.
1969. Weitzman S., Brauer J., Donadieu J. et al. 2-Chlorodeoxyadenosine (2-Cda) as salvage therapy for Langerhans-cell histiocytosis (LCH). Results of the LCH-S-98 protocol for the Histiocyte Society//*Pediatr. Blood Cancer.* – 2009. – Vol. 53. – P. 1271-1276
1970. Weller M., Müller B., Koch R. Neuro-Oncology Working Group of the German Cancer Society Neuro-Oncology Working Group 01 trial of nimustine plus teniposide versus numustine plus cytarabine chemotherapy in addition to involved-field radiotherapy in the first-line treatment of malignant glioma //*J. Clin. Oncol.* – 2003. – V. 21. – P. 3276-3284.
1971. Wellword J., Cady B., Oberfiela R. Treatment of primary liver cancer response to regional chemotherapy. //*Clin. Oncol.* – 1979. – V. 5. – P. 25.
1972. Wen Lu, Wang Yu-cheng. Clinical study on taxol plus 5-fluorouracil/leucovorin combination chemotherapy for patients with advanced gastric cancer //*Cancer Research and Clinic.* – 2007. – V. 19, № 4. – 239-240.
1973. Wenig B.L., Werner J.A., Castro D.J. et al. The role of intratumoral therapy with cisplatin/epinephrine injectable gel in the management of advanced squamous cell carcinoma of the head and neck //*Arch. Otolaringol. Head Neck Surgery.* – 2002. – V. 128. – P. 880.
1974. Wenzel C., Locker G., Schmidinger M. et al. Capecitabine in the treatment of metastatic renal cell carcinoma failing immunotherapy //*Am. J. Kidney Dis.* – 2002. – V. 39. – P. 48-54.
1975. Wernstedt P., Brune M., Andersson P. Favourable outcome with STI571 (imatinib mesilate) and allogeneic stem cell transplantation in case of Ph+ chemorefractory acute lymphocytic leukaemia //*Bone Marrow Transplantation* – 2002. – V 30.
1976. West H., Belt R.J., Wakelee H.A. et al. Pemetrexed (P) plus gemcitabine (G) as front-line chemotherapy for patients (Pts) with locally advanced or metastatic non-small cell lung cancer (NSCLC): A phase II clinical trial //*J. Clin. Oncol.* – 2005. – V. 23 (16S part I of II).- Abstr. 7117.
1977. Westeel V., Breton J., Braun D. et al. Gemcitabine and vinorelbine – a phase II study of a weekly low-dose combination without rest in advanced NSCLC //*Proc. ASCO.* – 2001. – V. 20. P. 250b. – Abstr. 2751.
1978. Whelan J.S., McTiernan A., Kakouri E. et al. Carboplatin-based chemotherapy for refractory and recurrent Ewin's tumors //*Pediatr. Blood and Cancer.* – 2004. – V. 43, № 3, P. 237-242.
1979. Wilke H. Etoposid, Adriamycin, Cisplatin beim fortgeschrittenen Magenkarzinom – Langerzeitergebnisse bei 145 Patienten //*Oncologie.* – 1989. – B. 12, № 2, S. 12.
1980. Wilke H., Muro K., Van Cutsem E. et al. Ramucirumab plus paclitaxel versus placebo plus paclitaxel in patients with previously treated advanced gastric or gastro-oesophageal junction adenocarcinoma (RAINBOW): a double-blind, randomised phase 3 trial //*Lancet Oncol.* 2014. – Vol.15(11). – P. 1224-1235.
1981. Wilke H., Preusser P., Fink U. et al. New developments in the treatment of gastric carcinoma //*Semin Oncol.* – 1990. – V. 17. – P. 61-70.
1982. Wils J.A., Biss J.M., Marty M. et al. Epirubicin plus tamoxifen versus tamoxifen alone in node-positive postmenopausal patients with breast cancer: a randomized trial of the International Collaborative Breast Cancer Group //*J. Clin Oncol.* – 1999. – V. 17. – P. 1988-1998.
1983. Wiils J., Klein H.O., Wagener D.J.T. et al. Sequential high-dose methotrexate and fluorouracil combined with doxorubicin (adriablastin): a step ahead in the treatment of advanced gastric cancer: a trial of the European Organisation for Research and

- Treatment of Cancer Gastrointestinal Tract Cooperative Group //J.Clin. Oncol. – 1991. – V. 9. – P. 827-832.
1984. Wilson J., Burkes R.L., Shepherd F.A. et al. Single agent gemcitabine for elderly patients with NSCLC. A phase II study //Proc ASCO. – 2000. – V. 19. – P. 547a. – Abstr. 2157.
1985. Winton T., Livingston R., Johnson D. et al. Vinorelbine plus cisplatin vs observation in resected non-small-cell lung cancer //N Engl. J. Med. – 2005. – V. 352. – P: 2589-2597.
1986. Wirth M.P. Immunotherapy for metastatic renal cell carcinoma //Urol. Clin. N. Amer. – 1993. – V. 20. – P. 283-286.
1987. Witzig T., Cabanillas G., Czuczman M. et al. Randomized controlled trial of Yttrium-90-labelled ibritumomab radioimmunotherapy versus rituximab immunotherapy for patients with relapsed or refractory low-grade, follicular or transformed B-cell non -Hodgkin's lymphoma //J.Clin.Oncol. – 2002. – V. 20. – P. 2453-2463.
1988. Wolkmark N., Rockette H., Jones J. et al. Clinical trial to assess the relative efficacy of fluorouracil and leucovorin, fluorouracil, leucovorin and levamisol in patients with Dukes' B and C carcinoma of the colon: results from national surgical adjuvant breast and bowel project C-04. //J.Clin.Oncol. – 1999. – V. 17. – P. 3553-3559.
1989. Wong Siu-Fun. Oral Bexarotene in the Treatment of Cutaneous T-Cell Lymphoma //The Annals of Pharmacotherapy – 2001. – V. 35. – P. 1056-1065.
1990. Wozniak A.J., Crowley J.J., Balcerzak S.P. et al. Randomized trial comparing cisplatin with cisplatin plus vinorelbine in the treatment of advanced non-small cell lung cancer (NSCLC): a Southwest Oncology Group study//J. Clin. Oncol. – 1998. – V. 16, № 7. – P 2459-2465.
1991. Wu C., Qi H., Dai Y., Li S. Therapeutic efficacy of chemotherapy with VIP for small cell lung cancer //Chin. J. Lung Cancer. – 2004. – V. 7, № 2. – P. 151-153.
1992. Wu Dong-ping, Lu Jie-ging, Tao Feng et al. Clinical observation of FOLFOX4 protocol for advanced colorectal cancer //Cance Research and Clinic. – 2006. – V. 18, № 4. – 4. – P. 255-257.
1993. Wu Q., Zheng R., Qin F. Clinical therapeutic observation of intraperitoneal chemoperfusion in stages III and IV gastric cancer operated //Chin. J. Cancer Prev. Treat. – 2003. – V. 10, № 6. – 646-648.
1994. Wu Rong, Yang J. Continuous-infusion high dose ifosfamide as salvage treatment for pre-treated soft tissue sarcoma in teenage patients //Chinese J. Cancer Prev. Treat. – 2007. – V. 14, № 7. – P. 555-556.
1995. Wyndham H. Wilson, Young RM, Schmitz R. Non-Hodgkin Lymphomas II: Breakthroughs in Treatment of High-Grade Lymphomas. Treatment strategies for aggressive lymphomas: what works? Hematology. – 2013. – Vol. 2013. – p. 584-590
1996. Xiaoli Wang, Yijux Luo, Minghuan Li et al. Management of salivary gland carcinomas – a review//Oncotarget – 2017. – Vol. 8. – P. 3946-3956
1997. Xiong H.Q., Rosenberg A., LoBuglio A. et al. Cetuximab, a monoclonal antibody targeting the epidermal growth factor receptor, in combination with gemcitabine for advanced pancreatic cancer^ a multicenter phase II trial //J. Clin. Oncol. – 2004. – V. 22, № 1. – P. 2610-2616.
1998. Xue Feng-Jie, Dai Zhi-Jun, Wang Xi-Jing et al. Preoperative neoadjuvant chemotherapy for 86 patients with advanced breast cancer //J. Forth Milit. Med. Univ. – 2005. – V. 26, № 18. – P. 1685-1687.
1999. Xu Q., Do C., Zheng J. Effect of vinorelbine combined with cisplatin in treatment of advanced metastatic breast cancer //China J. Cancer Prev. and Treat. – 2005. – V. 12, № 17. – P. 1335-1336.

2000. Yagoda A., Abi-Rached B., Petylak D. Chemotherapy for advanced renal-cell carcinoma: 1983-1993 //Semin. Oncol. – 1995. – V. 22. – P. 42-60.
2001. Yagoda A., Bassan A.R., Petrila D. Chemotherapy for advanced renal-cell carcinoma: 1983-1993 //Sem Oncol. – 1995. – V. 22. – P. 42-60.
2002. Yamada T., Ohtsubo K., Mouri H. et al. Combined chemotherapy with carboplatin plus irinotecan showed favourable efficacy in patient with relapsed small cell carcinoma of the prostate complicated with meningeal carcinomatosis //Int. J.Clin Oncol. – 2009. – V. 14, № 5. – P. 468-472.
2003. Yamada Y., Yasui H., Goto A. Phase I study of irinotecan and S-1 combination therapy in patients with metastatic gastric cancer //Int. J. Clin. Oncol. – 2003. – V. 8, № 6. – P. 374-380.
2004. Yamaguchi K., Nakagawa S., Yabusaki H. et al. Combination chemotherapy with 5-fluorouracil, cisplatin and paclitaxel for pretreated patients with advanced gastric cancer /Anticancer Res. – 2007. – V. 27, № 58. – P. 3535-3540.
2005. Yamaguchi S., Wada T., Oba K. et al. Oral etoposide following combination chemotherapy and radiation therapy in a patient with advanced adult neuroblastoma lead to long survival //Int. J.Clin.Oncol. – 2001. – V. 5. – P. 259-261.
2006. Yamamoto N., Fukuoka M., Nakagawa H. et al. Randomized phase II study of docetaxel plus cisplatin versus docetaxel plus irinotecan in advanced non-small cell lung cancer. A West Japan Thoracic Oncology Group (WJTOG) study. //Program and abstracts of the 25th Congress of the European Society for Medical Oncology; October 13-17, 2000; Hamburg, Germany. Abstract 484.
2007. Yamamoto N., Tsurutani J., Yoshimura N. et al. Phase II study of weekly paclitaxel for relapsed and refractory small cell lung cancer // Anticancer Res. 2006. – Vol.26(1B). – P.777-781.
2008. Yamashiro K., Sasaki K., Yagihashi A. et al. Effect of continuous infusion of 5-FU and low-dose CDDP therapy for the treatment in unresectable colorectal metastasis //J. Jap. Soc. Cancer Therapy. – 1994. – V. 29, № 2. – P. 474.
2009. Yamashita Y., Taketomi A., Fukuzawa K. et al. Gemcitabine combined with 5-fluorouracil and cisplatin (GFP) in patients with advanced biliary tree cancers: a pilot study //Anticancer Res. – 2006. – V. 26, № 1B. – P. 771-776.
2010. Yan D., Wang G., Zhang C., Hu C. A randomized phase II trial of paclitaxel in combination chemotherapy with platinum in the treatment of non-small cell lung cancer //Chin. J. Lung Cancer – 2001. – V. 4, № 3. – P. 188-190.
2011. Yang J.C., Haworth L., Steinberg S.M. et al. Randomized double-blind placebo controlled trial of bevacizumab anti-VEGF antibody demonstrating a prolongation time to progression in patients with metastatic renal cancer //Proc. ASCO. – 2002. – V. 21. – P. 15.
2012. Yang J.C., Hughes M., Kammula U. et al. Ipilimumab (anti-CTLA4 antibody) causes regression of metastatic renal cell cancer associated with enteritis and hypophysitis // J. Immunother. – 2007. – Vol, 30 (8). – P. 825-830.
2013. Yang S., Zhao B. Progress in drug therapy for multiple myeloma //Chin. J. Clin. Oncol. – 2008. – V. 5, № 4. – P. 251-257.
2014. Yang T., Lin Y., Chen J. et al. Phase II study of gemcitabine in patients with advanced hepatocellular carcinoma //Proc. ASCO. – 2001. – V. 20. – Abstr. 1054.
2015. Yang T., Wang S., Hsieh R. et al. A 2-stage phase II study of gemcitabine and doxorubicin in patients with advanced hepatocellular carcinoma //Proc. ASCO. – 2000. – V. 19. – Abstr. 670.
2016. Yang T.S., Lin Y.C., Chen J.S. et al. Phase II study of gemcitabine in patients with advanced hepatocellular carcinoma. Cancer. – 2000. – Vol.89. – P.750-756.

2017. Yang X. J., Huang C. Q., Suo T. et al. Cytoreductive surgery and hyperthermic intraperitoneal chemotherapy improves survival of patients with peritoneal carcinomatosis from gastric cancer: final results of a phase III randomized clinical trial // *Ann. Surg. Oncol.* – 2011. – Vol. 18, № 6. – P. 1575-1581.
2018. Yang X., Song S., Chen Z. Leucovorin and 5-fluorouracil with oxaliplatin and epidoxorubicin as first line treatment in advanced gastric cancer // *China J. Cancer Prev. and Treat.* – 2002. – V. 9, № 1. – P. 76-78.
2019. Yang Y., Wu N., Shen J. et al. MET overexpression and amplification define a distinct molecular subgroup for targeted therapies in gastric cancer. *Gastric Cancer.* 2015 (in press).
2020. Yang Y., Zhang S., Song H., Li X. Clinical observation of TP regimen for treating refractory and terminal squamous cancer of the esophagus // *J. First. Mil. Med. Univ.* – 2004. – V. 24, № 9. – P. 1042-1044.
2021. Yanus G.A., Belyaeva A.V., Ivantsov A.O. et al. Pattern of clinically relevant mutations in consecutive series of Russian colorectal cancer patients // *Med. Oncol.* – 2013. – Vol. 30(3). – P.686.
2022. Yao J.C., Phan A., Hoff P.M. et al. Targeting vascular endothelial growth factor in advanced neuroendocrine tumors // *J. Clin. Oncol.* – 2008. – V. 26. – P. 1313-1316.
2023. Yao K., Winchester D.J., Czechura T. et al. Contralateral prophylactic mastectomy and survival: report from the National Cancer Data Base, 1998-2002// *Breast Cancer Res. Treat.* - 2013. – Vol. 142. – P. 465-476.
2024. Ychou M., Boige V., Pignon J.P. et al.. Perioperative chemotherapy compared with surgery alone for resectable gastroesophageal adenocarcinoma: an FNCLCC and FCDC multicenter phase III trial // *J. Clin. Oncol.* – 2011. – Vol. 29, №13. – P. 1715-1721.
2025. Yeo W., Mok T.S., Zee B. et al. A randomized phase III study of doxorubicin versus cisplatin/interferon alpha 2b/doxorubicin/ fluorouracil (PIAF) combination chemotherapy for unresectable hepatocellular carcinoma // *J. Natl. Cancer. Inst.* – 2005. – Vol. 97. – P.1532-1538.
2026. Yeung K., Cohen E. Lenvatinib in advanced, radioactive iodine-refractory, differentiated thyroid carcinoma // *Clin Cancer Res.* – 2015. – Vol. 20. – in press.
2027. Yi-cun Guo, YA Ding, Dan-dan Li, et al. “Efficacy and safety of nab-paclitaxel combined with carboplatin in Chinese patients with melanoma” // *Med. Oncol.* – 2015. – Vol. 32(9):234.
2028. Ying J., Zhong H., Feng H. Clinical study of FOLFOX4 regimen in the treatment of advanced colorectal cancer.// *China J. Cancer Prev. and Treat.* – 2005. – 12, № 18. – P.1423-1424.
2029. Yonemori K., Katsumata N., Uno H. et al. Efficacy of weekly paclitaxel in patients with docetaxel-resistant metastatic breast cancer // *Breast Cancer Res. And Treat.* – 2005. – V. 89, № 3. – P.237-241.
2030. Yonekura K., Basaki Y., Fujita H. et al. Inhibition of VEGF/KDR signaling by TSU-68 (SU6668), an oral antiangiogenic agent, can synergistically enhance the antitumor activity of taxol: a new paradigm for breast cancer chemotherapy // *Breast Cancer Res.* – 2001. – V. 69. – P. 216. – Abstr. 229.
2031. Younes A., Bartlett N.L., Leonard J. et al. Brentuximab Vedotin (SGN-35) for relapsed CD30-positive lymphomas // *N. Engl. J. Med.* – 2010. – Vol. 363. – P. 1812–1821.
2032. Younes A., Connors J.M., Park S.I. et al. Brentuximab vedotin combined with ABVD or AVD for patients with newly diagnosed Hodgkin's lymphoma: a phase 1, open-label, dose-escalation study // *Lancet Oncology.* – 2013. – Vol. 14. – P. 1348–1356.

2033. Younes A., Gopal A.K., Smith S.E. et al. Results of a pivotal phase II study of brentuximab vedotin for patients with relapsed or refractory Hodgkin's lymphoma // *J. Clin. Oncol.* – 2012. – Vol. 30. – P. 2183–2189.
2034. Younes A., Hernandez F., Bociek R.G. et al. The HDAC inhibitor entinostat (SNDX-275) induces clinical responses in patients with relapsed and refractory Hodgkin's lymphoma: results of ENGAGE-501 multicenter phase 2 study // *Blood.* – 2011. – Vol. 118. – Abstr. 5125.
2035. Younes A., Oki Y., Bociek R.G. et al. Mocetinostat for relapsed classical Hodgkin's lymphoma: an open-label, single-arm, phase 2 trial // *Lancet Oncol.* – 2011. – Vol. 112. – P. 1222–1228.
2036. Younes A., Oki Y., McLaughlin P. et al. Phase 2 study of rituximab plus ABVD in patients with newly diagnosed classical Hodgkin lymphoma // *Blood.* – 2012. – Vol. 119. – P. 4123–4128.
2037. Younes A., Pro B., Fanale M. et al. Isotype-selective HDAC inhibitor MGCD0103 decreases serum TARC concentrations and produces clinical responses in heavily pretreated patients with relapsed classical Hodgkin lymphoma // *Blood.* – 2007. – Vol. 110. – P. 2566.
2038. Younes A., Romaguera J., Hagemeister F. et al. A pilot study of rituximab in patients with recurrent, classic Hodgkin's disease // *Cancer.* – 2003. – Vol. 98. – P. 310–314
2039. Younes A., Sureda A., Ben-Yehuda D. et al. Panobinostat in patients with relapsed/refractory Hodgkin's lymphoma after autologous stem-cell transplantation: results of a phase II study // *J. Clin. Oncol.* – 2012. – Vol. 30. – P. 2197–2203.
2040. Yu J.I., Lim do H., Ahn Y.C. et al. Effects of adjuvant radiotherapy on completely resected gastric cancer: A radiation oncologist's view of the ARTIST randomized phase III trial // *Radiother Oncol.* – 2015. – Vol. 117, № 1. – P. 171-177.
2041. Yu L.I., Li S., Su B. et al. Treatment of superficial infantile hemangiomas with timolol: Evaluation of short-term efficacy and safety in infants // *Exp. Ther. Med.* – 2013. – Vol. 6, №2. – P. 388-390.
2042. Yu W., Whang I., Suh I. et al. Prospective randomized trial of early postoperative intraperitoneal chemotherapy as an adjuvant to resectable breast cancer // *Ann. Surg.* – 1998. – V. 28. – 347.
2043. Zalupski M., Metch B., Balcezak S. et al. Phase III comparison of doxorubicin and dacarbazine given by bolus versus infusion in patients with soft-tissue sarcomas: a Southwest Oncology Group Study // *J. Nat. Cancer Inst.* – 1991. – V 83. – P. 926-932.
2044. Zampino M.G., Lorizzo K., Rocca A. et al. Oxaliplatin combined with 5-fluorouracil and metotrxate in advanced colorectal cancer // *Anticancer Res.* – 2006. – V. 26, № 3B. – P. 2425-2428.
2045. Zampino M.G., Verri E., Locatelli M. et al. Vinorelbine-based chemotherapy in hormone-refractory prostate cancer // *Anticancer Res.* – 2006. – V. 26, № 3B. – P. 2375-2380.
2046. Zauderer M., Drilon A., Kadota K. et al. Trial of a 5-day dosing regimen of temozolomide in patients with relapsed small cell lung cancers with assessment of methylguanine-DNA methyltransferase // *Lung Cancer.* – 2014. – Vol.86(2). – P.237-240.
2047. Zhang W.M. et al. Clinical results of advanced gastric cancer patients treated with oxaliplatin-containing regimen // *Ai Zheng.* – 2003. – V. 22. – P. 1346-1348.
2048. Zang Y., Hu S., Bian Z. et al. Induction chemotherapy combined with radiotherapy for advanced nasopharyngeal carcinoma // *Acta Acad.Med. Mil. Tertiae.* – 2004. – V. 26, № 24. – P. 2194-2196.

2049. Zhang Y., Zhang L., Li N., et al. Gemcitabine plus cisplatin versus gemcitabine plus vinorelbine in the treatment of advanced non-small cell lung cancer (NSCLC) // *J. Clin. Oncol.* 2005;23(16S part I of II). – Abstr. 7329.
2050. Zhai Y., Zheng R. Oxaliplatin in combination with calcium folinate and fluorouracil for treatment of advanced gastric cancer // *J. Bengbu Med. Coll.* – 2005. – V. 30, №3. – P. 249-250.
2051. Zhang Y., Bian Z., Zuo W. Therapeutic efficacy of gemcitabine combined with cisplatin for advanced non-small cell lung cancer // *Acta Academiae Medicinae Militaris Tertiae.* – 2004. – V. 26, № 24. – P. 2206-2208.
2052. Zheng Wei-hua, Lu Yi-yun, He Hui-jing. Gastrointestinal adverse effects of celecoxib and its feasibility of application in target therapy on neoplasm // *Chin. J. Cancer Prev. Treat.* – 2004. – V. 11. № 9. – P. 975-976.
2053. Zhu Qing-shan, Liu Ji-wei. Clinical study of docetaxel combined cisplatin in treatment of anthracycline-pretreated metastatic breast cancer // *China J. Modern Medicine.* – 2006. – V. 16, № 18. – P. 2828-2833.
2054. Zielinski C. Adjuvante Therapie bei Kolonkarzinom // *Acta Chir. Austr.* – 1995. – V. 27, № 4. – Suppl. 115. – P. 11.
2055. Zimmer L., Vaubel J., Mohr P. et al. Phase II DeCOG-study of ipilimumab in pretreated and treatment-naïve patients with metastatic uveal melanoma // *PLoS One.* – 2015. – Vol. 10(3):e0118564. doi: 10.1371/journal.pone.0118564. eCollection 2015.
2056. Zimmerman E., Crawford P. Cutaneous Cryosurgery // *American Family Physician (American Academy of Family Physicians).*-2012.-Vol. 86.-P. 1118-1824
2057. Zinzani P.L., Magagnoli M., Moretti L. et al. Fludarabine-based chemotherapy in untreated mantle cell lymphomas: an encouraging experience in 29 patients // *Haematologica.* – 1999. – V. 84. – P. 1002-1006.
2058. Zinzani P.L., Pulsoni A., Perrotti A. et al. Fludarabine plus mitoxantroni with or without rituximab versus CHOP with or without rituximab as front-line treatment for patients with follicular lymphoma // *J.Clin. Oncol.* – 2004. – V. 13, № 22. – P. 2654-266].
2059. Zou S.C., Oiu H.S., Zhang C.W., Tao H.Q. A clinical and long-term follow-up study of perioperative sequential triple therapy for gastric cancer // *World J. Gastroenterology.* – 2000. – V. 6, № 2. – P. 284-286.
2060. Zuber S.M., Kantorovich V., Pacak K. Hypertension in pheochromocytoma: characteristics and treatment // *Endocrinol. Metab. Clin. North. Am.* – 2011. – Vol. 40, № 2. – P. 295-311.
2061. Zuber S., Wesley R., Prodanov T. et al. Clinical utility of chromogranin A in SDHx-related paragangliomas // *Eur. J. Clin. Invest.* – 2014. – Vol. 44, № 4. P. 365-371 .
2062. Zustovich F., Lombardi G., Della Purra A. A phase II study of cisplatin and temozolomide in heavily pre-treated patients with temozolomide-refractory high-grade malignant glioma // *Anticancer Research.* – 2009. – Vol. 29, № 10. – P. 4275-4280.
2063. Addeo R., Sgambato A., Cennamo G., Montella L., Faiola V., Abbruzzese A., et al. Lowdose metronomic oral administration of vinorelbine in the first-line treatment of elderly patients with metastatic breast cancer // *Clin Breast Cancer.* - 2010. – Vol. 10, №6. – P. 301.
2064. De Iuliis F., Salerno G., Taglieri L., Lanza R., Scarpa S. On and off metronomic oral vinorelbine in elderly women with advanced breast cancer // *Tumori.* - 2015. – Vol. 101, №5. – P. 30.
2065. Cazzaniga M.E., Torri V., Villa F., Giuntini N., Riva F., Zeppellini A., et al. Efficacy and safety of the all-oral schedule of metronomic vinorelbine and capecitabine in locally advanced or metastatic breast cancer patients: The phase I-II VICTOR-1 study // *Int J Breast Cancer* 2014. – 2014. – Vol. 90. – P. 769.

2066. Cazzaniga M.E. Metronomic chemotherapy (CHT) combination of vinorelbine (VRL) and capecitabine (CAPE) in HER2- advanced breast cancer (ABC) patients (pts) does not impair Global QoL. First results of the VICTOR-2 study. Presented at: ABC3; November 5-7, 2015: Lisbon, Portugal. Abstract PO64.
2067. Montagna E., Lai A., Palazzo A., Bagnardi V., Canello G., Iorfida M., et al. A phase II study of metronomic oral chemotherapy for metastatic breast cancer patients: Safety and efficacy results of vinorelbine, cyclophosphamide plus capecitabine (VEX) combination // *Eur J Cancer*. – 2015. – Vol. 51(Suppl 3), Abstract 1876.
2068. Rajdev L., Negassa A., Dai Q., Goldberg G., Miller K., Sparano J.A. Phase I trial of metronomic oral vinorelbine in patients with advanced cancer // *Cancer Chemother Pharmacol*. – 2011. – Vol. 68, №24. – P. 1119.
2069. Briasoulis E., Pappas P., Puozzo C., Tolis C., Fountzilas G., Dafni U., et al. Dose-ranging study of metronomic oral vinorelbine in patients with advanced refractory cancer // *Clin Cancer Res*. – 2009. – Vol. 15, № 61. – P. 6454.

Для заметок

ФАРМАКОТЕРАПИЯ ОПУХОЛЕЙ

Посвящается памяти Михаила Лазаревича Гершановича

*Под редакцией А.Н. Стукова, М.А. Бланка,
Т.Ю. Семиглазовой, А.М. Беляева*

ISBN 978-5-9908557-2-4



Подписано в печать с оригинал-макета 28.11.2017.
Формат 170x240. Печать цифровая. Усл.печ.л. 22.4.
Тираж 100. Заказ № 75430.

Отпечатано в типографии «Любавич».
ООО «Первый издательско-полиграфический холдинг»,
Санкт-Петербург, Б. Сампсониевский пр., 60.
Тел.: (812) 603-25-25.